This is a digital copy of a book that was preserved for generations on library shelves before it was carefully scanned by Google as part of a project to make the world's books discoverable online.

It has survived long enough for the copyright to expire and the book to enter the public domain. A public domain book is one that was never subject to copyright or whose legal copyright term has expired. Whether a book is in the public domain may vary country to country. Public domain books are our gateways to the past, representing a wealth of history, culture and knowledge that's often difficult to discover.

Marks, notations and other marginalia present in the original volume will appear in this file - a reminder of this book's long journey from the publisher to a library and finally to you.

Usage guidelines

Google is proud to partner with libraries to digitize public domain materials and make them widely accessible. Public domain books belong to the public and we are merely their custodians. Nevertheless, this work is expensive, so in order to keep providing this resource, we have taken steps to prevent abuse by commercial parties, including placing technical restrictions on automated querying.

We also ask that you:

+ *Make non-commercial use of the files* We designed Google Book Search for use by individuals, and we request that you use these files for personal, non-commercial purposes.

+ *Refrain from automated querying* Do not send automated queries of any sort to Google's system: If you are conducting research on machine translation, optical character recognition or other areas where access to a large amount of text is helpful, please contact us. We encourage the use of public domain materials for these purposes and may be able to help.

+ *Maintain attribution* The Google "watermark" you see on each file is essential for informing people about this project and helping them find additional materials through Google Book Search. Please do not remove it.

+ *Keep it legal* Whatever your use, remember that you are responsible for ensuring that what you are doing is legal. Do not assume that just because we believe a book is in the public domain for users in the United States, that the work is also in the public domain for users in other countries. Whether a book is still in copyright varies from country to country, and we can't offer guidance on whether any specific use of any specific book is allowed. Please do not assume that a book's appearance in Google Book Search means it can be used in any manner anywhere in the world. Copyright infringement liability can be quite severe.

About Google Book Search

Google's mission is to organize the world's information and to make it universally accessible and useful. Google Book Search helps readers discover the world's books while helping authors and publishers reach new audiences. You can search through the full text of this book on the web at `http://books.google.com/`

Über dieses Buch

Dies ist ein digitales Exemplar eines Buches, das seit Generationen in den Regalen der Bibliotheken aufbewahrt wurde, bevor es von Google im Rahmen eines Projekts, mit dem die Bücher dieser Welt online verfügbar gemacht werden sollen, sorgfältig gescannt wurde.

Das Buch hat das Urheberrecht überdauert und kann nun öffentlich zugänglich gemacht werden. Ein öffentlich zugängliches Buch ist ein Buch, das niemals Urheberrechten unterlag oder bei dem die Schutzfrist des Urheberrechts abgelaufen ist. Ob ein Buch öffentlich zugänglich ist, kann von Land zu Land unterschiedlich sein. Öffentlich zugängliche Bücher sind unser Tor zur Vergangenheit und stellen ein geschichtliches, kulturelles und wissenschaftliches Vermögen dar, das häufig nur schwierig zu entdecken ist.

Gebrauchsspuren, Anmerkungen und andere Randbemerkungen, die im Originalband enthalten sind, finden sich auch in dieser Datei – eine Erinnerung an die lange Reise, die das Buch vom Verleger zu einer Bibliothek und weiter zu Ihnen hinter sich gebracht hat.

Nutzungsrichtlinien

Google ist stolz, mit Bibliotheken in partnerschaftlicher Zusammenarbeit öffentlich zugängliches Material zu digitalisieren und einer breiten Masse zugänglich zu machen. Öffentlich zugängliche Bücher gehören der Öffentlichkeit, und wir sind nur ihre Hüter. Nichtsdestotrotz ist diese Arbeit kostspielig. Um diese Ressource weiterhin zur Verfügung stellen zu können, haben wir Schritte unternommen, um den Missbrauch durch kommerzielle Parteien zu verhindern. Dazu gehören technische Einschränkungen für automatisierte Abfragen.

Wir bitten Sie um Einhaltung folgender Richtlinien:

+ *Nutzung der Dateien zu nichtkommerziellen Zwecken* Wir haben Google Buchsuche für Endanwender konzipiert und möchten, dass Sie diese Dateien nur für persönliche, nichtkommerzielle Zwecke verwenden.

+ *Keine automatisierten Abfragen* Senden Sie keine automatisierten Abfragen irgendwelcher Art an das Google-System. Wenn Sie Recherchen über maschinelle Übersetzung, optische Zeichenerkennung oder andere Bereiche durchführen, in denen der Zugang zu Text in großen Mengen nützlich ist, wenden Sie sich bitte an uns. Wir fördern die Nutzung des öffentlich zugänglichen Materials für diese Zwecke und können Ihnen unter Umständen helfen.

+ *Beibehaltung von Google-Markenelementen* Das "Wasserzeichen" von Google, das Sie in jeder Datei finden, ist wichtig zur Information über dieses Projekt und hilft den Anwendern weiteres Material über Google Buchsuche zu finden. Bitte entfernen Sie das Wasserzeichen nicht.

+ *Bewegen Sie sich innerhalb der Legalität* Unabhängig von Ihrem Verwendungszweck müssen Sie sich Ihrer Verantwortung bewusst sein, sicherzustellen, dass Ihre Nutzung legal ist. Gehen Sie nicht davon aus, dass ein Buch, das nach unserem Dafürhalten für Nutzer in den USA öffentlich zugänglich ist, auch für Nutzer in anderen Ländern öffentlich zugänglich ist. Ob ein Buch noch dem Urheberrecht unterliegt, ist von Land zu Land verschieden. Wir können keine Beratung leisten, ob eine bestimmte Nutzung eines bestimmten Buches gesetzlich zulässig ist. Gehen Sie nicht davon aus, dass das Erscheinen eines Buchs in Google Buchsuche bedeutet, dass es in jeder Form und überall auf der Welt verwendet werden kann. Eine Urheberrechtsverletzung kann schwerwiegende Folgen haben.

Über Google Buchsuche

Das Ziel von Google besteht darin, die weltweiten Informationen zu organisieren und allgemein nutzbar und zugänglich zu machen. Google Buchsuche hilft Lesern dabei, die Bücher dieser Welt zu entdecken, und unterstützt Autoren und Verleger dabei, neue Zielgruppen zu erreichen. Den gesamten Buchtext können Sie im Internet unter `http://books.google.com` durchsuchen.

No. .....

BOSTON
MEDICAL LIBRARY
ASSOCIATION,
19 BOYLSTON PLACE.

DEUTSCHE ZEITSCHRIFT

FÜR

CHIRURGIE.

HERAUSGEGEBEN

VON

PROF. v. BARDELEBEN IN BERLIN, DR. v. BECK IN FREIBURG i. BR., PROF. v. BERGMANN IN BERLIN, PROF. PAUL BRUNS IN TÜBINGEN, PROF. F. BUSCH IN BERLIN, PROF. DOUTRELEPONT IN BONN, DR. G. FISCHER IN HANNOVER, PROF. HEINEKE IN ERLANGEN, PROF. HELFERICH IN GREIFSWALD, PROF. KOCHER IN BERN, PROF. KÖNIG IN GÖTTINGEN, PROF. KRÖNLEIN IN ZÜRICH, PROF. KÜSTER IN MARBURG, DR. C. LAUENSTEIN IN HAMBURG, PROF. LÜCKE IN STRASSBURG, DR. NEUDÖRFER IN WIEN, PROF. RIED IN JENA, PROF. E. ROSE IN BERLIN, DR. SCHEDE IN HAMBURG, PROF. SCHÖNBORN IN WÜRZBURG, PROF. SOCIN IN BASEL, PROF. SONNENBURG IN BERLIN, PROF. THIERSCH IN LEIPZIG, PROF. TRENDELENBURG IN BONN.

REDIGIRT

VON

Prof. DR. A. LÜCKE IN STRASSBURG. UND Prof. DR. E. ROSE IN BERLIN.

Siebenunddreissigster Band.

Mit 18 Abbildungen im Text und 2 Tafeln.



LEIPZIG,
VERLAG VON F. C. W. VOGEL.
1893.

No. .....

BOSTON
MEDICAL LIBRARY
ASSOCIATION,
19 BOYLSTON PLACE.

DEUTSCHE ZEITSCHRIFT

FÜR

CHIRURGIE.

HERAUSGEGEBEN

VON

PROF. v. BARDELEBEN IN BERLIN, DR. v. BECK IN FREIBURG i. BR., PROF. v. BERGMANN IN BERLIN, PROF. PAUL BRUNS IN TÜBINGEN, PROF. F. BUSCH IN BERLIN, PROF. DOUTRELEPONT IN BONN, DR. G. FISCHER IN HANNOVER, PROF. HEINEKE IN ERLANGEN, PROF. HELFERICH IN GREIFSWALD, PROF. KOCHER IN BERN, PROF. KÖNIG IN GÖTTINGEN, PROF. KRÖNLEIN IN ZÜRICH, PROF. KÜSTER IN MARBURG, DR. C. LAUENSTEIN IN HAMBURG, PROF. LÜCKE IN STRASSBURG, DR. NEUDÖRFER IN WIEN, PROF. RIED IN JENA, PROF. E. ROSE IN BERLIN, DR. SCHEDE IN HAMBURG, PROF. SCHÖNBORN IN WÜRZBURG, PROF. SOCIN IN BASEL, PROF. SONNENBURG IN BERLIN, PROF. THIERSCH IN LEIPZIG, PROF. TRENDELENBURG IN BONN.

REDIGIRT

VON

Prof. DR. A. LÜCKE IN STRASSBURG. UND Prof. DR. E. ROSE IN BERLIN.

Siebenunddreissigster Band.

Mit 18 Abbildungen im Text und 2 Tafeln.



LEIPZIG,
VERLAG VON F. C. W. VOGEL.
1893.

CATALOGUED,

J. F. B.
12.5.1894

Inhalt des siebenunddreissigsten Bandes.

Erstes und zweites (Doppel-) Heft

ausgegeben am 20. October 1893.

Seite

I. Aus der chirurg. Abtheilung des Herrn Geh. San.-Rath Dr. Hagedorn in der Magdeburger Krankenanstalt Altstadt.
Zur Casuistik der Sectio alta und mediana. Von Dr. Rudolph Habs, Assistenzarzt 1

II. Eine Thoraxwand-Lungenresection mit günstigem Verlauf. Von Dr. W. Müller, Oberarzt der chirurg. Abtheilung des Luisenhospitals in Aachen 41

III. Aus der Klinik des Prof. Dr. Lücke in Strassburg.
Ein Fall von Teratom des linken Ovariums mit intraabdominaler Darmwandeinklemmung und Bildung einer Kothfistel. Dreimalige Operation. Heilung. Von Dr. Sieveking, Assistent der Klinik. (Mit 1 Abbildung) 50

IV. Ueber Abscesse am Halse. Von Dr. Kristian Poulsen in Kopenhagen. (Mit 5 Abbildungen) 55

V. Die Aetiologie der carpalen Ganglien. Von Prof. Ledderhose in Strassburg. (Mit 2 Abbildungen) 102

VI. Casuistischer Beitrag zur Bauchchirurgie. Von Dr. Fritz Berndt in Stralsund. (Mit 1 Abbildung) 144

VII. Mittheilungen aus der v. Bardeleben'schen Klinik.
Ueber die Behandlung der multiplen örtlichen Tuberculose. Von Stabsarzt Dr. A. Koehler 149

VIII Aus der chirurgischen Abtheilung des Herrn Dr. Georg Fischer im Stadtkrankenhause zu Hannover. Von Dr. H. Traumann, Assistenzarzt 161

IX. Ueber Pyocyaneusinfectionen. Von Dr. Hans Krannhals, prakt. Arzt, Prosector am Stadtkrankenhause zu Riga. Nach einem Vortrage in der Gesellschaft prakt. Aerzte zu Riga. (Mit 1 Curve) . 181

X. Nachtrag zur Abhandlung „Ueber die Laryngofissur auf Grundlage eigener Erfahrung". Von Dr. Pieniażek, k. k. a. ö. Professor der Laryngologie in Krakau 201

Drittes und viertes (Doppel-) Heft

ausgegeben am 7. December 1893.

XI Aus der chirurgischen Universitätsklinik Marburg.
Zur Dammplastik. Von Dr. R. Volkmann, I. Assistent der Klinik 209

XII. Aus der chirurgischen Universitätsklinik zu Greifswald.
Zur Casuistik der präperitonealen Lipome. Von Dr. Buschke, I. klinischen Assistenzarzt 231

XIII. Aus der chirurgischen Abtheilung des städtischen Krankenhauses am Urban zu Berlin.
Zur Behandlung des Angioma arteriale racemosum, besonders des Kopfes. Von Dr. A. Siegmund in Braunschweig. (Mit 1 Abbildung) 236

XIV. 2. Die Verletzung der Vena femoralis communis am Poupart'schen Bande, ihre Folgen und ihre Behandlung. Von Stabsarzt Dr. Niebergall in Marburg 268

XV. Aus der chirurgischen Abtheilung in Bethanien.
Ein Fall von malignem Lymphom. Von Dr. Hübener, Assistenzarzt 368

Seite

XVI. Aus der chirurgischen Universitätsklinik Marburg.
Ueber die blutige Reposition veralteter traumatischer Hüftluxationen. Von Dr. Rudolf Volkmann, I. Assistent der Klinik . 373

XVII. Besprechungen.
1. Sanitäts-Bericht über die königl. preuss. Armee, das XII. (königl. sächs.) und das XIII. (königl. württemberg.) Armeecorps für das Berichtsjahr vom 1. April 1889 bis 31. März 1890 (Hagen) 291
2. Handbuch der Zahnheilkunde, herausgegeben von Dr. Julius Scheff jun. (Zimmer) 393
3. Paul Bezançon, Dr., Étude sur l'ectopie testiculaire du jeune âge (Lücke) 401
4. Loebker und Nieden, Gesammelte Beiträge aus dem Gebiete der Chirurgie und Medicin des praktischen Lebens (Lücke) 401
5. Frederik Treves, Handbuch der chirurgischen Operationslehre (Lücke) 402
6. Rudolf Kolster in Helsingfors (Finnland), Zur Kenntniss der Regeneration durchschnittener Nerven (Dr. A. Notthafft Freiherr v. Weissenstein) 403
7. A. Kast und Rumpel, Pathologisch-anatomische Tafeln nach frischen Präparaten (M. B. Schmidt, Strassburg) 404

VIII. Internat. Congress für Hygiene u. Demographie in Budapest 1894 Internationale Ausstellung für Volksernährung, Armeeverpflegung, Rettungswesen u. s. w. Wien 1894 . . . . . .

Fünftes und sechstes (Doppel-) Heft

ausgegeben am 27. December 1893.

XVIII. Das Jodoform und seine Bedeutung für die Gewebe. Eine monographisch-experimentelle Studie von Dr. Ludwig v. Stubenrauch, Assistenzarzt der königl. chirurg. Universitäts-Poliklinik zu München (Taf. I. II) 405

XIX. Aus dem Landkrankenhause zu Hanau.
Zur Kenntniss der Todesursachen nach multiplen Knochenbrüchen. Von Dr. W. Ambrosius, I. Assistent am Landkrankenhaus . . 497

XX. Aus der chirurgischen Abtheilung des Herrn Geh. Rath Dr. Hagedorn in der Magdeburger Krankenanstalt Altstadt.
Vier Fälle von Makrodaktylie gepaart mit Syndaktylie. Von Dr. Rudolph Habs, Assistenzarzt. (Mit 5 Abbildungen) 511

XXI. Ueber das sogenannte Knochenaneurysma. Casuistische Mittheilung aus der Klinik Carolinum in Frankfurt a. M. Von Dr. Rudolph Oehler 525

XXII. Aus dem städtischen Krankenhause Moabit, chirurgische Abtheilung des Prof. Dr. Sonnenburg.
Ein Fall von schwerer Hirncontusion ohne Schädelverletzung. Von Dr. Zeller, Assistenzarzt 540

XXIII. Aus dem städtischen Krankenhause Moabit, chirurgische Abtheilung des Herrn Prof. Sonnenburg.
Ueber intrauterin entstandene Missbildungen der Extremitäten und ihr Verhältniss zur wahren Spontanamputation. Von Dr. Theodor Schrader, Volontärarzt. (Mit 2 Abbildungen) 553

XXIV. Aus dem städtischen Krankenhause Moabit (Berlin), äussere Abtheilung des Herrn Prof. Dr. Sonnenburg.
Zur Aetiologie der Sepsis, Pyämie und Osteomyelitis auf Grund bacteriologischer Untersuchungen des Blutes. Von Dr. P. Canon, Assistenzarzt 571

Berichtigung 624

JAN 25 1894
LIBRARY ASS'N.

I.

Aus der chirurg. Abtheilung des Herrn Geh. San.-Rath Dr. Hagedorn in der Magdeburger Krankenanstalt Altstadt.

Zur Casuistik der Sectio alta und mediana.[1])

Von

Dr. Rudolph Habs,
Assistenzarzt.

In der Zeit vom 1. Januar 1873 bis December 1891 hat Herr Geheimrath Hagedorn in Summa 12 mal die Sectio alta, 67 mal die Sectio mediana (Boutonnière) ausgeführt. Indicationen waren zur Vornahme der Sectio alta 2 mal Fremdkörper in der Harnblase, 9 mal Steine in derselben, 1 mal Ruptura vesicae extraperitonealis, — zur Vornahme der Sectio mediana 1 mal Blasenfremdkörper, 11 mal Blasenstein, 12 mal Ruptura urethrae, 35 mal Strictura urethrae, 2 mal Urinfistel, 1 mal Urininfiltration, 2 mal Tumoren der Prostata und 3 mal Tuberculose des Urogenitalapparates. — Um das Bild zu vervollständigen, ziehe ich ausserdem in den Kreis der Besprechung noch 2 Fälle von Extraction eines Steines durch die dilatirte weibliche Urethra, einen Fall von Lithotripsie, sowie 12 Fälle von Ruptura urethrae, die mit anderweitigen Maassnahmen behandelt wurden. — Eine Uebersicht über alle diese Fälle giebt die umstehende Tabelle.

Wenn ich zunächst über die Operationen, welche zwecks Entfernung von **Fremdkörpern** oder **Steinen** aus der Harnblase vollführt wurden, im Zusammenhange berichte, so geschieht dies, weil bei beiden Indicationsstellung und operatives Vorgehen nach gleichen Grundsätzen zu handhaben sind.

Wegen Fremdkörpers in der Harnblase wurden 3 Patienten operirt; alle 3 wurden geheilt, und zwar 2 mittelst Sectio alta, 1 mittelst Boutonnière. Der letztere Fall (3) ist nicht besonders merkwürdig; er beansprucht nur insofern einiges Interesse, als er die häufigste Art

1) Nach Vorträgen, die in der medicinischen Gesellschaft zu Magdeburg gehalten wurden.

Uebersichtstabelle.

	Sectio alta [1]		Sectio mediana		Lithotripsie		Extractio per vaginam		Dauerkatheter		Punctio vesicae		Keine chir. Massnahme		Summa	
I. Blasenfremdkörper:	2	0	1	0	—	—	—	—	—	—	—	—	—	—	3	0
II. Blasensteine:	9	3α	11	0	1	0	2	0	—	—	—	—	—	—	23	3α
III. Blasenruptur:	1	0	—	—	—	—	—	—	—	—	—	—	—	—	1	0
IV. Ruptura urethrae:																
a) ohne Beckenfractur																
α) primär operirt	—	—	4	0	—	—	—	—	6	0	1	0	1	0	12	0
β) secundär operirt	—	—	4	1β	—	—	—	—	—	—	—	—	—	—	4	1β
b) mit Beckenfractur																
α) primär operirt	—	—	3	1γ	—	—	—	—	3	0	—	—	1	—	7	1γ
β) secundär operirt	—	—	1	1δ	—	—	—	—	—	—	—	—	—	—	1	1δ
V. Strictura urethrae:																
a) non complicata																
α) traumatica	—	—	4	0	—	—	—	—	—	—	—	—	—	—	4	0
β) gonorrhoica	—	—	17	2ε	—	—	—	—	—	—	—	—	—	—	17	2ε
b) mit Urinfistel	—	—	8	0	—	—	—	—	—	—	—	—	—	—	8	0
c) mit Urininfiltration.	—	—	6	3ζ	—	—	—	—	—	—	—	—	—	—	6	3ζ
VI. Urinfistel ohne Strictur:	—	—	2	0	—	—	—	—	—	—	—	—	—	—	2	0
VII. Urininfiltration ohne Strictur:	—	—	1	0	—	—	—	—	—	—	—	—	—	—	1	0
VIII. Palliative Operation:																
a) bei Tumor prostatae	—	—	2	1η	—	—	—	—	—	—	—	—	—	—	2	1η
b) bei Tuberculose des Urogenitalapparates	—	—	3	2ϑ	—	—	—	—	—	—	—	—	—	—	3	2ϑ
Summa	12	3	67	11	1	0	2	0	9	0	1	0	2	0	94	14

von Fremdkörpern in der männlichen Harnblase repräsentirt, nämlich ein abgebrochenes Katheterstück. Curiositäten dagegen sind — wegen ihres Vorkommens in der Harnblase von Männern — die beiden anderen Fälle (1 und 2). In dem einen (1) fanden sich zwei Haarnadeln, welche sich der geistig etwas beschränkte Patient zwei Jahre vor der Operation aus onanistischem Antriebe in die Urethra gesteckt hatte; in dem anderen fand sich ein 14 Cm. langes, an beiden Enden quer abgeschnittenes Gummirohr von 6 Mm. äusserem Durchmesser, welches Patient sich in die Harnröhre eingeführt hatte, um sich zu katheterisiren.

1) In den einzelnen verticalen Columnen bezeichnet die erste Rubrik die Gesammtzahl der Fälle, die zweite die Zahl der Todesfälle. — Todesursachen waren α Nephritis, Pyelonephritis, Urämie. β Septicämie. γ Peritonitis. δ Septicämie. ε Pneumonie, Pyämie. ζ Sepsis. η Carcinomkachexie. ϑ Phthisis pulmonum.

Bezüglich unserer Steinoperationen muss ich im Voraus betonen, dass unser Material ein keineswegs beträchtliches ist. Die Steinkrankheit zeigt ja ein vorwiegend endemisches Auftreten. Wir hier in Magdeburg leben in einer relativ steinfreien Gegend. — Wegen Blasensteinen wurden in den 19 Berichtsjahren in Summa 23 Operationen ausgeführt. Unter diesen Operationen findet sich nur eine Lithotripsie (24), diese mit Ausgang in Heilung. 2 mal wurden Steine bei Weibern durch die dilatirte Urethra entfernt (25 und 26), davon der eine nach vorhergegangener Zertrümmerung; beide Operationen verliefen glücklich. 11 mal wurde die Sectio mediana vorgenommen, sämmtlich ohne Todesfall; 4 mal war hierbei die Zertrümmerung des Steines nöthig, um seine Extraction zu ermöglichen (17, 19, 21, 22). Bei 9 Steinkranken wurde die Sectio alta ausgeführt; von diesen starben 3, der eine an Nephritis (8), der andere an Pyelonephritis (11), der dritte (10) starb unter urämischen Symptomen, wahrscheinlich infolge doppelseitiger Pyelonephritis; die Obduction war leider nicht gestattet.

Um nun unser Vorgehen im Einzelnen zu schildern, komme ich zunächst zur Frage der **Diagnosenstellung.** — Wurde ein Blasenstein vermuthet, sei es wegen localer Schmerzen, sei es wegen Beeinträchtigung der Urinentleerung, sei es wegen hartnäckigen Blasenkatarrhes oder schliesslich wegen Blutbeimengung zum Urin, so suchten wir diese Diagnose zu sichern durch Anfühlen mit der Steinsonde, bestimmten sodann Grösse und Härte des Steines mittelst des Lithothriptors, sowie durch bimanuelles Betasten von Mastdarm und Bauchdecken aus. Die vortreffliche Nitze'sche Cystoskopie, welche wir in der letzten Zeit sehr schätzen gelernt haben, wandten wir in den Berichtsjahren noch nicht an.

Ist nun mittelst der angeführten Methoden das Vorhandensein eines Steines oder Fremdkörpers festgestellt, so ist damit zugleich auch die unbedingte Anzeige zu dessen baldigster operativen Beseitigung gegeben, wegen der vielen Gefahren, welche die Anwesenheit eines solchen bedingt.

Aber welche **Operationsmethode** sollen wir wählen? — Bei Weibern wurde als schonendstes und gefahrlosestes Verfahren die Extraction des Steines durch die künstlich erweiterte Harnröhre ausgeführt. Es gelang so, einen sehr harten Harnsäurestein (25) von $3^1/_2$ Cm. Länge und $1^1/_2$ bezüglich 2 Cm. querem Durchmesser ohne Zertrümmerung zu extrahiren, einen über hühnereigrossen Uratstein (26) jedoch auf demselben Wege nach vorhergegangener Zertrümmerung. Diese Operation wurde von Herrn Geheimrath Hagedorn

im Jahre 1874 ausgeführt, als die Dilatation von Simon noch nicht bekannt war. Es handelte sich um eine körperlich sehr heruntergekommene Frau. Der Stein, welcher heftige Beschwerden und die schwerste jauchige Cystitis verursacht hatte, musste entfernt werden, obgleich kaum Aussicht vorhanden war, dass die schwache Patientin den Eingriff überlebe. Der Erfolg der Operation war über Erwarten günstig; denn obwohl die Harnröhre bei der Operation sehr gelitten hatte durch viele Einrisse, so stellte sich schon am 4. Tage Continenz ein. Die Patientin erholte sich und ist noch jetzt — 18 Jahre nach der Operation — vollkommen gesund.

Die Lithothripsie wurde nur in einem Falle (24) im Jahre 1875 angewandt, versucht ausserdem einmal (11) im Jahre 1886. —

In den übrigen 20 Fällen wurden die Steine entfernt nach künstlicher Eröffnung der Harnröhre (Sectio mediana) oder der Harnblase (Sectio alta), und zwar wurde, wie oben gesagt, die Sectio mediana 11 mal angewandt, ohne Todesfall, die Sectio alta 9 mal mit 3 Todesfällen.

Bezüglich der Auswahl zwischen den beiden letztgenannten Methoden erwähne ich, dass Herr Geheimrath Hagedorn bis zum Jahre 1878 vorwiegend die Sectio alta[1]) anwandte, in den darauffolgenden Jahren 1878—1883 aber — besonders auf Richard v. Volkmann's Empfehlungen hin — hauptsächlich, selbst bei Kindern (14, 16, 18), die Sectio mediana ausführte und die Sectio alta nur auf die schwierigeren Fälle beschränkte (1 alta, 9 mediana); in der letzten Zeit, d. h. seit 1883, wandte derselbe sich auch bei den einfacheren Fällen wieder mehr und mehr der Sectio alta zu (9 alta, 3 mediana), eine Vorliebe, die sich fast allerorten jetzt findet und sich bekanntlich durch folgende Erwägungen erklärt: Die Sectio mediana ist zwar die bequemere und leichtere Operation, auch hat sie bislang eine geringere Mortalität als die Sectio alta aufzuweisen; gegen dieselbe aber spricht in erster Linie ihre nicht genügende Leistungsfähigkeit; denn wegen des engen Zuganges ist die Entfernung von grossen Steinen, sowie von Divertikelsteinen nur mit grösster Schwierigkeit und oft nicht ohne bedeutende Nebenverletzung möglich; auch ist

1) Anhangsweise möchte ich hier einschalten, dass Herr Geh. Rath Hagedorn in den 12 Jahren vor Einführung der Antisepsis in Summa 4 mal die Sectio alta und gleichfalls 4 mal die mediana wegen Blasensteines ausführte. Damals wurde nach der Sectio alta die Blase nicht genäht, sondern die Blasenwunde offen gelassen, eine Trachealcanüle in der Blasenwunde befestigt und der Patient ins permanente Wasserbett gelegt. Diese 8 Patienten sind, trotz mangelnder Antiseptik, sämmtlich ohne erhebliche Zwischenfälle geheilt.

der Einblick in das Operationsterrain ein ungenügender. — Die fest eingekeilten Haarnadeln unseres Falles 1 hätten wir wohl kaum so schonend entfernen können, wie es bei der Sectio alta möglich war. Ein weiterer Vorwurf gegen die Sectio mediana ist die Gefahr einer Beeinträchtigung der Zeugungsfähigkeit, und zum Schluss lässt dieselbe eine Heilung per primam intentionem nicht zu. Oft hatten wir, besonders nach Entfernung grösserer Steine, noch lange Zeit anzukämpfen gegen die Bildung einer Harnröhrendammfistel, so besonders im Fall 22. — Aus diesen Gründen wurde die Sectio mediana mehr und mehr verlassen, und die unter dem Einfluss der Antiseptik vervollkommnete Sectio alta trat wieder in den Vordergrund. Die so hohe Mortalität der Sectio alta im Vergleich zur Sectio mediana konnte nicht ins Gewicht fallen, denn sie fand ihre Erklärung darin, dass die schwierigen und complicirten Fälle fast ausschliesslich mittelst Sectio alta operirt wurden, wodurch dann eben auch die unvermeidlichen Todesfälle (siehe unsere Fälle 8, 10, 11) dieser Methode zufielen; während die voraussichtlich einfachen Fälle der Sectio mediana unterzogen wurden, was für diese letztere eine geringere Mortalität bewirkte. —

Die stets wachsende Vorliebe aber für die Sectio alta, so dass dieselbe in der letzten Zeit auch bei den einfachen Fällen ausgeführt wird, gründet sich auf Folgendem: Der Weg zur Blase ist bei dieser Operation der kürzeste, und es ist eine genaue digitale Abtastung und directe Besichtigung des Blaseninneren möglich. Infolgedessen können Divertikelsteine und eingekeilte Fremdkörper ohne grosse Nebenverletzungen, sowie Steine von Hühnereigrösse und darüber ohne Zertrümmerung entfernt werden. Auch können etwa nothwendige anderweitige intravesicale Operationen sofort angeschlossen werden. Andererseits ist aber auch nicht das kleinste Concrement in der leicht zugänglichen Blasenhöhle zu übersehen, und es ist somit die sicherste Gewähr vor Recidiven gegeben. Schliesslich ist die Sectio alta die einzige Methode, welche einen primären Nahtverschluss der Blasenwunde zulässt. Mit einem Worte: Die Sectio alta ist die unbedingt leistungsfähigere Operationsmethode.

Die Hauptgefahren, welche der Sectio alta vorgeworfen werden, nämlich erstens eitrige Entzündung des prävesicalen Zellgewebes im Cavum Retzii, sowie zweitens eitrige Peritonitis, haben wir nie erlebt. Eitrige Retziitis könnte einmal entstehen, wenn aus der offenen oder durch die Naht nicht genügend geschlossenen Blasenwunde katarrhalischer, d. h. infectiöser Urin in das lockere Zellgewebe einflösse. Jedoch bei einigermaassen exacter Blasennaht, und Einlegen eines bis auf die Blasennaht reichenden Drainrohres,

sowie bei Anwendung des permanenten Wasserbettes — falls die Blasennaht nicht hielt — haben wir dergleichen nie gesehen.

Die zweite und Hauptgefahr, das Auftreten eitriger Peritonitis, infolge einer Verletzung und Infection des Peritoneum, lässt sich vermeiden. In Hagedorn's sämmtlichen 15 Fällen von Sectio alta wurde die Peritonealhöhle nicht ein einziges Mal eröffnet, dank zweier allgemein anerkannter Hülfsmittel, nämlich der Fehleisen-Petersenschen Tamponade des Rectum, welche wir bei den früheren Fällen anwendeten, oder der Trendelenburg'schen Beckenhochlagerung, deren bedeutende Vorzüge wir in unseren letzten 4 Fällen (1, 2, 7, 9) schätzen lernten. —

Zur Zeit verfahren wir in der Auswahl der Operationsmethode nach folgenden Grundsätzen: Die Sectio mediana ist anzuwenden bei kleinen und mittelgrossen Steinen, sowie bei kleinen bekannten Fremdkörpern (abgebrochenen Katheterstücken). — Die Sectio alta hingegen ist indicirt bei sehr grossen und bei Divertikelsteinen, sowie bei Fremdkörpern, deren Entfernung voraussichtlich Schwierigkeiten bereitet (Haarnadeln); besonders aber ist die Sectio alta auch noch zu empfehlen bei allen Blasensteinen der Kinder, denn hier würde einmal die Sectio mediana nur ungenügend Zugang schaffen, andererseits sind bei Kindern die Verhältnisse für eine Prima intentio der Blasennaht nach Sectio alta die denkbar günstigsten: Die Blasenwände sind intact und gut regenerationsfähig, der Blaseninhalt meist nicht katarrhalisch inficirt. — Ausgeführt hat Hagedorn, nebenbei bemerkt, bei Kindern 4 mal die Sectio alta (4, 5, 7, 9), 3 mal die Sectio mediana (14, 16, 18), alle 7 Operationen mit bestem Erfolge. —

Zur Operationstechnik nur wenige Worte.

Bezüglich der operativen Ausführung der Sectio mediana ist nur zu erwähnen, dass der mediane Einschnitt in der Pars membranacea urethrae bis zum Jahre 1883 mit der galvanokaustischen Schneideschlinge, seitdem aber auf v. Volkmann's Empfehlung hin stets blutig mit dem Messer ausgeführt wurde. Die galvanokaustische Eröffnung geschah folgendermaassen: Unter Leitung einer in die Harnröhre eingeführten Steinsonde wurde am Damm mit einer dünnen Glüheisennadel von der Haut bis auf die Sonde ein Loch gebrannt und in 4 Cm. Entfernung davon in gleicher Weise ein zweites. — Durch beide wurde mittelst einer stark gekrümmten stumpfen Nadel der Draht der Schneideschlinge gezogen und dann der Damm langsam durchgebrannt. Der Drahtschlingenschnürer, welchen Hage-

dorn schon im Jahre 1882 auf dem XI. Chirurgencongress [1]) demonstrirte, ermöglicht ja eine sichere Blutstillung, weil bei seiner Anwendung das durch die Drahtschlinge fest zusammengeschnürte Gewebe durch schwache Hitze langsam durchtrennt wird. Der Apparat vereinigt die Wirkung eines starken Schlingenschnürers mit der einer schwach erhitzten Glühschlinge. Diese gleichzeitige doppelte Wirkung bewirkte in allen Fällen die Trennung ohne jede Blutung. — War auf diese Weise der Damm bis auf die Urethra durchtrennt, so geschah die weitere Trennung nach der Blase zu mit demselben Instrument, indem man mit einer rundspitzigen stark gekrümmten Nadel von der Urethra aus die zu trennenden Gewebe umstach und galvanokaustisch durchtrennte. Der letzte Theil der Harnröhre wurde mit stumpfen Instrumenten dilatirt und dann der Stein herausbefördert. —

Betreffs der Nachbehandlung der Sectio mediana ist zu erwähnen, dass wir jeden Fall der Sectio mediana (ausgenommen 20 und 23) sofort nach der Operation in das permanente Wasserbett [2]) legten. Die bedeutenden Vortheile der Wasserbettbehandlung werden am besten beleuchtet durch Hagedorn's Erfolge. Nie hat Herr Geheimrath Hagedorn bei seinen wegen Blasenstein operirten Patienten eine Urininfiltration gesehen! Der günstige Einfluss des permanenten Wasserbettes erhellt aber aus Folgendem: Wenn der Patient beständig im Wasser liegt, wird jeder Tropfen Urin, schon wenn er in die Blase tritt, sofort mit der ganzen Wassermenge des permanenten Wasserbades vermischt. Derselbe kann sich nicht zersetzen und kann infolgedessen nicht seine verderblichen Wirkungen auf das Zellgewebe ausüben. Weiterhin wird im permanenten Wasserbade das Auftreten eines Decubitus, sowie Ekzembildung in der Umgebung des Operationsgebietes verhindert.

Zur Technik der Sectio alta Folgendes: Den Hautschnitt führten wir entweder längsverlaufend in der Linea alba, ungefähr 6—8 Cm. lang von der Symphyse nach aufwärts oder aber — nach Günther-Bardenheuer — in voraussichtlich schwierigen Fällen quer verlaufend. Diesen Querschnitt legten wir etwa 1 Cm. oberhalb der Symphyse in einer Länge von 6 Cm. an. Er ist der entschieden leistungsfähigere, besonders bei Trendelenburg'scher Beckenhochlagerung, denn die Wunde klafft, da die Ansätze der Musculi recti mehr oder weniger durchschnitten werden, weit und gewährt einen vorzüglichen Zugang. Wir wandten diesen Querschnitt nur dreimal

1) Verhandlungen. S. 23 Anmerkung. 2) Ebenda. S. 21 f.

an, zweimal (7, 9) bei Knaben mit sehr grossen Steinen in der Blase, das dritte Mal bei einem der Fremdkörper (2). — Muskeln und Fascien werden vorsichtig durchschnitten, bis das gefässreiche prävesicale Gewebe frei daliegt. Die Wunde wird mit zwei stumpfen Wundhaken auseinandergezogen, das prävesicale Gewebe stumpf durchtrennt, bis sich die Blase zeigt, deutlich erkennbar an ihren vertical verlaufenden Gefässen. Um im weiteren Verlauf der Operation eine gute Handhabe zu haben, wird die Blasenwand mit zwei langen Seidenligaturen (Zügeln), welche im oberen Wundwinkel je 1 Cm. nach rechts und links von der Mittellinie durch die Blasenwand gelegt werden, aber die Schleimhaut nicht mitfassen, fixirt. Sodann wird unter Leitung eines in die Blase eingeführten Metallkatheters ein spitzes Messer durch die Blasenwand durchgestossen und diese Blasenwunde sofort mit einem geknöpften Messer erweitert.

Nach Entfernung des Steines mittelst Löffel oder Steinzange wird die Blase mit warmer 3procentiger Borlösung gründlich ausgespült und mit Schwämmen gesäubert; sodann wird genau mit Finger und Auge untersucht, ob nirgends mehr ein Stein, ein Fragment oder sonst ein Fremdkörper vorhanden ist. — Darauf wurde die Wunde der gründlich desinficirten Blase in allen unseren Fällen genäht und ein Dauerkatheter eingeführt. Als Dauerkatheter benutzten wir in den früheren Fällen einen silbernen Katheter, der mittelst einer am Bauch befestigten Pelotte gehalten wurde, in den letzten Fällen einen Jacquespatent-Katheter, welcher in ähnlicher Weise durch Heftpflasterstreifen befestigt wurde, wie es Pilz (Centralblatt f. Chirurgie 1890 No. 16) angegeben.

Die Blasennaht wurde mit dem Hagedorn'schen „Schiefmaul", — das sich hier, wie in allen Fällen, wo Nähte in der Tiefe anzulegen sind, vortrefflich bewährte — ausgeführt. Sehr erleichtert wurde diese Naht dadurch, dass man die Wundränder an den Zügeln hervorziehen konnte, ohne das Operationsgebiet zu beschränken. Die Naht wurde als Catgutknopfnaht möglichst exact angelegt, um ihre primäre Vereinigung zu sichern. In den letzten Fällen haben wir daher die Naht als zweireihige ausgeführt mit möglichst dicht nebeneinanderliegenden Stichen. Vor Anlegung dieser Naht wurden die meist etwas zerfetzten Wundränder geglättet, und bei ihrer Ausführung wurde besonders darauf Acht gegeben, dass die Nähte nicht durch die Mucosa geführt wurden; es hatte dies zum Zweck, eine Incrustation der in die Blasenlichtung fallenden Fadentheile, sowie eine Fistelbildung längs des Stichkanals zu verhüten. Um sich zu vergewissern, dass die Nadel nicht durch die Schleimhaut dringt, wurde

eine dicke Roser'sche Metallsonde durch die Harnröhre in die Blase eingeführt und nachgefühlt, ob metallische Reibung zu fühlen sei. Als Nahtmaterial wählten wir allemal mittelstarkes Catgut. Dieses hält ja lange genug, und im gleichen Maasse, wie es resorbirt wird, schreitet ja die Neubildung von Narbenbindegewebe vor sich. Ein bestehender Blasenkatarrh war uns keine Gegenanzeige gegen die Blasennaht, nur wurde in solchen Fällen die Blase unmittelbar vor Anlegung der Naht auf das allergründlichste durch Bespülen mit leicht antiseptischen Flüssigkeiten desinficirt. In der Mitte der Hautwunde, welche meist durch Nähte etwas verkleinert wurde, ward allemal ein Drain eingelegt, da hier die Asepsis nicht zuverlässig ist, und da ja die Blasennaht leicht durchlässig wird. Eine exacte Hautnaht ohne Drainage, wie sie neuerdings empfohlen wird, wandten wir nie an. — Durch die Blasennaht erreichten wir allerdings nur in einem kleinen Theil der Fälle einen idealen Verschluss (1, 4). Meist sickerte bald nach der Operation etwas Urin durch; aber trotzdem ging im permanenten Wasserbade, in welches der Patient dann sofort gelegt wurde, die Heilung rasch von Statten (2, 5, 6, 7, 9, 12), und nie erlebten wir eine Urininfiltration, nie auch, dass eine Harnblasenbauchdeckenfistel dauernd zurückblieb. Der Verweilkatheter wurde nach 3—5 Tagen entfernt und Patient dann täglich mehrmals katheterisirt. Die Blase wurde bei jedem Katheterismus vorsichtig, d. h. ohne Druck ausgespült mit körperwarmer 3 procentiger Borsäurelösung. Die Drainage entfernten wir meist nach Verlauf der ersten Woche. —

Mortalität: Von Hagedorn's sämmtlichen (die 8 vor der Berichtszeit operirten Fälle eingeschlossen) 34 wegen Stein oder Fremdkörper in der Harnblase operirten Patienten starben 3, d. h. 8,8 Proc. Alle diese 3 Patienten waren der Sectio alta unterzogen worden. Todesursachen waren Nephritis, Pyelonephritis und Urämie. Es ist der Tod in diesen Fällen weniger der Operation, als den schon vor der Operation bestehenden Complicationen zur Last zu legen.

Statistisch bemerke ich, dass sich auch bei uns — in Uebereinstimmung mit allen grösseren Statistiken — Blasensteine in bei weitem höheren Maasse bei Männern als bei Frauen finden. Unter unseren sämmtlichen 31 wegen Blasenstein operirten Fällen finden sich nur zwei Frauen. — Bezüglich der Anzahl der gleichzeitig in einer Blase gefundenen Steine erwähne ich, dass Hagedorn in der Berichtszeit (die Präparate der 8 in früherer Zeit Operirten sind verloren gegangen) 17 mal einen Stein, je 1 mal 2, 4, 13, 16 und — die höchste bei uns beobachtete Zahl — 17 Steine aus einer Harn-

blase entfernte. — Das Alter betreffend wurden, wie schon oben erwähnt, 6mal bei Kindern Blasensteinoperationen ausgeführt.

Zum Schluss möchte ich bezüglich der chemischen Zusammensetzung nur noch — ihrer ausserordentlichen Seltenheit[1]) wegen — unsere 4 Xanthinsteine (9) hervorheben. Dieselben wurden einem zehnjährigen Knaben mittelst Sectio alta entfernt. Sie lagen in der Blase, welche die Steine eng umklammerte, ganz in der rechten Hälfte des Beckens. — Die Steine bestehen aus reinem Xanthin ohne irgend welche fremde Beimischungen, haben eine schöne polyedrische Gestalt, theils cubisch, theils pyramidal, zeigen glatte, theils glänzende, theils matte Oberfläche, sind von hellgelber Farbe und von sehr harter Consistenz. — Die chemische Zusammensetzung der übrigen Steine findet sich bei den einzelnen Krankengeschichten erwähnt. Die Analysen verdanke ich der Güte unseres Herren Oberapothekers Rosse.

Krankengeschichten.

I. Operationen bei Blasenfremdkörpern (3 Fälle ohne Todesfall).

a) Sectio alta (2 Fälle).

Fall 1. Tannhausen, August, 18 Jahre alt, Knecht. 1. October 1890 bis 28. Februar 1891.

Patient, ein stupider Mensch, wird aufgenommen wegen Blasenbeschwerden. Er klagt über unwillkürlichen Urinabgang, sowie über Schmerzen in der Blasen- und Dammgegend. — Ueber einen Fremdkörper macht er keine Angaben. — Der Urin ist trübe, mit dickem Eiter vermischt, die Blase lässt sich mit Flüssigkeit nicht füllen. Untersuchung mit Katheter ergiebt einen festen Fremdkörper im Blasenhals, es wird ein Blasenstein angenommen und am 8. October 1891 die Sectio alta in Trendelenburg'scher Lage mittelst Längsschnittes ausgeführt. Nach Eröffnung der Blase fühlt der in dieselbe eingeführte Zeigefinger — zum grössten Erstaunen des Operateurs — einen Draht quer durch die Harnblase von rechts nach links ziehen. Derselbe sitzt fest eingekeilt und muss, um entfernt werden zu können, mit einer Zange durchgekniffen werden. Nunmehr gelingt die Entfernung, und der Fremdkörper entpuppt sich als eine vollständige, mit Steinmassen incrustirte Haarnadel. Beim weiteren Zufühlen findet sich noch ganz in der Tiefe eine verborgene Nadel. Auch diese — zwei halbe Haarnadeln, beide ösenförmig gekrümmt — werden entfernt und mit ihnen noch einige Steinbröckel (phosphorsaures Calcium). Gründliche Ausspülung der Blase mit warmer Borlösung, Catgutknopfnaht der Blase, Einführung eines Drain in die Hautwunde und Einlegen eines Jacquespatentdauerkatheters. — Die Blasennaht hält exact, nie sickert Urin durch, und Patient wird völlig geheilt entlassen. — Patient

1) König, Lehrbuch der Chirurgie. II. S. 564. 5. Aufl.

gab, als man ihm das Corpus delicti vorhielt, zu, dass er sich vor zwei Jahren, zum Zweck der Onanie, zunächst die ganze Haarnadel in die Urethra eingeführt habe, diese sei ihm durch Ungeschicklichkeit in die Harnröhre hineingerutscht, und nunmehr habe er versucht, dieselbe mit den beiden anderen halben herauszubefördern, wobei auch diese in die Urethra hineinglitten. — Merkwürdig ist, dass die spitzen Nadelenden, trotz der langen Zeit, die sie in der Harnblase verweilten, keine Harnblasenperforation bewirkt hatten.

Fall 2. Winkelmann, Hermann, 21 Jahr alt, Schneidergeselle, 19. März 1891—2. Mai 1891.

Patient war im März 1890 in unserer Anstalt herniotomirt wegen einer incarcerirten, rechtsseitigen, en bloc reponirten Leistenhernie. Damals prima Heilung in 12 Tagen. — Bei Gelegenheit dieses seines Krankenhausaufenthaltes sah Patient, wie sein Bettnachbar mit einem Jacquespatentkatheter katheterisirt wurde, und — um dies nun auch einmal an sich zu versuchen — steckte er sich einen 14 Cm. langen Gummischlauch am 5. März 1891, also 14 Tage vor der Aufnahme, in die Urethra. — Durch Ungeschicklichkeit des Patienten glitt das Gummirohr ganz in die Harnröhre und weiter in die Blase. Am 17. März Vormittags bemerkte Patient, dass allemal nach dem Uriniren einige Tropfen Blut aus der Harnröhre flossen. Bei der Aufnahme giebt der Patient — trotz specieller diesbezüglicher Nachfrage — nichts von dem Vorgefallenen an.

Status bei der Aufnahme 19. März: Schwächlicher, nervöser Mensch, klagt über starken Harndrang, so dass er seinen Urin alle Stunden lassen muss. Harnlassen in kräftigem, nicht gedrehtem Strahle. Beim Urinlassen stechende und brennende Schmerzen in der ganzen Harnröhre, die noch einige Augenblicke hinterher anhalten und dann verschwinden. — Sonst keine Beschwerden. Stuhlgang normal.

Der Harn ist leicht getrübt, enthält (filtrirt) viel Eiweiss, zeigt ab und zu Blutbeimengungen. Mikroskopische Untersuchung des Urins ergiebt die Zeichen eines Blasenkatarrhs und Beimengung von rothen Blutkörperchen.

Mit silbernem Katheter, dessen stärkste Nummer die Harnröhre leicht passirt, ist ein Stein nicht zu fühlen. Auch die Exploratio per rectum ist ergebnisslos.

Patient wurde nun — unter innerlicher Darreichung von 3 mal täglich 5 Tropfen Liquor ferri sesquichlorati — weiter beobachtet. Der Schlaf war wegen des Urindranges und heftiger Rückenschmerzen sehr mangelhaft, so dass Morphiumdarreichung nöthig wurde. Die Blutbeimengungen zum Urin wurden reichlicher. Am 2. April geht das Blut in grossen Gerinnseln unter heftigen Schmerzen ab. Mittags wird in der Blase ein rauher Fremdkörper gefühlt. Patient gesteht nunmehr das Vorgefallene. —

4. April 1891 Mittags: Sectio alta in Trendelenburg'scher Lage: In der Narkose lässt sich die Blase mässig füllen. Quere, 7 Cm. lange Incision dicht oberhalb der Symphyse. Eröffnung der Blase. Entfernung eines 14 Cm. langen, an beiden Enden rechtwinklig abgeschnittenen Gummirohres. Dasselbe hat 6 Mm. äusseren Durchmesser, ist —

wohl infolge Anpassung an die Blasengestalt — triangelförmig geknickt und zeigt geringe Auflagerungen von Calciumphosphat, etwas Harnsäure und Magnesium. — Catgutknopfnaht der Blase (7 Nähte), 1 bis auf die Blasennaht reichendes Drain in die Hautwunde, welche im Uebrigen durch Naht geschlossen wurde. Jacquespatentdauerkatheter. — Antiseptischer Verband. — Patient wird ins Bett gebracht. — Weiterer Verlauf reactionslos. — 8. April. Drain gekürzt, Dauerkatheter gewechselt. — 13. April. Etwas Urin kommt 11 Tage nach der Operation zur Operationswunde heraus. Wasserbett. — 17. April. Durch die Operationswunde kommt kein Urin mehr. — 18. April. Patient wird wieder ins Bett gebracht, kann Urin spontan im Strahle lassen. Die Wunde schliesst sich, und Patient wird am 2. Mai mit gut granulirender oberflächlicher Wunde entlassen, die bald zuheilte.

b) Sectio mediana (1 Fall).

Fall 3. Kaiser, Heinrich, 55 Jahre alt, Siechenhaus-Hospitalist. 10. Februar 1884 bis 3. Mai 1884.

Dem Patienten — einem Prostatiker — war vor einiger Zeit die Spitze eines elastischen französischen Katheters abgebrochen und in der Blase stecken geblieben. — 10. Februar 1884. Sectio mediana: Entfernung des 7 Cm. langen Fremdkörpers, der mit einigen Calciumphosphatbröckeln incrustirt ist. — Wasserbett. Reactionsloser Verlauf.

Geheilt entlassen mit geringer Incontinenz.

II. Operationen bei Blasensteinen (23 Fälle mit 3 Todesfällen).

a) Sectio alta (9 Fälle mit 3 Todesfällen an Nephritis, Urämie, Pyelonephritis).

Fall 4. Wilhelm, Albert, 4 Jahr alter Knabe. 25. Mai 1879 bis 30. Juni 1879. ⊤

29. Mai 1879 Sectio alta: Entfernung eines 11 Gr. — im trockenen Zustande jetzt 8 Gr. — schweren, kugeligen Steines von 7 1/4 Cm. Umfang. —

Analyse: Oxalsaurer Kalk, kohlensaurer Kalk, etwas Xanthin und Spuren von Harnsäure. — Reactionslose Heilung per primam.

Fall 5. Nieter, Friedrich, 39 Jahr alt, Arbeiter. 27. October 1884 bis 10. December 1884.

Vor 2 Jahren Urinfistel am Damm — vgl. Fall 87. — Bei der Aufnahme besteht anscheinend eine impermeable Strictur. — Als Patient am 25. October zur Boutonnière chloroformirt ist, geht ein starker silberner Katheter ohne Widerstand durch die Urethra. — In der Harnblase wird ein Stein entdeckt. — Sofort: Sectio alta (Kolpeurynther im Rectum). — Entfernung eines 13 Gr. schweren Steines von 3,7 Cm. Länge, 2,8 Cm. Breite, 2,1 Cm. Höhe.

Analyse: Harnsäure und phosphorsaure Magnesia.

Insufficienz der Blasennaht. Wasserbett. Heilung.

Fall 6. Lier, Hermann, 3 3/4 Jahre alter Knabe. 30. November 1885 bis 12. December 1885.

Seit 2 Jahren Urinbeschwerden. 30. November Sectio alta. Kolpeurynther im Rectum. — Entfernung eines 3 Gr. schweren, plattovalen Steines von 1,5 Cm. Länge, 1,4 Cm. Breite und 0,9 Cm. Höhe.

Analyse: Harnsäure mit Beimengungen von kohlensaurem Kalk.

Naht der Blase mit 7 Catgutknopfnähten. — Am 2. Tage kommt Urin durch die Wunde, trotzdem im Wasserbett rasche Heilung (fast prima). —

Fall 7. Schmidt, Ernst, 7 Jahre alter Knabe. 6. März 1890 bis 10. Mai 1890.

Seit 2 Jahren Urinbeschwerden. — Mittelkräftiges Kind. Geringer Mastdarmprolaps, fortwährend Urinträufeln. 7. März. Sectio alta in Trendelenburg'scher Lage: Quere Incision der Haut, 5 Cm. lang, 1 Cm. über der Symphyse. Seitliche Einkerbung der Rectusansätze. — Zurückziehen der Musculi recti mit stumpfen Haken. — Blase und Umschlagstelle des Peritoneum deutlich sichtbar. Das laxe Gewebe zwischen Symphyse und Blasenwand zerreisst, so dass hinter der Symphyse an Stelle des Cavum Retzii sich ein grosser, klaffender Hohlraum bildet. — Quere Incision der Blase $^1/_2$ Cm. unterhalb der Umschlagfalte des Peritoneum. Erweiterung der Oeffnung. Der Stein wird vom Rectum entgegengedrückt und mit dem Steinlöffel herausgehoben.

Stein 34 Gr. (im trockenen Zustand jetzt 27 Gr.) schwer, walzenförmig, $5^1/_2$ Cm. lang, $2^1/_2$ Cm. breit, 2 Cm. hoch.

Analyse: Schale — Harnsäure; Kern — oxalsaurer Kalk.

Blasenschnittwunde, die bei der Steinextraction vielfach gequetscht worden war, wird geglättet und durch Catgutknopfnähte vereinigt; lässt jedoch noch Urin durch. — Kurzer Drain nach aussen. — Wasserbett. — Erheblich gebessert, mit nicht mehr fistelnder Höhlenwunde entlassen. Nach $^1/_4$ Jahr vollkommen geheilt.

Fall 8. Rathge, Andreas, 49 Jahr, Portier. 10. Juni 1876 bis 16. Juni 1876. Tod.

15. Juni. Sectio alta: Entfernung zweier Steine. Der grössere discusförmig, 71 Gr. schwer, $6^1/_2$ Cm. Querdurchmesser, 3 Cm. Höhe. Der kleinere, scheibenförmig mit 2 Dellen (wie ein rothes Blutkörperchen gestaltet) 57 Gr. schwer, 5 Cm. Querdurchmesser, 1,7 Cm. Höhe. — Der grössere Stein passt mit seiner convexen Oberfläche in die Dellen des kleineren.

Analyse: Aeusserer Rand: Kohlensaures und phosphorsaures Calcium. Kern: Harnsäure.

Obduction: Blasenwunde fest verlöthet. In der Blase noch ein kleines, losgesprengtes, steiniges Concrement. — Totale diffuse beiderseitige Nephritis. — Keine Spur von Peritonitis.

Fall 9. Heyer, Fritz, 10 Jahre alter Knabe. 22. Juli 1890 bis 23. September 1890.

24. Juli. Sectio alta in Trendelenburg'scher Lage: Querer Hautschnitt und quere Incision der Blase. Entfernung von 4 in einer Reihe liegenden Steinen. Dieselben sind von hellgelber Farbe, zeigen glatte, theils glänzende, theils matte Oberfläche; sind von sehr bedeutender Härte. — Alle zeigen mehrfache — durch gegenseitiges Abschleifen bedingte — plane

Flächen. Der grösste, 29 Gr. schwere, ist annähernd würfelförmig; die Durchmesser sind $3^1/_2$, $2^3/_4$ und $2^1/_2$ Cm. — Die anderen 3 sind etwa gleichgross, ihr Gewicht beträgt $21^1/_2$, 21 und $19^1/_2$ Gr. — Alle drei haben die Gestalt einer abgestumpften, dreiseitigen Pyramide, deren Basis galottenförmig gekrümmt ist. — Die seitlichen dreieckigen Flächen sind von 2—3 Cm. langen Seiten begrenzt.

Die Analyse ergab, dass die Steine aus reinem Xanthin ohne fremde Beimischungen bestehen.

Blasennaht. Drain. Dauerkatheter. Bett. — Am 5. Tage sickert etwas Urin durch die Wunde. Wasserbett 4 Wochen lang. 23. September. Fast geheilt, auf Wunsch entlassen nach Krankenhaus Bethanien, wo bald völlige Heilung erfolgt ist.

Fall 10. Paul, Louis, 61 Jahre alt, Kaufmann. 13. November 1884 bis 17. November 1884. Tod.

Seit 4 Jahren blasenleidend. 14. November. Sectio alta, Kolpeurynther im Rectum. Operation sehr schwierig wegen starken Panniculus adiposus. — 13 Steine von Erbsen- bis Pfirsichkerngrösse und meist rundlicher Gestalt entfernt. — Gesammtgewicht im trockenen Zustande $11^1/_2$ Gr.

Analyse: Reine Harnsäure.

Knopfnaht der Blase, Drain bis auf die Blasennaht. Dauerkatheter. Wasserbett. Exitus unter urämischen Symptomen am 17. November.

Obductio verweigert; wahrscheinlich bestand doppelseitige Pyelonephritis.

Fall 11. Sachse, Christian, 68 Jahre alt, Arbeiter. 6. September 1886 bis 14. September 1886. Tod.

Seit Jahren blasenleidend. — Starker Bronchialkatarrh.

9. September. Lithotripsie. Wenig krümliges Material entfernt.

11. September. Sectio alta. Kolpeurynther im Rectum. 16 Steine entfernt, der grösste wallnussgross, die übrigen erbsen- bis kirschgross, rundlich und polyedrisch gestaltet. — Gesammtgewicht 33,5 Gr.

Analyse: Phosphorsaures Calcium, kohlensaures Calcium, etwas Harnsäure.

Blasennaht. Drain bis auf die Blasennaht. Dauerkatheter. — Exitus am 14. September an Collaps und Erschöpfung.

Obductio: Blasennaht verklebt. Blase leer. Beiderseitige Pyelonephritis.

Fall 12. Wartner, Adolf, 59 Jahre alt, Comptorist. 28. Januar 1885 bis 28. October 1885.

Seit vielen Jahren blasenleidend. — 1869 und 1872 Lithotripsie.

30. Januar 1885. Sectio alta: Kolpeurynther im Rectum. 17 Blasensteine entfernt, ein grosser, cubischer von $2^1/_2$ Cm. in jedem Durchmesser, 18 kleine polyedrische. — Gesammtgewicht = 27,5 Gr.

Analyse: Basisch phosphorsaurer Kalk mit geringen Auflagerungen von Harnsäure.

Blasennaht, Drain. — Wunde heilt nicht prima; Wasserbett. Zunächst Bildung einer Blasenbauchdeckenfistel, die sich sehr langsam schliesst. Vollkommene Heilung.

b) ***Sectio mediana*** (11 Fälle ohne Todesfall). Hierunter ein Urethralschnitt wegen eines in der Urethra eingeklemmten Steines (Fall 18).

Fall 13. Weidehoff, Wilhelm, 34 Jahre alt, Arbeiter. 9. October 1878 bis 6. Februar 1879.

16. October 1878. Sectio mediana mit galvanokaustischer Schlinge. Entfernung eines 30 Gr. — im trockenen Zustand 27 Gr. — schweren, taubeneiförmigen Steines. Längsdurchmesser 4 Cm., quere Durchmesser $2^3/_4$ und $2^1/_2$ Cm.

Analyse: Oxalsaures und phosphorsaures Calcium.
Wasserbett. Heilung.

Fall 14. Heck, Albert, 10 Jahre alter Knabe. 22. Februar bis 5. April 1879.

25. Februar 1879. Sectio mediana mit galvanokaustischer Schneideschlinge. Entfernung eines 32 Gr. — im trockenen Zustande 25,5 Gr. — schweren, eiförmigen Steines von $5^1/_2$ Cm. Längs-, 2,8 und 2,0 Cm. Querdurchmesser.

Analyse: Reine Harnsäure.

Wasserbett. Gebessert entlassen nach Bethanien, wo bald Heilung erfolgt ist.

Fall 15. Hintze, Franz, 41 Jahre alt, Müller. 19. August 1880 bis 27. September 1880.

22. August 1880. Sectio mediana mit galvanokaustischer Schneideschlinge. Entfernung eines $3^1/_2$ Gr. schweren Steines, von unregelmässig eiförmiger Gestalt. — Längsdurchmesser 2, Querdurchmesser $1^1/_2$ und 1 Cm.

Analyse: Phosphorsaure Magnesia und Spuren Harnsäure.
Wasserbett. Heilung.

Fall 16. Schultze, Wilhelm, 13 Jahr alter Knabe. 4. November 1880 bis 24. December 1880.

7. November. Sectio mediana mit galvanokaustischer Schneideschlinge. Entfernung eines 3 Gr. schweren, walzenförmigen Steines von $2^1/_4$ Cm. Längs-, $1^1/_2$ resp. $^3/_4$ Cm. Querdurchmesser.

Analyse: Reines kohlensaures Calcium. Wasserbett. Heilung.

Fall 17. Gerauch, Wilhelm, 23 Jahre alt, Arbeiter. 11. October 1881 bis 6. December 1881.

Seit 1 Jahr Urinbeschwerden. — 17. October. Sectio mediana mit galvanokaustischer Schlinge. — Entfernung eines sehr grossen, mit weicher Peripherie versehenen Steines, der zertrümmert werden musste, um die sehr schwierige Extraction zu ermöglichen. — Die gesammelten Trümmer wiegen $6^1/_2$ Gr.

Analyse: Phosphorsaures Magnesium und Xanthin.

Drain in die Blase. Wasserbett. Heilung. Bei der Entlassung besteht etwas unwillkürliches Harnträufeln.

Fall 18. Boegehold, Karl, 4 Jahre alter Knabe. 15. Juli 1881 bis 10. August 1881.

Seit längerer Zeit Abgang von Harngries. 13. Juli wurde ein etwas über erbsengrosser Stein aus dem vorderen Theil der Harnröhre, wo er eingekeilt sass, poliklinisch in Chloroformnarkose extrahirt.

14. Juli. Einkeilung eines Steines in der Pars membranacea urethrae. 15. Juli. Boutonnière mit galvanokaustischer Schneideschlinge. Entfernung eines etwas über kirschkerngrossen Steines. — In der Blase keine weiteren Steine. — Präparat abhanden gekommen. — Wasserbett. 8. August Anfrischung der schlaff granulirenden Fistel mit dem Glüheisen. — Fast geheilt entlassen.

Fall 19. Schroeder, Wilhelm, 19 Jahr alt, Arbeiter. 19. November 1881 bis 4. Juli 1882.

Seit 3 Wochen Urinbeschwerden. Orchitis sinistra. — 26. November 1881. Sectio mediana mit galvanokaustischer Schneideschlinge. — Entfernung eines etwa hühnereigrossen Steines nach vorhergegangener Zertrümmerung. — Die Trümmer wiegen 24 Gr.

Analyse: Kohlensaures Calcium und Harnsäure. Wasserbett. Heilung.

Fall 20. Zoller, Moritz, 19 Jahre alt, Handlungscommis. — Am 27. April 1882 auf der inneren Abtheilung aufgenommen, am 5. Juni 1882 zur äusseren verlegt.

14. Juni 1892. Sectio mediana mit galvanokaustischer Schneideschlinge. Entfernung eines eiförmigen 20 Gr. schweren Steines, von $3^1/_2$ Cm. Längs- $2^3/_4$ und $2^1/_4$ Cm. Querdurchmesser.

Analyse: Kohlensaures und phosphorsaures Calcium und Harnsäure.

Starke Blutung bei der Extraction. Nicht im Wasserbett. Im späteren Verlauf ein paraurethraler Abscess. — 15. August 1882 fast geheilt entlassen mit kleiner Fistel.

Fall 21. Ebering, Matthias, 59 Jahre alt, Häusler. 18. December 1882 bis 24. März 1883.

Blasenbeschwerden seit 1 Jahr. Katheterismus seit April wegen schwerer Cystitis. — 22. December 1882. Sectio mediana mit galvanokaustischer Schneideschlinge und Erweiterung der Wunde mit Glühmesser. Zertrümmerung des Steines, Extractio und Ausspülung der einzelnen Fragmente. — Die gesammelten Trümmer wiegen 25 Gramm.

Analyse: Oxalsaures und phosphorsaures Calcium.

Wasserbett. — 10. März 1883 Excision der Narbe und Etagennaht der Wunde. — 24. März vollkommen geheilt entlassen.

Fall 22. Ziethen, Heinrich, 62 Jahr alt, Droschkenkutscher. 13 September 1888 bis 20. April 1889.

Emphysema pulmonum. Catarrhus bronchialis. Potator. Cystitis. Incontinentia urinae. — 14. September. Sectio mediana mit dem Messer. Bei Eröffnung der Harnröhre starke Blutung. Die Extraction des hühnereigrossen, unregelmässig gestalteten Steines gelingt erst nach vorhergegangener Zertrümmerung. — Die Trümmer wiegen 53,5 Gramm. — Der — wieder zusammengesetzte — Stein ist 5 Cm. lang, 4 Cm. breit, 2 Cm. dick.

Analyse: Feuchtigkeit 1,2 Proc., Kalk 0,6 Proc., Harnsäure 98,2 Proc., Gallenfarbstoffe in Spuren.

Drain in die Harnblase. Wasserbett. Fistel verkleinert sich allmählich durch Granulationen und wird mehrfach mit dem Glüheisen touchirt. Fast geheilt entlassen mit schmaler, in die Tiefe führender Fistel. Die Hauptmenge des Urins geht auf normalem Wege ab, ein Theil durch die

Fistel. — 8. September 1890 wieder aufgenommen. Vollkommene Heilung durch wiederholtes Touchiren der Fistelränder mit dem Glüheisen.

Fall 23. Döring, 20 Jahre alt, Knecht. 29. November 1889 bis 6. Januar 1890.

5. December 1889. Sectio mediana mit dem Messer. — Mit der Steinzange gelingt es zunächst, nur einzelne Bröckel der äusseren Schale des Steines zu entfernen. — Erst nachdem durch Fingerdruck vom Rectum her und durch Druck von den Bauchdecken her der Stein in die Nähe des Ausganges gewälzt war, gelang es, ihn mit der Steinzange zu fassen und nach aussen zu befördern. — Der Stein ist 33 Gr. schwer, von kugliger Gestalt und 3½ Cm. Durchmesser.

Analyse: Kern: oxalsaurer Kalk, Schale: basisch phosphorsaurer Kalk.

Drain 2 Tage lang in der Blase, ebenso lange Wasserbett. Dann ins Bett. Nie katheterisirt, glatte Heilung. Bei der Entlassung Urethra für dicksten silbernen Katheter (XIV) bequem durchgängig. Am Damm lineare Narbe.

c) Ein Fall von Lithotripsie (geheilt).

Fall 24. Morig, Karl, 64 Jahre alt, Superintendent. 2. November bis 22. December 1875.

3., 8., 15., 23. November Lithotripsie. — 11 Gr. Steintrümmer entfernt.

Analyse: Kohlensaures Calcium und Harnsäure.

Gebessert entlassen.

d) Extraction von Steinen durch die dilatirte weibliche Urethra (2 Fälle, ohne Todesfall).

Fall 25. Zelle, Christiana, 45 Jahre alt. 4. April bis 8. Mai 1881. Harnblasenstein, Cystitis, kleine Vesicovaginalfistel.

9. April. Extraction eines 11½ Gr. schweren Steines nach Simon'scher Dilatation der Urethra ohne Zertrümmerung. Durchmesser des unregelmässigen Steines 3¾, 2 und 1½ Cm.

Analyse: Harnsäure, oxalsaurer Kalk. — Heilung.

Fall 26. Vorreyer, Rebekka, 43 Jahre alt, Oekonomenfrau. 22 April bis 4. Juni 1874.

Sehr decrepide Person. Jauchige Cystitis. Blasenstein.

Der Stein musste entfernt werden, und andererseits war bei dem schlechten Kräftezustande der Patientin kaum Aussicht vorhanden, dass dieselbe den Eingriff überlebe. — Herr Geheimrath Hagedorn entschloss sich — die Simon'sche Methode der Dilatatio urethrae war noch nicht bekannt — zur Extraction des Steines durch die Urethra. — Die Harnröhre wurde mit Zangen gewaltsam gedehnt, der weit über hühnereigrosse Stein zertrümmert und in einzelnen Stücken extrahirt, was nicht ohne vielfache Läsionen der Harnröhre abging.

Der Stein besteht aus reiner Harnsäure, die gesammelten Trümmer wiegen 110 Gr.

Der Erfolg der Operation war wider Erwarten günstig, denn obwohl die Harnröhre bei der Operation viele grosse Einrisse erlitten hatte, schwanden die Schmerzen, welche vor der Operation so heftig waren,

dass sie der Patientin den Schlaf raubten, mit einem Schlage, und es stellte sich schon am 4. Tage nach der Operation Continenz ein. — Die Patientin erholte sich von dem Eingriff, sowie von ihrer Kachexie sehr bald und ist noch jetzt — nach 18 Jahren — vollkommen gesund und rüstig. —

III. Ein Fall von Sectio alta bei Ruptura vesicae urinariae extraperitonealis.

Von Harnblasenrupturen finden sich aus der Berichtszeit in unseren Journalen nur 4 Fälle, 3 davon starben ohne Operation, da bei Lebzeiten die Diagnose nicht mit Sicherheit gestellt werden konnte, und zwar 2 wenige Stunden nach der Verletzung im Shok, der dritte 3 Tage nach der Verletzung an Peritonitis. Die gerichtlichen Obductionsprotokolle stehen uns leider nicht zur Verfügung. — Ein Fall wurde durch Operation geheilt, es ist der folgende:

Fall 27. Wendt, August, 37 Jahre alt, Pferdepfleger. 7. Juni bis 17. September 1889.

Auf der inneren Abtheilung eingeliefert. War kurz vor der Aufnahme rittlings auf einen Gartenzaun gefallen. — Aufnahmestatus: Kräftiger Mann (Potator). Somnolent, Puls klein, sehr frequent, etwa 150 in der Minute. Temperatur normal. Abdomen aufgetrieben. Zwischen Nabel und Symphyse findet sich in der Blasengegend eine ovoide Dämpfung und Resistenz. Die Dämpfungsfigur ist ähnlich, wie bei einer Ovarialcyste; die Geschwulst ist nicht verschieblich. Katheterismus gelingt leicht. Wenig, etwas blutig gefärbter Urin wird entleert. Die Dämpfung bleibt nach Entleerung der Blase unverändert bestehen. Beckenfractur nicht nachweisbar.

Patient wird mit der Diagnose Harnblasenruptur auf die äussere Station verlegt. — Sofort 8 Cm. langer Einschnitt in der Linea alba dicht oberhalb der Symphyse. Entleerung einer grossen Menge röthlich-dünner Flüssigkeit ohne Gerinnsel aus dem Bindegewebe des Cavum Retzii. Der zufühlende Finger entdeckt an der Vorderseite der Blase ein Loch. Das Gefühl ist ähnlich demjenigen, welches man erhält, wenn man beim Katheterismus der Frau mit dem Finger über das Orificium urethrae streicht. — Nach Freilegung dieser Oeffnung werden zwei Seidennähte seitlich durch die Blasenwand zur Fixation gelegt. Einführen eines Jaques-Patentkatheters durch die Urethra. Gründliche Desinfection der Blase und des prävesicalen Raumes durch Borlösung, die theils durch den Katheter, theils unmittelbar auf die Wunde gespült wird. Ausstopfen der Wundhöhle mit Jodoformgaze. Die Peritonealhöhle war nirgends eröffnet, wie eine genaue Untersuchung ergab. Der Jaques-Patentkatheter bleibt als Dauerkatheter liegen.

Der Heilungsverlauf war reactionslos, aber sehr langsam. Es kam zunächst zur Bildung einer Blasenbauchdeckenfistel, die sich erst nach mehrmaliger Anfrischung mit Ferrum candens schloss. — Bei der Entlassung bestand eine solide Narbe und war die Blase vollkommen functionsfähig.

IV. Ruptura urethrae.

Unter dem Begriff Harnröhrenzerreissung, Ruptura urethrae, versteht man bekanntlich im engeren Sinne mehr oder minder vollständige Zertrümmerungen der Harnröhrenwandungen in der Dammgegend, welche entstanden sind als Folge stumpfer Gewalteinwirkungen.

Die stumpfen Gewalten können auf zweierlei Art einwirken, und pflegt man demnach die Harnröhrenrupturen ätiologisch in zwei Gruppen einzutheilen, aus welchen sich dann auch im Allgemeinen die beiden für die Praxis wichtigen anatomischen Formen ergeben. Die beiden Gruppen sind:

I. Harnröhrenzerquetschungen, welche durch eine Gewalt entstehen, die ihren Angriffspunkt unmittelbar an den Dammgebilden hat. Hierbei ist die Harnröhre meist kurz vor dem Bulbus oder im Bulbus quer zerrissen, und zwar gewöhnlich nur theilweise, im unteren Theile ihres Umfanges.

II. Harnröhrenzerreissungen, welche durch mittelbare, das Becken zusammenpressende Gewalten erzeugt werden und zu Stande kommen durch Dislocation der Fragmentenden bei Beckenbrüchen. Hier ist meist die Pars nuda urethrae die betroffene, und zwar ist dieselbe fast immer gänzlich quer durchrissen.

In Summa beobachteten wir in den Berichtsjahren 28 Fälle von Harnröhrenruptur. Ich berichte — um ein abgeschlossenes Bild zu geben — in Folgendem über alle diese Fälle, auch über die nicht operirten.

Die erste der beiden Entstehungsarten, nämlich die Zerquetschung der Harnröhre durch eine auf die Dammgebilde unmittelbar einwirkende Gewalt ist die bei Weitem häufigere. Die gewöhnlichste Art ist ein Fall rittlings mit dem Damm auf einen schmalen Gegenstand, so z. B. Fall auf eine Leitersprosse, Bretkante u. s. w. Unter 23 von unseren Fällen, bei denen die Entstehungsweise genauer angegeben ist, finden wir 13 mal diesen Rittlingsfall (28, 29, 30, 31, 32, 35, 42, 43, 45, 52, 53, 54, 55). — An diesen Rittlingsfall auf den Damm schliessen sich Stösse und Schläge, die gegen den Damm geführt werden, nahe an. Von unseren Fällen ist der folgende (34) hierher gehörig:

Ein 44jähriger Arbeiter wird von einem Ochsen mit dem Horn in den Damm gestossen, aufgespiesst und, auf dem Horne reitend, in die Höhe gehoben. Hierbei wurden sämmtliche Dammgebilde in grauenhafter Weise zerstört. Sphincter ani sowohl wie Harnröhre waren zerrissen. Trotzdem trat volle Heilung ein.

Bezüglich der Grösse des Risses der Harnröhre bemerke ich, dass wir bei den 7 operirten Fällen dieser Kategorie — im Gegensatz zu den

Erfahrungen anderer Autoren — 3 mal totale quere Zerreissungen fanden (29, 31, 34), nur 2 mal partielle (28, 35). — In Fall 32 konnte bei der hochgradigen phlegmonösen Eiterung und Jauchung die Art der Ruptur nicht festgestellt werden. In Fall 30 wurde eine Wunde der Urethra nicht gefunden, jedenfalls aber bestand hier nur ein geringer Einriss.

Klinisch weit bedeutungsvoller sind die durch **mittelbare** Gewalt, welche ihre Angriffspunkte breit an den Beckenknochen hat, hervorgerufenen Harnröhrenzerreissungen; denn hier besteht neben den hochgradigen Zertrümmerungen der Dammgebilde zugleich ein Beckenbruch, der noch dazu ständiger Urinbenetzung ausgesetzt ist.

Wir haben in unserer Casuistik 8 mit sichergestelltem Beckenbruch vergesellschaftete Harnröhrenzerreissungen zu verzeichnen. Die ursächlichen Gewalten waren 3 mal Verschüttungen (36, 38, 47), 1 mal Ueberfahrung (46), 1 mal Quetschung des Beckens zwischen zwei sogenannten Hundewagen bei einem Bergmann (50), ein anderes Mal Quetschung des Beckens zwischen zwei sich aneinanderlegenden Kähnen bei einem Schiffer (39). In allen diesen Fällen ist die Richtung der zusammenpressenden Gewalt, ob seitlich oder von vorn nach hinten, nicht genauer vermerkt, wohl aber in den beiden folgenden: In Fall 48 entstand der Beckenbruch dadurch, dass eine 6 Centner schwere Eisenstange einem Schmied auf die linke Seite fiel, ihn zu Boden drückte und sein Becken weiterhin von links nach rechts zusammenquetschte. In dem anderen Falle (37) traf der Stoss von vorn auf die Symphyse.

Ein 36jähriger Maurerpolier verunglückte, als er einen schweren Balken, der von einem Gerüst heruntergelassen wurde, am unteren Ende mit beiden Händen lenkte. Der Balken glitt plötzlich abwärts, stemmte sich mit seinem unteren Ende auf die Schambeinfuge des Patienten auf, warf ihn rücklings zu Boden und quetschte das Becken langsam von vorn nach hinten zusammen. Durch diese Gewalt wurden die Schambeine rechts und links dicht neben der Symphyse in senkrechter Bruchlinie zerbrochen und die somit frei bewegliche Symphyse weit nach hinten verlagert.

Ausser diesen fanden sich noch 2 (33, 44) durch breit am Becken angreifende Gewalten bewirkte Harnröhrenzerreissungen, bei denen jedoch ein Beckenbruch nicht mit Sicherheit festgestellt werden konnte. — Bei unseren Operirten, bei denen zugleich ein Beckenbruch sichergestellt war, fand sich in allen 4 Fällen (36, 37, 38, 39) die Harnröhre vollständig quer durchrissen. In 3 davon (36, 37, 38) ist die genaue Stelle der Verletzung angegeben, und zwar in allen 3 Fällen als in der Pars nuda gelegen. — Im Fall 33 bestand eine partielle Ruptur der Urethra ohne nachweisbaren Beckenbruch.

So viel über Aetiologie und pathologische Anatomie.

Die **Diagnose** einer Harnröhrenzerreissung ist nur in den seltensten Fällen zweifelhaft und kann kaum verfehlt werden. Hingewiesen wird man ja durch die charakteristische Entstehung bei einem Rittlingsfall. Bei allen schweren Beckencontusionen aber gilt bei uns ein für alle Mal als Regel, sofort zu untersuchen, ob keine Blutung aus der Harnröhre stattfindet, ob kein Hämatom am Damm zu sehen ist; denn diese beiden Symptome sind beinahe pathognomonisch für Harnröhrenzerreissungen. — Die Diagnose der genauen Localisation der Verletzung ist meist nicht möglich, es ist aber auch für unser praktisches Vorgehen ohne Belang, zu wissen, ob die Ruptur in der Pars bulbosa oder Pars nuda gelegen ist. — In dem sehr schweren Falle 37 war anfangs die Diagnose, ob eine Ruptur der Harnröhre oder Harnblase vorliege, zweifelhaft. Dieselbe wurde erst bei der Operation sichergestellt; vorher war es unmöglich zu sagen, ob der Katheter in einer verletzten Blase oder in einer mit Blut und hineingesickertem Urin erfüllten Wundhöhle lag.

Wie aber soll unser Vorgehen sein, falls wir eine Harnröhrenzerreissung festgestellt haben? — Sollen wir uns abwartend verhalten? — Niemals! Denn ohne rechtzeitiges chirurgisches Eingreifen ist der Verlauf gar zu oft ein ungünstiger! Schnell stellen sich Harnverhaltung und die gefürchtete Urininfiltration ein. Die Harnverhaltung hat den Vortheil, dass sie den Patienten bald zum Arzte führt. Die Urininfiltration aber ist, wenn einmal eingetreten, in ihrem Verlaufe schwer zu hemmen! Wir sahen zwei Patienten (32 und 39), die zu spät in ärztliche Behandlung kamen, derselben erliegen. Sollten aber diese Gefahren glücklich umgangen sein, so droht noch immer die Entstehung einer traumatischen Strictur mit ihren heftigen Beschwerden und zum Theil lebensgefährlichen Begleiterscheinungen, zumal diese Stricturen grösstentheils in kürzerer oder längerer Frist undurchgängig werden. — Also Harnverhaltung, Urininfiltration und späterhin Ausbildung einer Strictur sind die Gefahren, welche bei nicht behandelten Harnröhrenzerreissungen bestehen. Daher ist, wenn irgendwo, so hier ein rechtzeitiges chirurgisches Eingreifen dringend geboten. Aufgabe der **Therapie** ist, die Blase zu entleeren und die Benetzung der zertrümmerten Gewebe mit Urin zu verhindern.

Für uns gilt daher jetzt als Regel, dass allemal, wo der Verdacht auf eine auch nur unbedeutende Verletzung der Harnröhre besteht, ein möglichst starker Katheter unter peinlichster Antisepsis in die Blase eingeführt werde. — Dieser Katheter ist stets einige Tage als Verweilkatheter liegen zu lassen! Der regelmässig wiederholte

einfache Katheterismus ist nicht zu empfehlen! Grund hierfür ist die merkwürdige, wiederholt beobachtete Thatsache, dass unmittelbar nach der Verletzung die Einführung eines Katheters in die Blase leicht gelingt, später aber nicht mehr. Auch wir erlebten dies in einem Falle (37), wo der Katheter nicht liegen gelassen war, weil die Diagnose anfangs zwischen Harnröhren- und Blasenruptur schwankte.

Die Verweilkatheterbehandlung selbst ist nur bei beschränkter Indication verwendbar, nämlich nur in den leichteren Fällen, eine Entscheidung, die zu treffen schwierig ist und dem subjectiven Ermessen und der Erfahrung des Operateurs vollkommen anheimzugeben ist. — Es ist infolgedessen im Allgemeinen die Zahl der Fälle keine kleine, wo man nachträglich noch anderweitige Maassnahmen ergreifen musste, nachdem der Verweilkatheter schon eine Zeit lang angewendet war. Hagedorn hat unter seinen 21 frisch eingelieferten 10 mal den Verweilkatheter angewendet, nur einmal (42) erlebten wir dabei eine secundäre Strictur, einmal auch einen secundären Dammabscess (33). Diese Abscesse (vgl. auch 35) entstehen durch einfache Infection des Dammhämatomes und sind meist gutartiger Natur. Von der Urinphlegmone sind sie grundsätzlich zu trennen, da ihnen das Hauptmerkmal derselben, das acute progrediente Fortschreiten, fehlt. Der Urin wird ja durch den Dauerkatheter über die verletzte Stelle weggeleitet und kann infolgedessen nicht ins Zellgewebe hineingepresst werden. Diese secundären Dammabscesse heilen meist nach vollzogener Boutonnière anstandslos aus. Nicht angewendet werden sollte der Dauerkatheter bei sehr hochgradigen Zerstörungen der Dammgebilde, da er bei breiter Communication des Zertrümmerungsherdes mit der Harnröhrenlichtung eine Infection direct begünstigt, wie Kaufmann betont. In diesen Fällen kann er höchstens als palliative Maassregel Verwendung finden, falls der Zustand des Patienten die sofortige Vornahme der hier allein anzuwendenden Boutonnière nicht gestattet.

Als palliative Maassregel im gleichen Sinne wollen wir auch jetzt die wiederholte Punctio vesicae suprapubica nur noch angewendet wissen, falls der Katheterismus bei sehr collabirten Patienten nicht gelingt (35). Wir selbst haben allerdings aus dem Jahre 1874 einen durch häufig wiederholte Anwendung der Punctio vesicae geheilten Fall in unserer Casuistik zu verzeichnen (49). Hier war jedoch die Behandlungsdauer eine eminent lange, nämlich 16 Monate, da eine nachträgliche Strictur und Cystitis die Heilung sehr verzögerten.

Bei allen mit weitgehenden Zerstörungen der Dammgebilde complicirten Harnröhrenverletzungen gilt uns die Boutonnière als das

Normalverfahren. Sie ist die einzige Methode, welche sich direct gegen die Stelle der Verletzung richtet. Sie ermöglicht eine exacte Blutstillung sowie Entfernung der zertrümmerten Gewebe, sie leitet den Urin und die Wundsecrete ab und ist infolgedessen das beste Mittel gegen die Entstehung einer Harninfiltration. — Weiterhin arbeitet sie durch Schaffung einer Längsnarbe der aus dem Querriss hervorgehenden Stricturbildung entgegen. Die Operation selbst ist in uncomplicirten Fällen relativ ungefährlich. Hagedorn verlor nur einen (36) seiner 7 frisch operirten Fälle, diesen an Peritonitis infolge anderweitiger innerer Verletzungen.

Die Boutonnière wird in Steinschnittlage unter Chloroformnarkose ausgeführt. Bei nicht zu überschreitender Harnröhrenzerreissung wird ein starker silberner Katheter bis zur Stelle des Hindernisses geführt, dort fixirt, und sodann wird ein grosser, den ganzen Zertrümmerungsherd blosslegender Schnitt gemacht. Die Harnröhre wird dicht vor der Stelle des Hindernisses eröffnet. Liess sich die Zerreissung überschreiten, so wird der Katheter in die Blase geführt und die Urethra vesicalwärts von der verletzten Stelle eröffnet. — Die Hauptschwierigkeiten, die sich nunmehr bieten, sind einmal Stillung der Blutung und zweitens, bei totalen Durchreissungen der Harnröhre, Auffindung des vesicalen (centralen) Harnröhrenstumpfes. — Zum Zwecke beider reinigt man die Wundhöhle gründlich von allen Gerinnseln und Gewebsfetzen. Die Blutung steht dann meist auf kurzdauernde Compression und Berieselung mit eiskalten antiseptischen Flüssigkeiten. Die Auffindung des vesicalen Harnröhrenstumpfes machte uns meist keine, manchmal aber sehr bedeutende Schwierigkeiten. Das beste Mittel zur Auffindung ist der eigene Urinstrahl des Patienten, den man erzeugt durch Druck mit der Hand auf die gefüllte Blase. — „Einen Thaler für den Tropfen Urin!“ pflegt Hagedorn auszurufen, wenn dieser Kunstgriff ausgeführt wird. — Stets suchten wir so lange, bis der Harnröhrenstumpf gefunden war, was allemal gelang. [Ueberhaupt nur einmal, im Fall 30, begnügten wir uns mit der blossen Dammincision, da ein Riss in der Urethra nicht zu finden war.] Den Catheterismus posterior, wie ihn v. Volkmann in einem schwierigen Falle ausführte, d. h. Sectio alta und Katheterismus von der Blase zur Dammwunde, wandten wir nie an.

Die Nachbehandlung der wegen Verletzungen ausgeführten Boutonnière bietet gar manche Besonderheiten. Sie beginnt, wie Gueterbock sagt, gewissermaassen schon auf dem Operationstische. Hier wird nach Auffindung des vesicalen Harnröhrenendes ein starker Katheter in die Blase eingeführt, der einige Tage als Verweilkatheter

liegen bleibt. — Dieser Katheter wird, wenn möglich, durch die ganze Harnröhre geführt, in schwierigen Fällen jedoch (34 und 39) zur Dammwunde herausgeleitet. Die grosse Höhlenwunde selbst wird nach Oberst in allen ihren Taschen und Buchten sorgsam drainirt, bezw. mit Jodoformgaze tamponirt. Der Patient wird ins Wasserbett gelegt (ausgenommen 29 und 30).

Den Verweilkatheter lassen wir zunächst nur 3—5 Tage lang liegen. In dieser Zeit wird derselbe mit einem Pfropfen verschlossen, und der Urin je nach eintretendem Harndrang, mindestens aber 4 mal täglich, entleert; nach jeder Entleerung wird die Blase sorgfältig mit 3 proc. körperwarmer Borlösung ausgespült. Zweck dieser Maassnahmen ist, einen Blasendecubitus und Blasendiphtherie zu vermeiden. Aus diesem Grunde auch ist vor zu langem Liegenlassen des Verweilkatheters dringend zu warnen. Unbedingt muss der Verweilkatheter sofort entfernt werden, wenn eine Blutung in der Blase stattfindet, ebenso auch bei grosser Empfindlichkeit der Harnröhre. — Wie schon gesagt, entfernen wir den Verweilkatheter meist am 3. bis 5. Tage. Dann hat sich ja auch gewöhnlich schon ein genügender Wundkanal gebildet. In der Folgezeit wird der Patient regelmässig 4 mal täglich, nach Bedarf auch öfter, katheterisirt, die Blase dabei allemal ausgespült. Nach Verlauf einiger Wochen wird die Wunde am Damm fleissig mit dem Höllensteinstift touchirt, um eine rasche Schliessung herbeizuführen. Mehrfach haben wir dieselbe secundär genäht, meist war jedoch der Erfolg dieser Naht kein vollständiger; es blieben doch einige Fisteln. Der definitive Schluss dieser Fisteln kam meist zu Stande nach mehrfacher Cauterisation mit Ferrum candens. — Jeder Boutonniirte wurde noch Jahre lang einer Nachcur unterzogen, welche in regelmässigem täglichen Bougiren bestand. Zeitweilig unterbrochen musste diese Bougiecur öfter werden wegen auftretender Urethritis.

Operirt man aber bei Harnröhrenruptur nach schon eingetretener Infection, so sind 3 Fälle wohl zu unterscheiden: Es handelt sich entweder um einfache Infection einer weit offenen Wunde (34), oder um einfache Infection des subcutanen Dammhämatomes mit Bildung eines umschriebenen Dammabscesses (33, 35, auch 50); diese beiden Arten heilen bei breiter Incision im Wasserbett gewöhnlich anstandslos aus. — Oder aber es handelt sich drittens — und das sind die schwersten Fälle — um die acute progrediente Urinphlegmone. Hier sind ausser der Boutonnière noch viele weitgehende Incisionen geboten. Trotzdem gelingt es nur selten, dem gangränösen Zerfall und den schweren Allgemeinerscheinungen Einhalt zu thun. Unsere beiden derartigen

Fälle starben trotz ausgedehntester breiter Incisionen. Es waren dies ein 45jähriger Bergmann (32), der seine Urethralruptur durch einen Rittlingsfall acquirirt hatte, und ein 61jähriger Schiffer (39), dessen Becken zwischen zwei Kähnen zerquetscht war. —

Im Folgenden gebe ich noch einmal in Kürze einen **statistischen Ueberblick** über unsere Harnröhrenzerreissungen:

Von sämmtlichen 28 Fällen kamen frisch, d. h. bald nach erlittener Verletzung, 21 in Behandlung. Von diesen 21 starb einer (36), was eine Mortalität von 4,8 Proc. ergiebt. Diese Zahl ist wohl der beste Beweis dafür, was zielbewusstes operatives Vorgehen und richtige Auswahl der Behandlungsmethode zu leisten vermag. — Denn auch der eine Todesfall ist weder der Harnröhrenverletzung noch der Behandlungsmethode zur Last zu legen. Er betraf einen 15jährigen Arbeitsburschen mit Beckenbruch und Harnröhrenzerreissung, welcher unter peritonitischen Symptomen, wahrscheinlich infolge anderweitiger innerer Verletzungen unabhängig von einer Harnröhrenruptur 5 Tage nach der Verletzung zu Grunde ging.

Von den 21 bald nach der Verletzung eingelieferten Fällen wurden 9 der Boutonnière unterzogen, und zwar 7 primär (28, 29, 30, 31, 36, 37, 38), 2 secundär wegen eintretenden Harnabscesses (33, 35). 9 wurden mittelst Verweilkatheterbehandlung (40—48), einer mit vielfach wiederholter Punctio vesicae (49) und 2 (50, 51), davon der letztere mit ungenauer Diagnose, ohne anfängliche chirurgische Maassnahmen geheilt.

Von den 7 erst längere Zeit nach erlittener Verletzung aufgenommenen wurden 3 mit Wundinfection, 4 wegen secundärer Strictur eingeliefert. Von den 3 ersteren erlagen 2 (32, 39) einer schon bei der Aufnahme bestehenden äusserst schweren Urinphlegmone; der dritte (34), bei dem einfache Wundinfection eingetreten war, wurde durch die Boutonnière gerettet. Die 4 wegen traumatischer Strictur eingelieferten Patienten (52, 53, 54, 55) wurden durch die Boutonnière geheilt.

Complicirende Beckenfracturen waren sicher festgestellt in 8 Fällen, nämlich bei einem der beiden mit Urinphlegmone eingelieferten (39), welcher der Infection erlag, sowie bei 7 frisch eingelieferten. Von diesen letzteren 7 wurden 3 unter Anwendung des Dauerkatheters (46, 47, 48), einer ohne anfängliche chirurgische Maassnahmen (50) geheilt. Die übrigen 3 wurden der Boutonnière unterzogen, hiervon genasen 2 (37, 38), starb einer (36). Es ist dies der erwähnte Todesfall an Peritonitis.

Krankengeschichten:

IV. Ruptura urethrae (24 Fälle mit 3 Todesfällen an Septicämie und Peritonitis).

A. Boutonnière (12 Fälle mit 3 Todesfällen).

a) Ohne Beckenfractur (8 Fälle mit 1 Todesfall an Septicämie).

α) Primär ausgeführte Operationen (4 Fälle ohne Todesfall).

Fall 28. Kohl, Heinrich, 26 Jahre alt, Maschinist. 7. August bis 8. November 1886.

Zerreissung der Urethra durch Fall rittlings auf eine Eisenkante. 7. August Boutonnière. Schleimhaut der oberen Urethralwand erhalten. Wasserbett. Heilung. Mit dickstem silbernen Katheter entlassen.

Fall 29. Hallmann, Wilhelm, 29 Jahre alt, Bäckergeselle. 18. Februar bis 29. April 1887.

Fiel 4 Stunden vor der Aufnahme rittlings auf ein Bret. Bei der Aufnahme: Anaemia permagna. Starke Blutung aus der Harnröhre. Katheterismus gelingt nicht. Sofort Boutonnière. Quere Durchreissung der Urethra. In den Coagulis der grossen Höhlenwunde wird das regenwurmförmige centrale Ende der Urethra leicht gefunden. Einführung eines silbernen Katheters durch die ganze Harnröhre in die Blase. Derselbe bleibt als Dauerkatheter liegen. Jodoformgazetamponade der Höhle. Die Blutung steht. Ausspülung der Blase mit Borwasser. Antiseptischer Verband. 19. Febr. Nachblutung. Neue Tamponade. Nach 10 Tagen Dauerkatheter entfernt. Heilung.

Fall 30. Sperling, Heinrich, 39 Jahre alt, Tischler. 26. August bis 4. October 1887.

Fiel von einem Wagen rittlings auf eine Eisenstange. Kleine äussere Wunde am Damm. Ebenda, sowie am Scrotum starke Sugillationen. Starke Blutung aus der Urethra. Einführen eines silbernen Katheters in die Blase gelingt mit einiger Mühe. Ausspülung der Blase. Schnitt in der Raphe perinei bis auf die Urethra. Wunde der Urethra nicht gefunden. Dauerkatheter. Tamponade der Wunde, antiseptischer Verband.

Fast geheilt mit gut granulirender, oberflächlicher Wunde entlassen. Aus der Wunde kam nie Urin.

Fall 31. Dietrich, Max, 29 Jahre alt, Schlosser. 18. August bis 15. October 1890.

Zerreissung der Urethra durch Fall rittlings auf ein Bret. Katheterismus gelingt nicht. Boutonnière. Urethra in der Pars bulbosa total quer zerrissen. Wasserbett. Heilung.

β) Secundär ausgeführte Operationen (4 Fälle mit 1 Todesfall an Septicämie).

Fall 32. Hildebrandt, Friedrich, 45 Jahre alt, Bergmann. 18. bis 22. August 1880. Tod.

Quetschung der Urethra durch Fall 4 Fuss hoch rittlings auf einen Balken.

Bei der Aufnahme besteht bereits Verjauchung der Blutgerinnsel und Urininfiltration mit Somnolenz und hohem Fieber. Sofort Boutonnière und weite Spaltungen der infiltrirten Gewebe. Wasserbett. Exitus an Sepsis.

Fall 33. Günther, Heinrich, 24 Jahre alt, Bergmann. 29. Juni bis 20. November 1887.

Am 26. Juni fiel dem Patienten ein Sack auf den Unterleib. Seitdem Retentio urinae. Keine Schmerzen. Ausserhalb mehrfach Katheterismus. — Bei der Aufnahme Unterleib stark aufgetrieben, Haematoma perinei. Beckenbruch nicht nachweisbar. Katheterismus gelingt. Verweilkatheter. — 18. Juli. Wegen Harnabscesses am Damm Boutonnière. Partielle Ruptur der Urethra in der unteren Peripherie. Einführung eines elastischen Katheters in die Blase. Viel übelriechender Eiter aus der Blase entleert. Wasserbett. Unter hohem Fieber bei bedeutendem Blasenkatarrh kommt Patient aufs Aeusserste herunter. Erholt sich nur sehr langsam. Vollkommene Heilung.

Fall 34. Rehfeld, Wilhelm, 47 Jahre alt, Arbeiter. 11. Juli bis 17. September 1887.

Wurde vor 3 Tagen von einem Ochsen mit dem Horn in den Damm gestossen und rittlings in die Höhe gehoben. Seitdem kein Urin und kein Stuhlgang. — Bei der Aufnahme: Grosse zerfetzte Wunde rechts am After, hoch hinaufreichend. Sphincter ani weit zerrissen. Urethra quer zerrissen. Die Umgebung der Wunde phlegmonös entzündet. Vergeblicher Versuch des Katheterismus. — 11. Juli Boutonnière: Das centrale Ende der Urethra nach langem Suchen gefunden. Von da aus ein Wachskatheter in die Harnblase geführt, nicht durch den Penis. Wasserbett. Katheter vom Patienten Nachts herausgerissen. Am folgenden Tage neuer Katheter eingeführt. Temperatur 40,3. Am 5. Tage Jaques-Patentkatheter vom Perineum aus in die Blase eingeführt. 3 Wochen später, nachdem sich die bedeutende Wunde gereinigt und etwas verkleinert hatte, Einlegen eines silbernen Katheters von vorn in die Urethra. Allgemeinbefinden gut. Fieber schwindet. Secundärnaht der Wunde. Dieselbe hält anfangs, später Bildung einer Fistel, die bei der Entlassung noch besteht. Mit Roser'scher Sonde entlassen. Stuhl und selbst Flatus werden gut gehalten trotz der anfänglich so wüsten Verletzung.

20. December von Neuem aufgenommen: Strictura urethrae. Urethralfistel. Strictur mit Bougies erweitert. 22. December, Spaltung der Fistel, Naht der Urethra, Naht der äusseren Haut. Die Naht hält nicht, es bildet sich wieder eine Fistel. 31. December mit kleiner Fistel entlassen.

Fall 35. Lillge, 44 Jahre alt, Glaser. 23. Juli bis 24. October 1888. Geheilt.

4 Stunden vor der Aufnahme Fall rittlings mit dem Damm auf eine eiserne Leitersprosse. Starke Schwellung und Bluterguss am Damm. Katheterismus gelingt nicht. Sehr schlechtes Allgemeinbefinden. Puls schwach. Punctio vesicae. 24. Juli Vormittags spontane Urinentleerung. 25. Juli Vormittags. Die Geschwulst am Damm ist inficirt, beginnende Urinphlegmone. Boutonnière. Partielle Ruptur der Urethra. Wasserbett. 14 Tage lang Dauerkatheter. Der sehr heruntergekommene Patient erholte sich

rasch bei roborirender Diät. Die Dammwunde schliesst sich gut. Geheilt entlassen.

b) Mit Beckenfractur (4 Fälle mit 2 Todesfällen an Peritonitis und Septicämie).

a) Primäre Boutonnière (3 Fälle mit 1 Todesfall an Peritonitis).

Fall 36. Mahrenholz, August, 15 Jahre alt, Arbeitsbursche. 20. bis 25. September 1886. Tod.

20. September 7 Uhr Vormittags verschüttet. Aufnahme 11 Uhr Mittags. Katheter entleert etwas urinös-blutige Flüssigkeit. Retentio urinae. Ausgedehnte subcutane Blutergüsse über beiden Trochanteren, an Damm und Gesäss. Puls 120, kaum fühlbar. Extremitäten kühl. — 21. Sept. Boutonnière. Pars membranacea urethrae quer zerrissen; das centrale Stück hängt 4 Cm. lang, völlig isolirt, einem Blutcoagulum ähnlich, in einer grossen im Blut und Urin erfüllten Höhle, die sich ins Beckenzellgewebe bis unter das Peritoneum fortsetzt. Beckenfractur im linken aufsteigenden Sitzbeinast. Ein durch die Urethra in die Blase eingeführter Katheter, der als Dauerkatheter liegen bleibt, entleert klaren Urin. Puls minimus. Camphor. Wasserbett. Patient erholt sich nicht. — 22. Sept. Erbrechen. Deutliche Zeichen von Peritonitis. — 25. Sept. Exitus an Peritonitis infolge anderweitiger innerer Verletzungen. — Obductionsprotokoll (gerichtlich) fehlt.

Fall 37. Gelsdorf, 36 Jahre alt, Maurerpolier. 5. November 1889 bis 1. März 1890.

Das Becken des Patienten wurde 3 Stunden vor der Aufnahme von einem, eine schiefe Ebene herabgleitenden schweren Balken langsam in der Richtung von vorn nach hinten zusammengedrückt. Subcutane Blutergüsse über der Symphyse, am Damm und am Scrotum. Grosse Schmerzen bei Bewegungen. Unmöglichkeit die Beine zu bewegen. Blutausfluss aus der Harnröhre. Katheterismus gelingt mit dickstem silbernem Katheter ohne Schwierigkeit und wird eine grosse Menge blutig gefärbten Urins entleert. 4 Stunden später gelingt der Katheterismus nicht mehr. Boutonnière. Vollkommene Zerreissung der Urethra central vom Bulbus. Neben dem peripheren Ende dringt der palpirende Finger in eine, bis hoch hinauf hinter die Symphyse reichende, mit Blutgerinnseln gefüllte Höhle. Entleerung der Gerinnsel. Deutlich fühlt nun der Finger eine symmetrische Fractur der horizontalen und absteigenden Schambeinäste beiderseits. Die Symphyse ist völlig frei beweglich und nach hinten dislocirt. Die Auffindung des centralen Endes der Urethra, das ganz hoch hinten in dem weichen, mit Blut durchtränkten Gewebe versteckt liegt und der Pars nuda angehört, ist sehr schwer. Es gelang schliesslich, die Schleimhaut zu finden und allmählich dickere Katheter in die Blase zu führen. Anschlingen des centralen und des peripheren Endes mit Seidenfäden. Einlegen eines dicken silbernen Verweilkatheters. Wasserbett. Starke Anämie. Camphor, Wein. 9. November Dauerkatheter entfernt. 28. November aus dem Wasserbett. Appetit gut. Temperatur normal. Patient erholt sich rasch. — 1. März geheilt entlassen mit kleiner Fistel am Damm. Kann ohne Stock gehen.

Fall 38. Böckelmann, 68 Jahre alt, Arbeiter. 3. Februar bis 2. Juni 1891.

Wurde 8 Stunden vor der Aufnahme in einem Steinbruch verschüttet. Lähmung beider Beine. Blutung aus der Harnröhre. Ischuria. Katheterismus gelingt nicht. Sofort Boutonnière. Ruptura urethrae totalis in der Pars nuda. Man kann von der Boutonnièrenwunde aus eine Splitterung der rechten horizontalen und absteigenden Schambeinäste dicht neben der Symphyse fühlen. Wasserbett. Später Secundärnaht der Fistel mit gutem Erfolg. Vollkommene Heilung.

β) Secundäre Boutonnièren (1 Todesfall an Septicämie).

Fall 39. Helbig, Heinrich, 61 Jahre alt, Schiffer. 22. April bis 9. Juli 1885. Tod.

Quetschung des Beckens zwischen zwei Kähnen. Zerreissung der Urethra. Ausserhalb mehrfach Punctio vesicae. Kommt fiebernd mit starker Urinphlegmone am Damm. Sofort Boutonnière. Totale quere Harnröhrenzerreissung; complicirte Fractur des rechten Os pubis. Drain in die Blase. Mehrfache Incisionen in den Weichtheilen am Damm. Wasserbett. Phlegmonöse fortschreitende Eiterung. Vielfache weitere Incisionen. Exitus an Entkräftung und Eiterfieber 11 Wochen nach der Aufnahme.

B. Mit Dauerkatheter behandelte Fälle (9 Fälle ohne Todesfall).

a) Ohne Beckenfractur (6 Fälle ohne Todesfall).

Fall 40. Schulz, Gustav, 34 Jahre alt, Zimmergesell. 25. Januar bis 7. Februar 1875.

Ruptura urethrae. Dauerkatheter. Fast geheilt entlassen.

Fall 41. Braune, Christoph, 25 Jahre alt, Arbeiter. 15. October bis 19. November 1875.

Ruptura urethrae. Dauerkatheter, geheilt.

Fall 42. Kratzenberg, Friedrich, 28 Jahre alt, Arbeiter. 27. November bis 17. December 1876.

Zerreissung der Urethra durch Fall rittlings auf den Damm. Sofort dickster silberner Dauerkatheter. Geheilt entlassen.

29. Januar bis 10. Februar 1877 und 18. bis 27. Februar 1878 Strictura urethrae traumatica durch Sondendilatation gebessert.

Fall 43. Goedicke, Friedrich, 37 Jahre alt, Bergmann. 4. August bis 5. September 1878.

Ruptura urethrae durch Rittlingsfall auf das Perineum. Dauerkatheter. Heilung.

Fall 44. Linsel, Karl, 40 Jahre alt, Arbeiter. 18.—28. August 1878.

Contusio pelvis. Haematuria. Ruptura urethrae. Dauerkatheter. Heilung.

Fall 45. Brandt, Fr., 28 Jahre alt, Lackirer. 15. Sept. bis 2. Oct. 1891.

15. Sept. 1891 5 Uhr Nachmittags Fall rittlings auf eine Eisenstange beim Maschinenputzen. Zunächst keine Symptome. Als er um 6 Uhr uriniren wollte, kam kein Urin, sondern es entleerten sich nur einige Bluts-

tropfen aus der Urethra. Ausserhalb erfolgloser Versuch des Katheterismus. Abends 11 Uhr Aufnahme. Katheterismus gelingt leicht. Dauerkatheter vom 16. bis 21. September. Vom 22. September an täglicher Katheterismus. Geheilt entlassen.

b) Mit Beckenfractur (3 Fälle ohne Todesfall).

Fall 46. Bock, Friedrich, Knecht. 15. Juni bis 30. August 1881. Durch Ueberfahren mit leerem Wagen: symmetrische Beckenfractur. Ruptura urethrae, Einlegen eines dicken silbernen Verweilkatheters. Mit Jaquespatent geheilt entlassen.

Fall 47. Noak, Ernst, 36 Jahre alt, Arbeiter. 28. November 1890 bis 18. April 1891.

Durch Verschüttetwerden unter einem Kohlenhaufen: Ruptura urethrae. Fract. pelvis. Fractura femoris dextri im unteren Drittel. Erguss im rechten Kniegelenk, Contusion am rechten Arm. — Ausserhalb erfolgloser Katheterversuch. Blase steht bis zum Nabel. Blutung aus der Urethra. Katheterismus gelingt erst nach mehrfachem Versuch. Silberner Dauerkatheter Nr. XIV, bleibt 4 Tage lang liegen. Rechtes Bein auf Volkmann'scher Schiene gelagert; am 4. Tage Extensionsverband. Heilung; kann bei der Entlassung ohne Stock gehen. 4 Cm. Verkürzung des Femur. Leichte Strictur der Pars prostatica.

Fall 48. Gleibler, G., 44 Jahre alt, Schmied. 30. Sept. bis 3. Oct. 1891. Vormittags 11 Uhr Schlag mit einer 6 Centner schweren Eisenstange auf die linke Seite. Patient stürzt zu Boden, die Eisenstange fällt auf ihn und quetscht sein Becken seitlich zusammen. — Aufnahme 2 Uhr Nachmittags. Beckenfractur. Urinverhaltung und Blutung aus der Harnröhre. Katheterismus gelingt. Dauerkatheter. Heilung.

C. Mit wiederholter Punctio vesicae behandelte Harnröhrenzerreissungen (1 geheilter Fall).

Fall 49. Röseler, Samuel, 15 Jahre alt. 4. November 1874 bis 22. Februar 1876.

Ruptura urethrae. Wiederholte Punctio vesicae. Später Strictur und Cystitis mit Sondendilatation behandelt. Geheilt.

D. Ohne chirurgische Maassnahmen behandelte Harnröhrenzerreissungen (2 Fälle ohne Todesfall).

Fall 50. Bosse, Heinrich, 21 Jahre alt, Bergmann. 25. August 1881 bis 24. September 1882.

Beckenquetschung zwischen zwei sogenannten Hundewagen. Sofort Hämurie. Bei der Aufnahme starke Schmerzen in der rechten Regio sacroiliaca, Unmöglichkeit die Beine zu bewegen. — Anfangs Ischurie, dann 12 Stunden später unwillkürlicher Urinabgang.

In der Nacht vom 25./26. August Urin spontan. — Mitte September umschriebene Urininfiltration vor dem Scrotum. Spontane Perforation daselbst. 22. December. Perforation bis auf eine zwanzigpfennigstückgrosse Lippenfistel geheilt. Urethroplastik: Abtragung des Fistelrandes. Schleimhaut durch 5 Suturen vernäht. Darüber Hautnaht, eine Plattennaht. Der

Katheter bleibt liegen. Keine Primavereinigung. — Später wiederholtes Touchiren der Fistelränder mit Ferr. candens. Geheilt.

Fall 51. Luther, Wilhelm, 22 Jahre alt, Arbeiter. 24. August bis 24. September 1881.

Sprung vom Erntewagen. Hämurie. Häufiger Harndrang. Spontane Entleerung grosser Massen dunklen Blutes. Eisblase auf den Leib. Morphium. — 26. August fast normaler heller Urin spontan (ob Blasenruptur?). Geheilt entlassen, lässt Urin im Strahle.

V. Strictura urethrae.

Im vornherein ist zu betonen, dass die Mehrzahl der Patienten, welche auf unserer communalen Anstalt wegen Harnröhrenverengerung Hülfe suchten, ihr Leiden äusserst vernachlässigt hatten. Unsere Arbeiterbevölkerung geht mit einem derartigen geheimen Leiden erst zum Arzt, wenn schwere Folgeerscheinungen und Arbeitsunfähigkeit eingetreten sind. — In Summa wurden in der Berichtszeit auf der chirurgischen Abtheilung 158 Fälle wegen Harnröhrenverengerung behandelt, ausserdem eine grosse Zahl leichterer Fälle auf der venerischen Abtheilung. Von den 158 Fällen wurden 123 durch Sondendilatation theils gebessert, theils geheilt. Die übrigen 35, also fast der vierte Theil aller Fälle, wurden von Herrn Geh. Rath Hagedorn der Boutonnière unterzogen.

Die Boutonnière bei Harnröhrenverengerung wurde allemal angewendet, wenn ausser der Strictur noch Fistelbildung (8 Fälle: 73 bis 80) oder Urininfiltration (6 Fälle: 81—86) bestand. Bei uncomplicirten Stricturen dagegen wurde allemal zunächst die allmähliche Dilatation mittelst Bougies, deren verschiedenste Arten Anwendung fanden, versucht. Zur Boutonnière wurde erst geschritten, wenn in wiederholten Sitzungen die Einführung eines Bougies nicht gelang, während in den Pausen 2 mal täglich ein warmes Bad verabfolgt und, wenn nöthig, die Punctio vesicae ausgeführt wurde. 21 mal wurde die Boutonnière bei uncomplicirter Strictur benöthigt.

Die Operation wurde, nachdem der Mastdarm durch reichliche Einläufe entleert war, in Steinschnittlage ausgeführt, wenn möglich, unter Leitung eines silbernen Katheters, der bis zur Strictur geführt und dort ohne jeden Druck festgehalten wurde. Auf diesen Katheter zu wurde die Harnröhre — also distal von der Strictur — in den früheren Fällen, bis zum Jahre 1883, mit dem Galvanokauter, in den letzten mit dem Messer eröffnet und dann mit Sonde und Messer vorsichtig praeparando nach der Blase hin weiter verfolgt. Die Nachbehandlung war die gleiche, wie sie bei der Harnröhrenruptur oben beschrieben ist. Nicht in Anwendung kam das Wasserbett bei Fall 65 und 71. — Bei grossen

Schwierigkeiten, bei engen und gewundenen Stricturen verschafften wir uns einen Wegweiser, indem wir ein Schleim- oder Eiterpfröpfchen aus dem centralen Harnröhrentheil herauszudrücken versuchten. Nur einmal — abgesehen von der bei einem moribunden septischen Patienten unterbrochenen Operation (86) — sahen wir uns genöthigt, die Operation unvollendet zu lassen (73), weil es nicht gelang nach der Blase zu die Urethrallichtung aufzufinden.

Bezüglich der Aetiologie erwähne ich, dass nur in 4 Fällen mit Sicherheit ein Trauma nachgewiesen werden konnte, und zwar allemal ein Rittlingsfall auf den Damm. Diese 4 Fälle waren frei von Complicationen. Die Stricturen nöthigten wegen Undurchgängigkeit zur Operation das eine Mal 3 Wochen (52), das andere Mal 4 Wochen (55), das dritte Mal 15 Monate (53), das vierte Mal 19 Jahre (54) nach erlittener Verletzung. — In den übrigen 31 Fällen wurde meist eine voraufgegangene Gonorrhoe zugestanden.

Bezüglich des Sitzes der Strictur ist in je einem Falle die Pars bulbosa (84), die Pars prostatica (54) und die Pars cavernosa (80) angegeben.

In 3 Fällen (66 und 70; 69; 76) waren je zwei Stricturen vorhanden. In allen übrigen Fällen bestand nur eine Strictur in der Pars membranacea.

Stricturrecidive beobachteten wir nach der Boutonnière mehrfach. Zwei Patienten (66 und 70; 73) wurden jeder 2 mal, einer (61, 63, 67) gar 3 mal wegen Strictur der Boutonnière unterworfen.

Unter unseren sämmtlichen 35 wegen Strictur mittelst Boutonnière operirten Fällen erlebten wir in Summa 5 Todesfälle. Todesursachen waren in einem Falle eine 4 Wochen nach der Operation aufgetretene croupöse Pneumonie (59), in 4 Fällen Sepsis. Von diesen letzteren 4 waren 3 bereits septisch mit Urinphlegmone zur Aufnahme gekommen (81, 83, 86), bei dem 4. (72) trat die Sepsis im Anschluss an die Operation auf. Schalten wir die 3 aus, bei denen schon bei der Aufnahme Sepsis bestand, so haben wir unter 33 Fällen 2 Todesfälle, was eine Mortalität von 6 Proc. ergiebt.

Krankengeschichten:

a) Strictura non complicata (21 Fälle mit 2 Todesfällen an Pneumonie und Pyämie).

α) Strictura urethrae traumatica (4 Fälle ohne Todesfall).

Fall 52. Tschesky, Johann, 42 Jahre alt, Arbeiter. 9. November 1881 bis 29. Januar 1882.

Ruptura urethrae vor 3 Wochen durch Fall auf den Damm acquirirt, bisher auswärts immer katheterisirt (intermittirender Katheterismus). —

Da der Katheterismus nicht mehr gelingt und Retentio urinae eintritt, wird Patient der Anstalt überwiesen. — 9. November Boutonnière mit Galvanokaustik. Strictur gehört der Pars membranacea an. Mit Bougie völlig geheilt entlassen.

Fall 53. Jennrich, Gustav, 30 Jahre alt, Schlosser. 30. December 1885 bis 22. April 1886.

Strictura urethrae impermeabilis. Vor 15 Monaten Ruptura urethrae durch Rittlingsfall. Bislang nicht behandelt. — Boutonnière mit dem Messer. Strictur gehört der Pars membranacea an. Dauerkatheter, Wasserbett. Geheilt entlassen.

Fall 54. Starnitzki, 31 Jahre alt, Arbeiter. 12. December 1887 bis 17. März 1888.

Strictura urethrae impermeabilis. — Im 12. Lebensjahre Fall auf den Damm; damals lange mit Katheterismus behandelt. Seit 8 Wochen geht der Urin nur tropfenweise ab. Seit 36 Stunden vollkommene Retentio urinae. Katheterismus gelingt nicht. 4 mal Punctio vesicae. — 16. December Boutonnière mit dem Messer. Strictur der Pars prostatica. Cystitis. Urethra in grosser Ausdehnung eröffnet. Völlige Heilung.

Fall 55. Schwietzer, 35 Jahre alt, Fleischer. 2. bis 16. Mai 1888.

Strictura urethrae impermeabilis. — 4 Wochen vor der Aufnahme Fall auf den Damm, kleine Wunde, die spontan heilte. Bislang nicht behandelt. Urinentleerung wird immer schwieriger und ist seit 1. Mai unmöglich. Bei der Aufnahme geht der Urin (bei gefüllter Blase) nur tropfenweise ab. — Der Katheter bleibt am Damm stehen; daselbst ist eine haselnussgrosse Härte, wahrscheinlich Narbengewebe, zu fühlen. — 5. Mai Boutonnière: Die Urethra war in der Pars membranacea fast vollkommen durchrissen. Nur eine ganz schmale Schleimhautbrücke am oberen Umfange ist erhalten. Silberner Dauerkatheter. Wunde heilt per granulationem. Mit gut granulirender Wunde als gebessert entlassen.

β) Strictura non complicata gonnorrhoica (und ohne nachweisbare Ursache entstanden).

(17 Fälle mit 2 Todesfällen an Pneumonie und Pyämie.)

Fall 56. Busse, Ernst, 22 Jahre alt, Arbeiter. 20. November 1874 bis 18. Mai 1875.

Strictura urethrae impermeabilis. Retentio urinae. Boutonnière mit der galvanokaustischen Schlinge. Strictur gehört der Pars membranacea an. Heilung.

Fall 57. Fick, Ludwig, 46 Jahre alt, Arbeiter. 3. April bis 1. August 1876.

Strictura urethrae. Schwere Cystitis. 22. Mai Boutonnière mit der galvanokaustischen Schlinge. Strictur gehört der Pars membranacea an. Heilung.

Fall 58. Weinroth, Jacob, 65 Jahre alt, Makler. 15. August bis 18. September 1879.

Strictura urethrae impermeabilis. 19. August Boutonnière mit der galvanokaustischen Schneideschlinge. Strictur gehört der Pars membranacea an. Heilung.

Fall 59. Kobert, Julius, 42 Jahre alt, Fuhrmann. 7. September 1879 bis 1. Januar 1880. Tod.

Strictura urethrae impermeabilis. 27. November Boutonnière mit der galvanokaustischen Schlinge. Strictur gehört der Pars membranacea an. Wasserbett 3 Wochen lang. — Exitus am 1. Januar 1880 an croupöser Pneumonie.

Fall 60. Blaasch, Karl, gen. Kloss, 41 Jahre alt, Bäckergeselle. 12. Februar bis 18. April 1880.

Strictura urethrae. Cystitis. 24. Februar Boutonnière mit galvanokaustischer Schlinge. Strictur gehört der Pars membranacea an. Heilung.

Fall 61. Ebeling, Wilhelm, 54 Jahre alt, Arbeiter. 7. März bis 29. August 1881.

Aufgenommen wegen Ulcera pedis ex congelatione. — Strictura urethrae. Cystitis. Incontinentia urinae. 6. Mai Boutonnière mit galvanokaustischer Schneideschlinge. Stricturg ehört der Pars membranacea an. Wasserbett. 25. Juli bis 3. August Brechdurchfall. — 29. August geheilt entlassen (vgl. Fall 63. 67).

Fall 62. Hötzel, August, 63 Jahre alt, Schneider. 9. December 1882 auf der inneren Station aufgenommen, 11. December auf die äussere Station verlegt. Strictura urethrae impermeabilis. 27. Februar 1883 Boutonnière. Strictur gehört der Pars membranacea an. 3 Wochen Wasserbett. Glatte Heilung. Beim Bougieren kein Hinderniss. Dickster Katheter geht anstandslos durch die Urethra. 3. Mai geheilt entlassen. — Wegen zunehmender Decrepiditas der Armenanstalt zur Pflege übergeben.

Fall 63. Ebeling, Wilhelm, 56 Jahre alt, Arbeiter. 7. November 1882 bis 4. Juni 1883 (vgl. Fall 60).

Strictura urethrae impermeabilis. Incontinentia urinae. Cystitis. 3. Februar 1883 Boutonnière zum 2. Male mit galvanokaustischer Schlinge. Strictur gehört der Pars membranacea an. Wasserbett. 17. Febr. Gallensteinkolik. Leberanschwellung. Morphium. 15. März aus dem Wasserbett. April: Patient erholt sich allmählich, wird jeden zweiten Tag bougirt. — Mai Orchitis, geht auf Eisumschläge zurück. — 4. Juni geheilt entlassen, aber noch etwas decrepid. — Vom 9. December 1883 bis 13. September 1884 wird Patient wegen neuer Stricturbeschwerden mit Bougies behandelt. — Des Weiteren s. Fall 67.

Fall 64. Heinrichs, Otto, 45 Jahre alt, Schreiber. 8. Juni 1883 auf der inneren Station aufgenommen wegen Catarrhus bronchialis. Auf die äussere Station verlegt am 30. August. Strictura urethrae impermeabilis. 4. September Boutonnière mit der galvanokaustischen Schneideschlinge. Strictur der Pars membranacea. 3 Wochen lang im Wasserbett. — 27. October geheilt entlassen mit dickstem Katheter.

Fall 65. Rebentisch, Hermann, 37 Jahre alt, Restaurateur. 18. November bis 27. December 1884.

Strictura urethrae impermeabilis. Retentio urinae. 19. November Boutonnière mit dem Messer. Strictur gehört der Pars membranacea an. Dauerkatheter. Antiseptischer Verband. Nicht im Wasserbett. Glatte Heilung.

Fall 66. Voigt, Richard, 43 Jahre alt, Kaufmann. 3. Juni bis 5. August 1887.

Strictura urethrae gonorrhoica. Eine vordere, durchgängige gleich hinter der Fossa navicularis, eine hintere, undurchgängige in der Pars membranacea. 14. Juni Boutonnière. Grosse Schwierigkeit, das centrale Harnröhrenende zu finden. Dauerkatheter. Wasserbett. 4 Stunden nach der Operation Nachblutung. Jodoformgazetamponade. Normaler Verlauf. 18. Juli Wunde vollkommen geschlossen. — Bougiren schwierig wegen einer Abknickung der Urethra an Stelle der Operation. Geheilt entlassen (s. Fall 69).

Fall 67. Ebeling, Wilhelm, 60 Jahre alt, Schiffer. 16. Februar bis 16. Juni 1887 (vgl. Fall 60 und 62).

Strictura urethrae impermeabilis. Retentio urinae, Cystitis. 17. Februar Boutonnière zum 3. Male. Strictur gehört der Pars membranacea an. Wasserbett. Vollkommene Heilung. Mit Roser'scher Sonde entlassen.

Fall 68. Wietzer, 44 Jahre alt, Arbeiter. 27. Januar bis 25. Februar 1888.

Strictura gonorrhoica partis membranaceae urethrae impermeabilis. — 30. Januar Boutonnière. Schnelle Heilung. Mit dickster Roser'scher Sonde entlassen.

Fall 69. Lehmann, Friedrich, 56 Jahre alt, Landwirth. 26. November 1889 bis 5. Januar 1890.

Strictura urethrae impermeabilis gonorrhoica. Cystitis chronica. — 29. November Boutonnière. Quere Incision der Pars membranacea. Peripher beginnt die der Pars bulbosa angehörige, 5 Cm. lange, narbige Strictur; dieselbe wird mit der Scheere gespalten. 3 Cm. hinter dem Orificium externum eine zweite Strictur und davor ein falscher Weg, indem sich der Katheter verirrt, um dann im periurethralen Gewebe neben der Strictur zum Vorschein zu kommen. Erst mit Mühe gelingt es, den Katheter durch die Urethra in die Blase zu führen. — Der Katheter (dickster silberner) bleibt 2 Tage lang als Dauerkatheter liegen. Katheterismus gelingt später leicht. Täglicher Katheterismus und Blasenausspülung. — Fast geheilt mit kleiner Granulationsfläche am Damm entlassen.

Fall 70. Voigt, Richard, 47 Jahre alt, Kaufmann. 1. December 1890 bis 1. Mai 1891 (vgl. Fall 65).

Strictura urethrae impermeabilis. Jauchige Cystitis. Pyelitis. — Epididymitis dextra et sinistra. Ab und zu hohes Fieber mit Schüttelfrösten. 5. December Boutonnière mit dem Messer. Dilatation der peripheren Strictur mit Bougies. Heilung. Januar 1893: Bougirt sich trotz ärztlichen Rathes nicht mehr, lässt Urin in dünnem Strahle.

Fall 71. Ahrend, Gustav, 26 Jahre alt, Kaufmann. 15. Januar bis 18. Februar 1891.

Strictura urethrae gonorrhoica impermeabilis. Retentio urinae. Jauchige Cystitis. Lues. — Boutonnière mit dem Messer. Strictur gehört der Pars membranacea an. Nicht ins Wasserbett. Heilung.

Fall 72. Todtmann, Simon, 29 Jahre alt, Commis. 10. April bis 19. Mai 1891. Tod.

Strictura urethrae gonorrhoica. — 17. April Boutonnière mit dem

Messer. Zugleich Abtragung mehrerer Hämorrhoidalknoten mit dem Messer. Strictur gehört der Pars membranacea an. 19.—28. April Wasserbett. — 7. Mai tritt Septicämie ein, die, wie die Obduction ergab, von vereiterten Beckendrüsen ausgegangen war. Die Boutonnièrewunde sah gut aus.

b) Mit Urinfistel complicirte Stricturen (sämmtlich gonorrhoisch) (8 Fälle ohne Todesfall).

Fall 73. Schoeneberg, Ludwig, 52 Jahre alt, Maurer. 16. October 1880 bis 5. Januar 1881.

Mehrere Urethralfisteln infolge von Strictur. — 3 Jahre vor der Aufnahme Boutonnière bei Langenbeck. — Versuch der Boutonnière mit der galvanokaustischen Schneideschlinge. Das centrale Ende der Urethra wird nicht gefunden. Wasserbett. Später gelingt das Bougiren. Gebessert entlassen.

Fall 74. Thormeyer, Wilhelm, 19 Jahre alt, Bäckerlehrling. 30. November 1881 bis 18. April 1882.

März 1880 Perinealabscess. — Bei der Aufnahme: Strictura urethrae impermeabilis. Alte Fisteln am Damm. Oedem des Hodensackes und des Präputium. 2. December Spaltung der Fisteln mit Ferrum candens. Boutonnière mit der galvanokaustischen Schneideschlinge. Dauerkatheter, Wasserbett. Heilung.

Fall 75. Hörstel, Hermann, 59 Jahre alt, Kaufmann. 10. December 1881 bis 16. Januar 1882.

Strictura urethrae gonorrhoica. Urinfisteln am Damm. Alte Harnröhrenfistel der Pars pendula nach Schanker. 13. December 1881 Boutonnière mit der galvanokaustischen Schneideschlinge. Strictur gehört der Pars membranacea an. — 6. Januar 1882 Anfrischung und quere Vereinigung der Penisfistel durch 3 Seidensuturen. — Keine Prima. Gebessert entlassen. Wunde am Damm geschlossen. Am Penis kleine Fistel.

Fall 76. Hauschild, Peter, 46 Jahre alt, Aufseher. 2. Juli bis 29. August 1883.

Alte Strictura urethrae. Zwei Fisteln am Damm. Hämorrhoiden, Hydrocele sin. — 3. Juli Boutonnière mit Ferrum candens. Erweiterung des peripheren Harnröhrenendes — wo eine zweite Strictur — mit Bougies. Abtragung der Hämorrhoiden mit Ferrum candens. Dauerkatheter, Wasserbett. Fast geheilt entlassen.

Fall 77. Scholz, Gustav, 74 Jahre alt, Schneidermeister. 23. Januar bis 24. April 1886.

Seit 4 Wochen Urinbeschwerden. Seit 7 Tagen Fistula urethrae perinealis spontanea, aus welcher sich Urin im Strahle entleert. Strictura urethrae. — 26. Januar Boutonnière mit dem Messer. Heilung. — 9. Juli 1886 wieder aufgenommen; Urinfistel am Damm, aus welcher an den ersten Tagen etwas Urin träufelt und die sich spontan schliesst. 6. December vollkommen geheilt entlassen. — 23. September 1887 wieder aufgenommen. Fistel am Damm, Cystitis. — Uriniren geht gut. Katheter leicht einzuführen. Touchiren der Fistel mit Ferrum candens. Blasenausspülungen. — 17. Februar 1888 vollkommene Heilung.

Fall 78. Wolf, Friedrich, 47 Jahre alt, Arbeiter. 29. März bis 25. Mai 1887.

Abscessus perinei. Urethralfistel. Strictura urethrae. Cystitis. — Eröffnung des Abscesses mit Ferrum candens. — Boutonnière mit dem Messer. Strictur gehört der Pars membranacea an. Langdauernde Cystitis trotz täglicher Blasenausspülungen mit Bor. — Geheilt entlassen. Wunde vollkommen geschlossen, Urethra gut durchgängig.

Fall 79. Sieber, Oskar, 34 Jahre alt, Stationsassistent. 16. April bis 18. Mai 1888.

Strictura urethrae mit Urinfistel. — Vor 10 Jahren Gonorrhoe, Strictur seit 2 Jahren mit Bougies behandelt. October 1887 Cystitis. December Abscess am Damm, der zu Fistelbildung führt. 17. April Boutonnière mit Messer. Fast geheilt mit gut granulirender flacher Wunde entlassen.

Fall 80. Triebel, Gustav, 45 Jahre alt, Handelsmann. 21. November 1888 bis 25. März 1889.

Urinfisteln um den Penisansatz herum. — Strictur der Pars cavernosa bis zum Orificium externum, auch für dünnsten französischen Katheter undurchgängig. — 22. November Spaltung der Fisteln. Die Eitergänge haben den Bulbus urethrae und den vorderen Theil der Pars membranacea vollkommen von dem umgebenden Bindegewebe isolirt, so dass nach Spaltung des Dammes die Urethra als freibeweglicher Strang vor Augen liegt. — Einschieben eines silbernen Katheters von einer in die Pars membranacea gemachten Incision aus in die Blase. — Einschneiden der Pars bulbosa auf dem Katheter und Längsspaltung der Urethra von hier an bis 4 Cm. vor dem Orificium externum. Dauerkatheter 4 Tage lang. Cystitis geht auf tägliche Borausspülungen rasch zurück. Patient erholt sich zusehends. — Da keine Aussicht ist, den Harnröhrendefect zu schliessen, und da andererseits der Penis sowohl zum Uriniren als auch zum Geschlechtsact unbrauchbar ist, wird derselbe Mitte Februar mit dem Messer an der Wurzel der Pars cavernosa amputirt. — 25. März wird Patient als geheilt entlassen.

c) Mit schon bestehender Urininfiltration complicirte Stricturen (sämmtlich gonorrhoisch).

6 Fälle mit 3 Todesfällen. Todesursache Sepsis.

Fall 81. Frey, Adolf, 45 Jahre alt, Schmied. 22. November bis 3. December 1879. Tod.

Schwere Urininfiltration bei alter Strictur im Anschluss an Katheterismus. — 22. November zahlreiche weite Incisionen und Scarificationen. Wasserbett. Exitus an Sepsis.

Fall 82. Grune, Friedrich, 33 Jahre alt, Postschaffner. 20. Februar bis 30. April 1881.

Strictura urethrae. Retentio urinae. 20., 21., 23., 25. und 27. Februar Punctio vesicae. — 1. März Infiltratio urinae. Cystitis. Hohes Fieber. 2. März Boutonnière mit Ferrum candens, Einlegen eines dicken silbernen Verweilkatheters. Wasserbett. Mit federkielstarker, granulirender Fistel fast geheilt entlassen.

Fall 83. Wengler, Max, 24 Jahre alt, Commis. 16. März bis 18. April 1881. Tod.

Strictura urethrae. Infiltratio urinae, Syphilis tertiaria. 16. März Boutonnière mit Ferrum candens, ausserdem weitgehende Incisionen. — 18. April Exitus an Sepsis.

Fall 84. Rehwald, Friedrich, 57 Jahre alt, Arbeiter. 24. November 1883 bis 6. Januar 1884.

Strictura urethrae impermeabilis gonorrhoica. Seit Jahren Urinbeschwerden. Seit einigen Tagen kann der Urin nur tropfenweise gelassen werden. 23. November 4 Uhr Nachmittags ausserhalb Catheterisme forcé. Blutung aus der Urethra. — Bei der Aufnahme: Urininfiltration am Damm und Hodensack. Retentio urinae. Hohes Fieber. 24. November Punctio vesicae und Stichelung der Phlegmone scroti mit dicksten Ferrum candens-Nadeln. — 25. November Boutonnière mit dem Messer. Erweiterung der peripher gelegenen Strictur von der Wunde aus mit Bougies. Dauerkatheter, antiseptischer Verband, nicht ins Wasserbett. — 6. Januar 1884 fast geheilt entlassen mit kleiner Granulationsfläche.

Fall 85. Ruh, 46 Jahre alt, Inspector. 6. Sept. bis 18. Nov. 1888.

Strictura urethrae mit Dammabscessen. Hohes Fieber. Boutonnière mit dem Messer. Mehrfache anderweitige Incisionen. Heilung.

Fall 86. Mewes, 54 Jahre alt, Schneidermeister. 17. bis 18. November 1888. Tod.

Seit vielen Jahren Urinbeschwerden. Soll seit 4 Wochen krank sein. Ist nie katheterisirt. — Aufnahmestatus: Patient leicht comatös. Rechte Bauchseite bis zur Achselhöhle herauf ist geröthet und geschwellt, sehr schmerzhaft. — Am Hodensack rechts eine zehnpfennigstückgrosse nekrotische Stelle. Fluctuation in der rechten Inguinalbeuge. Urin geht tropfenweise ab. Katheterismus gelingt nicht. Weite Incisionen. — Rechter Hoden nekrotisch. Am Damm statt der Harnröhre eine apfelgrosse, mit nekrotischen Fetzen erfüllte Höhle. — Unterbrechen der Operation bei dem bereits moribunden Patienten. Exitus wenige Stunden nach der Operation.

VI. Operationen bei Urinfistel ohne Strictur

(2 Fälle ohne Todesfall).

Fall 87. Nieter, Friedrich, 35 Jahre alt, Knecht. 24. März bis 18. Mai 1882.

Urinfisteln am Damm. Seit 19 Jahren hat Patient immer häufig Urin lassen müssen. — Neujahr 1881/1882 bemerkte er eine Anschwellung am Damm, die nach aussen durchbrach. Seitdem bestehen die Fisteln. 31. März Boutonnière mit Ferrum candens. 18. Mai gebessert entlassen. — Patient erkrankte später an Blasenstein (vgl. Fall 5), so dass wohl auch diese Fisteln durch Einkeilung eines solchen hervorgerufen waren (vgl. R. Wagner, Langenbeck's Archiv. Bd. XLIV. S. 329).

Fall 88. Schneckenberg, Wilhelm, 26 Jahre alt, Arbeiter. 2. August 1888 bis 1. April 1889.

Alte Urinfisteln. Grosser, vom Damm ausgehender, bis zur Hälfte der Oberschenkel reichender, aus derbem callösem Gewebe bestehender

und mit Fisteln gänzlich durchsetzter Tumor. Aetiologie unbekannt. — Zerstörung und Abtragung mit Ferrum candens. Harnröhre wird eröffnet, 14 Tage lang Verweilkatheter. — Entstehung einer Fistel durch Decubitus an der Unterseite des Penis. Heilung dieser Fistel Ende Januar 1889. — Katheterismus gelingt immer gut. — Mitte Januar Entwicklung eines periproktitischen Abscesses rechts. Incision. Rasche Schliessung. 1. April Patient fast geheilt und arbeitsfähig entlassen, hat sich sehr erholt. Hintere Urethralwandung hat sich nicht wieder gebildet, doch legen sich die Ränder ventilartig zusammen, so dass kein Urin aus der Fistel entleert wird.

VII. Operationen bei Urininfiltration ohne Strictur

(excl. der nach Ruptura urethrae entstandenen [31, 32, 34, 38] und der eine Strictur begleitenden [81—86]). 1 Fall, geheilt.

Fall 89. Ziegler, 64 Jahre alt, Handelsmann. 9. November 1889 bis 11. Januar 1890.

Prostata hypertrophica. Cystitis chronica, Dysurie. Katheterismus ausserhalb 8. November Abends. Bei der Aufnahme am 9. November phlegmonöse Anschwellung des Penis mit Phimosis acquisita. Retentio urinae. Hohes Fieber, Somnolenz, Delirien. — Incision an der Wurzel des Penis. Gangrän des Corpus cavernosum sin. Phimosenoperation. — Katheterismus in der Folge sehr schwierig und schmerzhaft. — 12. November. Katheterismus gelingt nicht mehr. Boutonnière mit dem Messer. Jaques-Patent, Dauerkatheter. Ausstopfen der Wunde mit Sublimatgaze. — 14. November. Dauerkatheter weggelassen. Zweimal täglich Katheterismus. Blasenausspülung. Täglich ein Bad. Das Corpus cavernosum sinistrum stösst sich in der Folge ganz, das dextrum zum grössten Theil gangränös ab. — Fast geheilt entlassen. Der Urin ist klar und wird auf natürlichem Wege im Strahl entleert. Am Damm eine kleine Granulationsfläche.

VIII. Palliativ-Operationen (5 Fälle).

a) Bei Tumor prostatae (2 Fälle).

Fall 90. Glöckner, August, 54 Jahre alt, Packetträger. 27. October bis 23. November 1881.

Carcinoma prostatae. — Seit 1/4 Jahr Urinbeschwerden, jetzt Retentio urinae mit beginnender Infiltration. — 9. November Boutonnière mit galvanokaustischer Schneideschlinge und Ferrum candens. Die Urethra ist vom Carcinom mit ergriffen. — 13. November colossale Blutung per anum. — 23. November Exitus an Carcinom-Kachexie. Keine Obduction.

Fall 91. Franke, Wilhelm, 48 Jahre alt, Töpfer. 9. Juli bis 12. August 1889.

Scharf abgegrenztes Sarcoma prostatae. Retentio urinae. Katheterismus unmöglich. Boutonnière mit dem Messer. Gebessert entlassen. — 6. Januar bis 10. Februar 1890 wieder aufgenommen wegen plötzlicher Behinderung der Harnentleerung. Urethra sehr eng; wird dilatirt. Symmetrische Infiltration des periurethralen Gewebes, nicht mehr deutlich abgrenzbar. Mit durchgängiger Urethra entlassen.

b) Bei Tuberculose des Urogenitalapparates (3 Fälle).

Fall 92. Hendrich, Ludwig, 30 Jahre alt, Steuerassistent. 19. November 1877 bis 2. April 1878.

Urethralfisteln am Damm. Strictura urethrae. Cystitis. Boutonnière mit Ferrum candens. — Exitus 2. April 1878 an Pyothorax sin. Obduction: Tuberculöse Geschwüre der Prostata, der ganzen Blase, der linken Niere. Abscess und Eiterung hinter der linken Niere. Infiltration der rechten Lungenspitze mit Cavernen. Pyothorax sin.

Fall 93. Gruss, Franz, 38 Jahre alt, Cigarrenmacher. 20. December 1877 bis 9. Februar 1878.

Infiltratio urinae infolge Undurchgängigkeit der Harnröhre. Boutonnière mit dem Messer. Wasserbett. Mit gut durchgängiger Harnröhre und geschlossener Wunde am Damm geheilt entlassen. Das Weitere siehe Fall 94.

Fall 94. Gruss, Franz, 48 Jahre alt, Cigarrenarbeiter. 18. Sept. bis 6. Dec. 1887. 26. Aug. 1887 auf der inneren Station wegen Phthisis pulmonum aufgenommen, zur äusseren Station am 18. September verlegt wegen Phlegmone scroti. 18. September. Incisionen der Haut mit Ferrum candens. — 19. October. Auf der rechten Seite des Dammes haben sich eiternde Fistelgänge gebildet. Strictura urethrae. Boutonnière mit Ferrum candens. Wasserbett. Husten und Nachtschweisse nehmen zu. Tuberkelbacillen im Sputum. Exitus 6. December an Phthisis pulmonum. — Obduction: Braune Herzatrophie. Alte pleuritische Adhäsionen. Im Oberlappen beider Lungen grosse Cavernen und käsige peribronchitische Herde. Leber atrophisch. Pyelonephritis beiderseits. Scrotum und Damm bestehen zum grossen Theil aus einer granulirenden, mit gelblichem Belag versehenen Wundfläche, die durch einige Inseln derber infiltrirter Haut unterbrochen ist. Linker Testikel normal, rechter tuberculös vereitert. Blasenschleimhaut mit tuberculösen Geschwüren übersät.

II.

Eine Thoraxwand-Lungenresection mit günstigem Verlauf.

Von

Dr. W. Müller,

Oberarzt der chirurg. Abtheilung des Luisenhospitals in Aachen.

Glücklich verlaufene Fälle von Resection der knöchernen Brustwand wegen maligner Tumoren haben sich seit den Mittheilungen von Kolaczek[1]), Leisrink[2]), Maas[3]) u. A. in dem Maasse gemehrt, als man es im Hinblick auf die Vervollkommnung der Aseptik erwarten durfte. Erst kürzlich hat Caro[4]) von 27 publicirten Fällen feststellen können, dass 5 der Patienten unmittelbar dem Eingriffe, 3 etwas später erlagen, dass aber in den letzten Jahren, soweit bekannt, kein Kranker infolge der Operation gestorben ist, ein Beweis dafür, dass man den Gefahren der Pleura- und selbst der Zwerchfellverletzung, welche bei diesen Operationen ja relativ oft in Frage kommen, mehr und mehr zu begegnen gelernt hat. So steht denn die Frage der Operation jener Brustwandtumoren jetzt im Wesentlichen kaum anders als für die malignen Tumoren an anderen Skeletabschnitten: man darf und soll sie operiren, sobald sie diagnosticirt sind, und wenn nicht nachweisbare Metastasenbildung und ähnliche Gründe die Operation von vornherein aussichtslos erscheinen lassen. Aber man muss seine Vorbereitungen entsprechend den hier möglichen besonderen Gefahren treffen.

Uebrigens lassen sich die Grenzen, welche den gedachten Operationen gezogen sind, durchaus nicht in jedem Falle vor der Operation bestimmen. Wie einerseits Beispiele bekannt sind von recht grossen Tumoren, die sich noch ohne Pleuraverletzung entfernen liessen, weist die Casuistik umgekehrt Fälle auf, in welchen anscheinend kleinere Tumoren sich bereits untrennbar mit der Pleura verwachsen

1) Archiv für klin. Chirurgie. Bd. XXIV. 2) Ebenda. Bd. XXVI.
3) Verhandlungen des Chirurgencongresses 1885.
4) Deutsche med. Wochenschrift 1893. Nr. 3.

zeigten. Es ist das zum Theil auch davon abhängig, ob der Tumor mehr nach aussen oder wesentlich nach der Brusthöhle zu wächst. Namentlich im letzteren Falle kann Verwachsung des Tumor mit der Pleura, dem Zwerchfell und selbst mit der Lunge bestehen, ohne dass hierfür sichere klinische Anzeichen vorhanden zu sein brauchen. Ob ein solches Uebergreifen der Neubildung auf die Lunge, welches ja meist erst während der Operation, nach Eröffnung der Pleurahöhle, zur Kenntniss kommt, die Beendigung der radicalen Operation contraindicirt, ob man, wo das noch angängig ist, den Tumor von der Lungenoberfläche abtrennen, oder weiter gehen soll, darauf lässt sich kaum eine präcise Antwort geben. Liegen doch erst zwei Beobachtungen aus der antiseptischen Aera vor über gleichzeitig mit dem Brustwandtumor entfernte, weil mit erkrankte, resp. verwachsene Lungenstücke. Weinlechner[1]) hat bei der Operation eines grossen Myxochondroms, wobei er drei Rippen reseciren musste, ein handtellerbreit mit dem Tumor verwachsenes Lungenstück nach Abbindung mit abgetragen und ausserdem noch zwei kleine metastatische Knoten von der Oberfläche des Oberlappens der Lunge entfernt. Seine Kranke ging nach 24 Stunden an septischer Pleuritis zu Grunde, wobei der Umstand wohl zu berücksichtigen ist, dass eine Bedeckung der grossen Wunde mit Haut nicht möglich war, sie geschah mit Schwämmen und antiseptischen Stoffen.

Den Beweis aber, dass ein solcher Eingriff auch überstanden und den Patienten auf diese Weise für Jahre geholfen werden kann, hat Krönlein[2]) geliefert, welcher bei einem jungen Mädchen einen secundären wallnussgrossen Sarkomknoten der Lunge im Gesunden exstirpirte und die Lungenwunde mit Catgutsuturen schloss — mit durchaus gutem Verlauf und folgender Ausdehnungsfähigkeit der Lunge. Es hatte sich in diesem Falle um Recidiv eines ½ Jahr früher mittelst Resection beseitigten Rippensarkoms gehandelt. Das Recidiv in der Narbe war kleinfaustgross und ragte in die Thoraxhöhle hinein, nach deren handtellerbreiter Eröffnung der Lungenknoten sichtbar wurde. Die Operation fand am 14. December 1883 statt.

Am 16. März 1887[3]), also mehr als 3 Jahre später, abermals Operation eines Recidivs oberhalb der alten Narbe (kleinapfelgross), wobei die 5. Rippe resecirt, die Thoraxhöhle breit eröffnet und wiederum ein Stück mit dem Tumor verwachsenes Lungen-

1) Riedinger, Deutsche Chir. von Billroth und Lücke. Lief. 42. S. 269.

2) Berliner klin. Wochenschr. 1884. Nr. 9 und 1886. Nr. 12.

3) Die folgenden Angaben über den Weiterverlauf entnehme ich einer freundlichen schriftlichen Mittheilung.

gewebe entfernt werden musste. Bei der Eröffnung der Pleurahöhle collabirte die Lunge, die Patientin war stark cyanotisch. Auswaschung der Pleurahöhle mit Sublimatlösung 1 : 5000. Drainage. Naht. Der Verlauf war diesmal durch eine typische Pneumonie auf der Operationsseite complicirt. Gleichwohl Heilung ohne Fistel in 8 Wochen. Am 7. August 1888 Wiederaufnahme mit Recidiv in der Gegend der früheren Operationen. Ein weiterer Eingriff wird, weil als wenig aussichtsvoll geschildert, abgelehnt. Erst am 29. November 1890, also nach mehr als 7 Jahren nach der ersten Operation, erfolgte der Exitus letalis.

Diese Beobachtung Krönlein's, die ja in mehrfacher Hinsicht lehrreich ist, steht bis jetzt ziemlich vereinzelt da, wenn auch aus vorantiseptischer Zeit berichtet wird, dass Sedillot[1]) in einem Falle von vorgeschrittenem Brustcarcinom ausser zwei Rippenstücken entsprechende Abschnitte der Pleura und erkrankten Lungengewebes mit zunächst gutem Verlaufe exstirpirt hat, ein Vorgehen welchem eine Berechtigung in damaliger Zeit abgesprochen werden muss, und zu welchem sich auch heute kaum ein Operateur verstehen wird, sofern es sich um Uebergreifen eines Brustcarcinoms handelt. Einen nennenswerthen Erfolg wenigstens wird man sich von der Lungenresection in solchen Fällen nicht versprechen können.

Anders bei Brustwandtumoren!

Ich möchte im Folgenden einen weiteren Beweis dafür liefern, dass da unter Umständen die Entfernung eines Lungenabschnittes nicht nur möglich, sondern im Interesse des Kranken geboten ist.

H. S., 24jähriger Kaufmann, wurde mir am 8. November 1888 von einem hiesigen Collegen zugewiesen und gab an, früher im Allgemeinen stets gesund gewesen zu sein. Seit etwa 4 Jahren hat er, ohne bekannte Veranlassung, eine „Verhärtung" rechts unterhalb der Brustwarze bemerkt. Trotzdem er dadurch nicht weiter belästigt war, consultirte er damals und in der Folge wiederholt Aerzte, ohne dass ihm eine bestimmte Mittheilung über sein Leiden gemacht worden wäre. Die wiederholte vorübergehende Behandlung bestand in Einreibungen. Innerhalb reichlich 3 Jahren ist dem Patienten eine Aenderung jener „Verhärtung" nicht aufgefallen, erst seit einigen Wochen klagt er über öfters eintretenden stechenden Schmerz, der sich vom Rücken nach der Erkrankungsstelle hin erstreckte (Intercostalschmerz), und über etwas erschwertes Athmen bei körperlichen Anstrengungen. Ausserdem soll in letzter Zeit ein deutliches Wachsthum der „verhärteten Partie" stattgefunden haben, so dass Patient ängstlich wurde. Husten bestand nicht, auch das Allgemeinbefinden soll sich nicht geändert haben.

Die Untersuchung ergab Folgendes:

1) Citirt bei Maas, l. c.

Kräftiger und gesund aussehender Mann. Die Gegend der 4. bis 7. rechten Rippe vorn ist durch stärkere Füllung der Hautvenen auffallend, und es findet sich daselbst eine sichtbare, rundliche, aber flache Prominenz von etwa Handtellergrösse. Bei der Palpation erweist sich dieselbe als harte, mit den genannten Rippen scheinbar fest zusammenhängende Geschwulst, die sich an den Rändern abflacht und den 4., 5. und 6. Intercostalraum ausfüllt. Die Geschwulst lässt sich bis fast zum Sternalrand hin verfolgen, nach aussen reicht sie bis in die Nähe der vorderen Axillarlinie. Haut darüber verschieblich. Lungen-Lebergrenze vorn nicht genau zu bestimmen, da bereits von der 4. Rippe an eine leichte Dämpfung besteht. Herz in normalen Grenzen. Im Bereich des Mediastinum keine abnorme Dämpfung. Im Gebiete der Geschwulst hört man deutliches vesiculäres, wenn auch vielleicht etwas abgeschwächtes Athmen, kein Rasseln, kein Reiben. Hinten überall normales Athemgeräusch. Achseldrüsen nicht vergrössert, mit der Brustdrüse hat die Geschwulst keinen Zusammenhang.

Ich stellte sonach die Diagnose auf einen malignen Rippentumor und verhehlte dem Collegen gegenüber nicht meine Befürchtung, dass der Tumor weiter in die Thoraxhöhle hineinragen könnte, als es den Anschein hatte. Ich rieth zur baldigen Operation, in die Patient ohne Zögern einwilligte.

Operation am 14. November 1888. Freilegung des Tumor durch Abpräpariren eines handgrossen nach unten convexen Hautlappens. Man überzeugte sich alsbald, dass der Tumor, der mit der 4. bis 7. Rippe festen Zusammenhang, und dessen vor dem Thorax gelegener Abschnitt nur etwa die Grösse eines längs halbirten Gänseeies hatte, in viel grösserer Ausdehnung intrathoracisch entwickelt war. Um zunächst nur die Grenzen des Tumor festzustellen, wird die 4. Rippe aus ihrer Sternalverbindung ausgelöst und in der Ausdehnung von 10 Cm. subperiostal resecirt.

Nun liess sich in der Höhe des 3. Intercostalraumes der obere abgerundete Rand des Tumor umgreifen. Sodann Durchtrennung der 5. Rippe in der vorderen Axillarlinie. Trotz aller Vorsicht riss dabei die hier sehr verdünnte Pleura ein, deutliche Luftinspiration. Sofortige Tamponade der kleinen Oeffnung mit Gaze. Als eigentlicher Ausgangspunkt des Tumor erweist sich nun die 5. Rippe, die noch aus ihrer Sternalverbindung gelöst wird. Dabei abermals beim vorsichtigen Versuch, den Tumor zu eleviren, Einriss der Pleura. Die Geschwulst ist nun etwas beweglich geworden, doch erstreckt sie sich noch ein Stück weit (etwa 2 Cm.) unter das Sternum, sie ist ferner in grosser Ausdehnung mit der Pleura costalis verwachsen. Nachdem noch behufs Raumgewinnung ein 4 Cm. langes Stück der 6. Rippe mit Pleura resecirt war, liess sich der Tumor emporheben, wobei eine reichlich handtellergrosse Oeffnung der Thoraxwand entstand. In diesem Augenblick sank der losgelassene Tumor mit der Lunge ein Stück zurück in die Brusthöhle, was sofort einen Zustand des bedenklichsten Collapses zur Folge hatte, die Athmung sistirte, der Puls war nicht fühlbar, aber die Erscheinungen änderten sich, sobald der Tumor wieder gefasst und nach vorn gezogen wurde. Jetzt wurde es klar, dass er mit dem

rechten Unterlappen der Lunge untrennbar verwachsen war, und zwar nahe dem unteren Rande und in der Ausdehnung von 9 Cm. in der Länge, 3 Cm. in der Breite, wie spätere Messung ergab. Die Lunge, die durch den über strausseneigrossen Tumor etwas nach oben verdrängt war, liess sich durch kräftigeres Ziehen am Tumor ebenfalls stielartig ausziehen. Nachdem ich mich durch Palpation der Lunge überzeugt hatte, dass keine Metastasen mehr vorhanden waren, schritt ich rasch (Patient hatte meherere Aether-Campherinjectionen erhalten) zur Resection eines entsprechenden Abschnittes der Lunge, während ein Assistent den Unterlappen der Lunge zwischen Zeigefinger und Daumen fest fasste. Ich unterband nach Durchführung eines doppelten Catgutfadens nach zwei Seiten hin, trug im gesunden Lungengewebe mit kräftiger Scheere das betreffende Stück ab und verschloss die 9 Cm. lange und 3 Cm. breite Lungenwunde mit fortlaufender Catgutnaht. Als die Lunge darauf losgelassen plötzlich collabirte, trat sofort wieder ein Zustand tiefen Collapses ein, Leichenblässe, nicht fühlbarer Puls und Aufhören der Respiration. Die rasch wieder gefasste und angezogene Lunge füllte sich bei der Inspiration sogleich wieder, und die Collapserscheinungen schwanden wieder so weit, dass man nun ruhig zum Verschluss der grossen Wunde schreiten konnte. Solange die Lunge in Inspirationsstellung fixirt gehalten wurde, trat kein bedenklicher Collaps ein. Erst nachdem vor den letzten Suturen der Hautwunde die Lunge abermals zurücksank, wurde die Respiration wieder schwach und Patient äusserst blass. Ein kleines Stück der Wunde blieb offen und wurde mit Jodoformgaze tamponirt, um eventuell später eine Drainageöffnung zu haben. Da kaum einige Tropfen Blut in die Pleurahöhle geflossen waren und ich die Ueberzeugung hatte, dass keinerlei Fehler in der Aseptik begangen waren, unterliess ich alles Ausspülen und Austupfen. Der Patient blieb zwar noch in einem Zustande entschiedener Dyspnoe, erwachte aber schon ½ Stunde nach Beendigung der Operation, die etwa 1½ Stunden gedauert hatte. Er klagte über Athemnoth, hatte aber relativ kräftigen, nur etwas frequenten Puls.

Der weitere Verlauf gestaltete sich so, dass Patient bis zum 3. Tage bei fortschreitender Besserung des Allgemeinbefindens, 94 bis 104 Pulsschlägen und afebriler Temperatur (nicht über 37,3°) noch deutliche Dyspnoe hatte.

Am 3. Tage Temperatur Morgens 38,5°, deshalb erster Verbandwechsel. Nach Entfernung des Gazetampons entleeren sich 200 Grm. klarer, nur leicht blutig gefärbter seröser Flüssigkeit. Einführung eines Drainrohres statt des Tampons. Die Temperatursteigerung dauerte dann noch 6 Tage, sie war unregelmässig und schwankte zwischen 38,2 und 39,0° und war erklärt durch fibrinöse Auflagerungen, die man deutlich auf der Lungenwunde, welche der Hautwunde adhärirte, fühlen konnte. Weiter rasche Erholung. Mit dem Fieber, das einen aseptischen Charakter hatte, zumal die Secretion rein serös blieb, verschwand auch der Rest von Dyspnoe, die ohnehin nicht bedeutend war. Patient verliess am 10. Tage nach Entfernung der Nähte das Bett, nachdem schon vom 5. Tage ab hinten bis zur 9. Rippe ziemlich lautes Vesiculärathmen ohne Rasseln zu hören gewesen war.

Nach 3 Wochen Entlassung des Kranken mit vollkommen vernarbter Wunde, annähernd normaler Lungen-Lebergrenze und durchaus lautem reinen Vesiculärathmen hinten bis zur 10. Rippe, im untersten Theil allerdings etwas abgeschwächt, entsprechend einer ganz geringen Flüssigkeitsansammlung, die in der 4. Woche bereits nicht mehr nachzuweisen war. In der 5. Woche ging Patient seiner gewohnten Beschäftigung nach, nahm an Körpergewicht zu und klagte in der Folge über nichts, auch beim raschen Bergansteigen will er „nicht mehr ausser Athem kommen, als andere Menschen". Ich konnte den Patienten noch lange im Auge behalten, er blieb gesund und war stets thätig. Eine nicht unbedeutende Einziehung (Grube) im Operationsgebiet, die sich bei Inspiration verflacht, bei Exspiration etwas tiefer erscheint, und die grosse bogenförmige Narbe waren die einzigen Residuen.

So blieb der Zustand, bis Patient Anfang März 1891 — ohne subjective Klagen — auf ein kleines Knötchen, etwas nach oben von der Narbe hinwies, das seit wenigen Wochen entstanden sein soll. Es handelte sich um ein annähernd taubeneigrosses Recidiv, welches innerhalb einer Bindegewebskapsel ganz frei beweglich gegen Haut und gegen die darunter gelegene Pleura in der Narbe entstanden war. Ich entfernte diesen Tumor mit einem Stückchen Pleura, Narbe und Haut. Es trat wieder deutliche Luftinspiration ein, einen Moment konnte ich die Lungenoberfläche, die nach unten zu adhärent war, sehen und fühlen, ich entdeckte keinen Knoten mehr und vernähte die Wunde vollkommen; Heilung ohne Zwischenfall in 8 Tagen. Ich bat nun den längst nach auswärts verzogenen Patienten, sich etwa alle 2 Monate vorzustellen, da ich begründete Befürchtungen in Bezug auf baldige weitere Recidive hegte. Ich habe den Kranken seitdem oft gesehen und untersucht, er ist bis jetzt, also 2 Jahre nach der Recidivoperation, vollkommen gesund geblieben.

Die letzte Untersuchung[1]) (Anfang Februar 1893) ergab normale Athemgeräusche bis auf ganz spärliche Rasselgeräusche bei tiefer Inspiration, keinerlei Zeichen für ein Recidiv; Patient hat noch in den letzten 3 Monaten 4 Pfund an Gewicht zugenommen und über nichts zu klagen, ausser über etwas erschwertes Athmen beim Bergansteigen, aber genau so wie auch einige Wochen nach der ersten Operation: „wie andere Menschen wohl auch", drückt er sich aus.

Was den Tumor betrifft, so ist er, wie erwähnt, strausseneigross, im grösseren centralen Theile von knöcherner Consistenz, in den peripherischen Abschnitten weniger hart, aber mit zahlreichen Knocheneinlagerungen versehen, die das Schneiden ohne Entkalkung nur an wenigen Stellen zulassen.

Histologisch erweist sich das Gewebe der centralen Partien als Osteochondrom, die peripherischen haben einen mehr sarkomatösen Charakter. Das entfernte Recidiv gleicht den letzteren Partien, besteht aus Rund- und Spindelzellen mit Knochen- und Knorpeleinlagerungen.

---

1) Anmerk. bei der Correctur: Auch jetzt, Mitte Juli 1893, ergab die Untersuchung keinerlei Zeichen eines Recidivs, das Körpergewicht hat um mehrere Pfund zugenommen.

Die vorstehend mitgetheilte Beobachtung, welche in Bezug auf das mitentfernte Lungenstück etwa dem Weinlechner'chen (l. c.) Falle analog ist, wogegen bei unserem Patienten die Haut, weil gesund, zur Bedeckung der Thoraxwunde benutzt werden konnte, was für den günstigen Ausgang nicht ohne Bedeutung ist, beweist natürlich noch nicht, dass es sich um eine dauernde Heilung handelt. Ob eine solche in einem nennenswerthen Procentsatze von Thoraxwandtumoren überhaupt erreicht wird, darüber lässt sich aus der vorhandenen Casustik ein sicheres Urtheil noch keineswegs gewinnen. Da es sich hier oft um sehr langsam verlaufende Geschwülste handelt, muss man mit dem Begriffe „Heilung durch die Operation" vorsichtig umgehen und wird von Dauerheilung vor Ablauf von 4 bis 5 Jahren schwerlich sprechen dürfen. Damit sollen der Berechtigung derartiger Operationen keine Schranken gezogen werden, denn helfen, oft für längere Jahre, können wir den Kranken darum doch durch die Operation, und Heilung ist keineswegs ausgeschlossen.

Dass in den Fällen von Brustwandtumoren, in welchen eine breite Eröffnung der Thoraxhöhle nöthig ist — bei Verwachsung mit der Lunge wird diese ja immer nöthig —, plötzlich Erscheinungen eintreten können, welche die Beendigung der Operation sehr wohl in Frage zu ziehen geeignet sind, ist bereits mehrfach von den Autoren hervorgehoben worden. Diese zum Theil sehr schweren Collapserscheinungen scheinen, wenn es sich um Manipulationen in der Thoraxhöhle handelt, regelmässig einzutreten. Ueber ihre Bedeutung und die Mittel zu ihrer Abwehr haben die verschiedenen Beobachter nicht die gleichen Erfahrungen gemacht. Maas (l. c.), welcher die Wasserverdunstung und plötzliche Abkühlung als Ursachen des Collapses ansah, glaubte letzteren in seinem Falle durch Anwendung des Dampfsprays verhütet zu haben. Andere schreiben die schweren Störungen in der Respiration und Circulation dem Pneumothorax, resp. dem plötzlichen Zusammenfallen der Lunge zu, und Witzel[1]) ist sogar geneigt, eine Abknickung der grossen Gefässe infolge der plötzlichen Verdrängung des Herzens nach der kranken Seite hin für die bedrohlichen Erscheinungen verantwortlich zu machen, die sich in einem seiner Fälle zur Herzparalyse gesteigert hatten. Die Entscheidung, welches Moment in letzter Linie zu beschuldigen ist, erscheint mir nach den ungleichen Beobachtungen der einzelnen Operateure nicht ganz einfach. Dass der Pneumothorax allein nicht ausreicht zur Er-

1) Centralblatt für Chirurgie 1890. Nr. 28.

klärung, das beweisen doch die Fälle, in welchen keinerlei besorgnisserregende Symptome trotz breiter Fensterung der Thoraxwand und sichtbarem Collaps der Lunge eintraten (Maas [l. c.] Fall Heinecke's[1]) u. A.). Es treffen wohl öfters mehrere Momente zusammen, darunter auch die Narkose, wie bereits von Anderen hervorgehoben wurde.

Praktisch ist es jedenfalls von Werth, zu wissen, dass jene stürmischen Erscheinungen nur ausnahmsweise zum Tode geführt haben; sie verschwanden gewöhnlich nach Schluss der Thoraxwunde, sei es auch nur nach provisorischem durch Gazetampons u. dergl. Dass man gleichwohl im Augenblicke der Gefahr zu verschiedenen Maassnahmen greift, wie Aether-Campherinjectionen, Vorziehen der Zunge (Weinlechner), künstlicher Respiration u. s. w., ist ja nur natürlich. Auf jeden Fall ist für den Operateur die Kenntniss des Vorkommens jener Collapserscheinungen von Wichtigkeit, und darum sind weitere Beobachtungen über solche nur wünschenswerth.

In unserem Falle traten dieselben ein in dem Momente, als nach allseitiger Lösung des Tumor mit dem umgebenden Thoraxwandabschnitt der Tumor mit der collabirenden Lunge in die Thoraxhöhle hineinsank. Die Narkose war keineswegs tief. Wir hielten den Patienten einige Augenblicke thatsächlich für todt, doch hob sich der kleine und aufs Aeusserste verlangsamte Puls sogleich wieder, als ich den Tumor ins frühere Niveau vor- und die Lunge damit in Inspirationsstellung auszog. Solange ich die Lunge in dieser Stellung fixirt hielt, konnte ich ruhig weiter operiren, Respiration und Puls hatten keinen besorgnisserregenden Charakter. Dass das nicht den verabreichten Aether-Campherinjectionen zu verdanken war, bewies der sofort wieder eintretende Collaps mit Leichenblässe, als nach Durchtrennung des aus Lungengewebe bestehenden Stieles der Geschwulst die Lunge abermals tief zurücksank. Erst die rasch vorgenommene Schliessung der grossen Wunde (zum Theil mit Jodoformgaze) milderte wieder den Collapszustand, und es blieb nur die mehrtägige, rasch sich mindernde Dyspnoe, die auch von Anderen beobachtet worden ist. Vielleicht empfiehlt es sich in ähnlichen Fällen, sich sofort der Lunge zu versichern und sie in Inspirationsstellung bis zum Schlusse der äusseren Wunde fixirt zu halten. Auf diese Weise lässt sich die von Witzel vorgeschlagene Umwandelung des Pneumothorax in einen Hydrothorax wohl auch umgehen. Es gelingt sehr wohl, wenn man die Lunge mittelst zweier Finger

1) Leonhard Meyer, Inaug.-Dissert. Würzburg 1890.

oder einer Fasszange fixirt, die Respirationsbewegungen bis zu einem gewissen Maasse mitzumachen. Dass letztere übrigens, wie auch Witzel betont, selbst bei zurückgesunkener Lunge nicht ganz aufgehoben sind, sondern dass die „in der Tiefe flatternde Lunge" sie nach einigen Momenten mitmacht, davon konnte auch ich mich überzeugen.

Was im Uebrigen das Verfahren während und nach der Operation betrifft, so ist es kaum irgendwo so angebracht als hier, aseptisch und nicht antiseptisch zu operiren. Sollte wegen Bluteinfliessens in die Pleurahöhle eine Ausspülung nothwendig erscheinen, so ist hier sterilisirte und erwärmte Kochsalzlösung zu verwenden, denn die Lungenoberfläche scheint doch z. B. gegen, wenn auch noch so schwache, Sublimatlösungen und Salicyllösungen empfindlich zu sein. Besser ist es, wenn man die Ausspülung ganz unterlässt.

JAN 25 1894
LIBRARY ASS'N.

III.

Aus der Klinik des Prof. Dr. Lücke in Strassburg.

Ein Fall von Teratom des linken Ovariums mit intraabdominaler Darmwandeinklemmung und Bildung einer Kothfistel. Dreimalige Operation. Heilung.

Von

Dr. Sieveking,
Assistent der Klinik.

(Mit 1 Abbildung.)

Am 20. October 1892 kam die 14jährige Katharina K. aus N. in Behandlung der chirurgischen Klinik. Sie gab an, bis vor etwa 2 Jahren stets gesund gewesen zu sein, seither aber öfters an stechenden Leibschmerzen und Durchfällen gelitten zu haben, die unter Behandlung mit den üblichen Hausmitteln zurückgingen. Im Januar 1891 erkrankte sie Nachts plötzlich mit heftigen Leibschmerzen, der Leib war aufgetrieben und bei Berührung äusserst schmerzhaft. 8 Tage lang erfolgte angeblich kein Stuhlgang. Langsam gingen die Erscheinungen bei Behandlung mit Kataplasmen zurück, allein 4 Wochen später bildete sich über der Mitte des linken Ligam. Poup. eine haselnussgrosse Geschwulst. Im März wurde dieselbe mit einem Schnitt eröffnet, und dabei soll sich viel Eiter und Koth entleert haben. Die Wunde schloss sich nicht wieder, durch dieselbe floss vielmehr andauernd bald mehr, bald weniger übelriechendes, breiiges Secret ab.

Wir fanden bei der Aufnahme Folgendes: Blasses, abgemagertes Kind; Oedem beider Beine; hier und an der rechten Bauchseite durch die Haut durchschimmernd Geflechte von erweiterten, geschlängelten Venen, Nabel stark vorgewölbt, Bauch nicht aufgetrieben, kein Ascites. Fingerbreit über der Mitte des linken Lig. Poup. eine parallel dazu liegende ½ Cm. lange, tief eingezogene Fistelöffnung, durch welche die Sonde nach oben innen nur 3 Cm. weit vordringt. Die Fistel entleert dünnen, hellbraunen, nach Koth riechenden Brei. Bruchpforten eng, frei. Tympanitischer Percussionsschall über dem Bauch. Obere Lebergrenze normal, untere fingerbreit unter dem Rippenbogen. Lungen- und Herzbefund normal.

Blaubeeren, die zu diagnostischen Zwecken gegeben wurden, kamen durch die Fistel wieder heraus. Es bestand kein Fieber, keine Druckempfindlichkeit des Leibes, und es erfolgte regelmässig Stuhlgang per

anum. In Narkose wurde ein mannsfaustgrosser, beweglich im Beckeneingang liegender, knolliger Tumor gefühlt, dessen Verhältniss zum Genitalapparat nicht aufzuklären war.

Man schloss jetzt, dass der Tumor irgendwie die Ursache der bedrohlichen Einklemmungserscheinungen gewesen sei, dass die betheiligte Darmschlinge, theilweise nekrotisirt, infolge günstiger Verklebung mit der Umgebung, dem Peritoneum und den Bauchdecken den Darminhalt nicht in die Bauchhöhle entleert, ihm vielmehr nach Bildung eines Kothabscesses und Durchbruch durch die Haut theilweisen Abfluss nach aussen gestattet habe. Der Druck des Tumors auf die Ven. cav. inf. erklärte die Circulationsstörung der Bauchwandvenen.

Zur Beseitigung der Kothfistel und des Tumors war die Operation indicirt.

Am 8. November 1892 wurde in Narkose mit dem Paquelin, um Blutung aus der Art. epigastr. zu vermeiden, die Fistel medianwärts um 5 Cm., lateralwärts um 2 Cm. erweitert. Mit dem Finger kam man gegen die Crista ossis ilei zu in das Darmlumen hinein; nur mit Mühe fand man dicht darunter ein zweites Lumen, von ersterem durch einen deutlichen Sporn getrennt. Medianwärts davon traf man auf einen polypösen, harten Knollen, der an einem grösseren, beweglichen Tumor festsass. Von der Fortsetzung der Operation wurde abgesehen, da das obere Darmlumen reichliche Kothmengen entleerte. Die seit 4 Tagen eingegebenen Abführmittel und wiederholte Einläufe hatten die gewünschte Entleerung des Darms nicht herbeiführen können.

Von nun an entleerte sich fast aller Koth durch die Fistel, nur etwa alle 6 Tage erfolgte geringe Stuhlentleerung per anum.

Eigenthümlich war es zu sehen, wie allmählich und von selbst im Lauf der nächsten Wochen der mannsfaustgrosse Tumor durch die Bauchwunde hervortrat. Er bestand aus wurstförmigen, hellroth gefärbten, harten Knollen mit glatter, spiegelnder Oberfläche. Am 18. November sah man unter einem derselben ein Büschel dunkelbrauner Haare, daneben aus einer kleinen Oeffnung graue, teigige Schmiere mit kleinen Haaren gemischt hervortreten. Man hatte bisher der wunderbaren Gestalt wegen immer noch an ein eigenthümlich verändertes Convolut von Därmen gedacht — jetzt war die Diagnose Teratom sicher.

Am 24. November wurde in Narkose der Tumor entfernt. Beim Hervorziehen lösten sich die Verklebungen mit den Bauchdecken und wurde das Peritoneum eröffnet. Der Tumor, der mit etwa 2 Cm. breitem, flachen Stiel am linken Tubenwinkel des Uterus festsass, wurde nach Unterbindung des Stieles entfernt. Jetzt kamen dicht unter der Kothfistel zwei weitere, je wallnussgrosse Geschwülste zum Vorschein; sie liessen sich leicht lösen, sassen ebenfalls gestielt etwas nach aussen vom ersten Tumor fest und wurden gleicherweise entfernt. Vom linken Ovarium war nichts zu finden, das rechte nicht zu erreichen; der Uterus normal. Der Versuch, die Kothfistel durch einfache Naht, ohne Lösung des festgewachsenen Darms zu schliessen, scheiterte an der Brüchigkeit der Darmwand. Die Peritonealöffnung wurde mit Jodoformgaze tamponirt.

Nur strengste Sauberkeit konnte verhindern, dass Koth in die offene Peritonealhöhle floss. Die Ausstopfung des Loches wurde oft erneuert. Die Wundränder rückten allmählich zusammen; 11 Tage nach der Operation war die ganze Wunde nur noch etwa thalergross. Aus ihr stülpte sich handschuhfingerförmig die Darmschleimhaut hervor. Das Kind erholte sich zusehends, ass mit gutem Appetit, hatte nie Fieber. Die Venengeflechte und Oedeme traten mehr und mehr zurück.

Schliesslich wurde am 11. Januar zur Beseitigung der Kothfistel geschritten. Nach Umschneidung der Hauträuder wurde der Darm theils stumpf, theils mit Messer und Scheere soweit wie nöthig gelöst. Man fühlte einige erbsen- bis haselnussgrosse, harte Mesenterialdrüsen, die man jedoch liegen liess. Da es sich nur um theilweise Einklemmung der Darmwand gehandelt hatte, so war die Anfrischung derselben günstig so auszuführen, dass mit Stehenlassen einer etwa 3 Cm. breiten Brücke am Mesenterialansatz ein keilförmiger Defect übrig blieb. Die entsprechenden Ränder wurden mittelst Czerny'scher Darmnaht vereinigt, der Darm in die Bauchhöhle versenkt und dort mit Jodoformgazetampons zurückgehalten. Am 16. Januar erfolgte der erste Stuhlgang per anum. Die Heilung verlief ohne Störung, am 10. Februar war die Wunde vernarbt. 10 Tage lag das Kind noch mit einem Streckverband am Unterschenkel zur Beseitigung einer nicht unbedeutenden Beugecontractur im Knie, die sich durch das jahrelange Liegen im Bett gebildet hatte. Am 26. Februar entliessen wir die Patientin geheilt. Brieflicher Nachricht zufolge (20. März 1893) geht es ihr sehr gut.[1])

Den pathologisch-anatomischen Befund des exstirpirten Tumors hatte Herr Prof. v. Recklinghausen die Güte folgendermaassen zu definiren:

„Die Hauptmasse (*A*), die aus der Wunde der Bauchwand hervorsah, ist ringsherum grobhöckerig, fast mannsfaustgross (10 : 9 : 5), bildet grössere und kleinere Knollen, welche auf der einen Hälfte unter einer dicken Membran, dem Rest einer durchbrochenen Cystenwand theilweise verborgen werden. Die kleineren Knollen sind oft papillär, auf ihnen, wie auf einem wallnussgrossen freien Knollen finden sich Haare, namentlich aber in den Spalten zwischen den Knollen. In dem entsprechenden Abschnitt des Tumors auf dem Durchschnitt sind nachzuweisen: 1. oberflächlich eine 1—2 Mm. dicke Cutis mit Haarbälgen; 2. darunter Fettgewebe; 3. darin Inseln von Knorpel und Cysten, *a*) mit Cylinderepithel, *b*) Dermatocysten; 4. in der Tiefe der Knochen entweder als Bälkchen oder als Platten. In dem anderen Abschnitt, nämlich dem mit der Cystenwand versehenen, sind die Knollen solid und bestehen aus einem weichen, weissen, sehr zellreichen Gewebe; dicht gedrängte, aus kleinen, aber epithe-

1) Patientin ist am 25. Juli mit ausgedehnten Recidiven wieder in die Klinik eingetreten. Lücke.

lial geordneten Zellen aufgebaute, Netze bildende Stränge liegen in einem bindegewebigen Stroma, so dass der ganze Bau an fötale Genitaldrüsenanlage, namentlich an den Wolff'schen Körper erinnert.

„Die Nebenmasse besteht aus zwei je wallnussgrossen Körpern (*A* und *B*), welche durch ein schmales, 1 Cm. langes Band verbunden sind. In letzterem sitzt an seinem freien Rande eine deutliche Tuba. Diese verläuft durch den Körper *C*, hier ganz eingeschlossen in dessen weissem, soliden Gewebe, welches wiederum deutlich den Bau der fötalen Genitaldrüse darbietet. Selbst das Ostium abdominale dieser Tuba ist leicht nachzuweisen, an dem einen Pol dieses

Körpers, und zwar ist es umstellt von schmalen Fimbrien, die an ihrem freien Ende jedesmal ein Kalkkorn enthalten. Wo sich jenes Ligament am Körper *B* inserirt, ist es von seiner Oberfläche noch als eine Fettgewebe einschliessende Bauchfellduplicatur weiter zu verfolgen, aber die Tuba verliert sich hier in einen kleinen Knollen. Alle diese Knollen, welche *B* zusammensetzen, sind solide und wiederholen die geschilderte Structur der fötalen Genitaldrüsenanlage.

„An der Oberfläche des Körpers *A* lagern in der Rinne zwischen den Knollen zwei grössere, 5 Cm. lange Wülste, welche den Verdacht erwecken, dass das mediale Ende der Tuba darin eingeschlossen sein könnte. Sie enthalten auch Höhlen mit längsgefalteter Wand,

die mit Cylinderepithel versehen ist, aber eine Muskelschicht fehlt im Gegensatz zu den oben geschilderten Tubenstücken. In den an der Oberfläche der Rinnen vorragenden harten Spitzen, welche an kleine Zähne erinnern, ist nur Knochenstructur nachzuweisen. Deutliche Zähne werden nicht aufgefunden."

Was die drei geschilderten Operationen betrifft, so wären sie technisch wohl auf einmal auszuführen gewesen, aber der elende Zustand des Kindes verbot dies. Leider wird wohl noch eine vierte Operation nöthig werden, denn bei der in Narkose ausgeführten Untersuchung am 25. Februar fand man vom linken Ovarium keine Spur, den Uterus normal, das rechte Ovarium gänseeigross, beweglich, mit höckeriger Oberfläche. Solche doppelseitige Erkrankungen der Ovarien sind ja durchaus keine Seltenheit.

IV.

Ueber Abscesse am Halse.

Von

Dr. Kristian Poulsen
in Kopenhagen.

(Mit 5 Abbildungen.)

Man wird sich vielleicht erinnern, dass ich in meiner Abhandlung über die Fascien des Halses [1]) versuchte, die interfascialen Räume und namentlich die Stellen, wo dieselben mit einander communicirten, durch Leimeinspritzungen zu bestimmen. Ich war nicht blind für die Einwendungen, die man gegen diese Methode erheben könnte. Der Leim wurde warm injicirt, und es wäre ja möglich, dass dadurch die Diffusion in den Geweben zu gross wurde, vielleicht würden die Bindegewebsbündel zu viel bei Seite geschoben und leisteten zu grossen Widerstand, so dass unnatürliche Barrieren gebildet wurden. Ich suchte die Einwendungen dadurch abzuschwächen, dass ich zahlreiche Injectionen in die verschiedenen Räume machte, und weil ich dadurch gute Uebereinstimmung zwischen den erreichten Resultaten bekam, meinte ich, dass man doch wohl einige Schlüsse ziehen könnte in Bezug auf das Thema, welches zu der Abhandlung Anlass gegeben hatte, nämlich das Verhalten der Abscesse am Halse. Ich fügte doch hinzu: „Kann aber die angewandte Methode einigermaassen die Richtung, in welcher das lockere Bindegewebe am Halse verläuft, angeben, dann ist doch keineswegs sicher, obgleich es sehr wahrscheinlich ist, dass die Abscesse den Weg, den die Injectionen nehmen, gehen werden. Das inflammatorische Moment, das hier fehlt, kann ja an Stellen, wo die Leimlösung es nie machen würde, einen Durchbruch bewirken, so z. B. durch das oberflächliche Fascienblatt in die Regio submaxillaris und dann durch die Haut. Dass meine Versuche volle chirurgische Bedeutung haben, dafür wird also eine grössere

1) Ueber die Fascien und die interfascialen Räume des Halses. Deutsche Zeitschrift f. Chirurgie. Bd. XXIII. 1886.

auf Sectionsmaterial gestützte Untersuchung des Weges der Abscesse am Halse gefordert, eine Untersuchung, die, wie ich weiss, noch nicht vorliegt."

Seit der Publicirung meiner Abhandlung habe ich stets meine Aufmerksamkeit auf die Abscesse des Halses gelenkt gehabt; während meiner Anstellung am Hospital suchte ich immer, wenn sich Gelegenheit darbot, zu constatiren, wo die Senkung stattfand, wo die interfascialen Räume mit einander in Verbindung standen. Mein Interesse stieg selbstverständlich, als ich sah, dass eine ganz gute Uebereinstimmung zwischen meinen Versuchen und den wirklichen Verhältnissen existirte. Weil aber eine Abhandlung über die Abscesse am Halse, wenn sie etwas Werth haben soll, auf ein ziemlich bedeutendes Material gestützt sein muss, habe ich die Journale der beiden chirurgischen Abtheilungen des Communehospitals durchgesehen, diejenigen der I. Abtheilung von September 1863 bis December 1891, die der V. Abtheilung von Januar 1875 bis December 1891. Ein Theil der Abscesse, etwa 40—50, waren doch so unvollständig beschrieben, namentlich mit Rücksicht auf die Befunde bei der Operation, dass ich sie ausschliessen musste, im Ganzen habe ich 530 Halsabscesse, die für meinen Zweck, das Studium der anatomischen Lageverhältnisse, brauchbar waren. Ehe ich die Resultate meiner Untersuchungen vorlege, werde ich eine kurze Darstellung der Fascienverhältnisse des Halses geben.

Die Fascien des Halses werden in ein oberflächliches und ein tiefes Blatt getheilt. Das tiefe, Lamina profunda fasciae colli, auch die Prävertebralfascie genannt, bekleidet die Prävertebralmuskeln, nach innen ist es an dem Lig. longitudinale ant. angeheftet, nach aussen deckt es die Muskeln in der Regio lateralis colli [1]), ist aber hier mit der Lamina superficialis verschmolzen. Diese letztere, die Prätrachealfascie (s. Deutsche Zeitschrift für Chirurgie. Bd. XXIII.

1) Ich theile den Hals in folgende Regionen ein: I. Regio colli ant. zwischen den Mm. sternocleidomastoidei, der Maxilla inf. und dem Manubrium; II. Regio sternocleidomastoidea, dem betreffenden Muskel entsprechend; III. Regio lateralis colli zwischen dem M. sternocleidomast., M. cucullaris und dem Schlüsselbein, und IV. Regio nuchae. Die Regio anterior wird abermals in die Regiones supra- und infrahyoidea getheilt, erstere ferner in die Regio submaxillaris und die Regio retromaxillaris s. Regio parotidea. Der Abschnitt der Reg. anterior, der zwischen dem Venter post. m. digastrici, dem Venter ant. m. omohyoidei und dem M. sternocleidomast. liegt, wird Regio carotidea sup. s. Trigonum cervicale sup. genannt. Der untere Theil der Regio lateralis colli wird Reg. supraclavicularis, das Dreieck zwischen dem Venter post. m. omohyoidei, dem Musc. sternocleidomast. und dem Schlüsselbein wird Trigonum cervicale inf. genannt.

Taf. I und II, Fig. 1), welche die Prätrachealmuskeln und die Glandula submaxillaris deckt, umscheidet den M. sternocleidomast., sich auf dem Knochen an der Insertion und dem Ursprung des Muskels inserirend, deckt dann, mit der Lamina profunda verschmolzen, die Muskeln in der Regio lateralis colli, um in der Regio nuchae nach innen vom M. cucullaris zu gehen; hier heftet sie sich oben an die Linea semicircularis sup., während sie unten in die Lamina superficialis fasciae lumbodorsalis übergeht. In der Regio infrahyoidea deckt sie, wie gesagt, die Prätrachealmuskeln; oben heftet sie sich an das Corpus ossis hyoidei, unten spaltet sie sich ungefähr 3 Cm. oberhalb des Manubrium in zwei Blätter, ein vorderes, das sich an den vorderen Rand der oberen Fläche des Manubrium heftet, und ein hinteres, das sich an das Lig. interclaviculare inserirt; aussen am vorderen Rande des M. sternocleidomast. verschmelzen die beiden

Fig. 1. Fig. 2. Fig. 3.

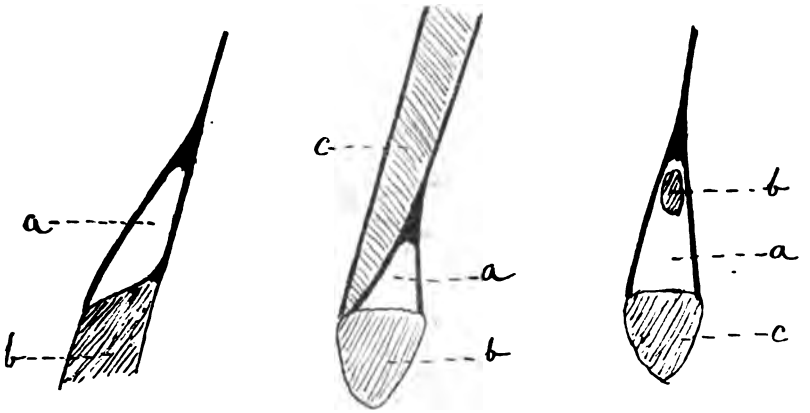

Fig. 1. Schematischer sagittaler Schnitt durch das Spatium suprasternale. *a* Spatium suprasternale. *b* Manubrium sterni. — Fig. 2. Schematischer sagittaler Schnitt durch den Saccus coecus. *a* Saccus coecus. *b* Clavicula. *c* M. sternocleidomast. — Fig. 3. Schematischer sagittaler Schnitt durch das Trigonum cervicale inf. *a* der interfasciale Raum. *b* Venter post. m. omohyoidei. *c* Clavicula.

Blätter, ausgenommen dicht oberhalb der Clavicula, wo eine kleine Oeffnung (Porta sacci coeci) zurückbleibt, die eine Communication herstellt zwischen dem interfascialen Raum oberhalb des Manubrium, dem Spatium suprasternale, und demjenigen nach innen vom M. sternocleidomast., dem Saccus coecus retrosternocleidomastoideus, welcher letztere sich dicht oberhalb der Clavicula findet und durch eine Spaltung des inneren Scheidenblattes des Muskels gebildet wird, das sich in eine äussere Partie, die sich mit dem Muskel an den vorderen

Rand der oberen Schlüsselbeinfläche heftet, und eine stärkere innere Partie mit Anheftung an den hinteren Rand der Clavicula theilt. Auch diese beiden Blätter verschmelzen sowohl vorn als hinten, vorn doch nicht ganz, indem hier dicht oberhalb der Clavicula eine kleine Oeffnung zurückbleibt, die früher erwähnte Porta, die in das Spatium suprasternale hineinführt; hinten reicht der Saccus coecus nicht ausserhalb des hinteren Randes des M. sternocleidomast.; er hat eine Höhe von 1—2 Cm. Auch im Trigonum cervicale inf. bekommt man einen interfascialen Raum, indem sich die Fascie am oberen Rande des Venter post. m. omohyoid. in ein oberflächliches Blatt, das sich an den vorderen Rand, und ein tiefes, das sich an den hinteren Rand des Schlüsselbeins heftet, theilt; dieser Fascienraum endet vorn, in-

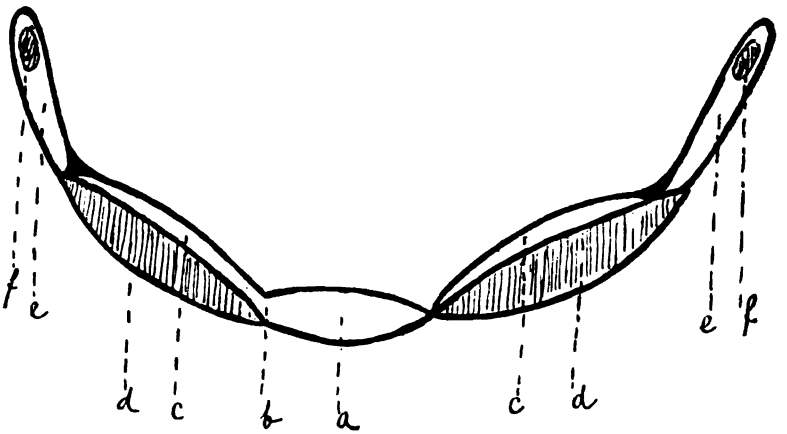

Fig. 4.
Schematischer horizontaler Schnitt dicht oberhalb des Manubrium und der Clavicula. *a* Spatium suprasternale. *b* Porta sacci coeci (nur auf der rechten Seite dargestellt). *c* Saccus coecus. *d* M. sternocleidomast. *e* der interfasciale Raum im Trigonum cervicale inf. *f* Venter post. m. omohyoidei.

dem die beiden Blätter sich am hinteren Rande des M. sternocleidomast. begegnen; hinten endet er zugespitzt da, wo der Venter post. m. omohyodei die Clavicula verlässt, das tiefe Fascienblatt durchbrechend. Dieses profunde Fascienblatt des Trigonum cervicale inf. ebenso wie das entsprechende des Saccus coecus ist von festem Bindegewebe gebildet, worin fibröse Bündel eingelagert sind, die von der Clavicula aus nach oben gegen den Venter post. m. omohyoid. ausstrahlen (die Omoclavicularfascie der Autoren).

Von der Lamina superficialis geht nach hinten eine sogenannte Lamina visceralis aus, eine dünne Bindegewebsplatte, welche Larynx-Trachea sowie Pharynx-Oesophagus deckt; oben geht sie in die Fas-

cia buccopharyngea über, welche nichts Anderes ist als die Lamina visceralis auf dem M. constrictor pharyngis; unten gegen den Brustraum zu löst sie sich in loses Bindegewebe auf.

In der Regio suprahyoidea sind die Verhältnisse in der Reg. submaxillaris und in der Reg. retromaxillaris verschieden. Nachdem die Fascie den M. sternocleidomast. umscheidet hat, theilt sie sich (siehe Deutsche Zeitschrift für Chir. Bd. XXIII. Taf. I und II, Fig. 2) am hinteren Rande der Parotis in zwei Blätter, ein äusseres und ein inneres; beide Blätter heften sich oben an den knorpeligen Gehörgang, vorn an den hinteren Rand des Ramus lateralis maxillae inf. (das äussere Blatt doch nur in der unteren Partie; oben, wo sich die Parotis über den M. masseter hinauslegt, inserirt es sich auf der Fascia masseterica, s. Fig. 5); unten verschmelzen die beiden Fascienblätter, um

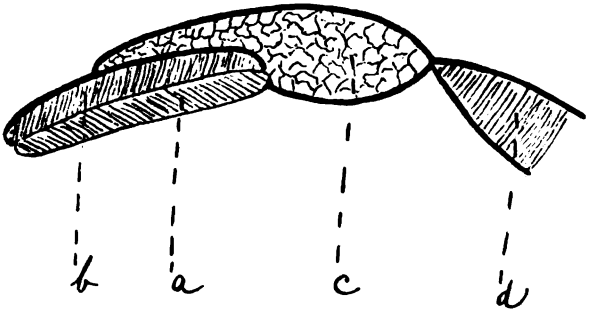

Fig. 5.

Schematischer horizontaler Schnitt durch die Parotis. *a* Maxilla inf. *b* M. masseter, von der Fascia masseterica gedeckt. *c* Die Parotis, umhüllt von ihren zwei Fascienblättern, von welchen sich das innere an die Maxilla inf. anheftet, während das äussere in die Fascia masseterica übergeht (am Angulus, wo die Parotis die Maxilla nicht überschreitet, heftet es sich an dieselbe). *d* M. sternocleidomast. mit seiner Fascienscheide.

in die Fascie der Regio carotidea sup. und der Regio submaxillaris überzugehen. In der letztgenannten Region spannt die Lamina superficialis fasciae colli über die Grube, die sich zwischen dem Venter ant. m. digastrici und dem der Region gehörenden Stück des Venter post. findet, straff an den genannten Muskelbäuchen angeheftet; ferner heftet sich die Fascie an die Maxilla inf. und an das Corpus ossis hyoid. Der Boden der Grube, der M. mylohyoideus, ist von einem dünnen Fascienblatt gedeckt, wohl kaum anderes als das Perimysium des Muskels, wie es auch Merkel[1]) in der neuesten Schilderung der Fascien des Halses darstellt. Die Submaxillarloge, welche

1) Ueber die Halsfascie. Anatomische Hefte. 1. Heft. 1891.

sowohl die Speicheldrüse als Glandulae lymphaticae (von welchen mehrere doch in der Fascie eingelagert liegen) aufnimmt, ist also eigentlich ein subfascialer Raum; das Bindegewebe hängt längs des Ductus Whartonianus mit dem losen Gewebe des Sulcus alveolo-lingualis zusammen, ferner mit dem Bindegewebe des tiefen Abschnittes der Fossa retromaxillaris. Von der Parotis ist die Glandula submaxillaris geschieden durch das tiefe Fascienblatt der Reg. parotidea, das wie ein frontal gestelltes Septum mit eingelagerten fibrösen Bündeln (Lig. stylomaxillare) zwischen den beiden Speicheldrüsen steht; dieses tiefe Fascienblatt ist übrigens dünn gegen den Schlund hinein.

Wir haben am Halse folgende sub- und interfasciale Räume: I. Das Spatium suprasternale. II. Den Saccus coecus. III. Den Raum im Trigonum cervicale inf. IV. Den retrovisceralen Raum. V. Den präviscerale Raum. V. Die Gefässspalte. V. Die Submaxillarloge. VIII. Die Parotisloge.

Wie gesagt, verfüge ich über 530 Halsabscesse, die meisten acut entstanden; sie können passend in folgende Gruppen getheilt werden:

Abscesse	im Spatium suprasternale	3
=	im Saccus coecus	2
=	in der Regio colli lateralis	55
=	im retrovisceralen Raum	16
=	im präviscerale Raum	11
=	in der Gefässspalte	117
=	in der Regio submaxillaris	251
=	in der Regio parotidea	28
=	in der Regio submentalis	12
=	in der Fascienscheide d. M. sternocleidomast.	1
=	in der Regio nuchae	23
=	in der Regio mastoidea	11
		530

In der folgenden Uebersicht habe ich die Fälle nach Alter und Geschlecht vertheilt, und man wird dann sehen, dass sich ein wenig mehr Männer als Weiber finden (57,3 Proc. gegen 42,7 Proc.); eine besondere Ursache dazu ist nicht leicht zu entdecken; dass die Männer mehr als die Weiber zu Halsabscessen disponirt sein sollen, ist nicht wahrscheinlich. Vielleicht sind die Männer den schädlichen Potenzen, welche die Halsabscesse hervorrufen, wie Vulnerationen und Anginen, etwas mehr ausgesetzt. Wir sehen ferner, dass sich die Fälle in dem Alter von 16—30 Jahren häufen; es ist eine langsame Steigerung gegen diesen Zeitraum hin, worauf sie wieder nach und nach abnehmen. Dies beruht unzweifelhaft darauf, dass sich in

Verzeichniss über 530 Halsabscesse, nach Geschlecht und Alter vertheilt.

Geschlecht und Alter	Spatium suprasternale	Saccus coecus	Reg. lateralis colli	Der retrovisceräle Raum	Der prävisceräle Raum	Die Gefässspalte	Reg. submaxillaris	Regio parotidea	Reg. submentalis	Die Fascienscheide des M. sternocleid.	Regio nuchae	Regio mastoidea	Summe
Männer	2	—	23	11	9	69	141	17	10	—	15	7	304
Weiber	1	2	32	5	2	48	110	11	2	1	8	4	226
Unter 1 Jahre	—	—	1	5	—	2	5	—	—	—	1	—	14
1—5 „	1	—	6	6	—	9	25	3	3	—	3	3	59
6—10 „	—	—	8	2	—	5	23	1	—	—	6	3	48
11—15 „	—	—	7	1	—	12	22	1	2	—	5	2	52
16—20 „	1	—	5	—	2	26	37	2	—	—	3	2	78
21—30 „	1	—	8	—	5	33	87	9	3	—	2	1	149
31—40 „	—	—	10	1	2	13	26	3	2	1	1	—	59
41—50 „	—	1	7	—	2	11	12	4	1	—	—	—	38
51—60 „	—	—	2	1	—	3	9	2	1	—	1	—	19
61—70 „	—	1	1	—	—	3	5	3	—	—	1	—	14
Summa	3	2	55	16	11	117	251	28	12	1	23	11	530

dieser Periode, der Periode der cariirten Zähne, eine so bedeutende Anzahl Submaxillarabscesse findet; auch die Anginen, die recht oft Abscesse in der Gefässspalte hervorrufen, treten ja besonders häufig in diesem Zeitraume auf. Man kann es doch wohl aber nicht leugnen, dass das kräftige Alter mit seiner grösseren Vitalität, seiner kräftigeren Gefässwirksamkeit, mehr disponirt, mehr empfänglich für Infectionsstoffe sein kann, als das jüngere und als das mehr vorgeschrittene Alter. Wie es zu erwarten wäre, sind die Abscesse ebenso häufig auf der rechten als auf der linken Seite vorgekommen. Sieht man von den Fällen ab, wo die Suppuration in der Mittellinie gelegen war, habe ich 242 rechtsseitige und 246 linksseitige Abscesse. Im Folgenden will ich nun näher die Abscesse in den verschiedenen fascialen Räumen erwähnen, indem ich stets versuchen werde, Parallele zwischen den Suppurationen und den seiner Zeit von mir angestellten Leimversuchen zu ziehen.

Abscesse im Spatium suprasternale, im Saccus coecus und in der Fossa supraclavicularis.

Bei meinen Leimversuchen fand ich, dass das Spatium suprasternale nach oben bis zur Höhe der Cart. cricoidea, nach unten bis zur Incisura manubrii, nach aussen bis zu den MM. sternocleidomast. reichte; die Leimmasse drang durch die Porta längs der Vena superficialis colli ant. in den Saccus coecus retrosternocleidomast. hinein, welcher sich ungefähr 2—3 Cm. lang, 1—2 Cm. hoch zeigte. In kei-

nen der Versuche drang der Leim hinter die Prätrachealmuskeln, in den präviscerealen Raum hinein. Man hat Lymphdrüsen in den beiden interfascialen Räumen gefunden, bis 12 Proc. im Spatium suprasternale, bis 22 Proc. im Saccus coecus.

Ich habe drei Abscesse im Spatium suprasternale gefunden, zwei bei Erwachsenen, den dritten bei einem Kinde; beim letzteren rührte die Infection wahrscheinlich von einem Furunkel her, während man bei den Erwachsenen kein Ursachsmoment auffinden konnte. In allen Fällen hat sich der Abscess als einen kleinen, superficiell gerade oberhalb des Manubrium gelegenen Tumor präsentirt, oberflächlich fluctuirend mit rother, infiltrirter Haut; in einem der Fälle hat der Process angefangen sich gegen den einen Saccus coecus hin auszubreiten. Nach der Incision ist in kurzer Zeit Heilung eingetreten.

Krankengeschichte 1. I. Abtheilung. 9. November bis 20. December 1863. Weib, 25 Jahre alt.

Kein ätiologisches Moment; Patientin hat die Geschwulst seit 5 Wochen bemerkt. Dieselbe ist jetzt von der Grösse einer grossen Wallnuss, „sie liegt vorn am Halse nach unten gegen das Manubrium zu und vor dem rechten M. sternocleidomast. Die deckende Haut ist roth, gespannt und schmerzhaft. Die Geschwulst zeigt deutliche Fluctuation und ist beweglich gegen die unterliegenden Weichtheile; sie folgt nicht den Bewegungen der Trachea". Durch eine Längsincision wird etwas Pus entleert; der Finger dringt in eine Höhle ein, die eine kleine Verlängerung unter den M. sternocleidomast. hineinschickt. Heilung.

Krankengeschichte 2. I. Abth. 23. Februar bis 3. März 1864. Mann, 19 Jahre alt.

Keine Aetiologie. „Auf der Vorderfläche des Halses findet man gerade oberhalb des Manubrium eine ziemlich hervorragende Geschwulst, von rother, etwas schmerzhafter Haut bedeckt; die Röthe und Geschwulst hat sich auf die Seitenfläche des Halses herum ausgebreitet." Incision, Pus, Heilung.

Krankengeschichte 3. I. Abth. 19. bis 31. Mai 1879. Knabe, 1 Jahr alt.

Hat in den letzten 4 Monaten mehrere Abscesse am Halse gehabt. „Am Halse, sich auf das Manubr. sterni hinab erstreckend, findet sich eine dreieckige Geschwulst mit der Basis nach oben bis an die unterste Halsfurche, und in der Breite bis an die beiden MM. sternocleidomast. reichend." Die Haut ist roth, es ist deutliche Fluctuation. Incision, Pus, Heilung.

Der letzterwähnten Krankengeschichte entspricht folgender Leimversuch:

Mädchen, 9 Monate alt. Der Tumor liegt vor den Prätrachealmuskeln, reicht nach oben bis an die Cart. cricoidea, hat sich nach unten ungefähr 3 Cm. auf die Vorderfläche des Sternum hinab gesenkt, ist nach aussen von den MM. sternocleidomast. begrenzt (hat den linken infiltrirt).

Nichts im Saccus coecus, hinter dem Lig. interclaviculare oder im präviscerealen Raume.

Bei der Injection in das Spatium suprasternale fand sich der Saccus coecus vom Fascienraum im Trigonum cervicale inf. gut abgegrenzt; dagegen füllte er sich durch Injection in den letztgenannten Raum, was also darauf deutet, dass das Bindegewebe, welches den Saccus coecus vom Trigonum cervicale inf. scheidet, nicht besonders stark ist. Dies findet man bestätigt in der folgenden Krankengeschichte, wo ein Abscess im Saccus coecus in die Fossa supraclavicularis, in das Trigon. cervicale inf. eingebrochen ist.

Krankengeschichte 4. I. Abth. 3. bis 18. Februar 1885. Weib, 41 Jahre alt.

Vor einem Monat Mastitis. Vor 14 Tagen Schmerz und Schwellung an der linken Seite des Halses; etwas Schlingbeschwerden, Respiration frei. „Oberhalb der linken Clavicula findet sich ein Tumor, nach unten begrenzt vom Rande des Schlüsselbeins, nach innen von der Mittellinie, während er sich oben in der Höhe der Cartilago thyreoidea und aussen am Rande des M. cucullaris verliert. Der Tumor ist ziemlich fest, pastös, nur an einer einzelnen begrenzten Partie nach aussen bemerkt man Fluctuation; die deckende Haut ist roth und gespannt. Incision längs des hinteren Randes der Clavicularportion des M. sternocleidomast.; ein Abscess unter dem M. sternocleidomast. wurde geöffnet; Contraöffnung längs des vorderen Randes der Sternalportion, wodurch die innere Portion des Abscesses geöffnet wurde.“ Heilung.

Einen wohlabgegrenzten Abscess im Saccus coecus habe ich bei einer privaten Patientin Gelegenheit zu behandeln gehabt.

Krankengeschichte 5. Juli 1892. Weib, 64 Jahre alt.

Vor etwa 3 Monaten eine rechtsseitige Otitis, es zeigte sich etwas Geschwulst unter dem Ohre; später Schwellung der Glandeln oberhalb der Clavicula, wonach sich der jetzige Tumor ohne Febrilia entwickelt hat. Der Tumor reicht ungefähr 3 Cm. oberhalb der rechten Clavicula; er liegt profund für den M. sternocleidomast., reicht ungefähr bis an den hinteren Rand desselben, und wölbt sich nach vorn in die rechte Seite des Spatium suprasternale hinein, hier fluctuirend. Incision am vorderen Rande des M. sternocleidomast., Pus; der Finger drang in eine Cavität unter dem Muskel hinein, an deren hinterem Rande eine Contraöffnung angelegt wurde. Heilung.

Die beiden Fälle von Abscessen im Saccus coecus haben meinen Leimversuchen entsprochen; ebenso wie in diesen ist kein Durchbruch durch das profunde Fascienblatt des Sackes zu den grossen Gefässen hinein geschehen. In beiden ist Incision sowohl am vorderen als am hinteren Rande des M. sternocleidomast. gemacht worden.

Der Raum im Trigonum cervicale inf. wird, wie erwähnt, dadurch gebildet, dass die Fascie in der Regio lateralis colli sich am Venter post. m. omohyoidei in zwei Blätter spaltet, ein oberflächliches,

dünnes, welches sich an die Vorderseite, und ein tiefes, fibröses, das sich an die Hinterseite des Schlüsselbeins heftet; vorn begegnen sich die beiden Blätter am hinteren Rande des M. sternocleidomast., hinten endet der Raum da, wo der M. omohyoid. die Clavicula kreuzt; dieser letztere Muskel perforirt das tiefe Fascienblatt, um sich an die Scapula zu begeben. Das äussere Fascienblatt sieht gegen die Haut, das innere gegen die Vena subclavia und die MM. scaleni. In dem Raume finden sich ab und zu ein paar Lymphdrüsen, die zu den Glandulae cervicales superfic. gerechnet werden, von welchen sich einzelne auch höher oben in der Reg. lateralis colli, in der Fascie eingewebt, sammt an der Aussenseite des M. sternocleidomast. finden (auch die im Spatium suprasternale und im Saccus coecus gelegenen Glandeln gehören dieser Gruppe); sie empfangen Lymphe von der Haut des Nackens und des übrigen Theils des Halses. Die tiefen Lymphdrüsen, die hinter der Fascie auf den Gefässen und dem Plexus brachialis liegen, gehören zu den Glandulae cervicales profundae inferiores, die oben in Verbindung mit den Gland. cervic. prof. superiores stehen (s. unter Abscesse in der Gefässspalte); sie sammeln allmählich alle Lymphstämme sowohl vom Kopfe wie vom Halse.

Bei den Injectionsversuchen in der Region bekommt man einen Tumor, welcher sich, den Venter post. m. omohyoid. umschliessend, etwa 2—3 Cm. oberhalb der Clavicula hebt, nach unten von diesem Knochen begrenzt; hinten endet er zugespitzt etwa 5—6 Cm. von der Articulatio acromio-clavicularis entfernt, vom M. cucullaris gedeckt; vorn steht er einige Zeit gegen den Saccus coecus gespannt, dringt dann aber weiter, nach innen vom M. sternocleidomast., und füllt den Saccus; er kann durch die Porta in das Spatium suprasternale hinein gelangen. In keinem der Versuche ist das tiefe Fascienblatt perforirt worden, und der Leim ist nicht in den tiefen Abschnitt der Reg. supraclavicularis, zu der Arteria und Vena subclavia und dem Plexus brachialis eingedrungen.

Ich habe 18 supraclaviculäre Abscesse gefunden, die alle mit Heilung endeten; in 4 Fällen war der Ausgangspunkt vielleicht Ulcerationsprocesse am Kopfe, in den übrigen war die Aetiologie unbekannt. Es ist nun aber nicht immer so leicht nach dem Journal zu entscheiden, ob das Pus in dem Fascienraum oder hinter demselben gelegen war. Die oberflächlich gelegenen Abscesse haben Neigung, sich gegen die Haut hervorzuwölben und dieselbe zu infiltriren; etwas Aehnliches sieht man aber auch bei den profunden; diese können aber dann und wann den Gefässen und Nerven folgen und in der Achselhöhle enden. Entscheidend für die Diagnose würde die digitale Ex-

ploration sein, ob die Basis des Abscesses die obere Fläche der Clavicula wäre oder ob das Pus hinter dem Schlüsselbein läge. Das tiefe Fascienblatt des Trigonum ist so fest, dass ein Abscess im Fascienraum sich kaum durch dasselbe arbeiten wird, namentlich weil sich ein so geringer Widerstand gegen die Haut hinaus findet; eine Senkung wird wahrscheinlich nur gegen den Saccus coecus hin stattfinden. Als sichere Abscesse im Trig. cervic. inf. glaube ich folgende anführen zu können:

Krankengeschichte 6. I. Abth. 4. bis 15. Februar 1873. Mädchen, 7 Jahre alt.

Geschwüre am Kopfe. „Es findet sich im linken Trig. cervic. inf. eine hühnereigrosse Geschwulst, deren unterer Rand ungefähr 1 Cm. oberhalb der Clavicula liegt, und welche sich mit dem längsten Durchmesser vom vorderen Rande des M. sternocleidomast. bis etwas hinter dem Rande des M. cucullar. erstreckt. Die Haut ist roth, gespannt, fluctuirend in der Mitte." Spontane Perforation, Dilatation, Pus, Heilung.

Krankengeschichte 7. V. Abth. 15. März bis 3. April 1875. Mädchen, 4 Jahre alt.

Impetiginöse Geschwüre am Kopfe. „Die Geschwulst füllt die ganze linke Reg. carotidea inf. aus, streckt sich ein wenig über die Clavicula auf die Brust hinab, endet hinten ohne scharfe Grenze gegen die Mittellinie zu, vorn überschreitet sie nicht den hinteren Rand des M. sternocleidomast. Sie ist von rother Haut, die an den unterliegenden Theilen adhärirt, bedeckt; sie ist deutlich fluctuirend." Incision, Pus, Heilung.

Der letzterwähnte Fall hält sich genau an der Region, während im ersteren das Pus in den Saccus coecus eingedrungen zu sein scheint. In der folgenden Krankengeschichte ist die Eiterung aller Wahrscheinlichkeit nach in einer der tiefen Drüsen entstanden.

Krankengeschichte 8. I. Abth. 18. bis 27. Januar 1883. Mädchen, 8 Jahre alt.

Hat vor kurzer Zeit an einer Periostitis maxillae inf. der linken Seite gelitten. Es findet sich in der linken Reg. lateralis colli „eine Geschwulst von der Grösse einer Wallnuss, mit dem längsten Diameter von oben nach unten; die vordere Begrenzung wird vom M. sternocleidomast., die untere von der Clavicula gebildet; die Haut über ihr ist natürlich, lässt sich falten; die Geschwulst kann von Seite zu Seite, dagegen aber nicht in der Richtung nach oben und nach unten bewegt werden; sie scheint sich hinter das Schlüsselbein hinab fortzusetzen". Incision, Pus. Der Abscess reichte nach unten hinter das Schlüsselbein hinab, ein ossöser Ausgangspunkt fand sich nicht.

Und endlich ist die Krankengeschichte 9 ein Beispiel der Ausbreitung des Eiters von der Fossa supraclavicularis in die Achselhöhle hinab; sie ist wie eine Fortsetzung von Nr. 8 zu betrachten; es ist übrigens der einzige von den 18 supraclaviculären Abscessen, wo eine solche Senkung stattfindet.

Krankengeschichte 9. I. Abth. 21. Februar bis 7. April 1883. Mann, 40 Jahre alt.

Keine Aetiologie. „Auf der rechten Seite des Halses sieht man einen Tumor ungefähr von der Grösse eines Eies, mit seiner breiteren Basis auf der Clavicula ruhend, hinten vom vorderen Rande des M. cucullar., vorn vom M. sternocleidomast. begrenzt, am stärksten in der Mitte prominirend. Die Partie ist von natürlich gefärbten, verschiebbaren Integumenten bedeckt; die Geschwulst ist von harter, fester Consistenz, nirgends fluctuirend.

2. März. Die Geschwulst wird weicher, Oedem der Integumente, Ausfüllung unter dem M. pectoralis major.

5. März. Wird in Narkose genauer untersucht. „In der Tiefe der Reg. lateralis colli hinter den Scalenen (?) und der Fascia omoclavicularis fand sich eine fluctuirende Ansammlung, die sich zugleich gesenkt hatte, theils nach unten und vorn hinter den M. subclavius, den M. pectoralis major, diesen hervorwölbend, theils nach hinten mit den Strängen des Plexus axillaris; die die Achselhöhle ausfüllende Ansammlung zeigte sich durch bimanuelle Untersuchung in Communication mit derjenigen in der Tiefe der Reg. lateralis colli." Incisionen hinter dem M. sternocleidomast. und längs des unteren Randes des M. pectoralis; reichlicher Ausfluss von Pus nach stumpfer Dilatation der Fascie. Heilung.

Als diesem Abscess entsprechend führe ich folgenden von meinen Leimversuchen an:

Mann, 57 Jahre alt. Nachdem das oberflächliche Fascienblatt des Trigon. cervicale inf. gelöst war, wurde die Canüle durch das tiefe Blatt dicht oberhalb der Clavicula (unterhalb des M. omohyoid.) gestochen. — Der 6 Cm. breite Tumor reicht ungefähr 5 Cm. oberhalb der Clavicula hinauf; vorn geht er nach innen vom M. sternocleidomast. (nicht infiltrirt) bis an den äusseren Rand der Vena jugularis int., hinten reicht er ein paar Centimeter nach innen vom M. cucullar.; unten hat er, innerhalb der Fascie liegend, angefangen sich an der inneren und äusseren Seite der Vena subclavia zu senken. Der Leim folgt den bis zu den Intervertebrallöchern hinauf eingehüllten Nerven in die Achselhöhle hinab. Die MM. scaleni sind infiltrirt; es findet sich eine geringe Senkung an der inneren Seite der Arterie hinab. Nichts im Trig. cervicale inf.

Abscesse im retrovisceralen Raume.

Der retroviscerale oder retropharyngeale Raum liegt zwischen dem von der dünnen Lamina visceralis bedeckten Pharynx-Oesophagus und den von der Lamina profunda fasciae colli bedeckten Wirbeln mit den Prävertebralmuskeln; oben reicht er bis an die Basis cranii, unten bis an das Zwerchfell; eine Seitenbegrenzung erhält er am Halse, indem die beiden Fascienabschnitte längs der inneren Seite der Art. carotis int. und commun. mittelst loseren Bindegewebes verbunden sind. Durch meine Leiminjectionen fand ich, dass diese Seitenbegrenzung keinen grossen Widerstand leistete, der Leim drang hinter

den Gefässen in die Reg. sternocleidomastoidea ein, gegen die Reg. lateralis colli hin, ferner längs der inneren Seite der Art. carotis int. und commun. und darauf in den prävisceralen Raum (zwischen den Prävertebralmuskeln und der Trachea) hinein, dem hinteren Rande der Glandula thyreoidea folgend. Das wird also sagen: die Injectionsmasse drang aus dem retrovisceralen Raume in die Gefässspalte hinein und folgte von nun an der Arterie, sie verhielt sich, als wäre die Injection längs der letzteren geschehen; so zeigte sich häufig eine deutliche Ausfüllung in der Reg. carotidea sup. Ein Referat über einen der Versuche wird vielleicht besser die Verhältnisse illustriren:

Weib, 17 Jahre alt.[1]) Der Tumor ist oben circa 7 Cm. breit, wird unten schmäler und reicht von der Basis cranii bis an den 1. Brustwirbel; gegen den Pharynx bildet er einen Vorsprung, der von der Tonsille ziemlich scharf abgegrenzt ist, die Pharynxmuskeln sind nicht infiltrirt. Auf beiden Seiten ist der Leim innerhalb der Art. carotis int. (mehr abwärts innerhalb der Art. carotis comm.) gedrungen; während aber der Venter post. m. digastrici seinem weiteren Vorrücken nach oben Widerstand leistet, arbeitet er sich in die Reg. carotidea sup. (diese vorbauchend) ein, dann längs dem äusseren Rande der Glandula thyreoidea, hinter dem Musc. sternothyreoideus, den man losdisseciren kann, in den prävisceralen Raum, wo der Tumor am unteren Rande der Glandula endet; die zwei Seitenhälften begegnen sich nicht. Der Leim ist nicht hinter die Glandula thyreoidea, auch nicht zwischen die Trachea und den Oesophagus gedrungen; nichts in der Regio submaxillaris. Von den grossen Halsgefässen ist nur die innere Seite mit der Leimmasse in Berührung; keine Infiltration im Paquetum Riolani. Der Venter ant. m. omohyoidei liegt vor dem Tumor; diesen Muskel, den Musc. sternocleidomast. und die dazwischenliegende Fascie kann man losdisseciren. Keine Infiltration in den MM. praevertebrales oder in den MM. scaleni. Der Theil des Tumors, welcher im retrovisceralen Raume liegt, reicht 2½ Cm. mehr abwärts als der Theil, welcher sich vor der Trachea findet (s. Deutsche Zeitschrift für Chirurgie. Bd. XXIII. Taf. I und II, Fig. 3).

Von meinen 16 Retrovisceralabscessen sind die 3 spondylitische Abscesse gewesen (1 bei einem Erwachsenen, 3 bei Kindern), während es sich in den übrigen 13 Fällen um Adenophlegmonen gehandelt

1) Um in den Raum hinein zu gelangen, habe ich die Theca cranii abgesägt, das Gehirn entfernt und das Corpus ossis sphenoidei sammt dem vorderen Theil der Pars basilaris ossis occipitis abgemeisselt, bis ich im Stande war, meine Canüle zwischen der Schleimhaut und den Prävertebralmuskeln anzubringen; sie wurde mittelst ein paar Pincetten fixirt.

hat, entstanden durch Suppuration in den vor dem 2. und 3. Halswirbel gelegenen kleinen Glandeln, welche aus der Nasenhöhle, aus dem oberen Theile der Hinterfläche des weichen Gaumens sammt aus dem oberen Theile des Schlundes Lymphe empfangen, ab und zu vielleicht auch durch Suppuration in den Glandulae faciales prof., die an der Seitenwand des Schlundes liegen. Diese Adenophlegmonen, von welchen eine bei einem 32jährigen Manne, die übrigen bei kleinen Kindern aufgetreten sind, sind wohlbekannt; sie wölben die Schlundschleimhaut hervor und geben recht bedeutende Athembeschwerden. Was die spondylitischen Abscesse anlangt, ist einer zufällig bei der Section gefunden; er hatte sich nicht zu den Seiten ausgebreitet; dies war auch nicht der Fall bei einem 51jährigen Manne, wo Incision im Schlunde gemacht wurde, wodurch sich der Abscess entleerte; dagegen findet man in einem Falle (Krankengeschichte 10) eine Ausbreitung hinter den Gefässen in die Reg. lateralis colli hin, wo der Abscess am hinteren Rande des M. sternocleidomast. geöffnet wird. Von den Adenophlegmonen haben sich die 3 local vor den oberen Halswirbeln gehalten; in einem Falle, wo sich eine taubeneigrosse fluctuirende Ansammlung auf der Seite des Halses fand, war das Pus vor der Columna bis an die Thoraxapertur hinab gelangt; bei den übrigen 9 findet man auch Senkungen, in 2 Fällen in die Reg. lateralis colli hinaus, also hinter den Gefässen, in 7 Fällen in die Gefässspalte hinein, die Reg. sternocleidomast. hervorwölbend, in 2 von diesen sich hier tiefer senkend und sich in die Reg. carotidea sup. hervordrängend. Mit anderen Worten: der Abscess geht denselben Weg, den die Leiminjection anzeigte, es fehlt nur ein Eindringen in den prävisceralen Raum, um die Analogie vollständig zu machen, etwas, das unzweifelhaft durch den operativen Eingriff coupirt worden ist. Dieser operative Eingriff hat, alle Fälle unter Eins genommen, 9 mal in einer einfachen Incision im Schlunde bestanden; in den 7 Fällen schwanden die Symptome (in dem einen fand sich sogar Ausfüllung auf der Seite des Halses), dagegen wurde man in den 2 anderen Fällen genöthigt, ausserdem längs des vorderen Randes des M. sternocleidomast. zu incidiren. 6 mal hat man dagegen trotzdem, dass man den Abscess hinter der Schlundmusculatur constatirt hatte, gleich eine Incision auf der Ausfüllung in der Reg. colli gemacht, 1 mal längs des hinteren Randes des M. sternocleidomast., 3 mal durch die Fasern dieses Muskels, 2 mal endlich längs des vorderen Randes. Besonders schön und den anatomischen Verlauf der Senkung illustrirend ist die Krankengeschichte 13, wo es constatirt wurde, dass das Pus an der Innenseite der Carotis lag.

Die Frage, wo man einen Retropharyngealabscess öffnen soll, ist in der letzteren Zeit unter Discussion gewesen, namentlich seitdem Chiene[1]) den hinteren Rand des M. sternocleidomast. als die Stelle der Incision angegeben hat; später hat Burchhardt[2]) vorgeschlagen, sie am vorderen Rande desselben Muskels zu machen. Die meisten Chirurgen nehmen doch gewiss den Standpunkt ein, dass man, wenn der Process local ist und sich nur an den visceralen Raum hält, sich mit der Incision im Schlunde begnügen soll, während man bei Ausfüllung auf der Seite des Halses gleich hier einschneiden soll Man hat angeführt, dass die Incision im Schlunde schwer ausführbar wäre, weil sie im Blinden und nicht selten unter Widerstand des Kindes gemacht werden müsste, indem man als Regel nicht gewagt hat, Narkose anzuwenden — das Kind könnte das Pus aspiriren und eine septische Pneumonie bekommen —; endlich wäre man nicht im Stande, die Wunde aseptisch zu halten. Das Letztere ist correct genug; die Erfahrung zeigt aber, dass die mehr acuten Eiterungen im Schlunde und in der Mundhöhle leicht heilen, wenn nur das Pus entleert wird; man denke z. B. an eine Parulis. Die Rücksicht auf die Antiseptik hat kaum viel zu sagen; wie könnte man übrigens erwarten, Antiseptik bei einem ganz jungen Kinde einzuhalten, selbst wenn man die Incision auswendig am Halse legte. Wichtiger ist es, dass man eine so grosse Oeffnung des Abscesses schafft, dass man keine Stagnation erhält. Dies wird man in der Regel bei den localen Retroviscerealabscessen, besonders den Adenophlegmonen, wo der Process geendet hat, wenn das Pus entleert wird, erreichen können, wenn man die Incision im Schlunde macht; dieselbe ist unzweifelhaft viel leichter ausführbar, als ein Schnitt sowohl am vorderen wie am hinteren Rande des M. sternocleidomast.; in beiden Fällen soll man in eine ansehnliche Tiefe hineindringen und kann von einer recht bedeutenden Blutung genirt werden. Die Erfahrung zeigt auch, dass diese localen Abscesse in der Regel nach der Incision im Pharynx gut verlaufen; nur in einem meiner Fälle trat der Tod ein, die Section zeigte eine croupöse Bronchitis.

Anders, wenn das Pus angefangen hat sich nach den Seiten auszubreiten, wenn man eine Ausfüllung auf der Seite des Halses fühlt. Hier muss man, eben wegen des Ausflusses, in der Reg. colli incidiren; wo, wird dann von den Bahnen abhängen, welche das Pus gewählt hat. Liegt es hinter den Gefässen und präsentirt es sich in

1) Edinburgh medical Journal 1878. Vol. XXIII. Part. I. p. 547.

2) Ueber die Eröffnung der retropharyngealen Abscesse. Centralblatt f. Chir. 1886. Nr. 4.

der Regio lateralis colli, wird die Incision am hinteren Rande des M. sternocleidomast. auszuführen sein, während man am vorderen Rande incidirt, wenn der Muskel hervorgetrieben ist, und wenn man Ausfüllung gegen die Reg. carotidea hinab oder sogar in derselben fühlt. Die Krankengeschichte 13 ist ein gutes Beispiel von den Schichten, welche das Messer passirt, ehe das Pus erreicht wird. Das Pus liegt zwischen dem Schlunde und der Carotis, und wenn Haut und Fascie durchgeschnitten sind, sollen die Gefässe also nach aussen gehalten werden, während man sich stumpf in die Tiefe arbeitet, stumpf nach hinten und innen. In 8 von meinen Fällen ist, wie oben erwähnt, eine Incision auf der Seite des Halses gemacht worden, 6 mal gleich, in den 2 anderen Fällen nach vorausgegangener Incision im Schlunde; alle sind geheilt.

Von den Krankengeschichten werden folgende 4 angeführt, die Beispiele von Senkungen in die Reg. lateralis colli (hinter den Gefässen), in die Reg. sternocleidomast. und carotidea sup. sind; alle sind mittelst Incisionen auf der Seite des Halses geöffnet worden.

Krankengeschichte 10. I. Abth. 20. März bis 6. Juni 1888. Knabe, 7 Jahre alt.

Spondylitis cervicalis. Erstickungsanfälle. Es findet sich etwas Ausfüllung auf der rechten Seite des Halses mit deutlicher Fluctuation. Incision hinter dem M. sternocleidomast. und der Vena jugularis ext.; man exstirpirte einige geschwollene Glandeln und kam darauf in eine Abscesshöhle hinein, die sich unter die hintere Schlundwand hin erstreckte, nach oben bis zur Höhe des Atlas und nach unten bis an den 5.—6. Wirbel. Durch die Operation wurden mehrere dicke Pseudomembranen entfernt, wie aus einer tuberculösen Cavität. Heilung.

Krankengeschichte 11. V. Abth. 7. bis 8. Januar 1879. Mädchen, $^1/_2$ Jahr alt.

In den letzten 8 Tagen Dyspnoe. „Man fühlt eine bedeutende Prominenz der hinteren Pharynxwand; auf der rechten Seite des Halses eine taubeneigrosse fluctuirende Ansammlung. Der Abscess wird mittelst Incision durch die Fasern des M. sternocleidomast. geöffnet; er streckt sich hinter dem Larynx und dem Oesophagus fast bis an den Thorax hinab; eine reichliche Menge gutes Pus wird entleert." Heilung.

Krankengeschichte 12. I. Abth. 21. bis 28. April 1883. Knabe, $^3/_4$ Jahre alt.

In den letzten paar Monaten Keuchhusten. Vor 3 Wochen bildete sich eine harte Geschwulst auf der linken Seite des Halses, sie ist gewachsen und weicher geworden. In den letzten Tagen Schlingbeschwerden und Dyspnoe. „Auswendig auf der linken Seite des Halses findet sich der erwähnte Tumor in der Reg. carotidea sup., vorn ungefähr bis an die Mittellinie sich erstreckend, während er hinten den M. sternocleidomast. etwas zur Seite schiebt. Die Haut ist natürlich gefärbt, der

Tumor, von weicher Consistenz, giebt ein Gefühl von tiefer Fluctuation. Im Schlunde fühlt man auf der hinteren und linken Seite eine taubeneigrosse, weiche, fluctuirende Ansammlung.“ Incision zwischen den beiden Köpfen des M. sternocleidomast. mit Entleerung einer reichlichen Menge Pus, worauf sich sowohl der äussere als der innere Tumor verlor. Heilung.

Krankengeschichte 13. V. Abth. 16. bis 25. April 1884. Mädchen, 8 Monate alt.

Die Krankheit hat vor 6 Wochen angefangen; das Kind vermochte nur mit Schwierigkeit den Kopf zu drehen; nach ein paar Wochen bemerkte man auf der linken Seite des Halses eine kleine Geschwulst, die nachher langsam gewachsen ist; es ist Respirationsbeschwerde gewesen, das Schlucken war frei. „Auf der linken Seite des Halses sieht man einen hühnereigrossen Tumor, der vor den M. sternocleidomast. hinab prominirt; die Haut ist natürlich verschiebbar, die Geschwulst giebt das Gefühl von tiefer Fluctuation. Durch leichte Untersuchung sieht und fühlt man, dass eine mit dem genannten Tumor correspondirende Geschwulst die Gaumentheile der linken Seite nach innen und vorn drängt.“ „In Narkose wird längs des vorderen Randes des M. sternocleidomast. incidirt. Nachdem die Halsfascie geöffnet war, präparirte man vorsichtig in die Tiefe nach innen von der Carotis hinein. Der Abscess zeigte sich dann, bedeckt von einem dünnen Bindegewebsblatte, das man incidirte und stumpf dilatirte, worauf die Höhle drainirt wurde und der Abscess sich entleerte.“ Heilung.

Abscesse im prävisceralen Raume.

Dieser Raum liegt zwischen der Trachea und den Prätrachealmuskeln; vorn wird er von der Lamina superficialis fasciae colli, seitwärts von der von derselben ausgehenden dünnen Lamina visceralis bedeckt; es findet sich darin fetthaltiges Bindegewebe und Lymphdrüsen, zu den Glandulae cervicales prof. gehörend. Injicirt man den Raum, bekommt man einen Tumor, der zwischen den MM. sternohyoidei und der Trachea liegt; oben reicht er in der Mittellinie bis an das Os hyoideum hinauf, zu den Seiten dringt er nach innen von der Art. carotis commun. in den retrovisceralen Raum hinein, unten senkt er sich in das Mediastinum ant. herab. Nach den Injectionen in das retroviscerale Cavum zu urtheilen, müsste man eine solche Verbindung zwischen dem retro- und dem prävisceralen Raume längs der Innenseite der Art. carotis comm. erwarten; das wird also sagen: die dünne Lamina visceralis wird gesprengt, der Leim dringt in die Gefässspalte hinein und darauf weiter, er kann sich so in der Reg. carotidea sup. zeigen. Als Beispiel führe ich an:

Weib, 27 Jahre alt.[1]) Der Tumor liegt zwischen den Prätracheal-

1) Um den Prävisceralraum zu injiciren, habe ich das Spatium suprasternale geöffnet und die Canüle durch die hiesige profunde Fascie angebracht, 2—3 Cm.

muskeln und der Trachea; oben reicht er bis an das Os hyoideum, aussen bis an die grossen Halsgefässe, unten hat er sich vor der Vena anonyma sin. ungefähr 3 Cm. in das Mediastinum ant. hinab gesenkt. Der Leim ist beiderseits nach innen von der Art. carotis comm. in den retrovisceralen Raum hinein gedrungen, oben bis an den Rand des Oesophagus. Die MM. sternothyreoidei sind in der Leimmasse eingelagert, welche zwischen die Muskelbündel hinein gedrungen ist. Der Venter ant. m. omohyoidei liegt vor dem Tumor; es findet sich etwas Hervorwölbung in der Regio carotidea sup., und eine kleine Verlängerung wird nach oben längs des Venter post. m. digastrici geschickt; nichts in der Reg. submaxillaris. Die MM. sternocleidomast. und die zwischen ihnen liegende Fascie können losdissecirt werden. Nichts hinter der Glandula thyreoidea oder im Spatium suprasternale.

Ich habe unter den Journalen 11 präviscerale Abscesse gefunden, 2 bei Weibern, die übrigen bei Männern, alle Erwachsene. Einer von ihnen nimmt eine Sonderstellung ein, indem er an den oberen Theil des Raumes begrenzt war, wo er sich als einen hühnereigrossen Tumor, der auf den ersten Blick einer Struma ähnlich war, präsentirte; der Abscess hatte sich chronisch entwickelt, er war wie ein kleiner Knoten vor der Cartilago cricoidea angefangen. Die übrigen 10 Fälle dagegen boten ungefähr dasselbe Bild dar, das eines fluctuirenden Tumors, den ganzen Prävisceralraum ausfüllend. Als Paradigma führe ich folgende Krankengeschichte an:

Krankengeschichte 14. V. Abth. 21. August bis 2. September 1890. Mann, 18 Jahre alt.

Vor 8 Tagen zeigte sich ohne bekannte Ursache Schwellung und Röthe an der Vorderseite des Halses, keine Schlingbeschwerden oder Erstickungsanfälle. „Auf der Vorderseite des Halses in der Regio infrahyoidea sieht man eine sehr bedeutende halbkugelförmige Geschwulst, etwa 8—10 Cm. im Durchmesser, mit starker Röthe und Hitze der glänzenden Haut. Die am meisten prominirende Partie der Geschwulst findet sich ein wenig links von der Mittellinie ungefähr in der Höhe der Cartilago thyreoidea, und hier fühlt man deutlich Fluctuation. Sie ist durch eine tiefe transversale Furche von der Regio suprahyoidea geschieden, reicht beiderseits bis an die MM. sternocleidomast. hinaus. Starkes festes Oedem im Umfange, sich aufwärts in die Reg. suprahyoidea hinauf, abwärts über das Sternum hinab und beiderseits auf die Seiten des Halses herum erstreckend. Die Zähne können nur ungefähr 1 Cm. von einander entfernt werden.“ „Unter Chloroform Incision in der Mittellinie, an der am meisten prominirenden Partie. Ein paar Hundert Gramm sehr stin-

oberhalb des Manubrium und gerade in der Mitte zwischen den MM. sternohyoidei.

kendes Pus wird entleert, der Finger dringt in das nekrotische prätracheale Bindegewebe hinein. Der Abscess hat sich eine gute Strecke auf die Seitenfläche der Trachea hin gearbeitet. Jodoformmèchen.“ Heilung.

Wie in meinen Leimversuchen findet man eine bedeutende Hervorwölbung in der Reg. infrahyoidea, eine scharfe obere Grenze, durch das Os hyoideum, oder richtiger durch die Anheftung der Fascie an diesen Knochen hervorgerufen; denn das Pus liegt hinter der Lamina superficialis fasciae colli und den Prätrachealmuskeln, hat aber Neigung zu Perforation nach aussen durch die Haut, bald in der Mittellinie, bald auf der einen oder anderen Seite; in keinem der Fälle hat eine Senkung in das Mediastinum herab stattgefunden, aber solche Senkungen finden sich in der Literatur erwähnt. Seitwärts reicht der Abscess bis an die MM. sternocleidomast. oder richtiger bis an die grossen Halsgefässe, nur in einem Falle ist eine Senkung in die Reg. lateralis colli hin notirt, wo man Contraöffnung machen müsste. Ab und zu sieht man, dass das Pus in die Gefässspalte hineindringt und sich nach oben längs der grossen Gefässe verbreitet; es kann sich so in der Reg. carotidea sup. präsentiren, obgleich es sich vielleicht ebenso oft umgekehrt verhält, dass nämlich das Pus der Carotidengegend sich in den Prävisceralraum hinabgesenkt hat.

Was ist nämlich die Ursache dieser Abscesse? In einem Falle war die Infection vom Oesophagus ausgegangen (Entfernung einer Zahnprothese), in einem anderen, bei einem Phthisiker, von Ulcerationen im Larynx, endlich wird in einem dritten Falle angeführt, dass Patient längere Zeit an einer doppelseitigen Otitis gelitten hatte. Was die 7 anderen Abscesse anlangt, wird 4 mal angeführt: „keine Aetiologie“; 3 mal dagegen Angina, und hier haben wir gewiss die wahrscheinlichste Ursache der meisten dieser Abscesse. Wie wir später sehen sollen, werden in der Regel durch eine Angina die Glandeln um die Bifurcatur der Carotis inficirt; bildet sich ein Abscess, wölbt er sich in der Reg. carotidea sup. hervor und perforirt am meisten hier, wenn kein operativer Eingriff vorgenommen wird, durch Fascie und Haut. Aber dann und wann kann es geschehen, dass sich das Pus in den Prävisceralraum hineinsenkt, und dann haben wir den Abscess hier; oder vielleicht kommt es nicht zur Abscessbildung in der Carotidengegend, sondern die Drüsen vor der Trachea werden inficirt, und dann sieht es aus, als wäre der Abscess hier spontan entstanden. Eine Angina wird leicht übersehen, es bildet sich eine Geschwulst auf der Seite des Halses, und geschieht dies einige Zeit, nachdem Schlingbeschwerden bestanden haben, so wird der Abscess nicht in Relation zu der vielleicht unbedeutenden Angina gesetzt. Ich

finde so in einem Falle, wo es erwähnt wird, dass Patient keine Ursache seiner Krankheit kennt, dass dieselbe mit einem schmerzhaften Knoten an der Spitze der einen Reg. carotidea sup. angefangen hat; die Infection hat hier unzweifelhaft durch den Schlund stattgefunden. Ich führe folgende zwei Krankengeschichten als Beispiele dieser Verbindung zwischen dem prävisceralen Raum und der Gefässspalte an, eine Verbindung, die, wie erwähnt, durch meine Leimversuche deutlich gezeigt wurde.

Krankengeschichte 15. V. Abth. 9. bis 18. August 1880. Mann, 27 Jahre alt.

In ungefähr 8 Tagen Angina; in den letzten paar Tagen Geschwulst an der Vorderseite des Halses. „Auf der Vorderfläche und einem Theile der Seitenflächen des Halses findet sich eine diffuse Geschwulst, hinten bis an die MM. sternocleidomast., oben bis an das Os hyoideum, unten bis an das Jugulum reichend. Die Geschwulst wölbt sich etwas mehr auf der rechten als auf der linken Seite hervor. Oedem im Umfange. Die deckende Haut ist etwas roth, am meisten vor der Trachea, wo man zweifelhafte Fluctuation fühlt." Etwas Schlingbeschwerden, die Stimme heiser, die Respiration aber frei. „Der Abscess wird gerade in der Mittellinie des Halses incidirt, reichlicher Ausfluss von stark übelriechendem Eiter. Die Pusansammlung liegt im prävisceralen Raume, geht unten hinter dem oberen Rand des Sternum hinab und schickt beiderseits eine Verlängerung nach oben fast bis an den Angulus maxillae (Carotidentrichter). Es wurde Contraöffnung auf beiden Seiten am oberen Ende der Pusansammlung gemacht." Heilung.

Krankengeschichte 16. V. Abth. 6. bis 18. Juli 1883. Mann, 39 Jahre alt.

Ohne Grund zeigte sich vor ein paar Monaten ein kleiner Knoten auf der linken Seite des Halses ungefähr an der Spitze der Reg. carotidea sup. Die Geschwulst ist gewachsen, hat Schlingbeschwerden verursacht; Respiration frei, Stimme heiser. „Die Reg. submaxillaris, die Reg. colli ant. bis ans Jugulum und die Reg. carotidea sup. auf beiden Seiten werden von einer gespannten, prominirenden Geschwulst, auf ihrer vorderen und grössten Partie fluctuirend, von rother gespannter Haut bedeckt, eingenommen." Eine grössere Incision in der Mittellinie und zwei kleinere längs der vorderen Ränder der MM. sternocleidom. Pus. Heilung.

Trotz ihres ziemlich alarmirenden Aussehens sind die Prävertebralabscesse glücklich verlaufen; etwas Fieber war vorhanden, in einem Falle Dyspnoe und Heiserkeit, in einigen anderen Schlingbeschwerden. Wie gesagt, zeigte sich Neigung zu oberflächlicher Perforation; nachdem die Incision gemacht worden war, hat sich das Pus schnell entleert, und Heilung ist eingetreten.

Abscesse in der Gefässspalte.

Der Raum ist hinten von der Lamina profunda fasciae colli begrenzt, vorn von der Lamina superficialis, innen von der Lamina

visceralis sammt den von derselben an die Lamina prof. gehenden Bindegewebsfasern; die Gefässe sind mittelst eines Bindegewebsseptums von einander geschieden, eine selbständige Gefässscheide findet sich nicht.[1]) Der Tumor, den man durch Injection längs der Vene bekommt[2]), ist lang und schmal (s. Deutsche Zeitschrift f. Chirurgie. Bd. XXIII. Taf. I und II, Fig. 4), 2—3 Cm. breit, oben reicht er bis an die Basis cranii, unten dringt er dicht oberhalb des Manubrium längs der Vena anonyma in den prävisceralen Raum hinein und von da in das Mediastinum hinab; der Leim kann ab und zu der Vena facialis ant. folgen und dadurch in die Regio carotidea sup. hineinkommen und dieselbe ausfüllen. Ganz anders, wenn die Injectionsmasse der Art. carotis folgt. Man bekommt dann einen Tumor (s. dieselbe Figur), der sowohl in den prä- wie in den retrovisceralen Raum hineindringt; das wird sagen: man bekommt einen weiteren Beweis dafür, dass längs der inneren Seite der Arterie Communication zwischen den beiden Räumen besteht. Man bekommt ferner eine bedeutende Hervorwölbung der Regio carotidea sup., wie es auch bei den Injectionen in die prä- und retrovisceralen Räume stattfand; die Hervorwölbung kann so bedeutend werden, dass der Leim gegen das Jugulum hinab dringt; er liegt dann suprafascial, gerade unter der Haut.

Ehe wir uns nun mit den Abscessen in der Gefässspalte oder, wenn man will, in dem die Gefässe umgebenden Bindegewebe beschäftigen wollen, wird es das Richtigste sein, zuerst einen Blick auf die Lymphdrüsen, die wir in der Region finden, zu werfen. Das sind dann wesentlich die Glandulae cervicales profundae, theils superiores, theils inferiores, die wie ein Knotentau längs des äusseren Randes der Vena jugular. int., vom M. sternocleidomast. bedeckt, liegen, die

---

1) Will man das Wort „Gefässscheide" festhalten, kann der Name nur für die von den Fascien gebildete Hülle, welche die Gefässe umgiebt, anwendbar sein; dieselben liegen, von einem mehr oder weniger losen Bindegewebe umgeben, in einem interfascialen Raum, in der Gefässspalte.

2) Um eine Injection längs der Vena jugularis int. zu machen, dissecirte ich die Haut weg, öffnete die Fascienscheide des M. sternocleidomast. und arbeitete mich durch die Muskelbündel desselben oberhalb der Kreuzungsstelle mit dem M. omohyoid.; wenn die Bündel zur Seite geschoben wurden, lag das innere Scheidenblatt vor, welches die vordere äussere Fascienwand der Gefässspalte bildet und unmittelbar vor der Vene liegt; durch dieses Blatt brachte ich meine Canüle an, die sich also zwischen der Vene und der Fascie befand. Wollte ich längs der Arterie injiciren, durchschnitt ich dieses Fascienblatt, dissecirte die Vene los und überschnitt sie nach doppelter Unterbindung; das fasciale Gefässseptum lag dann vor, und durch dieses brachte ich die Canüle an, die also unmittelbar auf der Arterie zu liegen kam.

unteren etwas mehr nach hinten in die Fossa supraclavicularis hinaus reichend. Einige der Glandulae sup. liegen mehr vorn in der Carotisbifurcatur, sie empfangen Lymphe aus dem Gaumen, den Tonsillen, dem Cavum nasi, dem grössten Theile der Zunge und dem Larynx, während die mehr nach hinten liegenden Glandeln aus dem Cavum cranii, aus den Glandulae occipitales, mastoideae und parotideae, dem unteren Theile des Schlundes sammt den tiefen Hals- und Nackenmuskeln Lymphe empfangen. Die Glandulae cervicales prof. inf. sammeln allmählich alle Lymphgefässe des Kopfes und des Halses.

Die Abscesse, die von den unteren tiefen Drüsen ausgehen, breiten sich meist in der Reg. lateralis colli, in der Fossa supraclavicularis aus, und ich habe sie schon unter den Abscessen dieser Region erwähnt. Aber auch diejenigen, welche in den hintersten der Glandulae cervicales sup. entstehen, haben am meisten Neigung, sich in die Reg. lateralis colli hinaus zu verbreiten, sie können sich in dem losen Bindegewebe längs des hinteren Randes der Vena jugul. int. senken, können sich dadurch unter den M. sternocleidomast. hinein arbeiten; die Hauptmasse der Geschwulst liegt aber in der Reg. lateralis colli, sich unter den M. cucullar. hinein erstreckend. In keinem der Fälle ist eine Senkung in das Mediastinum hinab gesehen. Ich führe als Beispiele dergleichen Abscesse folgende Krankengeschichten an:

Krankengeschichte 17. I. Abth. 3. bis 22. Februar 1881. Mann 32 Jahre alt.

Hat Angina gehabt, wonach sich eine Geschwulst in der Nackenregion in der Nähe des Proc. mastoid. entwickelte. „Auf der linken Seite des Halses sieht man eine bedeutende Geschwulst, die sich vom Proc. mastoid. aus zwischen die MM. cucull. und sternocleidomast. hinab erstreckt; sie scheint sich mit einer gestielten Verlängerung hinter die Clavicula hinab zu erstrecken.“ Man fühlt tiefe Fluctuation am hinteren Rande des M. sternocleidomast. Incision, Pus; der Finger kann unter den Muskel hinein geführt werden. Heilung.

Krankengeschichte 18. V. Abth. 28. Februar bis 15. März 1882. Mann, 44 Jahre alt.

Hat eine kleine Ulceration im Nacken gehabt. „Man sieht auf der linken Seite des Halses eine Geschwulst, die sich von dem Angulus ab längs des vorderen Randes des M. sternocleidomast. hinab erstreckt, hinten reicht sie über dem M. sternocleidomast. bis an den M. cucullar., unten endet sie ungefähr 1 Zoll oberhalb des Schlüsselbeins. Sie ist im Ganzen von ziemlich fester Consistenz, etwas höckerig, in der Mitte ein wenig fluctuirend.“ Incision längs des hinteren Randes des M. sternocleidomast. Pus. Heilung.

Krankengeschichte 19. V. Abth. 1. April bis 15. Mai 1888. Mann, 30 Jahre alt.

Vorausgehende Angina. „Man sieht auf der linken Seite des Halses einen bedeutenden Tumor, die Reg. lateralis colli einnehmend, aufwärts bis an den Proc. mastoid., abwärts bis unterhalb der Clavicula sich erstreckend." Fluctuation auf der Mitte. Incision, Pus; der Finger drang bis zum Proc. mastoid. hinauf und hinter den Angulus max. in die Reg. retromaxillaris hinein. „Der Abscess war von den tiefen Drüsen hinter der Vena jugularis ausgegangen." Es kommt eine Senkung innen vom M. cucullar., weshalb Contraöffnung in der Reg. interscapularis. Heilung.

Selbstverständlich kann sich das Pus mehr in die Reg. sternocleidomast. hinein arbeiten und sich mehr nach vorn verbreiten; der Abscess wird sich dann in der gleichen Weise wie eine Suppuration der Drüsen der Carotisbifurcatur verhalten, und wir finden dann auch die charakteristische Ausfüllung in der Reg. carotidea, wie in der folgenden Krankengeschichte:

Krankengeschichte 20. I. Abth. 25. April bis 5. Mai 1881. Weib, 31 Jahre alt.

Ekzem in der Pars capillata. „Man sieht jetzt auf der rechten Seite des Halses eine bedeutende Geschwulst, die sich von der Gegend hinter dem Ohre aus schräg nach unten und vorn erstreckt, unten ungefähr 1 Zoll oberhalb der Clavicula zugespitzt endend; sie ist 2 Zoll breit, maskirt vorn den hinteren Rand des Ramus maxillae, lässt aber die Regio submaxillaris frei, hinten überschreitet sie nicht den M. sternocleidomast." Fluctuation nach oben. Incision hinter dem Ohre, Pus. „Der Finger dringt gut in die Tiefe hinter dem M. sternocleidomast. und vorn in die Carotidenregion hinab, wo eine Contraöffnung gemacht wird." Heilung.

Stein[1]) hat in seiner Erwähnung der Senkungen in der „Gefässscheide" zwei Arten von Abscessen geschildert, eine, die der Vene folgt, und eine andere, die sich längs der Arterie senkt; die erstere hat Neigung, in das Mediastinum ant. hinab zu gehen, indem sich längs des äusseren Randes der Vene leichte Passage für das Pus findet, während ein Abscess längs der Arterie in den „Carotidentrichter" hineindringen wird, welcher der Reg. carotidea sup. entspricht, und dessen Spitze, die sich an der Tendo intermedia des M. omohyoid. findet, nach vorn zeigt; nachdem das Pus diesen Trichter ausgefüllt hat, wird es die Fascie perforiren und sich gegen das Jugulum hinab senken.

Bei meinen Leimversuchen fand ich zwar einen Unterschied zwischen dem Tumor, der sich längs der Vena jugularis bildete, und demjenigen, der entstand, wenn der Leim der Carotis folgte; der

1) Om Congestionsabscesser og Pusudbredninger. Hospitalsmeddelelser. Bd. III. Köbenhavn 1850.

erstere war viel schmäler als der letztere, was selbstverständlich darin begründet war, dass die Arterie von loserem Bindegewebe als die Vene umgeben ist; aber in beiden Fällen wurde die Reg. carotidea sup. ausgefüllt, und der Leim drang, wenn auch an verschiedenen Stellen, in den Prävisceralraum hinein. Entspricht nun das klinische Material diesen Versuchen? Hier wird es selbstverständlich schwer zu entscheiden sein, ob das Pus der Arterie oder der Vene gefolgt ist, namentlich wenn keine Section gemacht worden ist. Es ist wohl nicht wahrscheinlich, dass das fasciale Septum zwischen den beiden Gefässen von dem inflammatorischen Processe respectirt wird, so dass es ja schwierig genug sein kann, reine Fälle darzustellen. Findet sich Pus längs beider Gefässe, wird es als Regel die Senkung längs der Carotis sein, welche dem Tumor ihr Gepräge verleiht, indem sie viel breiter als die Infiltration längs der Vene wird und daher diese letztere maskirt. Ich glaube, dass folgende zwei Krankengeschichten Senkungen längs der Vena jugularis int. repräsentiren, jedenfalls die erste, wo es sich unzweifelhaft um eine Periphlebitis nach einer Otitis media handelt; sie entspricht auch gut dem, was ich bei meinen Injectionen längs der Vene fand.

Krankengeschichte 21. I. Abth. 25. Februar bis 5. Mai 1869. Mann, 22 Jahre alt.

Vorausgehende rechtsseitige Otitis. „In einem pyämischen Zustande entwickelt sich eine Geschwulst auf der rechten Seite des Halses; sie erstreckt sich ohne scharfe Begrenzung von dem oberen Theile des M. sternocleidomast. ab in die Tiefe unter diesem Muskel abwärts gegen die Clavicula, hinten nicht den Muskel überschreitend, vorn aber sich ein wenig in die Reg. carotidea hinein als eine mehr tiefe und harte Infiltration erstreckend.“ Fluctuation zwischen den beiden Köpfen des Muskels, hier Incision mit Pusausfluss, Contraöffnung in der Regio carotidea. Heilung.

Krankengeschichte 22. V. Abth. 15. December bis † 20. December 1880. Mann, 41 Jahre alt.

Vorausgehende Angina. Unter starken Febrilien und Delirien entsteht eine Geschwulst am Halse. „In der unteren Hälfte der rechten Regio lateralis colli (hier wahrscheinlich im weiteren Sinn gebraucht), vorn die Linea media, unten das Manubr. sterni etwas überschreitend, oben ungefähr bis an die Cartilago thyreoidea reichend, findet sich eine diffuse, elastisch crepitirende Geschwulst; die Haut ist roth. Keine Fluctuation, keine grössere Ausfüllung in der Reg. carotidea sup.“ Incision in der Mittellinie vom Jugulum ab nach oben. Infiltration in der Haut und in der Fascie, unterhalb dieser kam man nach oben und aussen in eine Puscavität hinein gegen den M. sternocleidomast. hin. Patient liegt septisch da und stirbt. Bei der Section findet sich „auf der rechten Seite des Halses von der Theilungsstelle der Carotis ab bis an den un-

teren hinteren Theil der Clavicula, vor der Carotis, hinter dem M. sternocleidomast., ein mit etwas schmutziggrünem Eiter zum Theil gefülltes Cavum; die obere Grenze entspricht der Theilungsstelle der Carotis, die untere ist nach hinten von dem Fascienblatt begrenzt, das vom unteren Rande des M. omohyoid. an die Clavicula geht (?). Die Carotis selbst ist normal; im oberen Theile der Vena jugularis findet sich auf einer Partie 2 Cm. unterhalb der Theilungsstelle der Carotis ein längliches, zur Venenwand adhärentes, mit einer grünlichen dünnen Membran versehenes Coagulum, nach dessen Lösung man ein kleines, hanfsamengrosses, stärker adhärentes Coagulum auf einer Partie, die eine sehr kleine Perforationsöffnung in den erwähnten gangränösen Focus hinein zeigt, findet. In der linken Lunge eine kleinere gangränöse Partie.

Leichter ist es, den Senkungen längs der Arterie zu folgen. Wir haben ja, wie früher erwähnt, Lymphdrüsen um die Bifurcatur der Carotis liegend, und eine Suppuration breitet sich selbstverständlich am leichtesten in dem losen Bindegewebe um die Arterie, wenn sie auch, wie die Krankengeschichte 22 zeigt, der Vene folgen kann. Wir müssen dann die Krankengeschichten betrachten, in welchen wir den Ausgangspunkt des Abscesses an einer der Stellen finden, von welchen die Lymphgefässe an die Bifurcatur gehen; ich bin in der Lage, ein recht bedeutendes Material von Abscessen, die von Anginen herrühren, zu besitzen.[1]) Es ist ja eine allgemein bekannte Sache, dass sich in einer Angina ziemlich schnell eine geschwollene Glandel unterhalb des Angulus ein wenig nach unten und hinten von diesem zeigt; kommt es zur Suppuration, erhält man eine typische Geschwulst. Man findet eine Ausfüllung im unteren Theile der Reg. retromaxillaris, im oberen und mittleren Theile der Reg. sternocleidomast., sich vor den vorderen Rand des M. sternocleidomast. hervorwölbend; man kann im Umfange etwas collaterales Oedem finden, welches sich in die Reg. submaxillaris hin erstrecken und den Angulus maskiren kann. Geht der Process weiter, kann die Suppuration, aber seltener, sich am hinteren Rande des M. sternocleidomast., in der Regio lateralis

1) Bei den 117 Abscessen in der Gefässspalte finden sich folgende Ursachsmomente angeführt:

Angina	62 mal
Cariirte Zähne	6 "
Geschwüre am Kopfe	3 "
Otitis	2 "
Impetigo capitis	2 "
Stomatitis	2 "
Metastatischer Abscess	1 "
Ozoena	1 "
Keine Aetiologie	38 "
	117

colli präsentiren; das Häufigste ist aber, dass sie nach vorn geht und die Reg. carotidea sup. ausfüllt, wodurch wir den bekannten dreieckigen Abscess erhalten, der sich ab und zu gleich ohne vorhergehende Geschwulst in der Reg. sternocleidomast. bilden kann. Ist der Abscess gross, so kann der Larynx zur Seite geschoben werden; in der Regel verursacht er nicht so grosse Beschwerden, die Zähne können von einander entfernt werden; ab und zu findet sich eine geringe Torticollisstellung durch Infiltration und Contractur des M. sternocleidomast. der kranken Seite. Als Beispiele dieser Abscesse führe ich folgende Krankengeschichten an:

Krankengeschichte 23. I. Abth. 1. bis 23. Februar 1890. Mann, 43 Jahre alt.

Im Verlaufe einer Pneumonie entsteht eine geringe Geschwulst unterhalb des rechten Angulus. „In der rechten Reg. retromaxillaris findet sich eine etwas schmerzhafte Intumescenz, vom Ohre ab bis unterhalb des Angulus und hinten ungefähr bis an den hinteren Rand des M. sternocleidomast. reichend." Keine Fluctuation, der Mund kann geöffnet werden, so dass man einen Finger einführen kann; die rechte Tonsille ist geschwollen. Incision längs des vorderen Randes des M. sternocleidom.; „in der Tiefe wird ein Abscess an der Seite des Pharynx geöffnet". Heilung.

Krankengeschichte 24. I. Abth. 7. bis 15. Januar 1878. Mädchen, 9 Jahre alt.

Vorausgehende Angina; nach derselben unter dem rechten Angulus ein kleiner Knoten, der gewachsen ist. „Auf der linken Seite des Halses erstreckt sich jetzt, von ein wenig unterhalb des unteren Randes der Maxilla ab 4—5 Cm. nach unten, vom hinteren Rande des M. sternocleidomast. ab 6 Cm. nach vorn, ein von rother, sehr runzeliger Haut bedeckter, schmerzhafter, oberflächlich fluctuirender Abscess." Kann den Mund nur wenig öffnen. Incision, Pus, Heilung.

Krankengeschichte 25. V. Abth. 15. bis 30. Mai 1877. Mann, 66 Jahre alt.

Angina. „Auf der linken Seite des Halses sieht man eine bedeutende Geschwulst, die ganze Reg. retromaxillaris vom hinteren Kieferrande ab bis an den hinteren Rand des M. sternocleidomast. ausfüllend, unten von einer Querlinie 1 Zoll unterhalb des Angulus maxillae begrenzt; sie füllt den hinteren Theil der Reg. submaxillaris aus." Fluctuation am vorderen Rande des M. sternocleidomast. Die Zähne werden nur mit Schwierigkeit von einander entfernt, man sieht starke Prominenz der Pharynxwand hinter der linken Tonsille. Incision, Pus, Heilung.

Krankengeschichte 26. V. Abth. 27. Juli bis 14. August 1891. Mann, 37 Jahre alt.

Keine Aetiologie. „Die linke Reg. colli ist der Sitz einer bedeutenden Geschwulst, die unter dem M. sternocleidomast. liegt und sich vorwärts vor den vorderen Rand derselben erstreckt. Die Geschwulst reicht hinauf bis an den Angulus, von welchem sie jedoch scharf abgegrenzt

ist, hinten und unten verliert sie sich allmählich unter dem M. sternocleidomast., der in sehr bedeutendem Grade hervorgetrieben ist, während sie vorn und unten als Infiltration in der Reg. carotidea auftritt.“ Keine Fluctuation. Etwas Schlingbeschwerden. Incision, wodurch „ein tiefliegender Abscess an der inneren Seite der Gefässscheide, zwischen dieser und dem Pharynx gelegen, einen Esslöffel dünnes Pus enthaltend“, geöffnet wird. Heilung.

Krankengeschichte 27. I. Abth. 6. bis 23. November 1879. Mann, 64 Jahre alt.

Keine Aetiologie. „Man sieht, der rechten Reg. carotidea sup. entsprechend, eine stark prominirende Geschwulst, sich hinten über den oberen Theil des M. sternocleidomast. hin erstreckend.“ Man fühlt tiefe Fluctuation; der Kopf wird ein wenig gegen die linke Seite geneigt gehalten. Geringe Röthe der rechten Tonsille. Incision am vorderen Rande des M. sternocleidomast., Pus; ein Finger in die Abscesscavität hineingeführt kann die Pharynxwand erreichen; eine Contraöffnung wird in der Reg. carotidea sup. gemacht. Heilung.

Krankengeschichte 28. I. Abth. 26. Januar bis 9. Februar 1884. Mann, 25 Jahre alt.

Angina. „Patient hält den Kopf geneigt und schief, mit dem Gesicht nach der rechten Seite gekehrt; auf der linken Seite des Halses findet sich ein Tumor von der Grösse eines Gänseeies; er nimmt die Reg. carotidea sup., den oberen Theil der Reg. sternocleidomast. ein und streckt sich in den oberen Theil der Reg. lateralis colli herum; er lässt sich vollständig von dem Unterkiefer scheiden.“ Tiefe Fluctuation, Röthe der linken Tonsille. „Incision des Abscesses, welcher unter dem M. sternocleidomast. liegt und am hinteren Rande desselben hervorkommt; gutes Pus.“ Heilung.

Was ist nun die Ursache dieser Hervorwölbung der Reg. carotidea sup.? Anfänglich liegt das Pus um die Bifurcatur herum zwischen der Arterie und der Schlundwand und breitet sich mehr und mehr nach den Seiten aus; anatomisch gesehen ist es ja Möglichkeit für Ausbreitung fast überall, nach oben, unten, rechts und links. Wenn nun das Pus sich mehr nach den Seiten als nach oben und unten ausbreitet, ist es nur eine Ursache dazu, nämlich die, dass hier am wenigsten Widerstand geleistet wird. Die kleine dreieckige Partie zwischen dem M. sternocleidomast., dem Venter ant. omohyoid. und dem Vent. post. digastrici (übrigens viel kleiner, wenn die Fascie intact ist, als in den meisten Zeichnungen, wo die Fascie wegdissecirt ist und die Muskeln zur Seite gezogen sind) ist an ihrer äusseren Seite nur von Fascie und Haut bedeckt; die Fascie geht auf der einen Seite in die Fascienscheide des M. sternocleidomast. über, auf der anderen hängt sie mit dem Perimysium des M. omohyoid. zusammen. Das Pus schiebt das Bindegewebe zur Seite, und es muss dann ein dreieckiger Abscess, entsprechend der Reg. carotidea sup., gebildet

werden. Es findet sich hier kein abgeschlossener Raum, kein Carotidentrichter. Der Abscess wölbt sich mehr und mehr hervor, emolliirt die Haut und zeigt oberflächliche Fluctuation; in der Regel geschieht der operative Eingriff auf diesem Stadium, aber dann und wann bekommt man Abscesse zur Behandlung, in welchen man oberflächliche Fluctuation bis gegen das Jugulum hinab findet, wo dann die von Stein erwähnte subcutane Senkung von der Reg. carotidea ab stattgefunden hat. So in den folgenden Krankengeschichten:

Krankengeschichte 29. V. Abth. 7. bis 13. Juli 1883. Mann, 22 Jahre alt.

Keine Aetiologie. Die Krankheit ist als kleiner Knoten unter dem linken Angulus angefangen. „Man sieht jetzt eine grosse phlegmonöse Geschwulst, die sich vom äusseren Gehörgang und vom Rande des Unterkiefers oben bis an das Jugulum unten erstreckt. Sie überschreitet ein wenig die Mittellinie, ihre hintere Begrenzung entspricht dem hinteren Rande des M. sternocleidomast. Unten erreicht sie nur vorn im Jugulum das Schlüsselbein, seitwärts ist sie eine Fingerbreite von derselben entfernt. Nach oben ist der Tumor ziemlich hart, von der Mitte des Trigonum carotid. sup. wird er weich mit subcutaner Fluctuation, die Haut dünn, roth, glänzend. Die Fluctuation erstreckt sich von dieser, der am meisten prominirenden Stelle ab in grosser Ausstreckung subcutan nach vorn bis an die Mittellinie und bis an das Jugulum, nach hinten über den M. sternocleidomast. hin.“ Die oberflächlich fluctuirende Geschwulst wird oben längs des vorderen Randes des M. sternocleidomast., längs der Clavicula und im Jugulum incidirt. Heilung.

Krankengeschichte 30. V. Abth. 25. Juni bis 11. Juli 1884. Weib, 20 Jahre alt.

Keine Aetiologie. Die Krankheit ist als kleiner Knoten hinter und unter dem linken Angulus angefangen. „Man sieht eine bedeutende Geschwulst, die oben und vorn bis etwas vor den Angulus reicht, oben bis an die Mitte des Ramus lateralis maxillae — die Reg. parotidea selbst ist wesentlich frei —, hinten etwas in die Reg. lateralis colli hin, unten bis eine Fingerbreite oberhalb der Clavicula, innen überschreitet sie die Mittellinie ein wenig. Die Geschwulst ist im Ganzen von einer dreieckigen Gestalt, sich nach unten zuspitzend. Die Haut, welche über der unteren Partie der Geschwulst roth ist, ist gespannt und lässt sich nicht falten; die peripheren Partien werden von einer ziemlich festen Infiltration gebildet, wogegen die untere Partie oberflächlich fluctuirend ist. Patientin öffnet nur mit Schwierigkeit den Mund. In den Fauces sieht man etwas Röthe, keine Hervortreibung der Schlundwand.“ „Durch Incision vor dem M. sternocleidomast. wurde ein grosser oberflächlich gelegener Abscess, der oben bis an den Ramus maxill., unten bis an das Jugulum, innen bis an die Mittellinie reichte, geöffnet; Contraöffnung gerade oberhalb des Jugulum.“ Heilung.

Dies ist, wie gesagt, die Regel, dass sich das Pus am vorderen Rande des M. sternocleidomast. in der Reg. carotidea sup. zeigt, und

diese Senkung kann stattfinden, sowohl wenn sich der suppurative Process längs der Vene als wenn er sich längs der Arterie gebreitet hat, wenn sie auch selbstverständlich am leichtesten längs der Arterie geschieht, weil diese mit reichlichem losem Bindegewebe umgeben ist. Aber selbstverständlich ist es anatomische Möglichkeit für Senkung nach unten sowohl längs der Vene als längs der Arterie; es ist auch nicht so selten, dass sich die Infiltration trotzdem, dass sich eine fluctuirende Ansammlung in der Reg. carotidea findet, längs der Gefässe ganz hinab bis an die Clavicula erstreckt; während aber diese Infiltration sich als Regel verliert, wenn der Abscess höher oben entleert wird, können bekanntlich reguläre Senkungen auftreten, und zwar sowohl längs der Vene als längs der Arterie. In keinem meiner Fälle habe ich diese Senkungen in den Brustraum hinabreichend gefunden, dagegen haben sich mehrere mit Ausbreitungen in den prävisceralen Raum hinein präsentirt, wie es zu erwarten wäre; es findet sich ja, wie oft erwähnt, in der Höhe der Glandula thyreoidea längs des hinteren Randes derselben eine Verbindung zwischen dem prä- und dem retrovisceralen Raume längs der inneren Seite der Arterie. Folgende Krankengeschichten dienen als Beispiele:

Krankengeschichte 31. V. Abth. 15. bis 31. März 1876. Weib, 27 Jahre alt.

Pyämischer Abscess, von einer Parametritis ausgegangen. „Es findet sich am Halse eine stark prominirende Geschwulst, welche die untere Hälfte der linken Reg. sternocleidomast. einnimmt und sich von da ab ein wenig gegen die linke Reg. lateralis hinaus, aber nicht in die Fossa supraclavicularis sin. hinab erstreckt. Ferner erstreckt sich die Geschwulst nach vorn über das ganze Jugulum, dessen Höhlung ganz verschwunden ist, gegen den rechten M. sternocleidomast. hinüber, ferner nach oben bis an den oberen Theil der Trachea. Die deckende Haut ist etwas gespannt, von natürlicher Farbe und kann gefaltet werden. Die Geschwulst fühlt sich pastös an, scheint aber tief fluctuirend zu sein, namentlich am unteren Ende des vorderen Randes des M. sternocleidomast.“ „Incision durch die Fascia media colli vor dem unteren Ende des M. sternocleidomast. mit Ausfluss von Pus.“ Heilung.

Krankengeschichte 32. V. Abth. 5. December bis † 11. December 1885. Mann, 59 Jahre alt.

Vorausgehende Angina. „Auf der rechten Seite des Halses findet man einen Tumor, nach vorn vor den vorderen Rand des M. sternocleidomast. reichend und fast die untere Hälfte der Reg. lateralis colli einnehmend, unten sich unter der rechten Clavicula verlierend. Der Tumor ist von natürlicher, verschiebbarer Haut bedeckt, von etwas elastischer Consistenz, keine deutliche Fluctuation.“ 7. December. „Der Tumor auf der rechten Seite des Halses besteht aus einer Reihe geschwollener Glandeln, die wesentlich die Reg. sternocleidomast. und die Gegend vor derselben

einnehmen, oben fühlt man diese Geschwülste nur in der Höhe des Larynx." Unter Febrilien und Pectoralien stirbt Patient. Bei der Section findet man einen Abscess „in der Reg. sternocleidomast., nach oben bis 4 Cm. von der Basis cranii, nach unten bis zur Höhe des Manubrium reichend. Er liegt innerhalb der Carotis, reicht nach innen etwas hinter den Pharynx-Oesophagus; nach aussen überschreitet er nicht den hinteren Rand des M. sternocleidomast.; er hat angefangen in den prävisceralen Raum hineinzudringen, innen von der Carotis sammt dem M. sternothyreoideus gehend; die Carotis comm. ist an ihrer Vorderseite frei, den N. vagus sieht man in der vorderen Seite der Abscesswand, die V. jugularis sieht man gar nicht. Nichts hinter der Gland. thyreoidea". Die Abscesswand besteht aus grünlichen, gangränösen Fetzen; ein wenig unterhalb der Cartilago cricoidea findet man eine Perforationsöffnung in den Oesophagus hinein, die Spitze eines Fingers aufnehmend. Auf der Hinterseite der Carotis, 1 Zoll oberhalb der Theilungsstelle der Anonyma, findet man eine stecknadelkopfgrosse Perforationsöffnung, die Umgebungen ulcerirt. Im Umfange des Abscesses fanden sich die Glandulae cervicales geschwollen, einige mit käsiger Schnittfläche; eine einzelne bildet eine wallnussgrosse, eitergefüllte Cavität. In der Spitze der rechten Lunge eine hühnereigrosse, gangränöse, hingefallene Partie. Die linke Lunge gesund. Keine miliaren Knötchen.

Durch diese Ausbreitung in den Prävisceralraum nach vorn, in die Reg. lateralis colli nach hinten werden sich die Senkungen als recht bedeutende Infiltrationen präsentiren; Dupuytren's „phlegmon large du cou" ist unzweifelhaft ein solcher Gefässabscess. In den meisten meiner Fälle hat sich der Process als Regel mehr begrenzt gehalten, und Heilung ist eingetreten kurz nach der Entleerung des Eiters. Nur in zwei Fällen ist der Tod eingetreten; beide Male durch eine gangränöse Phlegmone mit Ulceration der Gefässe, das eine Mal der Vene (Krankengeschichte 22), das andere der Arterie (Krankengeschichte 32); beide Male fand man eine septische Pneumonie.

Was nun die Behandlung anlangt, so hat die Stelle der Incision sich selbstverständlich danach gerichtet, wo die Fluctuation am meisten hervortretend wäre. Ab und zu ist sie deshalb am hinteren Rande des M. sternocleidomast. gelegt worden, in der Regel doch am vorderen Rande desselben vom Angulus ab nach unten. Mehrere der Abscesse sind in einem frühen Stadium geöffnet (Krankengeschichten 23, 26); nach Incision der Haut und Fascie wird ein tiefliegender Abscess zwischen der Arterie und dem Pharynx geöffnet; in dem Falle, dass sich das Pus der Oberfläche nähert, wird es gleich nach Durchschneidung der Haut entleert. Obgleich die Gefässe nach aussen und hinten vom Abscess liegen, thut man selbstverständlich am besten, wenn man nach dem Hautschnitte die stumpfe Perforation der

Fascie mit nachfolgender Dilatation anwendet. Die Senkungen längs der Gefässe nach unten gegen die Clavicula indiciren selbstverständlich neue Incisionen. Etwas inflammatorisches Oedem hat selten so viel zu bedeuten; es verliert sich bald, wenn das Pus entleert worden ist; aber selbst wenn sich mehr hervortretende suppurative Zeichen vorfinden, ist deswegen die Prognose kaum so schlecht, wie man früher annahm, indem man immer so sehr ein Eindringen in das Mediastinum fürchtete. Das Pus hat Neigung, sich in dem losen Bindegewebe nach den Seiten hinaus zu breiten, in der Reg. supraclavicularis nach hinten und im Prävisceralraum nach vorn. Selbstverständlich soll man nicht die Incision aufschieben, bis sich die Ausfüllungen hier gebildet haben, sondern incidiren, entweder am vorderen oder am hinteren Rande des M. sternocleidomast. oder mitten durch die Bündel desselben.

Es ist natürlich unmöglich gewesen zu vermeiden, dass ich bei der Erwähnung der Abscesse in den drei gegen einander wendenden Bindegewebsräumen, dem prä- und retrovisceralen Raume sammt der Gefässspalte, dasselbe an mehreren Stellen wiederholt habe; die Senkungsverhältnisse sind ja an allen drei Stellen in Uebereinstimmung mit einander. Was ich seiner Zeit, gestützt auf meine Leimversuche, über die Ausbreitung und die Communication der Räume ausgesprochen habe, hat durch das Studium der Abscesse Bestätigung erhalten. Es findet sich längs der Innenseite der Art. carotis communis eine Verbindung zwischen dem prävertebralen und dem prätrachealen Bindegewebe. Das retrovisceräle Pus dringt in das Bindegewebe um die Arterie hinein, es kann sich hier ausbreiten und sich in der Reg. carotidea sup. zeigen; aber es kann auch längs des hinteren Randes der Glandula thyreoidea in das Bindegewebe zwischen den Prätrachealmuskeln und der Trachea in den präviscerälen Raum hineinwandern; und ebenso wie das Pus von hinten nach vorn wandern kann, kann es selbstverständlich auch von vorn nach hinten gehen, und endlich kann es, primär in der Gefässspalte gebildet, sowohl nach hinten in den retrovisceralen Raum, als nach vorn in den präviscerälen hineingehen. Aber ausser diesen Senkungen, welche die häufigsten sind, kann sich das Pus längs der grossen Halsgefässe ausbreiten, sowohl längs der Carotis comm. als längs der Vena jugularis int. gegen die Clavicula hinab, in das Mediastinum hinab, eine Senkung, welche glücklicher Weise selten ist und sich wahrscheinlich nur bei besonders malignen, septischen Phlegmonen findet.

Abscesse in der Regio submaxillaris.

Die Regio oder die Fossa submaxillaris ist die Grube zwischen der Maxilla und dem Os hyoideum und zwischen dem Venter ant. und dem Venter post. m. digastrici. Ueber diese Grube hin geht die Lamina superficialis fasciae colli mit Insertion an die Maxilla und das Os hyoid. und Zuheftung an die Bäuche des M. digastricus; das dünne Bindegewebe, welches den Boden der Region, den M. mylohyoideus, bekleidet, ist wohl nicht viel Anderes als das Perimysium desselben. In der Grube liegen die Glandula submaxillaris salivalis sammt 10—12 Lymphdrüsen, von welchen einige in der Fascie selbst eingelagert liegen; sie empfangen Lymphe von dem mittleren Theile des Gesichts, von der Gingiva des Unterkiefers sammt von dem Boden der Mundhöhle; die Vasa efferentia gehen zu den Glandulae cervicales prof. sup.

Injicirt man diesen Raum, bekommt man einen Tumor, welcher der Region entspricht; er legt sich allmählich, wie man den Leim hineintreibt, über den M. sternocleidomast. und den Venter ant. m. digastrici hinaus und senkt sich ferner in die Regio carotidea sup. hinab, der Vena facialis ant. folgend, kommt also in die Gefässspalte hinab, und man kann dann eine weitere Hervorwölbung in der Reg. carotidea und ein Vordringen gegen das Jugulum (suprafascial) bekommen, endlich eine Senkung längs der grossen Halsgefässe hinab, profund für den M. sternocleidomast., Verhältnisse, die also demjenigen entsprechen, was wir durch Injectionen in die Gefässspalte selbst fanden. Aber gleichzeitig mit dieser Senkung nach unten dringt der Leim in den Sulcus alveolo-lingualis hinauf, theils durch die Bündel des M. mylohyoideus, theils längs des Ductus Whartonianus; ferner findet man, dass er längs des Venter post. m. digastrici in den tiefen Abschnitt der Fossa retromaxillaris, gegen den Schlund und die Tonsille hineindringt; dagegen ist die Parotisloge frei.

Ich verfüge über 251 Submaxillarabscesse. Als ätiologische Momente habe ich angegeben gefunden:

Cariirte Zähne	138 mal
Dens sapientiae im Durchbruch . .	4 =
Angina	24 =
Ulcerationen am Ohre	2 =
Otitis ext.	2 =
Erysipelas faciei	4 =
Sycosis	2 =
Geschwüre an der Unterlippe . . .	2 =
Geschwüre in der Nase	3 =

Papeln im Gesicht	1 mal
Conjunctivitis	3 =
Stomatitis	1 =
Keine Aetiologie	65 =
	251

Ich brauche keine Krankengeschichten mitzutheilen, die Submaxillarabscesse sind ja wohlbekannt. Jeder hat die prominirende Geschwulst unterhalb der Maxilla mit dem bedeutenden Oedem im Umfange gesehen, in die Submentalregion, gegen die Reg. sternocleidomast. und retromaxillaris hin, nicht selten auf die Wange hinauf sich erstreckend, ja sogar Schwellung der Augenlider gebend. In der Regel ist die Geschwulst gegen das Os hyoid. scharf abgegrenzt, man kann doch aber auch in ernstlichen, septischen Fällen, wie z. B. bei Angina Ludwigii, collaterales Oedem ganz hinab gegen das Jugulum finden. Im Anfange giebt es nur eine geringe Menge Pus, aber da es profund für die Fascie liegt, findet man eine bedeutende Spannung und deswegen ein bedeutendes Oedem im Umfange; es ist bekannt, wie man trotz der sehr grossen Geschwulst nur 1—2 Theelöffel Pus aus der Tiefe der Loge, wo die Lymphdrüsen liegen, entleert. Aber allmählich, wie das Pus an Menge zunimmt, nähert es sich mehr und mehr der Oberfläche, es zeigt sich Fluctuation, bald gegen den Angulus hin, bald mehr in der Mitte oder gegen die Submentalregion hin. Die Fascie wird durchgebrochen, die Haut wird infiltrirt, und es kommt, wenn man nicht einschreitet, Perforation gegen die Oberfläche. In 75 Proc. habe ich die Verhältnisse in der geschilderten Weise gefunden.

In 6 Fällen dagegen hat sich das Pus in die Submentalregion hin gesenkt, und hier ist Contraöffnung gemacht worden; in 22 Fällen ist notirt: Geschwulst im Sulcus alveolo-lingualis, 2 mal hat das Pus hier spontan perforirt, 1 mal ist es aus der Mündung des Ductus Whartonianus ausgeflossen; in der Regel aber ist die Geschwulst inflammatorisch gewesen, ist nach der Incision in der Reg. submaxillaris gefallen, und nur 2 mal ist das Oedem so reichlich gewesen, dass man zur Incision in der Mundhöhle genöthigt war; das eine Mal war dann auch die Geschwulst so gross, dass sie die Zunge nach der gesunden Seite hinüber trieb. Ziemlich häufig findet man Geschwulst und Pusperforation im Sulcus alveolo-buccalis oder neben einem cariirten Zahn; das sind Perforationen, die sich öfters in denjenigen Submaxillarphlegmonen finden, welche von einer Caries dentis oder einer Periostitis suppurativa stammen.

Nicht selten sieht man, dass sich der Process in die Reg. caro-

tidea sup. hinüber breitet, doch nicht so häufig, wie man in der Regel glaubt; so finde ich es nur in 31 Fällen (12 Proc.) notirt, aber in 18 von diesen hat es sich nur um eine Infiltration des Gewebes, die nach der Incision in der Reg. submaxillaris geschwunden ist, gehandelt, in den übrigen ist es eine wirkliche Senkung gewesen, die zu Contraöffnung genöthigt hat. Wie nun diese Senkung stattfindet, ist ja nicht so leicht zu entscheiden, in meinen Versuchen geschah sie längs der Vena facialis ant., die in der Lamina superficialis fasciae colli eingelagert liegt; aber es ist wohl nicht unmöglich, dass die Senkung längs der Art. maxillaris ext., die auch von der Fossa submaxillaris aus nach der Reg. carotidea sup. geht, laufen kann; ebenso muss es ja eine Möglichkeit für Propagation der Entzündung mit den Vasa efferentia der Lymphdrüsen sein, welche zu den Glandeln um die Carotisbifurcatur hinab gehen. Das Pus kommt also in die Gefässspalte hinab, und es kann sich dann hier in derselben Weise ausbreiten, wie wir es bei den Abscessen dieser Region gesehen haben: es kann die Reg. carotidea sup. hervorwölben und sich suprafascial gegen das Jugulum hinab senken, aber es kann auch längs der grossen Gefässe weiter abwärts gehen und an der inneren Seite der Arterie in den Prävisceralraum hineindringen. Ich führe Beispiele der beiden Arten von Senkungen an:

Krankengeschichte 33. V. Abth. 6. bis 19. December 1878. Weib, 21 Jahre alt.

Keine deutliche Aetiologie. Vor einer Woche bemerkte Patientin einen kleinen harten, schmerzhaften Knoten in der rechten Reg. submaxillaris. „Man sieht jetzt eine bedeutende Geschwulst in der rechten Reg. submaxillaris, sich als eine feste Infiltration auf die Wange hinauf, in die Reg. submentalis hin erstreckend, die Mittellinie überschreitend und unten bis ans Jugulum reichend, hinten ist sie vom M. sternocleidomast. begrenzt.“ Fluctuation auf der Mitte. Der Mund kann nicht geöffnet werden. Incision vor dem M. sternocleidomast. mit Contraöffnung im Jugulum. Pus. Heilung.

Krankengeschichte 34. I. Abth. 30. Januar bis 27. März 1874. Weib, 36 Jahre alt.

Vor 14 Jahren hatte Patientin eine ähnliche Krankheit wie die jetzige; sie wurde mit Incisionen behandelt, nach welchen man Cicatricen sieht. Nach einem Partus vor 4 Monaten hatte sie eine Mastitis, darauf einen purulenten Ausfluss aus dem linken Ohre, der 14 Tage dauerte. Kurz nach dem Aufhören desselben (vor 3 Wochen) zeigte sich Geschwulst und Schmerz der Glandeln in der linken Reg. submaxillaris. „Es findet sich jetzt auf der linken Seite des Halses eine Geschwulst, den dreieckigen Raum einnehmend, der hinten vom M. sternocleidomast., oben vom Rande der Maxilla, vorn von der Trachea begrenzt wird.“ Die Haut ist roth in der Reg. submaxillaris, hier ist Fluctuation. Nichts im Munde. In-

cision an der am meisten prominirenden Stelle in der Reg. submaxillaris mit Entleerung von sparsamem Pus. „Die Geschwulst breitet sich gegen das Jugulum hinab; es kommt Fluctuation, entsprechend der alten Cicatrice über der Mitte des M. sternocleidomast.; hier wird jetzt Incision gemacht mit reichlichem Pusausfluss.“ Die Sonde kann nach unten und vorn auf die Vorderfläche der Trachea geführt werden, hier wird eine Contraöffnung angelegt. Heilung.

Die Verbindung zwischen der Fossa submaxillaris und dem tiefen Abschnitte der Reg. retromaxillaris habe ich in 10 Fällen gefunden; in den meisten ist dem Submaxillarabscess eine Angina vorausgegangen, so dass die Senkung von hinten nach vorn stattgefunden hat. Als Beispiel führe ich an:

Krankengeschichte 35. I. Abth. 18. bis 29. Juli 1883. Weib, 20 Jahre alt.

Vor 8 Tagen zeigte sich Schmerz und Infiltration in der rechten Reg. submaxillaris, diese Nacht hat sie Anfälle von Athemnoth gehabt; bei der Deglutition Schmerz, der doch erst angefangen sein soll, nachdem sich die Geschwulst in der Reg. submaxillaris gebildet hat (?). Keine Zahnschmerzen. „Die rechte Reg. submaxillaris ist der Sitz einer recht bedeutenden, diffusen, schmerzhaften Infiltration, die sich sowohl nach oben über die Basis maxillae hinauf, als nach unten über das Os hyoideum hinab und über die Mittellinie hin fortsetzt; ungefähr 1 Zoll vor und unter dem Angulus Fluctuation.“ Patientin kann die Zähne nur 1/2 Zoll von einander entfernen; es ist bedeutende Geschwulst der rechten Tonsille und des Velum palatinum. Incision unmittelbar unterhalb des Angulus maxillae; nach Perforation der tiefen Fascie fliesst eine reichliche Menge stinkenden Eiters aus. Der Abscess zeigte sich unmittelbar auf der Pharynxwand zu liegen; während der Operation perforirte er spontan nach innen in den Schlund hinein mit Entleerung von stinkendem Eiter. Heilung.

Gewöhnlich erhält man nach einer Angina nicht einen Submaxillarabscess; in der Regel bildet sich der früher beschriebene Abscess in der Gefässspalte unter dem M. sternocleidomast., indem die Lymphgefässe der Tonsille, wie erwähnt, an die Glandeln um die Carotisbifurcatur gehen. Aber ab und zu sehen wir also Anginen, und wohl besonders, wenn sie phlegmonös werden, Submaxillarabscesse geben, und dies muss dann geschehen durch Propagation der Entzündung an das Bindegewebe in dem tiefen Abschnitte der Fossa retromaxillaris, das ja unmittelbar an die Tonsille grenzt, und von da ab längs des Venter post. m. digastrici, der eben aus diesem tiefen Abschnitte in die Reg. submaxillaris, welche er unten begrenzt, hinabgeht. Diese Verbindung zwischen den beiden Räumen giebt die Erklärung eines recht häufigen Symptoms bei den Submaxillarabscessen; es ereignet sich nicht so selten, dass der Patient, wenn die Geschwulst,

entstanden z. B. nach einer Caries dentis, sich zu bilden anfängt, Schlingbeschwerden bekommt, die ihren Grund in einem inflammatorischen, collateralen Oedem der Retromaxillargrube haben; man findet Röthe und ödematöse Geschwulst der Tonsillen; ja die Infiltration kann im Pharynxbindegewebe weiter gehen, kann auf den Larynx übergreifen und Glottisödem verursachen — es ist nicht selten, dass Kranke mit Submaxillarabscessen Athemnoth haben. In der folgenden Krankengeschichte war das Oedem unzweifelhaft mitwirkend zu dem während der Operation eingetretenen Tode.

Krankengeschichte 36. V. Abth. 19. März bis † 19. März 1891. Mann, 24 Jahre alt.

Die Krankheit hat vor 8 Tagen angefangen mit Schmerzen in einem cariirten Zahne in der linken Seite des Unterkiefers; kurze Zeit darauf Geschwulst in der linken Reg. submaxillaris. Man findet jetzt hier eine bedeutende Geschwulst, die sich hinab auf den Hals erstreckt. Die deckende Haut ist röthlich, ödematös. Deutliche Fluctuation. Er kann die Zähne nur 1 Cm. von einander entfernen, und um die Nase, auf den Lippen und der Wange finden sich ziemlich reichliche Herpesvesikeln, zum Theil gruppirt. Die Sprache etwas nasal. Er macht einen debilen Eindruck, keine eigentliche Athemnoth. In Aethernarkose wird Incision gemacht mit Entleerung einer reichlichen Menge stinkenden Eiters. Der eingeführte Finger constatirte eine bedeutende Denudation der Innenseite der Maxilla, er drang hinauf eben bis an die Schleimhaut des Sulcus alveolo-lingualis. Von diesem Zeitpunkte hörte die Respiration auf, und trotz künstlicher Respiration in längerer Zeit blieb er todt.

Sectionsdiagnose: Abscessus colli c. oedem. glottidis. Emphysema et hyperaemia pulmonum. Degeneratio parenchymat. myocardii, hepatis et renum. Hyperplasia lienis.

Im Larynx starkes Oedem der Epiglottis und der Plicae ary-epiglott., namentlich die linke von diesen bildet eine starke Geschwulst. Linke falsche und wahre Stimmbänder ebenso ödematös und vorspringend, während man auf der rechten Seite nur geringe Schwellung der Schleimhaut findet. Am Halse um den Abscess findet sich starke ödematöse subcutane Infiltration, die sich auf die Vorderfläche des Thorax hinab, eben bis an den Processus ensiformis, erstreckt.

Da Patient vor der Operation nicht besonders kurzathmig war, dachte man nicht an die Anwesenheit eines Glottisödems, eine Tracheotomie würde sonst indicirt gewesen sein.

Diese ödematöse Infiltration des Larynxbindegewebes ist besonders hervortretend in den mehr septischen Formen der Submaxillarabscesse, und die letztgeschilderte Krankengeschichte ist ja eine solche Form. Wir finden sie so in demjenigen Krankheitsbilde, das unter dem Namen „Angina Ludwigii“ geht, welches ich etwas näher erwähnen werde, weil es in diesem Zusammenhange ziemlich viel Interesse darbietet.

Seitdem Ludwig i. J. 1836 die Krankheit aufstellte, die seinen Namen trägt, und die er als eine specifische Krankheit auffasste, hat man eben bis in die letzte Zeit die Berechtigung dazu discutirt. Gestützt auf 35 Krankengeschichten, giebt Boehler[1]) folgendes Krankheitsbild: Unter Febrilien und leichter Schlingbeschwerde bildet sich bei einem übrigens gesunden Menschen in der Reg. submaxillaris auf der einen oder auf beiden Seiten ein harter, Anfangs indolenter, etwas mobiler Tumor, der vom Bindegewebe um die Glandula submaxillaris salivalis ausgegangen zu sein scheint; die deckende Haut ist natürlich, verschiebbar. Der Tumor, der anfangs wie ein Hühnerei ist, breitet sich mehr und mehr über die ganze Seitenpartie des Halses aus, ganz hinab bis ans Sternum reichend; es ist Infiltration des Bindegewebes, das die Muskeln des Halses umgiebt, und das sich im Sulcus alveolo-lingualis, im weichen Gaumen und im Larynx findet. Die Zunge wird durch die starke Schwellung im Boden der Mundhöhle in die Höhe gehoben und zur Seite geschoben. Allmählich, wie der Process weiter schreitet, wird die Haut der Regio submaxillaris ödematös, röthlich-schwarz, es kommt Perforation in der Mundhöhle und in der Regio submaxillaris mit Entleerung einer bräunlichen, fötiden Flüssigkeit. Die Respiration wird erschwert, und Pt. stirbt unter allgemeiner Sepsis. Bei der Section findet man, dass die Haut und das subcutane Gewebe intact ist, dagegen ist das Bindegewebe um die Glandulae salivales submaxillaris und sublingualis und um die Muskeln des Halses, z. B. den M. sternocleidom. und die Prätrachealmuskeln, gangränös, in eine ichoröse Flüssigkeit umgebildet; die Speicheldrüsen selbst sind bald vollständig gesund, bald mehr oder weniger destruirt. Es findet sich Milzhyperplasie, ab und zu septische Processe in den Lungen und anderswo.

Dieses Bild entspricht wohl dem, was man eine gangränöse Phlegmone in der Reg. submaxillaris mit Propagation in den Sulcus alveolo-lingualis, in den tiefen Abschnitt der Reg. retromaxillaris, in die Gefässspalte und von da aus in den präviscerealen Raum und in die Reg. lateralis colli nennen könnte. Ludwig meinte, dass es sich um eine profunde Erysipelas handelte, und er glaubte deshalb, dass die Krankheit epidemisch wäre; Roser nahm an, dass der Process in den Speicheldrüsen seinen Anfang nahm; die Meisten einigten sich doch darüber, die Krankheit als eine Phlegmone im Bindegewebe der Mundhöhle und der Reg. submaxillaris zu betrachten, eine secundäre Phlegmone, deren Ausgangspunkt sich in irgend

1) Étude critique sur l'angine de Ludwig. Thèse. Paris 1885.

einer Solutio continui der Mundhöhle, einer Caries dentis, einer Angina fände, und wenn die Sache in der neuesten Zeit wieder und wieder zur Behandlung hervorgezogen wird, besonders von französischer Seite, so ist es, weil man sich darüber nicht einigen kann, ob das Krankheitsbild als eine eigene Form der Submaxillarabscesse beibehalten werden, oder lediglich als eine einfache gangränöse Phlegmone in der Region betrachtet werden soll. Es ist dann namentlich das Epidemische, das man hervorgehoben hat als dazu berechtigend, das Krankheitsbild als eine „Angina submaxillaris infectiosa", wie Tissier[1]) die Krankheit nennt, aufzustellen. Es scheint, dass zu der Zeit, wo Ludwig seine Beobachtungen bekannt machte, mehrere Fälle sich in der Gegend, wo er wirkte (Württemberg), gesammelt haben; auch Roser erklärt, dass die Krankheit epidemisch auftritt, und zu ähnlichen Resultaten kommt Tissier, doch kann dieser letztere sich nur auf zwei Fälle stützen.

Untersucht man genauer die 35 Krankengeschichten, die Boehler mitgetheilt hat, so findet man erstens zum mindesten 6, die kaum Submaxillarabscesse sind, sondern Eiterungen der Glandeln um die Carotisbifurcatur, von einer Angina ausgegangen; es finden sich Ausbreitungen nach unten und nach den Seiten, in Vielem erinnert die Beschreibung an Dupuytrens „phlegmon large du cou"; ferner sieht man, dass der Ausgangspunkt des Processes in nicht wenigen Fällen eine Caries dentis ist, aber in überwiegendem Grade scheint eine mehr oder weniger bedeutende Angina der Geschwulst in der Reg. submaxillaris vorausgegangen zu sein. Nun ist es die Frage, ob es eine specifische Form von Angina gewesen ist, welche die Krankheit eingeleitet hat; so ist z. B. König[2]) geneigt, zu glauben, man könnte ja dann wohl denken, dass der Process epidemisch auftreten könnte. Doch diese Annahme ist kaum haltbar, wenn man die Fälle betrachtet, wo es sicher ist, dass nicht eine Angina, sondern eine Periostitis der Maxilla der Ausgangspunkt gewesen ist. Die Verhältnisse können natürlich nicht vollständig klar werden, ehe eine bacteriologische Untersuchung vorliegt, und selbst dann wird es vielleicht schwer genug werden, denn das Krankheitsbild ist nicht so scharf, wie man es gern wünschte. Unter allen Umständen ist kein Grund vorhanden, den ursprünglichen alten Namen „Angina Ludwigii", „Cynanche sublingualis", festzuhalten; es handelt sich um eine Phlegmone

1) De l'angine sous-maxillaire infectieuse. Progrès médical. 1886. No. 35, 36, 37, 38.

2) Die entzündlichen Processe am Halse. Deutsche Chirurgie 1882.

gangränosa regionis submaxillaris; ob es eine besondere gangränöse Form ist, muss die Zukunft entscheiden.

Unter meinen Journalen finden sich drei, zwei Männer und ein Weib, wo man die Diagnose „Angina Ludwigii" gestellt hat, die Fälle haben mit dem Tode geendet. Es ist doch zweifelhaft, ob sie alle dem oben beschriebenen Krankheitsbild entsprechen, in welchem namentlich die harte, nicht fluctuirende Geschwulst in der Reg. submaxillaris, der Mangel an grösseren Pusfoci, die intacte Haut sammt die Geschwulst in der Mundhöhle hervorgehoben werden muss. Die letztere findet sich zwar in allen Fällen, aber in dem einen wird durch die Incision etwas „mit Blut gemischtes Pus" entleert; in dem zweiten, bei dem Weibe, kommt zwar kein Pus, und es ist von einer progredienten gangränösen Phlegmone die Rede; weil aber die Section fehlt, muss auch dieser Fall ausgeschieden werden; bei diesen beiden Patienten hat sich die Krankheit nach einer Caries dentis entwickelt. Als ein ziemlich gutes Beispiel der Krankheit wird folgende Krankengeschichte angeführt:

Krankengeschichte 37. V. Abth. 30. April bis † 30. April 1876. Mann, 53 Jahre alt.

Patient giebt an, dass er vorgestern Mittag Schwellung der rechten Seite des Gesichts und Schlingbeschwerden bemerkte, zugleich zeigten sich klopfende und jagende Schmerzen im Kopfe. Nach und nach breitete sich die Geschwulst abwärts in die Reg. submentalis und in die linke Reg. parotidea hinüber; heute könnte er den Mund nur wenig öffnen. Keine Athemnoth. „Man sieht jetzt eine bedeutende Geschwulst der linken Reg. parotidea, sich in die Reg. submentalis (soll submaxillaris sein) hinab, weniger in die rechte Reg. parotidea hinüber erstreckend. Die Geschwulst ist überall hart und gespannt, an keiner Stelle fühlt man Fluctuation. Der Mund kann so weit geöffnet werden, dass man einen Finger einführen kann, und mit diesem fühlt man den Isthmus faucium frei, dagegen fühlt man im Boden der Mundhöhle eine bedeutende Geschwulst, namentlich des Frenulum linguae, das sich als eine stark prominirende Geschwulst, gleich gross in beiden Hälften, zeigt. Die Geschwulst ist ödematös, Fluctuation wird aber nicht gefühlt." Keine cariirten Zähne. Nachdem der Bart abrasirt worden war, bekam er plötzlich starke Athemnoth, setzte sich aufrecht im Bette, wurde cyanotisch und starb nach wenigen Secunden, 3 Stunden nach der Aufnahme ins Hospital.

Sectionsdiagnose (Angina Ludwigii): Cellulitis gangraenosa glandulae submaxillaris salivalis et telae cellulosae colli. Oedema pharyngis et laryngis. Laryngo-bronchitis acuta. Emphysema pulmonum. Cyanosis renum.

„Am oberen Theile des Halses und in den beiden Regiones parotideae sieht man eine bedeutende Geschwulst, in dem subcutanen Gewebe etwas Oedem; die Geschwulst zeigt sich vorzugsweise ihren Sitz in den Submental- und Submaxillarregionen, am stärksten auf der linken Seite, zu

haben; durch Einschnitt sieht man hier im Bindegewebe zwischen den Muskeln vom Unterkiefer an das Os hyoideum eine Infiltration mit einer schmutzigen, grau-braunschwarz gefärbten, ziemlich dicken Flüssigkeit; die Glandula submaxillaris salivalis geschwollen und sein Bindegewebe, doch in geringerem Grade, mit dieser Flüssigkeit infiltrirt; das Drüsengewebe selbst scheint unverändert. Auf der rechten Seite sieht man auch im Bindegewebe, aber am ehesten gerade vor und über der Glandula submaxillaris salivalis, eine Infiltration mit einer ähnlichen, doch helleren Flüssigkeit; in der Speicheldrüse ist die Bindegewebsinfiltration etwas stärker und hat mehr das Aussehen von Bindegewebspus und Neigung zu Abscessbildung; die Drüse ist hier fester anzufühlen. Auf der rechten Seite erstreckt sich die gangränöse Pusinfiltration zwischen die Mm. sternohyoideus und thyreohyoideus hinein bis etwas oberhalb der Glandula thyreoidea, hinten aber erstreckt sie sich längs der Gefässscheide viel weiter abwärts, eben bis an den unteren Rand der Glandula thyreoidea. Auf der linken Seite geht die Pusinfiltration nur wenig unterhalb der Glandula submaxillaris. Die Lymphdrüsen auf beiden Seiten, meist auf der rechten, etwas geschwollen, ohne Eiter. Die Pusinfiltration erstreckt sich nicht in die Zunge hinein, auch nicht in die Glandula sublingualis; im Boden des Cavum oris nichts Abnormes. Die Tonsillen sind fast nicht geschwollen. In der Uvula ein enormes Oedem, in der Schleimhaut des Pharynx auch Oedem, namentlich stark im Sinus laryngo-pharyngeus und besonders in den Plicae aryepiglott.; auch an der Vorderfläche der Epiglottis Oedem, weniger an der hinteren Fläche; sehr starkes Oedem an den Seiten des oberen Theils des Larynx eben bis an die Stimmbänder herab, namentlich auf der linken Seite, wo die obere Fläche des linken Stimmbandes sich stark hervorwölbt. In der linken Glandula parotis findet sich Oedem und Spuren von Pusinfiltration im Bindegewebe."

Dass das Krankheitsbild nicht so scharf gehalten werden kann, wie es Einige wünschen, sieht man aus der folgenden Krankengeschichte, wo es zwar eine phlegmonöse Geschwulst in der Regio submaxillaris und keine besondere Infiltration im Sulcus alveololingualis ist, wo sich aber die charakteristische gangränöse Phlegmone um die Speicheldrüsen und im intermusculären Bindegewebe des Halses findet. Die Krankheit ist von einer gangränösen Tonsillitis ausgegangen; auf dem Journale steht: „Abscessus gangraenosus regionis submaxillaris".

Krankengeschichte 38. V. Abth. 21. Mai bis † 22. Mai 1889. Mann, 54 Jahre alt.

„Patient präsentirt sich mit einer gewaltigen, phlegmonösen, fluctuirenden (?) Geschwulst, welche die ganze linke Wange, die linke Reg. retro- und submaxillaris sammt die Reg. lateralis colli einnimmt; es ist etwas Oedem der Palpebrae. Er kann so gut wie nicht schlucken, die Aussprache ist heiser, fistelähnlich, was sie im Laufe des Tages geworden ist. Keine eigentliche Athemnoth. Er kann den Mund nur unbedeutend öffnen, es finden sich zahlreiche cariirte Zahnstümpfe. Die Fauces können dagegen nicht inspicirt werden; soweit man palpiren kann, findet man

bedeutende Geschwulst in der linken Seite. Die Epiglottis kann nicht erreicht werden. Patient giebt an, dass die Krankheit sich während der drei letzten Tage entwickelt hat; vor der Zeit hatte er etwa einen halben Tag an Schlingbeschwerden gelitten. Temp. 40,5. Unter Chloroform eine Incision in der Reg. submaxillaris, dem Kieferrande parallel, etwas unterhalb desselben. Der Hautschnitt wird stumpf dilatirt, und mit dem Finger arbeitet man sich in ein mürbes, stinkendes, pusinfiltrirtes Gewebe hinein, unter die Maxilla hinauf bis an den M. mylohyoideus und hinten gegen die Parotis hinauf sammt eben bis an die Pharynxwand hinein. An keiner Stelle fliesst doch Pus heraus, aber es entströmt der Cavität ein putrider, widerwärtiger Gestank. Ausspülung. Jodoformmèche." 22. Mai. Temp. $\frac{41}{39,2}$. Die Respiration freier, die Geschwulst etwas gefallen, noch feste Infiltration in der Reg. submaxillaris. Die Mèche wird entfernt, sie ist putrid stinkend; eine abwärts verlaufende Incision wird gemacht, keine Denudation der Maxilla. Er collabirte, gegen Abend stieg die Temperatur bis 41,1, keine Dyspnoe. Tod.

Sectionsdiagnose: Tonsillitis. Phlegmone gangraenosa submaxillaris. Phlegmone perioesophagea et laryngis. Degeneratio parenchymatosa organorum. Hyperplasia lienis.

Im Larynx bedeutende Geschwulst und Infiltration, besonders in der linken Seite. Die Geschwulst hat ein dunkles, gangränöses Aussehen, ebenso wie die Infiltration selbst durch Einschnitt nur dunkles, gangränöses Gewebe zeigt. Oberhalb des linken Stimmbandes findet sich ein erbsengrosser Abscess mit dickem, gelbem Eiter, worin zahlreiche Mikrokokken von verschiedener Art, besonders lange Ketten. Die grösste Infiltration findet sich in dem intermusculären Bindegewebe auf der linken Seite der Trachea und des Larynx dicht an der Vena jugularis int., und die Infiltration lässt sich hier bis an die linke Tonsille, die vergrössert, an der Oberfläche gangränös ulcerirt ist, hinauf verfolgen. Die Affection hat sich ferner abwärts um den Oesophagus erstreckt, wo man fast bis an die Cardia hinab eine dicke, ziemlich feste, dunkle Infiltration des Gewebes zwischen der Mucosa und der Muscularis auf der hinteren und linken Seite des Oesophagus findet. In der linken Reg. submaxillaris die im Journal erwähnten Incisionen; ihre Flächen fast schwarz, stark stinkend.

In den beiden hier mitgetheilten Krankengeschichten handelt es sich also um eine gangränöse Phlegmone in der Reg. submaxillaris, in dem tiefen Abschnitte der Reg. retromaxillaris sammt in der Gefässspalte und dem präviscerealen Raum; die anatomischen Wege, welchen die Propagation gefolgt ist, werden sich aus dem Vorhergehenden verstehen lassen.

Unter Eins genommen sind von den 251 Submaxillarabscessen 11 (4%) gestorben; der eine fand sich bei einem kleinen Kinde von 15 Monaten, wo der Process von einer Angina phlegmonosa ausgegangen war; die übrigen Patienten waren Erwachsene (9 Männer und

1 Weib). Der Tod trat 2mal in Fällen ein, wo der Abscess mit pyämischen Metastasen complicirt war, in 8 Fällen bestand eine wohlentwickelte Sepsis, in 3 von diesen war es Phlegmone gangraenosa.

In der Regel ist der Abscess durch eine Incision parallel der Maxilla geöffnet worden, ein einziges Mal ist die Arteria maxillaris ext. coupirt worden; ab und zu ist ein abspannender Schnitt nach unten gemacht worden, so dass die Incision T-Form erhalten hat; die Senkungen haben selbstverständlich Incisionen in den verschiedenen Regionen gefordert.

Abscesse in der Regio submentalis.

In der Reg. submentalis, der von den vorderen Bäuchen der beiden Mm. digastrici eingenommenen Gegend, finden sich ein Paar Glandulae submentales; sie empfangen Lymphe aus dem mittleren Theile des Kinnes und der Unterlippe.

Von den 12 Submentalabscessen sind 7 einfache Adeniten in diesen Glandeln, von Wallnussgrösse oder etwas grösser, die 5 übrigen dagegen haben grössere Dimensionen angenommen, haben sich in die Reg. submaxillaris hinein ausgebreitet, haben dann und wann Geschwulst in der Mundhöhle, namentlich um das Phrenulum, hervorgerufen; in 3 Fällen wird als ätiologisches Moment Caries dentis angeführt. Es handelt sich hier kaum um einfache Adenophlegmonen der Glandulae submentales, eher ist es eine Phlegmone in einer der inneren Glandulae submaxillares, die sich in die Reg. submentalis hinein verbreitet hat, vielleicht auch eine Adenitis einer der kleinen Glandeln, die neben den Mm. genioglossus und hyoglossus liegen; jedenfals ist in einem Journale notirt, dass sich der Abscess erst zeigte, nachdem der Zwischenraum zwischen den beiden Mm. geniohyoidei geöffnet war; der Process hat sich dann durch den M. mylohyoideus in die Submentalregion hinab verbreitet.

In allen 12 Abscessen ist die Heilung nach der Incision, die in der Mittellinie von dem Kinne ab nach unten gemacht worden ist, schnell eingetreten; ab und zu sind Contraöffnungen in der Reg. submaxillaris gemacht worden.

Abscesse in der Regio parotidea s. retromaxillaris.

Diese Region ist nach vorn von dem Ramus lateralis maxillae inf., dem Proc. pterygoideus sammt dem diese beiden verbindenden M. pterygoideus int. begrenzt, nach hinten vom Proc. mastoideus und dem M. sternocleidom. sammt den Proc. transversi der Halswirbel und den Prävertebralmuskeln. Eine innere Wand wird von der Schlundmusculatur gebildet. Durch das Paquetum Riolani und den

Venter post. m. digastrici wird die Region in einen äusseren und einen inneren Abschnitt getheilt; der äussere ist, wie früher beschrieben, ein interfascialer Raum und umschliesst die Parotis. Die Abscesse fallen deshalb auch in zwei Gruppen, die profunden, die innen auf den grossen Halsgefässen (Carotis int. und Vena jugularis int.) liegen, in dem hiesigen losen Bindegewebe, am öftesten in den Glandulae cervicales prof. entwickelt, und die mehr superficiellen, entweder in der Speicheldrüse entwickelt oder als Adenophlegmonen in den Glandulae parotideae, die in einer Anzahl von 12—15 (Sappey) theils in der Parotissubstanz, theils auf derselben liegen; die letzteren empfangen Lymphe aus den Seitentheilen des Gesichts, den Augenlidern, der Stirn sammt dem behaarten Theile des Scheitels; die Vasa efferentia gehen an die Glandulae cervicales prof. Ein einzelner Auslieger liegt vor dem Tragus und nimmt Lymphe aus der Cavitas conchae und dem Crus helicis, ein zweiter unter dem Lobulus auris empfängt Lymphe aus diesem, während ein dritter, nach hinten und oben gelegen, aus dem übrigen Theile des Ohres Lymphe bekommt (diese letztere Drüse wird in der Regel zu den Glandulae mastoideae gerechnet).

Bei meinen Leimversuchen fand ich, dass der gebildete Tumor einer geschwollenen Parotis gut entsprach, er reichte oben bis an den Gehörgang, unten ein paar Centimeter unterhalb des Angulus, vorn legte er sich über die hintere Hälfte des M. masseter hinaus, während er hinten über den M. sternocleidom. hinausragte. Der Leim drang in den tiefen Abschnitt der Region gegen den Schlund hinein, und folgte den in der Parotisloge gelegenen Gefässen (Art. carotis ext. und Vena facialis post.) gegen die Gefässspalte hinab.

Die profunden Abscesse sind schon unter den Suppurationen der Gefässspalte und der Reg. submaxillaris erwähnt worden. Wir sahen, dass eine Communication mit der leztgenannten Region bestand, so dass das Pus sich nicht selten unterhalb der Maxilla inf. präsentirte; am häufigsten aber sind doch die profunden Abscesse ein integrirender Bestandtheil der Abscesse in der Gefässspalte, der Adenophlegmonen in den Drüsen um die Carotisbifurcatur, und ich erwähnte bei diesen, dass sich die Geschwulst im oberen und mittleren Theile der Reg. sternocleidom. und in der Reg. parotidea, natürlich im profunden Theile dieser Region, zeigte.

Von oberflächlichen Parotisabscessen verfüge ich über 28, die meisten wahrscheinlich Adenophlegmonen (ich übergehe ein paar begrenzte Suppurationen in der Drüse vor dem Tragus). Als Ursache der Geschwulst findet man:

22 mal ist sie „ohne Grund" entstanden,
2 = stammt sie von Geschwüren am Kopfe,
1 = stammt sie von Ekzema faciei,
3 = ist sie von metastatischem Ursprunge (Infectionskrankheiten).

Was man bei den Leimversuchen nicht hervorrufen könnte, was aber bei den Abscessen besonders hervortritt, ist das bedeutende collaterale Oedem; das Pus ist ja, ebenso wie in der Fossa submaxillaris, unter sehr starker Spannung. Wir finden eine bedeutende Geschwulst in der Reg. parotidea, nicht selten wird der Lobulus auris in die Höhe gehoben (diese Symptome kann man übrigens auch bei Suppuration im tiefen Abschnitte der Region finden), die Geschwulst ragt über den hinteren Abschnitt der Reg. submaxillaris, die übrigens frei ist, hinein, wölbt sich über den M. sternocleidom. hinaus, über den M. masseter hin, ab und zu findet man sogar Oedem der ganzen Wange und der Augenlider und über den Hals hinab. Wegen der bedeutenden Infiltration der Umgebungen und des reflectorischen Spasmus des M. masseter können die Zähne am meisten nur wenig von einander entfernt werden. Die Reg. submaxillaris ist, wie erwähnt, in der Regel frei, das scheidende Fascienseptum mit dem Lig. stylomaxillare leistet einen bedeutenden Widerstand. Senkt sich das Pus aus der Parotisloge in die Fossa submaxillaris hinab, so geschieht dies wahrscheinlich durch einen Umweg, indem es erst in den tiefen Abschnitt der Reg. retromaxillaris, gegen den Schlund hinein, einbricht und darauf den gewöhnlichen Weg längs des Venter post. m. digastrici in die Reg. submaxillaris hinab geht — in meinen Journalen ist diese Region indessen immer frei gewesen.

Gewöhnlich kommt es zu oberflächlicher Fluctuation bei den Eiterungen in der Parotisloge, bald vor dem Tragus, bald hinter dem Ohre, aber meistens in der Region selbst, in der Mitte oder abwärts gegen den Angulus. Fünfmal ist Perforation in den Gehörgang hinein eingetreten, dagegen habe ich nicht spontane Perforation in den Schlund gefunden, ein paarmal ist notirt: Oedematöse Geschwulst der Tonsille, die sich, nachdem die auswendige Incision gemacht worden war, verlor; 1 mal ist ausser dieser eine Incision in der Mundhöhle „innerhalb des Ramus lateralis maxillae inf." gelegt worden.

Ich habe auch kein Beispiel von Perforation in die Mundhöhle hinein durch den Ductus Stenonianus (vielleicht weil die meisten meiner Abscesse Lymphadeniten gewesen sind); ebenso fehlen mir Beispiele von der von den Verfassern erwähnten Senkung in die Sternocleidomastoideus-Scheide. Dagegen ist in einem Journale eine Senkung in die Gefässspalte hinab erwähnt:

Krankengeschichte 39. I. Abth. 4. bis 25. Februar 1891. Mann, 19 Jahre alt.

Unter Febrilien und Icterus entwickelt sich eine Geschwulst in der rechten Parotisgegend. „Unter und vor dem rechten Ohre findet sich eine sehr bedeutende Geschwulst, der Parotisgegend entsprechend. Die Haut über ihr ist sehr heiss, roth, schmerzhaft; an keiner Stelle fluctuirend. Ausserdem ist es bedeutendes Oedem im Umfange, sich auf den Hals hinab und gegen den Larynx hin erstreckend, ebenso wie es hinten den hinteren Rand des M. sternocleidomast. überschreitet.“ Der Mund wird nur mit Schwierigkeit geöffnet. Er liegt in einem septischen Zustande mit starkem Fieber. 8. Februar. „Der parotitische Abscess ist in der Regio retromaxillaris im Durchbruch, und seit gestern ist es zu einer Senkung innerhalb des M. sternocleidom. gegen die Clavicula hinab gekommen.“ „Incision in der Fossa retromaxillaris, eine zweite vor dem Lobulus auris, eine dritte vom vorderen Rande des M. sternocleidomast. aus gegen die Clavicula hinab; Ausfluss von dickem Eiter aus allen drei; die Senkung innerhalb des M. sternocleidomast. ging von dem unteren inneren Theile der Parotis aus.“ Heilung.

Meine Parotisabscesse gehören zu den mehr gutartigen, alle sind mit Heilung geendet; sie zeigen die häufigsten Perforationsstellen des Eiters durch die Haut und in den Gehörgang hinauf; in dritter Reihe kommt, wie bekannt, die Perforation in den Schlund hinein. Die geschilderte Senkung längs der Gefässe illustrirt übrigens gut die gefährlichen Complicationen, die bei einem Parotisabscesse ab und zu eintreten können; wahrscheinlich ist es nur der grosse chirurgische Eingriff, die grossen Incisionen, die im Stande gewesen sind, die Suppuration zu beherrschen; es war Neigung zu Propagation in das Mediastinum hinab, eine Senkung, die sich ab und zu in den septischen Formen findet, und die, wie erwähnt bei den Abscessen der Gefässspalte, nach vorn und nach hinten, in den präviscerealen Raum und in die Reg. lateralis colli, Ablauf erhalten kann, die aber auch — und Beispiele dessen finden sich in der Literatur — in das Mediastinum hinab gehen kann.

Abscess in der Fascienscheide des M. sternocleidomastoideus.

Macht man eine Injection innerhalb der den Muskel umhüllenden Fascie, so findet man, dass der Leim zwischen die Muskelbündel hineindringt, und man erhält einen Tumor, der die Form des Muskels wiedergiebt, sich von dem Proc. mastoideus gegen die Clavicula hinab erstreckend. Dünne Stellen der Fascienscheide finden sich in ihrem unteren Abschnitte, sowohl auf der äusseren als auf der inneren Seite; in mehreren Fällen findet sich nämlich eine Senkung vor der Clavicula und dem M. pectoralis major hinab; ebenso ist der Saccus

coecus, der ja an der inneren Seite des Muskels liegt, gefüllt. In keinem der Versuche fand sich eine Senkung längs der grossen Halsgefässe in das Mediastinum hinab.

Wie bekannt, ist Velpeau[1]) der Erste, der einen Abscess in dieser Fascienscheide beschrieben hat; er nimmt an, dass er aus einer primären Myositis, eher doch einer Tonsillitis, stammt oder von einer naheliegenden Lymphadenitis fortgepflanzt ist. Es finden sich in der Literatur Beispiele von Senkungen aus der Parotisloge, auch aus cariösen Knochenpartien (Proc. mastoideus, Sternum, Clavicula); endlich hat man eine Suppuration in der Scheide in das Mediastinum hineindringen sehen, wahrscheinlich längs der grossen Gefässe.

Unter meinen Journalen habe ich folgendes Beispiel:

Krankengeschichte 40. V. Abth. 18. Decemb. 1881 bis 6. Jan. 1882. Weib, 33 Jahre alt.

Am 14. December fühlte Patientin einige geschwollene Glandeln am vorderen Rande des M. sternocleidomast., in den folgenden Tagen nahm die Geschwulst zu und breitete sich nach unten. „Auf der rechten Seite des Halses findet sich eine recht bedeutende Geschwulst, welche die ganze Reg. sternocleidomast. einnimmt, sich etwas über sie hinaus sowohl nach vorn wie nach hinten erstreckend; oben reicht die Geschwulst bis an den Proc. mastoideus, ist hier aber ziemlich schmal, unten nimmt sie an Breite zu, bis sie ihre grösste Breite erreicht ungefähr in der Mitte der Region, wo sie am hinteren Rande des M. sternocleidomast. ein wenig prominirt. Weiter abwärts wird sie wieder zugespitzt, reicht aber eben bis an die Clavicula hinab. Die ganze Geschwulst ist hart und fest, die Haut heiss, roth, gespannt, nicht verschiebbar gegen den M. sternocleidomast. Die ganze Geschwulst lässt sich mit Leichtigkeit von der einen nach der anderen Seite bewegen, indem der ganze M. sternocleidomast. dabei mitfolgt. An keiner Stelle fühlt man deutliche Fluctuation. Die Carotis fühlt man deutlich pulsiren, wenn der vordere Rand der Geschwulst ein wenig zurückgeschoben wird. Der Carotidentrichter frei.“ 21. December. „Der Abscess am Halse ist oberflächlich geworden hinter dem M. sternocleidomast., wo er incidirt wird. Reichlicher Ausfluss von Pus. Er hat seinen Sitz in der Scheide des M. sternocleidomast. selbst.“ Heilung.

Die vorzügliche Beschreibung giebt ein charakteristisches Krankheitsbild; ich mache namentlich auf die Verschiebbarkeit des Tumors von der einen nach der anderen Seite aufmerksam, etwas, das auch von Velpeau erwähnt wird. In meinem Falle scheint der Process von einer Adenophlegmone in den Glandulae cervicales prof. ausgegangen zu sein.

---

1) Leçons orales de clinique chirurgicale. 1841. Tome III. p. 442.

Abscesse in der Regio mastoidea und der Regio nuchae.

Diese bieten in diesem Zusammenhange nicht so grosses Interesse dar; sie sind zu betrachten als Adenophlegmonen in den Paar Lymphdrüsen, die an der Basis des Proc. mastoideus und unterhalb der Spina occipitalis ext. liegen, und die aus der hinteren Seite des Ohres und aus dem Hinterhaupte Lymphe empfangen, weshalb die Infectionsquelle in der Regel Ulcerationen an diesen Stellen, oft Kratzungen durch Pediculi hervorgerufen, sind. Die Abscesse halten sich gewöhnlich begrenzt, in seltenen Fällen kann eine Senkung in die Reg. lateralis colli hinab geschehen.

V.

Die Aetiologie der carpalen Ganglien.

Von

Prof. Ledderhose
in Strassburg.

(Mit 2 Abbildungen.)

Wiederholt ist die auffallende Thatsache hervorgehoben worden, dass ein so alltägliches und leicht zugängliches Gebilde wie das carpale Ganglion ätiologisch noch durchaus nicht genügend klargestellt ist. Die Erklärung hierfür dürfte wohl darin zu suchen sein, dass man meistens mit einer vorgefassten Ansicht an das Studium der Genese der Ganglien herantrat, und dass anatomische, besonders aber histologische Untersuchungen bisher nur in sehr unvollkommener Weise ausgeführt wurden. Ist es doch keinem derjenigen Autoren, welche versucht haben, die Aetiologie der Ganglien einheitlich zu gestalten, gelungen, die Majorität für sich zu gewinnen.

Dass ein pathologischer Process, welcher in Bezug auf Localisation und klinische Erscheinungen ein so constantes Verhalten zeigt, in ganz verschiedener Weise, aus ganz verschiedenen Anfängen sich entwickeln soll, ist von vornherein durchaus unwahrscheinlich, und dennoch sehen wir fast durchweg in den chirurgischen Lehrbüchern mehrere Möglichkeiten für die Entstehung der Ganglien zugelassen, wenn auch der einen oder der anderen die grössere Wahrscheinlichkeit eingeräumt wird.

Betrachten wir zunächst die am meisten vertretenen Ansichten über den Ursprung des carpalen Ganglion. Dieses hat bekanntlich seinen Sitz hauptsächlich an der radialen Hälfte der Handgelenksgegend, meist dorsal, seltener volar. Was für physiologische Einrichtungen sind an diesen Stellen gegeben, von denen man die Ganglien ableiten könnte? Diese Frage legten sich die Autoren, welche sich dem Studium der Aetiologie der Ganglien zuwandten, meistens vor und entschieden sich dann aus theoretischen Erwägungen

und auf Grund von meist anfechtbaren anatomischen Untersuchungen für die eine oder andere Hypothese. Denn dass die Entstehung der Ganglien als Ausstülpung von Gelenkhöhlen oder von Sehnenscheiden oder aus den gleich zu besprechenden sogenannten cryptes und follicules synovipares durchaus unbewiesen ist, möchte ich an dieser Stelle bereits betonen.

Diejenigen Autoren, welche die Ganglien von der Gelenkkapsel (sc. des Handgelenks) ableiten, nehmen an, dass diese aus unbekannter Ursache eine Ausbuchtung erfährt, welche unter stetigem Wachsthum und unter Eindickung des zunächst synoviaartigen Inhaltes zu einer gallertigen Masse sich immer mehr von der betreffenden Gelenkhöhle abschnürt und endlich ohne jede Communication mit ihr fortbesteht. Die Vertreter dieser Auffassung setzen als selbstverständlich voraus, dass es Ausstülpungen des eigentlichen Handgelenkes sind, welche die Ganglien erzeugen. Dem möchte ich wenigstens für die Ganglien der dorsalen Handgelenksgegend zunächst aus topographisch-anatomischen Gründen widersprechen. Am häufigsten treten die Ganglien zwischen den Sehnen des Extensor indicis propr. und des Ext. carpi radial. brev. aus der Tiefe hervor, vor dem Lig. carpi comm. dors. Direct unter dieser Stelle trifft man nun keineswegs auf das Handgelenk, sondern auf das Intercarpalgelenk, speciell auf die Grube, welche zwischen Os multangulum minus und capitatum einerseits, scaphoideum und lunatum andererseits gelegen ist. Ich glaube auf Grund klinischer Beobachtungen und später zu erwähnender anatomischer Daten behaupten zu dürfen, dass die carpalen Ganglien der Dorsalseite in der That von dieser Grube aus nach der Oberfläche hin ihren Weg nehmen.[1]) — Wenn wir die Theorie von der Entstehung der carpalen Ganglien aus Gelenkausstülpungen weiter ins Auge fassen, so tritt uns die Frage entgegen: Welche Kraft ist es, die an einem normalen Gelenk eine sich mehr

1) Es ist von Interesse, hervorzuheben, welchen Sitz Knorr und Teichmann, zwei Schüler von Meckel, bei der anatomischen Präparation von fünf typischen dorsalen Handgelenksganglien fanden: Fall 1: solider Stiel, der an der Synovialmembran zwischen Os naviculare und lunatum endigte. Fall 2: Stiel senkrecht in die Tiefe sich erstreckend zur Synovialmembran zwischen Os lunatum und multangulum minus. Keine Communication. Fall 3: Stiel nach der Verbindungsmembran zwischen Os triquetrum und lunatum. Fall 4 und 5 (Teichmann): mit breiter Basis theils mit der Gelenkkapsel theils mit dem Os scaphoideum und lunatum an der Stelle, wo diese beiden Knochen an einander liegen, fest verwachsen. Boyer sagt: „le siège le plus ordinaire du ganglion est la face dorsale du carpe, au niveau de l'articulation de la première rangée des os de cette partie avec la seconde ....“

und mehr vergrössernde Kapselausstülpung erzeugen soll? Ferner müssen wir fragen: Wie kommen die Ganglien als Gelenkausstülpungen zu einem für Gelenke oder deren Abkömmlinge so durchaus ungewöhnlichen Inhalt? Man sollte erwarten, dass, wenn die Ganglien wirklich arthrogenen Ursprungs wären, wenigstens in einem gewissen Procentsatz der Fälle, welche operativ behandelt oder anatomisch untersucht wurden, ein Zusammenhang der Ganglionhöhle mit einem benachbarten Gelenk nachgewiesen wäre, und doch giebt Falkson an, dass unter 13 Fällen seiner Beobachtung 11 mal keine Communication mit einem Gelenk gefunden wurde, und dass 2 mal die Sache zweifelhaft blieb. Auch Riedel konnte in 12 Fällen von exstirpirten Ganglien der Handgelenksgegend keine Communication mit einem Gelenk nachweisen, wenn auch bei der Exstirpation der 7 dorsalen Ganglien 6 mal „das Handgelenk" eröffnet wurde (s. unten). Eine sichere anatomische Beobachtung über das Bestehen der Communication eines Ganglion mit der benachbarten Gelenkhöhle ist mir nicht bekannt, dagegen hat wiederholt die anatomische Untersuchung einen solchen Zusammenhang mit Bestimmtheit ausschliessen lassen.[1]) Wenn also schon eine Reihe von theoretischen Gründen dagegen spricht, dass die Ganglien als Gelenkausstülpungen mit weiterer Umbildung aufzufassen sind, so ist vor Allem irgend ein stricter Beweis für die Richtigkeit dieser Annahme nicht erbracht.

Zu einem ähnlichen Resultat gelangen wir, wenn wir die Frage prüfen, ob die Ganglien durch Ausstülpung von Sehnenscheiden entstehen. Bezüglich der typischen carpalen Ganglien hat man diese Auffassung auch wohl allgemein verlassen.

Die meisten Vertreter hat die Ansicht gefunden, dass die Ganglien von den sogenannten corpuscules sous-synoviales Gosselin's bezw. den „kleinen Cystenganglien" Teichmann's abzuleiten seien.[2]) Von beiden Autoren wurden kleine geschlossene, mit gallertiger Flüssigkeit gefüllte, stecknadelkopf- bis erbsengrosse Cysten an der Rückseite des Handgelenks und in der Nähe anderer Gelenke entdeckt.

1) Roeder hat 41 Fälle von Ganglien an verschiedenen Stellen der Hand, an den Fingern und am Fuss zusammengestellt, nur einmal, Fall XXXVII (Schönborn), konnte von einem etwas oberhalb des Proc. styloid. ulnae gelegenen ein 7 Cm. langer Stiel „bis in das Gelenk verfolgt werden", so heisst es in der Tabelle. Im Text wird S. 22 derselbe Fall genauer mitgetheilt; da wird gesagt: „ein die Fortsetzung der Cyste darstellender Strang lässt sich circa 4 Cm. nach dem Handgelenk hin verfolgen. Dicht vor demselben wird er abgeschnitten."

2) Ich werde die Ansichten beider Autoren im Folgenden etwas ausführlich auseinandersetzen, weil ich finde, dass sie meist unvollkommen und missverstanden wiedergegeben sind.

Gosselin fand sie häufig „unmittelbar unter der Handgelenkskapsel hinter dem Os lunatum und scaphoideum“ oder auch „im Niveau des diese vereinigenden ligament interosseux“. Die einen sprangen etwas nach dem Gelenk hin vor, die anderen waren in dem subsynovialen Zellgewebe verborgen. Viel weniger häufig waren sie am Intercarpalgelenk und an anderen Körpergelenken aufzufinden. Sie communicirten der Regel nach (habituellement) nicht mit dem Handgelenk, liessen sich durch Druck nicht verkleinern oder entleeren, irgend eine Oeffnung war an denselben auch mit der Loupe nicht sichtbar. Als Gosselin dann an der Leiche einer mit einem typischen Ganglion behafteten Frau constatirte, dass die in 3 Etagen angeordnete Cyste mit ihrem unteren Ende in der Handgelenkskapsel gerade an der Stelle, wo er am häufigsten die corpuscules gefunden hatte, blind endete — später erhob er denselben Befund noch in einem anderen Falle —, war es für ihn nicht mehr zweifelhaft, dass die Ganglien durch Vergrösserung jener subsynovialen Körperchen entstehen.

Teichmann bestätigte im Wesentlichen diese Angaben Gosselin's, er fand kleine geschlossene, vereinzelte oder traubig zusammenhängende Gallertcysten, die er Cystenganglien nennt, in der unmittelbaren Nähe aller Gelenke, besonders häufig aber auf der Dorsalseite der Hand, hier die kleineren bei jedem fünften oder sechsten Individuum. Am häufigsten traf er sie an der Stelle, wo auch in zwei an Leichen näher untersuchten Fällen typische Ganglien festsassen; letztere waren mit breiter Basis theils mit der Gelenkkapsel, theils mit dem Os scaphoideum und lunatum an der Stelle, wo diese beiden Knochen an einander liegen, fest verwachsen. Nicht selten traf Teichmann seine kleinen Cystenganglien auch neben der Kapsel an, welche die Metacarpalknochen auf der Dorsalseite umgiebt. Eines fand er auf dem Lig. carpi dorsale und einige auf dem Perioste der Handwurzelknochen, namentlich an denen der ersten Reihe. Ihre Basis war fest mit den unterliegenden Theilen verwachsen; Scheidewände wurden in den kleinen Cystenganglien nicht gefunden. Die Innenwand des bindegewebigen Balges war in der Regel mit Pflasterepithel überzogen; wiederholt fand Teichmann an der Innenwand kleine „secundäre Cysten“. Er identificirt die kleinen Cystenganglien unbedingt mit den ausgebildeten grösseren typischen Ganglien und ist geneigt, an eine Neubildung zu denken. Er gelangt jedoch in dieser Beziehung zu keiner festen Meinung und will es unbestimmt lassen: „ob die Ganglien durch Vergrösserung natürlicher Höhlen im Bindegewebe oder durch Bildung neuer Höhlen

entstehen; ob sie aus einem Elementarkörperchen, welches durch Intussusception zum Kerne und auf diese Weise zu einer structurlosen Blase u. s. w. heranwächst, entstehen; ob sie Neubildungen sind, welche aus einem flüssigen Blasteme durch Gerinnung des Faserstoffs oder durch Verflüssigung desselben, oder durch Erweichung und allmähliche Umwandlung normaler Gewebe hervorgehen" u. s. w.

Soviel ich sehe, sind die subsynovialen Körperchen Gosselin's und die kleinen Cystenganglien Teichmann's später nicht wieder beschrieben worden. Henle hat ähnliche Gebilde an den tiefen Synovialscheiden der Finger- und Zehenbeuger und -strecker, fest mit den Sehnen verwachsen, gesehen. Während nun Teichmann, wie wir gehört haben, die Entstehungsart jener kleinen Cystenganglien, welche er als die Anfänge der ausgebildeten Ganglien auffasst, unbestimmt lässt, hat Gosselin folgende Theorie aufgestellt: Er fand an verschiedenen Gelenken kleine Ausbuchtungen und Anhänge, welche er als cryptes oder follicules synovipares bezeichnet. Dieselben erstreckten sich — meist am Ansatz der betreffenden Gelenkkapseln an die Knochen — in die Substanz der Kapsel selbst oder in die Gelenkbänder oder auch in die Knochen hinein, sie communicirten durch eine mehr oder weniger grosse Oeffnung mit dem Gelenk und enthielten einen Tropfen Synovia. Am Handgelenk waren sie besonders an dessen dorsaler Seite hinter dem Os scaphoid. und lunat. und auf dem diese Knochen vereinigenden Ligament vorhanden, also an der Stelle, wo auch die corpuscules sous-synoviales am häufigsten vorkamen. Sie waren hier theils sehr leicht, theils nur mit der Loupe zu erkennen und hatten dann zuweilen nur eine haarfeine Oeffnung nach dem Gelenk hin; zuweilen fehlte die Communication auch ganz. Derselbe Befund ergab sich am Intercarpalgelenk und an den Knochen der zweiten Handwurzelreihe. Gosselin fasst diese cryptes oder follicules nicht, wie es älteren Vorstellungen über den Ursprung der Synovia entsprechen würde, als drüsenartige Organe auf, spricht ihnen aber doch die Aufgabe zu, die Synovia secernirende Fläche der Gelenkkapsel vergrössern zu helfen. Er nimmt nun an, dass diese Gebilde gelegentlich gegen das Gelenk sich vollkommen abschliessen können, und dass dann unter vermehrter Secretion von Synovia in ihnen und unter nachfolgender Eindickung derselben zu Gallerte die Ganglien — nach Art der Retentionscysten — zur Ausbildung kommen. Gosselin leugnet übrigens die Möglichkeit nicht vollständig, dass die Ganglien ausnahmsweise auch als krankhafte Neubildungen in dem nicht synovialen Zellgewebe entstehen können.

Volkmann zeigte dann, die bezüglichen Angaben Gosselin's

bestätigend, dass an normalen Gelenken nach Injectionen ungemein häufig, bald in einfacher, bald in vielfacher Zahl, divertikelartige Ausstülpungen darstellbar sind, deren Wand nur von einer ganz dünnen, durchscheinenden Membran gebildet wird. Von der Gelenkfläche der Kapsel aus führt ein hirsekorn- bis stecknadelkopfgrosses Loch in einen kürzeren oder längeren halsartigen Kanal und dieser wieder in ein etwas weiteres, unregelmässig blind endigendes Säckchen. Volkmann leitet aus ihnen auch die gelegentlich in der Kniekehle beobachteten langen, unregelmässigen, schlauchartigen Gebilde (Divertikel) ab. Er glaubt, dass bei heftigen Bewegungen die relativ reichlich vorhandene Synovia besonders schwache Stellen des Kapselbandes ausstülpe, und dass diese Ausbuchtungen dann allmählich sich in selbständige Cysten (Ganglien) umwandeln könnten.

Von Poirier sind sehr eingehende Studien über die Cysten der Kniekehle gemacht worden; er kommt zu der Ansicht, dass die sehr grosse Mehrzahl der poplitealen Cysten vom Gelenk ausgeht. Ferner hat er 100 Handgelenke mit Talg injicirt und gefunden, dass in der Mehrzahl der Fälle an den Stellen, wo auf der dorsalen oder volaren Seite die Ganglien zu sitzen pflegen, Ausstülpungen der Gelenkkapsel vorhanden waren, die man je nach ihrer Grösse als cryptes synoviales oder als Gelenkhernien bezeichnen konnte. Zwischen beiden Gebilden macht er nur einen graduellen Unterschied; er lässt die Ganglien aus ihnen entstehen. Es scheint mir, dass sich gegen die bei der Untersuchung der betreffenden Handgelenke angewandte Methode — injections au suif, sous des pressions tantôt fortes, tantôt faibles — und gegen die aus den Beobachtungen gemachten Schlussfolgerungen gewichtige Einwände erheben lassen, doch möchte ich darauf verzichten, näher auf die Ansichten von Poirier einzugehen, da mir selbst nur eine relativ geringe Zahl ähnlicher anatomischer Untersuchungen zur Verfügung steht.[1])

Ferner macht Volkmann darauf aufmerksam, dass man zuweilen bei queren Durchschneidungen der fibrösen Kapsel und der intraarticulären Bänder das fibröse Gewebe an einer kleinen, meist nur spaltförmigen Stelle ein wenig auseinanderweichend und eine Spur synovialer Flüssigkeit enthaltend findet. Er sah einige Male von derartigen Spältchen Uebergänge zu kleinen Cystchen, die in der Dicke des fibrösen Kapselbandes oder der Ligg. cruciata genu eingesprengt

1) Ebenfalls wegen Mangels eigener Erfahrung werde ich im Folgenden die Beziehungen zwischen den von Henle, Michon, Witzel u. A. beschriebenen kleinen Ganglien der Vola manus und der Finger und den carpalen Ganglien nicht näher erörtern, zumal da mikroskopische Untersuchungen derselben bisher fehlen.

erscheinen. Volkmann betrachtet diesen Befund als den Ausdruck gewisser Unregelmässigkeiten der Secretion der Synovia und glaubt, dass aus solchen Herden heterotop angesammelter Synovia in seltenen Fällen die in die Höhle der Gelenke hinein sich entwickelnden Ganglien hervorgehen könnten.

Wie bereits betont wurde, haben die Angaben Gosselin's und Teichmann's über das häufige Vorkommen der subsynovialen Körperchen und der kleinen Cystenganglien gerade an den für den Sitz der carpalen Ganglien charakteristischen Stellen eine Bestätigung nicht erfahren. Ferner kann es entschieden nicht als bewiesen betrachtet werden, dass diese aus den sogenannten cryptes oder follicules synovipares, oder dass etwa die typischen Ganglien aus letzteren entstehen.

Riedel vertritt eine sehr bemerkenswerthe Ansicht über die Genese der Ganglien, die, wie wir sehen werden, in mancher Hinsicht mit unserer Anschauung verwandt ist. Ihm scheint die von Volkmann angenommene Entwicklungsart im Gewebe der Gelenkkapsel selbst wahrscheinlicher als die sonstigen bezüglichen Theorien. „Exstirpirt man", sagt Riedel, „breit der Gelenkkapsel aufsitzende Ganglien, so bemerkt man in einzelnen Fällen, dass trotz sorgfältiger Präparation die Gelenkkapsel schon einen grossen Substanzverlust zeigt, ehe das Ganglion selbst eröffnet ist; da letzteres eine sehr dünne Kapsel hat, so beweist die frühzeitige Eröffnung des Gelenkes, dass die Synovialmembran an der Stelle, wo das Ganglion sitzt, ganz beträchtlich verdünnt sein, das Ganglion sich also in der Substanz der Kapsel selbst entwickelt haben muss. Instructiv sind auch die Ganglien mit kurzem Stiele; sobald man letzteren abschneidet, quillt gleichzeitig Gallerte aus dem Ganglion und Serum aus dem Gelenk; es besteht augenscheinlich eine ganz feine Zwischenwand in Gestalt eines sehr verdünnten Kapseltheiles, der gar nicht zur Kenntniss kommt, wenn man den Stiel abbindet, was vielfach geschieht. Alles dieses zusammen scheint dafür zu sprechen, dass das Ganglion sich in der Substanz der Kapsel selbst entwickelt, letztere an seiner Insertionsstelle stark verdünnend." Ueber die näheren Ursachen der Ganglienbildung spricht sich Riedel nicht aus.

Im Jahre 1889 habe ich über einen genauer untersuchten Fall von Ganglion der Kniegelenksgegend berichtet, den ich seinen wichtigsten Daten nach zunächst hier folgen lasse.

Einem 33jährigen Arbeiter war vor einem Jahre die Wand eines Schubkarrens gegen die Innenseite des rechten Knies gefallen. Zunächst bemerkte er an der getroffenen Stelle nichts Besonderes und konnte weiter

arbeiten; nach einigen Monaten traten aber daselbst beim Gehen und besonders nach Ermüdung localisirte Schmerzen auf, die ihn häufig zum Aussetzen der Arbeit nöthigten. Das etwa bohnengrosse Geschwülstchen lag, wie die Exstirpation ergab, unter dem fibrösen Gewebe, welches die vordere und innere Fläche des Cond. int. tibiae bedeckt; es besass eine mehrere Millimeter dicke, ohne scharfe Grenze in die umgebenden Gewebe übergehende Wand und enthielt wasserhelle, zähe Gallerte. Die Innenfläche der kleinen Höhle zeigte einen Endothelüberzug und an einzelnen Stellen Ausbuchtungen, wie wenn etwa das Gewebe mit einem kleinen scharfen Löffel ausgegraben worden wäre. Bei der mikroskopischen Untersuchung des Balges ergaben sich zahlreiche Cysten in der Wand, von länglicher Gestalt, theils leer, theils mit Gallerte, theils mit älterem oder frischem Blut angefüllt. Die Grenzschicht der grösseren Hauptcyste und der kleineren Cystenräume in der Wand wurde von einem gefässlosen sklerotischen Bindegewebe gebildet, welches — meist einem spitzen Ende der Cysten entsprechend — in deutlicher Degeneration begriffen war: etwas entfernter von dem Cystenlumen hatte das im Allgemeinen derbe, gefässarme Bindegewebe des exstirpirten Balges eine gleichmässige, homogene, stark glänzende Beschaffenheit angenommen, so dass Fasern und Zellen nur noch undeutlich zu erkennen waren; etwas näher dem Cystenlumen waren in gleichmässigen Abständen durch Carmin sich färbende, ovale Bindegewebszellkerne (Fibroblasten), je näher der Cyste, in desto grösserer Menge, mehr und mehr körnig werdend, ihre Form verändernd, zusammenfliessend zu erkennen, und zwischen den spärlichen, unregelmässig angeordneten Fibrillen lagerte eine glasige oder auch körnige Masse, welche sich auch an einzelnen Stellen als feines Netzwerk präsentirte. Das so beschaffene Gewebe ging direct in die die Cysten theilweise ausfüllende Gallerte über.[1])

Dieser Befund musste unmittelbar zu der Auffassung führen, dass durch Einschmelzung, durch eine Art schleimiger, bezw. gallertiger Degeneration des fibrösen Gewebes die kleineren Wandcysten entstanden waren, und dass die grössere Ganglionhöhle sich durch Zusammenfliessen mehrerer solcher kleinerer Cysten gebildet hatte.

Wie diesen Fall, so hatte ich auch noch zwei weitere analoge Fälle in der hiesigen chirurgischen Klinik beobachtet, bei denen jedoch eine genauere Untersuchung der exstirpirten Cystenwand nicht stattgefunden hatte. Die Krankengeschichten mögen hier im Auszuge folgen.

36jähriger Arbeiter. Vor 6 Jahren Distorsion des linken Kniegelenks. Seitdem zuweilen beim Gehen oder nach Anstrengungen sehr heftige Schmerzen an einer localisirten Stelle der oberen inneren Partie der linken Tibia, welche nach einigen Tagen Ruhe wieder zurückzugehen pflegten. Leichtes Genu varum links; Krachen im Gelenk bei Bewegungen. Etwa 2 Cm. unterhalb der Gelenklinie, oben innen auf der Tibia

1) Nachträglich wurde auch noch deutliche Endarteriitis an den spärlichen Gefässen in den betreffenden Präparaten nachgewiesen.

circa mandelgrosse, flache, constant druckschmerzhafte, teigige Anschwellung. Die Incision legte ein mit charakteristischer Gallerte gefülltes Ganglion unter dem Periost frei; die Rückwand der Cyste wurde durch den oberflächlich etwas erweichten Knochen gebildet. Exstirpation des Cystenbalgs.

20jähriger Arbeiter. Vor 15 Monaten mit äusserer Seite des gebeugten rechten Knies aufgefallen. Sofort Schwellung der ganzen Kniegegend und zehnpfennigstückgrosser blauer, auf Berührung sehr schmerzhafter Fleck an der Stelle des späteren Ganglion. Hier blieb nach Abschwellung des Knies kirschgrosse Geschwulst, welche dauernd, besonders aber beim Arbeiten, Schmerzen verursachte. Die Stelle lag vorn aussen auf der Tibia, 1—2 Cm. unterhalb des Gelenkspaltes. Incision, Ausräumung des gallertigen Inhaltes und partielle Exstirpation des auch den Knochen bedeckenden Cystenbalges.

Bei drei weiteren Fällen meiner Beobachtung waren ebenfalls nach Trauma kleine Cystchen entstanden, welche einmal am oberen Ende der Tibia, zweimal am oberen Rande des Cond. int. fem. ihren Sitz hatten. Da jedoch die klinische Diagnose nicht durch die Exstirpation bekräftigt wurde, so will ich hier nicht weiter auf diese Beobachtungen eingehen. Weil nur bei einem der drei operirten Fälle die histologische Untersuchung des exstirpirten Balges stattgefunden hatte, so konnte aus der Uebereinstimmung der Fälle in dem klinischen und makroskopischen Verhalten nur mit grosser Wahrscheinlichkeit der Schluss gezogen werden, dass ihnen die Entstehung aus einer gallertigen Degeneration des fibrösen Gewebes gemeinsam sei. Ein wesentliches Interesse dieser Ganglien der Kniegelenksgegend lag darin, dass sich nach der Lage derselben ein genetischer Zusammenhang mit der Kniegelenkskapsel, den Schleimbeuteln der Kniegegend und den benachbarten Sehnenscheiden ausschliessen liess, wie sich nach Einsicht von anatomischen Präparaten und nach Zergliederung mehrerer mit Luft aufgeblasener Kniegelenke ergab.

Riedinger hat im Jahre 1887 auf Grund einer von ihm gemachten Beobachtung, bei welcher dem unter dem Namen der Periostitis albuminosa bekannten Krankheitsbilde sehr ähnliche Verhältnisse gefunden wurden, aus der chemischen Beschaffenheit der durch Incision entleerten Flüssigkeit den Schluss gezogen, dass es sich in seinem und in der Mehrzahl der in der Literatur verzeichneten Fälle von sogenannter Periostitis albuminosa um einen den carpalen Ganglien analogen Process handele. Er schlägt deshalb auch für jene die Bezeichnung Ganglion periostale vor. Staehly hat dann die Genese des Riedinger'schen Falles durch mikroskopische Untersuchung, welche sich an die operative Behandlung eines Recidivs an-

schloss, weiter zu ergründen versucht und darüber in seiner 1889 erschienenen Dissertation berichtet. Die uns hier besonders interessirenden Daten sind folgende:

Bei einem 54jährigen Manne hatte sich im Laufe von 1½ Jahren spontan ganz allmählich vorn auf der linken Tibia, an der unteren Grenze des oberen Drittels derselben ein Tumor von der Grösse eines Hühnereies entwickelt, von elastischer Consistenz, fluctuirend, nicht druckempfindlich, ohne Veränderung der bedeckenden Haut. Der durch Incision entleerte Inhalt bestand aus gallertiger, schleimiger, zäher Masse, die alle Aehnlichkeit mit dem Inhalt von Ganglien hatte. Die Flüssigkeit lag zwischen dem etwas verdickten Periost und dem rings durch wallartige Auflagerungen begrenzten Knochen. Mehrfach traten, nachdem zunächst für einige Monate Heilung erfolgt war, Recidive auf, welche weitere Incisionen nöthig machten. Der bei der ersten und zweiten Operation entleerte Inhalt zeigte das gleiche chemische Verhalten.

Die mikroskopische Untersuchung (Staehly) des theilweise exstirpirten Ganglionsackes lieferte folgendes Ergebniss:

„Der Querschnitt besteht aus einem System ausserordentlich eng verschlungener Bindegewebsfasern, mit zahlreichen Blutgefässen durchsetzt. Diese Fasern sind aus unendlich feinen, wellenförmig angeordneten Fibrillen zusammengesetzt, zwischen denen Spindelzellen sichtbar sind. Am äusseren Rande findet sich hier und da adhärentes Fettgewebe. Zwischen den Fibrillen sind Zwischenräume vorhanden, welche mit Blut gefüllt sind. An anderen Stellen erscheint das Gewebe wie mit Blut infiltrirt, ohne dass diese Räume wahrnehmbar wären. An anderen Schnitten jedoch war das Bild einer regressiven Metamorphose unverkennbar. Es fanden sich hier nahe dem inneren Rande der Wandung sehr zahlreiche Capillargefässe, offenbar hatte hier eine ausgedehnte Neubildung derselben stattgefunden, da Bindegewebe nicht so stark vascularisirt zu sein pflegt. Daneben waren deutlich vielfache Einlagerungen von Blutpigment und körnigem Detritus von zerfallenen Blutkörperchen vorhanden. An einem Präparate war eine Capillarschlinge zu sehen, welche theilweise noch intact war und sich ganz nahe an dem inneren Rande befand, ringsum war der Zerfall schon eingetreten, überall Einlagerungen von Blutpigment, und man konnte ganz gut die Communication nach dem Lumen des Ganglion hin verfolgen. Die Bindegewebszellen waren theils schon dem Process anheimgefallen, theils erst im Begriff unterzugehen. An vielen Stellen konnte man noch deutlich sehen, wie sich in den Zellen, rings um den Kern herum, ganz kleine hellglänzende Kügelchen gebildet hatten. Am Rande des Lumens befanden sich grössere Kügelchen, bereits vollkommen zerstörte Bindegewebszellen, welche offenbar im Begriffe standen, mit dem Inhalte des Ganglions zu confluiren. Diese von glänzenden Kügelchen umschlossenen Zellkerne waren auch vielfach im Inneren der Wandung vorhanden, kurz es gleicht — so fährt Staehly fort — der ganze Vorgang dem Bilde der colloiden Metamorphose, ja an einzelnen Stellen erscheint der Kern vollständig eingerahmt von diesen glänzenden Kügelchen. Ein gleichmässiger Endothelüberzug war nicht vorhanden. An verschie-

denen Stellen innerhalb des Bindegewebssackes fanden sich concentrisch angeordnete Einlagerungen einer Masse vor, welche ihrer Beschaffenheit nach als Fibrin anzusehen ist, möglicher Weise handelt es sich hier um die Vorstufe der Corpora oryzoidea."

„Wenn ich nunmehr das Resultat meiner Beobachtungen kurz zusammenfasse — so resumirt Staehly —, so muss ich an der Ansicht festhalten, dass es sich bei den echten, von ähnlichen Gebilden wohl zu unterscheidenden Ganglien um eine cystenartige Neubildung handelt, deren Inhalt nicht durch Exsudation des Sackes, sondern durch einen der Colloidmetamorphose ähnlichen Degenerationsprocess entsteht, jedoch dürften noch weitere Untersuchungen abzuwarten sein, bevor es möglich ist, sich ein bestimmtes Urtheil über diese Vorgänge zu bilden." Am Schlusse seiner Arbeit betont Staehly, dass er sich, wie ihm nachträglich bekannt geworden, mit seinen Beobachtungen in Uebereinstimmung befindet mit denjenigen Untersuchungsresultaten, welche ich auf dem XVIII. Chirurgencongress mitgetheilt hatte, und die oben ausführlicher wiedergegeben sind.

Dass es sich bei der Mehrzahl der Fälle von sogenannter Periostitis albuminosa nicht, wie Riedinger meint, um periostale Ganglien, sondern um in eigenthümlicher Weise verlaufende Fälle von acuter Periostitis und Osteomyelitis handelt, entspricht wohl der allgemeinen Annahme; dass jedoch zwischen der Beobachtung Riedinger-Staehly und den wahren Ganglien in Bezug auf die klinischen Eigenschaften und speciell den Ganglien der Kniegelenksgegend in Bezug auf den histologischen Befund eine wesentliche Uebereinstimmung besteht, kann nicht geleugnet werden.

In meiner Mittheilung über die Ganglien der Kniegelenksgegend hatte ich die Frage aufgeworfen, ob sich der gefundene Entstehungsmodus nicht auch auf andere Ganglien, besonders diejenigen der Hand, übertragen liesse. Da ich jedoch damals noch keine Gelegenheit gefunden hatte, Ganglien der Hand anatomisch zu untersuchen, so konnte ich es nur als wahrscheinlich hinstellen, dass auch bei diesen die Entstehung durch Erweichung und Höhlenbildung im Bindegewebe erfolge.

Inzwischen bin ich in der Lage gewesen, bei 7 Fällen von Ganglien der Handgelenksgegend die genauere mikroskopische Untersuchung auszuführen; ich gebe zunächst eine Schilderung der Einzelbefunde.

Fall I (Prof. Rosenbach-Göttingen [1])).

„Typisches Ganglion vom Handrücken, exstirpirt bei einem 21jährigen Mädchen. Die Geschwulst lag etwa auf dem Os capitatum, ent-

1) Die in Klammern den Nummern der Fälle beigefügten Namen bezeichnen diejenigen Herren, deren Güte ich die betreffenden Präparate verdanke.

spricht also der Lage nach den Handwurzelgelenken. Es fiel bei der Operation nicht auf, dass ein Gelenk eröffnet wurde, doch ist dies wohl möglich.“ Fast pflaumengross, allseitig geschlossen; äusserlich theils glatt, theils mit unregelmässigen Gewebsfetzen bedeckt. Am gehärteten Präparat betrug die grösste Länge 2, die Breite 0,8 Cm. Auf dem Durchschnitt ergab sich eine längliche, mit mehrfachen Ausbuchtungen versehene Höhle, 1,5 Cm. lang, 0,6 Cm. breit. Die Dicke der Wand dieser Höhle schwankte zwischen ½ bis 5 Mm. Nur eine mässige Menge ganz leicht brauner, krümliger Masse bildete den Inhalt (eingedickte Gallerte), ausserdem durchzog ein 1 Mm. dicker solider Gewebsstrang die eine Hälfte der Höhle, beiderseits an der Innenwand angeheftet. An einer Spitze der Cyste, da wo die Wand die grösste Dicke von 0,6 Cm. zeigt, sieht man schon makroskopisch auf dem Durchschnitt einzelne rundliche Hohlräume in dem Gewebe der Wand von circa 1 Mm. Durchmesser.

Die mikroskopische Untersuchung ergiebt Folgendes (Fig. 1, S. 114).

Die die Höhle theilweise ausfüllende eingedickte Gallerte (Alkoholwirkung) färbt sich mit Alauncarmin lebhaft, im Gegensatz zu dem als Einbettungsmasse verwandten Celloidin. Sie besteht aus sehr zahlreichen, feinen, hellglänzenden Körnchen von wechselnder Grösse in roth gefärbter, mehr homogener Masse, enthält ferner faserige Elemente und ziemlich reichlich grosse, runde, blasige, leicht granulirte Zellen mit glänzendem, gefärbtem (Alauncarmin) Kern, besonders in den äusseren Schichten. Die Innenwand der Ganglionhöhle wird begrenzt durch eine ziemlich breite Schicht hellglänzenden, parallelfaserigen — die Fasern sind concentrisch um die Höhle angeordnet —, zellarmen, gefässlosen Bindegewebes: nur da, wo die Cystenwand die grösste Dicke zeigt, ist die innere Wandschicht zellenreicher. Hier ist auch eine deutliche Endothelbekleidung der Wand nachzuweisen, an den zellenarmen Partien sind nur ab und zu Endothelzellen sichtbar. An mehreren Stellen der Innenwand der Cyste haftet die Gallerte der Wand an, und es lässt sich deutlich verfolgen, wie hier eine Umwandlung des Gewebes in die gallertige Masse stattgefunden hat. Die Gallerte hat wiederum eine körnige Beschaffenheit, ist leicht roth gefärbt und enthält einzelne grosse blasse Zellen von den oben geschilderten Eigenschaften, ferner unregelmässig angeordnete Bindegewebsfibrillen oder Theile von solchen. Weiter nach aussen tritt ein sehr weites Netz von Bindegewebsfasern auf, parallel verlaufend oder sich spitzwinkelig kreuzend, mit grossen, blassen, ovalen bis runden Kernen, zwischen den Fasern ist feinkörnige Substanz vorhanden mit kleinen Faserstücken. Noch weiter von der Innenwand entfernt nähert sich das Gewebe mehr und mehr dem Bilde eines sklerotischen Bindegewebes mit normalen Bindegewebszellen; Gefässe sind zunächst keine vorhanden, die Grundsubstanz hat körnige Beschaffenheit. Es schliesst sich ein sklerotisches, im Uebrigen normales Bindegewebe mit nur ganz vereinzelten, engen Gefässen an; noch weiter nach aussen treffen wir ein Gewebe, welches theils aus Fettgewebe besteht, wie es an den meisten Stellen die Begrenzung des Präparates bildet, mit unten näher zu beschreibenden Eigenschaften. Der Uebergang von der Gallerte an einzelnen Stellen der Innenwand des Ganglion zu den äussersten Gewebsschichten des Prä-

parates ist ein durchaus allmählicher. Der oben erwähnte, durch das Ganglion verlaufende Strang besteht aus derbem Bindegewebe; die Fasern

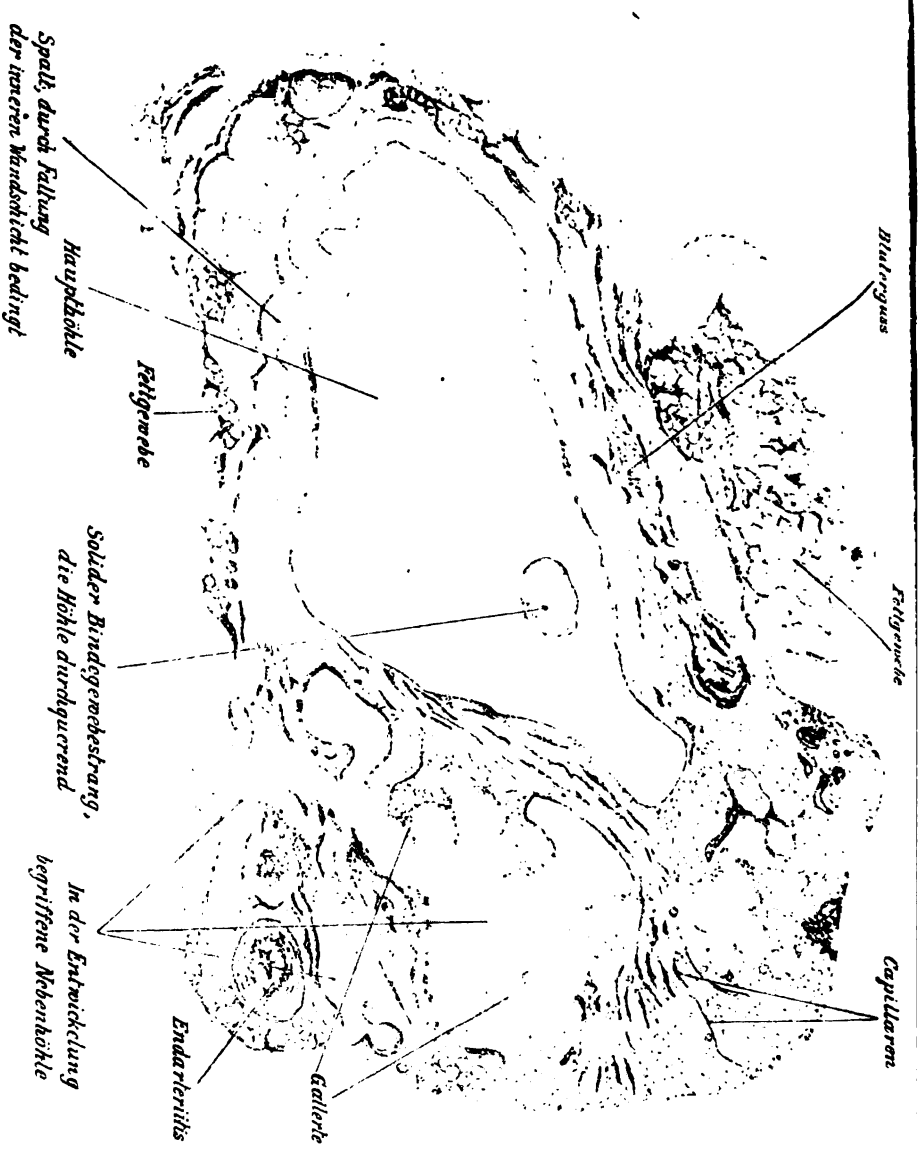

Fig. 1. Durchschnitt durch das Ganglion bei schwacher Vergrösserung.

sind in der Peripherie kreisförmig angeordnet, im Centrum verlaufen sie mehr senkrecht zu der Axe des Stranges; nur in den peripheren Schich-

ten sind ausser den Kernen der fixen Bindegewebszellen grössere, ovale, blasse Kerne vorhanden.

Der die Cystenhöhle auskleidende Bindegewebssaum zeigt an mehreren Stellen Faltungen, dadurch sind zwischen ihm und dem Nachbargewebe Spalten entstanden, offenbar zum grösseren Theil erst infolge der Behandlung des Präparates mit Alkohol u. s. w., doch finden sich auch einzelne Spalten, welche deutlich die Eigenschaften einer durch Degeneration des Gewebes zu Stande gekommenen Höhlenbildung an sich tragen. Wo die Cystenwand $^1/_2$—1 Mm. dick ist (= $^3/_4$ derselben), wird dieselbe fast überall von einer dünnen Schicht Fettgewebes begrenzt, welches in einer Umwandlung zu Bindegewebe begriffen zu sein scheint. Zwischen den am meisten centralwärts gelegenen Fettzellen sind gefäss- und zellenreiche (fixe Bindegewebszellen und Fibroblasten), verbreiterte Septa vorhanden; an den Stellen, wo mehrere Fettzellen zusammenstossen, finden sich häufig Gruppen grosser, blasser, ovaler Kerne mit ein oder mehreren Kernkörperchen, wohl gewucherte Lymphendothelien. Je mehr man nach aussen fortschreitet, desto mehr stimmt das Fettgewebe mit normalem Fettgewebe überein. Zwischen Fettgewebe und sklerotischer innerer Begrenzungsschicht der Ganglionhöhle ist an einzelnen Stellen ein sehr zellen- und gefässreiches Bindegewebe vorhanden, mit zahlreichen, offenbar neugebildeten Capillaren versehen, welche im Allgemeinen parallele Anordnung besitzen. Innerhalb des so beschaffenen Gewebes liegen einzelne isolirte Fettzellengruppen, es lässt sich ein Uebergang von den in der geschilderten Weise veränderten und verbreiterten Fettgewebsseptis zu diesem capillarreichen Bindegewebe erkennen, und man erhält den Eindruck, als ob unter zunehmender Verbreiterung dieser Septa die Fettzellen mehr und mehr verschwinden und somit an Stelle des Fettgewebes jenes Bindegewebe von dem Charakter des neugebildeten tritt. Die Gefässe innerhalb desselben sind auffallend eng, an den Arterien ist sehr deutliche Endarteriitis vorhanden. Einzelne frische diffuse Blutungen sind in diesem Theil des Cystenbalges sichtbar; Pigment ist nur ganz vereinzelt nachzuweisen.

An derjenigen Stelle der Ganglionwand, welche die grösste Dicke (5 Mm.) besitzt, zeigt sich, von aussen nach innen verfolgt, sehr deutlich der Uebergang von normalem Fettgewebe zu diesem theilweise neugebildeten Bindegewebe. Letzteres erscheint hier in Gestalt von mehr oder weniger schmalen Streifen, in deren Umgebung breite Bezirke gefässarmen, sklerotischen Bindegewebes, sowie mehrere in der Entwicklung begriffene und theilweise schon fertige isolirte oder in einander übergehende Höhlen auftreten. Hier scheint ein unmittelbarer Uebergang stattzufinden: die Capillaren der jungen Gewebszone sind von reichlichen grossen Zellen umlagert, sie nehmen ausserhalb der erwähnten Streifen immer mehr an Zahl ab, bis innerhalb derben Bindegewebes nur noch einzelne Gefässabschnitte oder längliche Zellenhaufen vorhanden sind, zuweilen mit spärlichem Pigment durchsetzt. Einzelne grössere Arterien sind durch Endarteriitis fast ganz verschlossen, auch die Venen zeigen verdickte Wandungen. Besonders charakteristisch ist, je mehr wir uns den gallertig umgewandelten Partien nähern, das Verschwinden der Faserung und der fixen Bindegewebskerne, an deren Stelle zahlreiche grosse, ovale, blasse,

mit ein bis zwei Kernkörperchen oder sehr zahlreichen dunkelen Körnchen versehene Kerne treten. Diese haben zunächst noch eine regelmässige, annähernd parallele Lage zu einander, je mehr jedoch das Gewebe den faserigen Bau verliert und statt dessen eine feinkörnige, wenig durchsichtige Masse auftritt, desto mehr finden sich diese Kerne ganz unregelmässig gelagert, in ihrer Gestalt verändert — nicht selten ist nierenförmige Gestalt vorhanden —, sie werden so blass, dass sie nur noch mit starker Vergrösserung zu sehen sind. Ausser ihrem isolirten Auftreten zwischen den Bindegewebsbündeln finden sich, sobald sie in grösserer Zahl erscheinen, Haufen derselben nicht selten in strangförmiger Anordnung, vielleicht aus Blut- und Lymphcapillaren hervorgegangen. An der Grenze der bereits deutlich gebildeten Gallerte sieht man die betreffenden Kerne bezw. Zellen mit sehr verwischten Contouren zusammenfliessen und feinkörnige, sehr schwach sich färbende Klumpen bilden (wohl gallertige Umwandlung). An einer grösseren, mit Gallerte gefüllten Höhle fehlt noch eine deutliche Wandschicht, es sind der Wand in mehrfacher Schicht die grossen ovalen Kerne angelagert, die in derselben Form reichlich in dem unmittelbar anstossenden, bereits nicht mehr deutlich faserigen Gewebe vorhanden sind.

Wo die Entwicklung der kleineren Nebenhöhlen schon mehr vorgeschritten ist, kann man eine vollständige Ausfüllung der betreffenden Höhlen mit Gallerte nicht mehr nachweisen, wahrscheinlich ist dieselbe bei der Präparation zum grössten Theil herausgefallen, sie haftet aber da besonders in dünner Schicht der Wandung an, wo die Degeneration des Gewebes noch nicht abgeschlossen ist, an anderen Stellen hat sich bereits an der jungen Höhle eine deutlich parallelfaserige, noch zellenreiche Wandschicht gebildet, der dann meist keine Gallerte aufliegt. In die halbfertigen kleinen Cysten ragen einzelne Gewebsreste hinein, meist sind es Stümpfe von Blutgefässen, welche der Erweichung länger widerstanden haben.

Der in der geschilderten Weise veränderte Gewebsabschnitt, welcher, wie erwähnt, den Hauptantheil an der dicksten Partie der Ganglionwand hat, zeigt die Degeneration und multiple Höhlenbildung nicht in allen Theilen des Präparates, sondern hauptsächlich nur entsprechend der Mitte der einen Längswand desselben. Weiter nach der Spitze zu tritt immer mehr der Charakter desjenigen Gewebes zu Tage, wie ich es an zahlreichen mikroskopischen Präparaten an der oben als typischer Sitz der dorsalen Ganglien bezeichneten Stelle auf dem Intercarpalgelenk unter normalen Verhältnissen nachweisen konnte. Nur wo es die beschriebene Degeneration zeigt, geht das betreffende Gewebe in die Wand der grösseren Ganglionhöhle über, je mehr dasselbe aber sich in seinen Eigenschaften der Norm nähert, desto mehr ist es von der Hauptcystenwand getrennt, liegt derselben nur lose an, in den peripherstenTheilen ist sogar ein trennender, schmaler Spalt zu constatiren. Aehnlich der normalen Ausfüllmasse der fraglichen Stelle über dem Intercarpalgelenk wechseln auch in den entsprechenden Gewebslagen in unserem Präparate Binde- und Fettgewebe mit einander ab. Je näher wir uns an der in Degeneration begriffenen Partie befinden, desto mehr zeigen sich auch pathologische Zustände ausgesprochen: Endarteriitis, reichlich grosse ovale

Kerne um die Gefässe, Verbreiterung der Fettgewebssepta, Umwandlung des Fettgewebes in Bindegewebe, zellenreiches junges Bindegewebe mit reichlichen, wohl neugebildeten Capillaren; zahlreiche, frische Blutungen sind in dem Gewebe sichtbar. — An einer beschränkten Stelle des Präparates hat der fragliche Gewebsabschnitt durchaus den Charakter der Gelenkkapsel, ja es sind auch auf zahlreichen Schnitten deutlich Gelenkzotten zu erkennen. Stellenweise reicht die Hauptcyste sehr nahe an diese Gelenkkapsel heran und ist nur durch eine ganz schmale sklerotische Bindegewebsschicht von ihr getrennt.

Den im Vorhergehenden eingehender geschilderten Befund betrachte ich als typisch für das carpale Ganglion, wenn man es, wie hier, in einem günstigen Zeitpunkte der Entwicklung zur Untersuchung bekommt. Zunächst scheint die Cyste nach der klinischen Untersuchung an derjenigen Stelle gelegen zu haben, welche ich oben als den Prädilectionssitz der dorsalen Ganglien der Hand namhaft gemacht habe: zwischen Os multangul. min. und capitat. auf der einen, scaphoid. und lunat. auf der anderen Seite. Ein kleiner Abschnitt der Gelenkkapsel wurde bei der Exstirpation mit fortgenommen, doch spricht gar nichts für die Annahme, dass zur Zeit der Operation eine Communication der Ganglionhöhle mit dem Intercarpalgelenk bestanden habe oder etwa früher vorhanden gewesen und später obliterirt sei. Die Wand der dem Gelenk am nächsten gelegenen Gallerthöhlen — stellenweise fand sich nur eine sehr schmale trennende Gewebsschicht — hatte einen durchaus anderen histologischen Charakter als die betreffende Gelenkkapsel. Die in der Entwicklung begriffenen kleineren Höhlen der Ganglionwand fanden sich gerade in demjenigen Theil derselben, welcher der Gelenkkapsel bezw. dem paraarticulären Gewebe am meisten benachbart war. Danach muss man annehmen, dass gerade in dem zwischen die genannten Handwurzelknochen eingelagerten Gewebe die Höhlenbildung vor sich geht und von hier aus die Haupthöhle sich mehr und mehr nach der Haut hin vorschiebt. Dass nun in diesem Falle durch eine besondere Art von Gewebsdegeneration Höhlenbildung zu Stande kam, und dass durch Zusammenfliessen mehrerer kleinerer Höhlen die Hauptcyste gebildet wurde, das lehren die mikroskopischen Präparate auf das Deutlichste. Und wenn man diese in ihren einzelnen Schichten verfolgt, so kommt man zu der Ueberzeugung, dass es ein Bindegewebe ist, in welchem dieser Degenerationsprocess sich abspielt, vielleicht ein Bindegewebe, welches erst aus Fettgewebe sich aufgebaut hat. Es scheinen Neubildungs- und Entartungsprocesse neben einander herzugehen: ausser dem im Zerfall begriffenen Gewebe finden wir solches von den Eigenschaften des jungen Bindegewebes mit zahlreichen, offenbar neuge-

bildeten Zellen und Capillaren; gerade dieses Gewebe scheint aus Fettgewebe entstanden zu sein.

Im Einzelnen sehen wir, dass sich an der Innenwand der Haupthöhle nur stellenweise eine Endothelschicht nachweisen lässt. Der solide Bindegewebsstrang, welcher quer durch die Höhle verläuft und vielleicht aus einem obliterirten Gefäss entstanden ist, bedeutet jedenfalls den Rest einer Scheidewand, welche früher Einzelhöhlen von einander trennte, die jetzt zusammengeflossen sind. Die derbe, parallelfaserige Begrenzung der grossen Cyste muss als nachträgliche Bildung, nachdem bereits die Höhle entstanden war, aufgefasst werden. Dass auch besonders die Hauptcyste durch Gewebsdegeneration und Einschmelzung zu Stande kam, lehrt die Thatsache, dass an einzelnen Stellen ihrer Innenwand noch deutlich Erweichung und allmählicher Uebergang des Wandgewebes in Gallerte nachzuweisen ist. Alles spricht dagegen, dass dieser Degeneration und weiter der Entwicklung kleiner Nebencysten in bestimmten Abschnitten der Wand etwa ein secundärer Charakter zuzusprechen sei. Bemerkenswerth ist die starke Verengerung der Gefässe und besonders die sehr deutlich sichtbare Endarteriitis.

Mehrkammerige Ganglien werden wiederholt erwähnt (Teichmann, Falkson, Riedel). Teichmann schildert den Befund in seinem ersten Falle von „Cystenganglion" folgendermaassen:

An der Stelle, wo wir von aussen die drei erwähnten Einschnürungen wahrgenommen hatten, waren drei von diesen Einschnürungen entspringende Scheidewände vorhanden. Diese Scheidewände verliefen von der Spitze der Geschwulst bis zu ihrer Basis in einer nahezu mit der Längsaxe der Extremität parallelen Richtung und trennten die Geschwulst in vier vollkommen von einander geschiedene Räume. In dem am meisten nach der Ulnarseite gelegenen Raume befanden sich noch vier etwa stecknadelkopfgrosse, secundäre oder Tochtercysten, und zwar drei an der Basis und eine an der äusseren Wand der Geschwulst. Jede von diesen war ebenfalls isolirt und vollkommen geschlossen.

Das Ganglion im 6. Falle Falkson's verhielt sich in folgender Weise:

Von der Grösse einer grauen Erbse an der Dorsalseite des linken Handgelenks, deutlich aus dem Zwischenraume zwischen den Sehnen des Extens. indic. propr. und Extens. carpi rad. hervortretend. Exstirpation. Die Cyste sitzt zum grossen Theil auf dem Lig. carpi dors., das sie durch einen Schlitz passirt zu haben scheint; ein kleiner Theil erstreckt sich unter dem Ligament bis auf die Gelenkkapsel in der Gegend des Os lunatum und ist hier durch einen kurzen soliden Stiel angeheftet. An der Wandung der Cyste befinden sich zwei kleine Tochtercysten von Stecknadelkopf- und Linsengrösse.

Vermuthlich hätte die mikroskopische Untersuchung der Cystenwand in diesen Fällen noch weitere, kleinere Cysten nachweisen lassen.

Fall II (Prof. Riedinger).

Theil eines exstirpirten dorsalen Handganglion. Länge 1 Cm., Breite 6 Mm., centrale Cyste, am eingebetteten Präparat 5 Mm. hoch, 4 breit. Die Wand besteht im Ganzen aus derbem, gefässarmem Bindegewebe, peripher ist an mehreren Stellen Fettgewebe vorhanden. Ausser der Haupthöhle sind mehrere kleinere, unter sich nicht communicirende Cysten vorhanden. Die grössere Höhle ist mit tiefen Einbuchtungen versehen und von einer zellarmen, gefässlosen, derben, glänzenden Bindegewebsschicht begrenzt, deren Faserbündel im Allgemeinen sich circulär um das Cystenlumen, einander parallel anordnen; stellenweise ist die Innenschicht wellig gefaltet. Eine Endothelauskleidung ist im Zusammenhang nicht nachzuweisen, doch finden sich wiederholt der Innenwand aufliegend grosse Zellen entschieden vom Charakter der Endothelien. An einer Stelle der Innenwand der grösseren Cyste, wo die Gallerte in dünner Schicht anhaftet, ist sehr deutlich die bei Präparat I näher beschriebene Degeneration des Wandgewebes nachweisbar, es ist in evidenter Weise der Uebergang des die äusseren Schichten der Cystenwand bildenden, derben Bindegewebes in die Gallerte zu verfolgen, indem an Stelle der Fasern und Zellen mehr und mehr eine feinkörnige Substanz tritt. Auch hier zeigt das in der Peripherie des Präparates gelegene Fettgewebe die oben geschilderten Veränderungen: die central gelegenen Theile desselben weisen eine Verdickung der bindegewebigen Septa, eine Zellanhäufung (nicht Rundzellen) um die offenbar vermehrten Gefässe auf, letztere haben verdickte Wandungen, besonders deutlich ist an den Arterien eine Vermehrung der Intimazellen vorhanden; auch sind theilweise zahlreiche grosse, grosskernige Zellen (gewucherte Lymphendothelien) im Fettgewebe zu constatiren. Durch zunehmende Verbreiterung der Fettgewebssepta scheinen die Fettzellen erdrückt zu werden und an Stelle des Fettgewebes ein junges, durch Zell- und Gefässreichthum ausgezeichnetes Bindegewebe zu treten, welches weiter central im Präparat immer mehr derbe, gefässarme Beschaffenheit annimmt. Echte Rundzelleninfiltration findet sich nicht.

Wie bei Präparat I sind in dem den frischeren Höhlen am nächsten gelegenen Gewebe reichlich grosse, oft sehr blasse, zuweilen undeutlich abgegrenzte, ovale Kerne mit einem oder mehreren Kernkörperchen vorhanden, während die Gewebsfaserung immer mehr durch feinkörniges, wenig durchsichtiges Material ersetzt ist. Wo diese Kerne frei liegen, erkennt man einen feinkörnigen Protoplasmaleib um sie herum. Die betreffenden Kerne sind auch in Gruppen angeordnet, die nicht deutlich den Charakter von Blut- und Lymphgefässen aufweisen, vielleicht aber aus solchen hervorgegangen sind. Man sieht auch wiederum diese Kerne bezw. die Zellen zu grösseren Klumpen verschmelzen (gallertige Umwandlung), letzteres jedoch nur ganz nahe dem Höhlenlumen. Die Gallerte besteht aus roth gefärbter, ziemlich homogener Grundmasse mit reichlichen glänzenden Körnchen und grossen blassen, kernhaltigen Zellen. Die Cysten documentiren demnach deutlich ihre Entstehung durch Degeneration des Grundgewebes, und je nach ihrem Alter sind sie mit dickerer oder dünnerer

bindegewebiger Innenschicht versehen, wie sie auch an der Haupthöhle gefunden wurde. In dem gefässarmen Theil des Gewebes sind vereinzelt Pigmentablagerungen um Zellstränge vorhanden, welche ihrer Anordnung nach Gefässen entsprechen, wenn auch ein Lumen nicht (oder vielleicht nicht mehr) nachweisbar ist. Die peripheren Theile des Präparates werden theilweise von einem Abschnitte einer offenbar benachbarten grösseren Cyste eingenommen, zum Theil stellen sie ein gefässreiches Binde- und Fettgewebe dar, welches an einer Stelle wiederum den Charakter des parasynovialen Gewebes darbietet, d. h. es wechseln Lagen von Binde- und Fettgewebe mit einander ab. Theile einer eigentlichen Gelenkkapsel sind an den untersuchten Präparaten nicht vorhanden. Grössere Gefässdurchschnitte finden sich nicht, doch sind an den kleineren Arterien fast durchgehends Wucherungen der Intima und damit im Zusammenhang Verengerung des Lumens, ferner ist auch Verdickung der Venenwandungen zu constatiren; manche quer getroffene, durch Endothelwucherung bedeutend verengte Gefässe machen den Eindruck von Lymphgefässen. In der Peripherie des Präparates finden sich auch deutlich dilatirte Capillaren.

In diesem Falle handelte es sich nach dem histologischen Befund offenbar um ein älteres, reiferes Ganglion: ganz junge, in der Entwicklung begriffene Tochtercysten fehlen, doch besteht im Uebrigen völlige Uebereinstimmung mit Fall I. Multiple Cysten sind vorhanden, welche noch deutlich ihre Entstehung durch einen Erweichungsprocess des Bindegewebes zu erkennen geben; sie besitzen, entsprechend ihrem längeren Bestehen, mehr oder weniger dicke innere Bindegewebsschicht als Auskleidung, auf welcher Endothelien in zusammenhängender Lage nicht nachweisbar sind. Wiederum gewinnt man den Eindruck, als wenn Fettgewebe in den äusseren Partien des Präparates zunächst eine Umwandlung in junges, gefässreiches Bindegewebe erführe, dann dieses weiter mehr und mehr an Gefässen verarmte, an Fibroblasten aber reicher würde, um dann durch Degeneration der Fasern und Zellen in Höhlen sich umzuwandeln. Gefässverengerung, besonders Endarteriitis war auch in diesem Falle durchgehends vorhanden. — Wenn auch an einer Seite des Präparates das Gewebe in seiner Zusammensetzung ganz mit den paraarticulären Schichten des Intercarpalgelenkes übereinstimmte, so fanden sich doch Theile einer Gelenkkapsel nicht.

Im Ganzen lässt sich auch in diesem Falle der Befund kaum anders deuten, als dass die Ganglionhöhle entstanden ist durch Zusammenfliessen zahlreicher kleinerer Höhlen, welche ihre Entstehung einem Degenerations- und Einschmelzungsprocess des Bindegewebes verdanken.

Fall III (Prof. Lücke).

Zwei Stücke der Wand eines bei einem 21jährigen Mädchen exstirpirten, typischen dorsalen Ganglion der Hand. Bei der Operation

zeigte es sich, dass das Ganglion an einer dem Intercarpalgelenk entsprechenden Stelle weit in die Tiefe reichte; es schien eine Gelenkeröffnung bei der Exstirpation zu Stande gekommen zu sein, wenigstens drang eine eingeführte Sonde so weit in die Tiefe, dass man annehmen musste, mit derselben in das Gelenk gelangt zu sein.

Die mikroskopische Untersuchung ergab Folgendes: Sowohl auf Quer- als auf Flachschnitten der Wandtheile zeigt die eine Fläche die Eigenschaften einer Ganglieninnenwand, an der anderen bildet ein Gewebe von der Structur des paracapsulären und streckenweise unzweifelhaft die Gelenkkapsel selbst mit Zotten die Begrenzung. Im Ganzen hat das Gewebe der Wandung den Charakter eines gefässarmen, sklerotischen Bindegewebes, nach der Gelenkseite hin finden sich häufiger Gruppen von Fettzellen. Das Fettgewebe besitzt auffallend zellen- und gefässreiche, verbreiterte Septa, die betreffenden Zellen haben die Beschaffenheit junger Bindegewebszellen (Fibroblasten). In der Nachbarschaft sind Strecken vorhanden von im Allgemeinen bindegewebigem Charakter mit sehr reichlichen Gefässen, denen zahlreiche, ovale Kerne angelagert sind (junge Bindegewebszellen); Rundzelleninfiltration fehlt. Die betreffenden Gefässe haben entweder unregelmässigen Verlauf oder sind parallel oder netzförmig angeordnet; ab und zu sind in den Maschen dieser Netze Fettzellen vereinzelt vorhanden. Wiederum erhält man den Eindruck, als wenn das Fettgewebe durch Auftreten jungen Bindegewebes zwischen den Zellen erdrückt würde und letzteres dann an seine Stelle träte. Weiter entfernt von dem Fettgewebe tritt dann immer mehr derbes, gefässarmes Bindegewebe auf, in dem sich kurze Zellenstränge mit Pigmentablagerungen, wie Reste von Capillaren, vorfinden. In allen Theilen der Präparate ist sehr bedeutende Endarteriitis nachweisbar, am wenigsten in den innersten Schichten der Gelenkkapsel. Theilweise ist nur eine sehr dünne Gewebslage zwischen Ganglionhöhle und Gelenk vorhanden; eine Communicationsstelle zwischen beiden findet sich nicht.

Der die Ganglioncyste begrenzende Wandtheil besteht aus mehreren concentrisch angeordneten Schichten glänzenden, gefässlosen, zellarmen Bindegewebes; zwischen den einzelnen Schichten liegen schmale Streifen von kleinen Gefässen. Die innerste Wandschicht, auf der ein Endothellager nicht nachweisbar ist, ist theilweise wellig geformt; in das Cystenlumen ragen grössere zottenartige Abschnitte der Wand hinein. Zwischen den einzelnen Gewebslagen hier sind schmale Spalten häufig sichtbar, die zum Theil entschieden erst bei der Zubereitung der Präparate entstanden sind, zum Theil aber auch zwischen deutlich in Degeneration begriffenem Gewebe ihren Sitz haben, demnach den Eindruck erwecken, als seien sie infolge der Degeneration erst entstanden. Ausser diesen Spalten findet sich nur eine isolirte Nebencyste in der Spitze eines zottenartig gegen das Lumen der Hauptcyste vorragenden Theils der Wand derselben. Die innerste Schicht des Cystenbalges scheint in der Abblätterung begriffen zu sein. Man sieht schmale Streifen der innersten Gewebsschicht ganz oder grösstentheils losgelöst in der Ganglionhöhle liegen, bezw. in dieselbe hineinragen. Diese Gewebsstücke zeigen, ebenso wie manche benachbarte, der Wand noch ganz angehörende Stellen, auffallende Durchsichtigkeit und Glanz, dabei feinkörnige Beschaffenheit, nur noch

Reste von Zellen und Fasern. Hier handelt es sich wohl um eine secundäre gallertige Umwandlung des Gewebes. An den Enden der theilweise langen und schmalen Buchten, welche von der Haupthöhle ausgehen, zeigt sich mehrfach sehr deutlich frische Degeneration. Zu einer concentrischen Wandschicht ist es an diesen Stellen noch nicht gekommen, vielmehr findet ein continuirlicher Uebergang von dem benachbarten Bindegewebe zum Inhalt des betreffenden spaltartigen Raumes statt. Dicht an dem Spalt hat das Gewebe die Faserung verloren, eine feinkörnige Grundsubstanz ist vorhanden, in welche zahlreiche grosse blasse Kerne eingebettet sind. Diese sind theils zu grösseren Klumpen zusammengeflossen, theils liegen sie, zahlreiche dunkle Körnchen beherbergend, von unregelmässiger Gestalt, zuweilen sehr blass in den verschiedensten Richtungen durch einander; Kerne der fixen Bindegewebszellen sind hier kaum noch vorhanden. Je mehr wir uns von der am meisten degenerirten Stelle entfernen, desto zahlreicher treffen wir die zunächst noch in ihrer Gestalt wesentlich veränderten fixen Bindegewebszellkerne, die Fibroblasten nehmen entsprechend an Zahl ab, sind aber noch häufiger in Gruppen und Strängen angeordnet vorhanden; statt der körnigen Beschaffenheit nimmt das Gewebe dann immer mehr den faserigen Charakter des Bindegewebes an. — In der eigentlichen Gelenkkapsel sind reichlich junge Bindegewebszellen vorhanden.

Das Ganglion entsprach in diesem Falle seiner Lage nach dem Intercarpalgelenk an der mehrfach erwähnten typischen Stelle. Dass man bei der Exstirpation am Lebenden darüber im Zweifel bleiben konnte, ob in der Tiefe das Gelenk eröffnet wurde oder nicht, erscheint, wenn man sich die betreffende Gegend am anatomischen Präparat betrachtet, begreiflich.

Ich möchte das Ganglion in diesem Falle als ein fast völlig reifes auffassen, d. h. die Degeneration und Höhlenbildung im Gewebe haben im Wesentlichen ihr Ende erreicht, die kleineren, mit Gallerte ausgefüllten Hohlräume haben sich zu einer gemeinsamen, grösseren Cyste vereinigt, welche ihrerseits durch die Dicke der sie innen begrenzenden Bindegewebsschicht ihr Alter zu erkennen giebt. Die innersten Schichten der letzteren scheinen in einer secundären Erweichung begriffen zu sein. In den äusseren Theilen des Präparates fällt wiederum ein allmählicher Uebergang von Fettgewebe zu gefässarmem Bindegewebe auf. Die Arterien zeigen sehr ausgesprochene Endarteriitis. Besonders hervorzuheben ist die grosse Nachbarschaft der Cyste zu dem unterliegenden Gelenk, von dessen Kapsel ein Theil mit exstirpirt wurde. Stellenweise ist nur eine ganz schmale Trennungsschicht zwischen Ganglion und Gelenk vorhanden, doch ist nirgends eine Communication zwischen beiden zu constatiren, und die Structur der beiderseitigen Wandungen ist auch eine so verschiedene,

dass der Gedanke an einen genetischen Zusammenhang zwischen ihnen nicht berechtigt ist.

Fall IV (eigene Beobachtung).

25jähriges Mädchen. Haselnussgrosses Ganglion des rechten Handrückens an typischer Stelle, zeigt eine in der Längsrichtung verlaufende Einschnürung. 2 mal erfolglos discidirt. Operation in Narkose. Nahe unter der Haut wird ein Sack mit dünner Wand und ziemlich dünnflüssigem, serös-schleimigem Inhalt eröffnet, darunter gelangt man in eine dickwandige Cyste mit gallertigem Inhalt, welche sich von der Umgebung nicht abgrenzen lässt. Sie dringt zwischen den Knochen des Intercarpalgelenkes in die Tiefe. Es wird die Wand nach Möglichkeit exstirpirt, eine Gelenkeröffnung scheint dabei nicht zu Stande zu kommen. Bereits 3 Monate nach der Operation begann sich ein Recidiv zu zeigen; nach ½ Jahr war ein Ganglion von der früheren Grösse vorhanden, welches zunächst unbehandelt blieb.

Die mikroskopische Untersuchung der exstirpirten Theile ergab Folgendes: Nirgends Gelenkkapsel nachweisbar. In gefässarmem Bindegewebe findet sich eine sehr buchtige Höhle, deren dünne, aus parallelfaserigem Bindegewebe gebildete innerste Wandschicht zum Theil abgehoben ist. An den Enden der einzelnen Buchten ist besonders deutlich Degeneration des Gewebes, wie es bei den früheren Präparaten geschildert wurde, zu erkennen: Undeutlichwerden der Faserung, feinkörnige, wenig durchsichtige Grundsubstanz, Formveränderung und Verschwinden der fixen Bindegewebskerne, Auftreten reichlicher Fibroblasten, zum Theil in Haufen und Strängen angeordnet, zunehmende Blässe, Körnung, unregelmässige Lagerung, Gestaltveränderung derselben, Zusammenfliessen zu sich mit Alauncarmin färbenden, undeutlich abgegrenzten Klumpen (Gallerte). In der Mitte der Höhle liegende Gallertmasse zeigt feine Körnung; Kernreste und grössere gefärbte Klumpen sind darin zu erkennen. Auch ausserhalb der Cyste zeigt das Gewebe an einzelnen Stellen diejenigen soeben geschilderten Veränderungen, welche der Höhlenbildung vorauszugehen pflegen. Sämmtliche Blut- und Lymphgefässe sind durch Zunahme der Endothelien verengt, theilweise ist kein Lumen mehr zu erkennen, ferner lagern reichlich grosse Kerne in ihrer Umgebung.

An das die Cyste beherbergende Bindegewebe schliesst sich lockeres Zellgewebe und nach allen Seiten hin Fettgewebe an, dessen bindegewebige Septa theilweise durch zahlreiche, offenbar neugebildete Gefässe und reichliche junge Bindegewebszellen verbreitert sind. Auch in diesen Septis sind die Bindegewebsbündel meist stark auseinandergedrängt, körniges Material ist vorhanden (Oedem) und äusserst reichlich frische Blutungen: es finden sich häufig Spalten, von denen es nicht sicher festzustellen ist, ob sie durch Oedem oder Degeneration des Gewebes entstanden sind. Wo mehrere Fettzellen zusammenstossen, zeigen sich nicht selten blasse, grosse Zellen mit ovalem, ein bis zwei Kernkörperchen enthaltendem Kern. Pigmentanhäufungen fehlen, auch ist keine Rundzelleninfiltration, auch

nicht um die Gefässe herum bemerkbar. Auch in diesem Falle scheint eine theilweise fibröse Umwandlung des Fettgewebes sich vollzogen zu haben.

Hier dürfte es sich um ein relativ junges Ganglion handeln: die Hauptcyste besitzt zwar bereits eine, wenn auch schmale bindegewebige Innenschicht, doch ist das Gewebe in der Umgebung sehr locker und an verschiedenen Stellen in Degeneration begriffen; sehr zahlreiche frische Blutungen sind vorhanden. Man kann hier von einem diffusen Oedem, theilweise auch von einer diffusen beginnenden Gewebserweichung ausserhalb der eigentlichen Ganglionhöhle sprechen. Schon bei der Operation wurden zwei Höhlen eröffnet; man muss annehmen, dass die gefundenen Cysten infolge Zusammentretens mehrerer kleinerer, durch Erweichung des Gewebes entstandener Höhlen sich gebildet hatten, und dass die in dem umgebenden Gewebe nachgewiesenen Degenerationsvorgänge weitere Höhlenbildung einleiten sollten. Dafür spricht ja auch die Thatsache, dass trotz möglichst gründlicher Exstirpation bereits nach 3 Monaten Recidiv sich zeigte. Es ist wohl die Auffassung erlaubt, dass dieses neue Ganglion sich aus dem die erste Cyste umgebenden, schon bei deren Exstirpation in partieller gallertiger Erweichung begriffenen Gewebe ausgebildet hat. In diesem Falle trat besonders das sehr reichliche Fettgewebe in den peripheren Partien der Präparate hervor, welches, wie in den früheren Fällen, theilweise bindegewebige Umwandlung zu erfahren schien.

Fall V (anatomisches Präparat, Eigenthum des hiesigen pathologischen Instituts).

Zufälliger Befund bei der Section der Leiche eines infolge von Stichverletzung des Darms zu Grunde gegangenen 37jährigen Mannes.

Rechte Hand. Leicht oberflächlich durchscheinende, elastische Geschwulst von wenig unregelmässiger Oberfläche, von 2½ Cm. Länge, 1,6 Cm. Breite und 1,5 Cm. Dicke. An dem Präparat sind nur die Knochen, Gelenkkapseln und Sehnen mit anhaftendem Bindegewebe, sowie ein Theil des Ligament. carpi dorsale erhalten. Der Sitz der Geschwulst entspricht dem zwischen den Sehnen des Radialis brevis und Extensor dig. II. propr. gelegenen Theil des Intercarpalgelenks, sie befindet sich über diesen Sehnen. Zu beiden Seiten besitzt sie abgerundete Ränder, welche nach der Tiefe zu in eine längsgestellte dünne Gewebsleiste übergehen. An ihren vorderen Rand setzt sich eine etwa 1 Mm. dicke, anfangs 1½ Cm. breite Bindegewebsplatte an, welche nach vorn, sich verjüngend, verläuft und durch einen schmalen Ausläufer mit den Sehnenscheiden der Strecker des Zeigefingers in lockerer Verbindung steht. An den hinteren Rand der Cyste schliesst sich ebenfalls ein Bindegewebe an, welches in die

längsgerichtete, vom unteren Rand der Geschwulst ausgehende Gewebsleiste und hinten in das Ligam. carpi dorsale übergeht. Zieht man das Ganglion etwas an, so lässt sich in dem durchscheinenden Gewebe, durch welches es mit der Unterlage in loser Verbindung steht, kein Stiel oder eine ausgehöhlte Fortsetzung constatiren, auch tritt durch Druck auf die Cyste keine Verkleinerung derselben ein. Hierbei zeigt es sich, dass das die Längsleiste bildende Gewebe an seiner Basis sich in die seitlichen, den Gelenkkapseln aufliegenden lockeren Bindegewebslagen verliert; ulnarwärts steht es in lockerer Verbindung mit der Sehnenscheide des Extens. dig. II. propr. Von einem an der ulnaren Seite der Basis dieser Leiste verlaufenden Längsschnitte aus konnte man stumpf unter dem Ganglion her bis zu einem kaum papierdünnen Blatt der radialen Wand desselben vordringen und auf das Bestimmteste feststellen, dass das Ganglion vollkommen abgeschlossen in den genannten Geweben lose lag, nur nach einem am ulnaren Rand der Sehne des Musculus radialis brevis sich in die Tiefe senkenden Fortsatz des Ligam. carpi dors. war eine etwas festere, ferner nach der an dem Präparate aufgeschnittenen Sehnenscheide des Extens. poll. long. eine lockere Verbindung vorhanden. Eine Communication mit einem benachbarten Gelenk oder eine entsprechende Stielbildung liess sich mit voller Sicherheit ausschliessen. — Auf eine Eröffnung der Cyste und mikroskopische Untersuchung der Wand wurde, um das Präparat, welches zu Demonstrationszwecken dient, nicht zu zerstören, verzichtet.

Trotzdem kann daran, dass es sich hier um ein typisches Ganglion handelt, nicht gezweifelt werden. Das Präparat ist dadurch besonders werthvoll, dass das Ganglion hier nach allen Seiten hin scharf abgegrenzt ist, dass jedenfalls von einer Fortsetzung in Form eines hohlen oder soliden Stieles nach einer benachbarten Sehnenscheide oder Gelenkkapsel keine Rede sein kann. Es erscheint deshalb auch nicht möglich, die Cyste mit einer Sehnenscheide oder Gelenkhöhle in genetischen Zusammenhang zu bringen. Man darf wohl annehmen, dass auch in diesem Falle das Ganglion mehr in der Tiefe zwischen den Handwurzelknochen sich zunächst entwickelt und dann zwischen den genannten Sehnen hindurch sich der Oberfläche genähert hat.

Fall VI (Prof. Rosenbach).

„31jährige Frau. Vor 6 Jahren wurde zuerst am Dorsum des linken Vorderarms eine etwa erbsengrosse Geschwulst bemerkt, welche ganz allmählich wuchs, im letzten Jahre aber von der Grösse einer Haselnuss bis zu der eines Borsdorfer Apfels zunahm. Der Charakter derselben blieb immer der gleiche. Patientin hat nie an anderen Stellen des Körpers eine ähnliche Geschwulst bezw. ein Ganglion gehabt. Die Geschwulst fluctuirt, ist ziemlich prall-elastisch und macht ganz den Eindruck eines Ganglion, nur ist am Grunde derselben eine

schwielige Verdickung zu fühlen. Ihr Centrum befindet sich 7 Cm. oberhalb der Spitze des Proc. styl. radii, in der Mitte des Dorsum des Vorderarmes. — Bei der Exstirpation erwies sich die Geschwulst als ein Ganglion mit dem bekannten Inhalt, doch kamen in der verdickten, serös durchtränkten Wand, da wo diese der Fascie auflag, vielfache kleine Cysten zum Vorschein. Auch wurde ein eigenthümliches, derbes, aber doch durchtränktes Bindegewebe, welches dieselbe Beschaffenheit hatte, wie die Cystenwand in ihrem kleine Cystchen enthaltenden Theil, entfernt. Es lagen nach der Exstirpation die Muskelbäuche in einiger Ausdehnung frei. Nach der Heilung der Wunde bestand volle Gebrauchsfähigkeit der Hand und des Arms."

Die mir zur Verfügung gestellten Theile der exstirpirten Geschwulst bestanden zum grössten Theil aus seinem makroskopischen Verhalten nach normalem Fettgewebe mit Theilen des Cystenbalges, welcher eine unebene Innenfläche und auf dem Durchschnitt kleine Hohlräume zeigte.

Die mikroskopische Untersuchung ergab, dass die Cystenwand fast überall von Fettgewebe umgeben war, welches in seinen äusseren Schichten, abgesehen von vereinzelten, circumscripten, sehr erheblichen, lymphomartigen Rundzellenansammlungen neben den Gefässen, keine besonderen Veränderungen zeigte. Je näher der Ganglionwand, desto mehr waren die Arterien des Fettgewebes durch Wucherungen der Intima, welche entweder circulär oder nur an einer Stelle der Wand sichtbar waren, stark verengt. Auch die übrigen Schichten des Arterienrohres hatten eine Verdickung erfahren; zuweilen schienen die Vasa vasorum vermehrt. An den am meisten central gelegenen Theilen des Fettgewebes waren die Bindegewebsbalken desselben verbreitert und enthielten reichlich Gefässe mit Bildungszellen- und Rundzellenanhäufung in der Umgebung. Das so veränderte Fettgewebe ging allmählich in ein derbes Bindegewebe über, zunächst mit reichlichen, stark verengten Arterien und reichlichen grossen Fibroblasten, enthielt aber noch ab und zu Fettzellen eingesprengt. Weiter nach dem Cystenlumen zu wurde dieses Bindegewebe immer gefässärmer, die Wandungen der noch vorhandenen Arterien und Venen (und Lymphgefässe) waren sehr stark verdickt, ihre Lumina fast aufgehoben. Es folgte dann eine Bindegewebsschicht, welche weithin kaum ein Gefässlumen zeigte, nur einzelne kurze Zellstränge oder -haufen waren vorhanden, welche den Eindruck von zu Grunde gegangenen Capillaren machten und reichliche Pigmentanhäufungen in ihrer nächsten Nähe zeigten; Blutungen waren nicht nachweisbar. Es fanden sich hier aber einzeln oder zu Strängen und Haufen angeordnet sehr zahlreich grosse Kerne mit ein bis zwei Kernkörperchen, die man als Fibroblasten ansprechen muss. In dem so beschaffenen Bindegewebe war nun an verschiedenen Stellen die gallertige Degeneration bezw. Höhlenbildung sehr deutlich nachzuweisen: die Faserung wurde immer undeutlicher, statt ihrer trat eine feinkörnige Beschaffenheit des Gewebes auf,

die übrig gebliebenen Fasern und Zellen (Bildungszellen und vereinzelte Rundzellen) zeigten eine ganz unregelmässige Anordnung. Die Kerne der fixen Bindegewebszellen waren hier mehr oder weniger ganz verschwunden, nachdem sie in benachbarten Schichten starke Formveränderung gezeigt hatten. Die Fibroblasten waren in unmittelbarer Nähe der Höhlen theilweise sehr blass, unregelmässig geformt, enthielten zahlreiche dunkle Körnchen, deutlich war Vereinigung derselben zu grösseren, sich mit Alauncarmin färbenden Klumpen (Gallerte) zu erkennen. Im Centrum der so degenerirten Partien lagerte die auch durch ihre lebhaftere Färbung mit Alauncarmin (im Gegensatz zu dem als Einbettungsmasse verwendeten Celloidin) kenntliche Gallerte, in welcher sehr zahlreiche glänzende Körnchen und noch einzelne Fasern und grosse Zellen (Zellleib mit grossem Kern) mit verwischten Contouren sichtbar waren. Ganz vereinzelte verästelte Capillaren lagen in dem degenerirten Gewebe oder ragten auch frei in die bereits gebildete junge Höhle hinein. An manchen Stellen zeigten die an der Grenze des bereits aufgelösten Bindegewebes gelegenen Zellen Neigung, sich der Innenwand der neugebildeten Höhle anzulagern, und sie bildeten streckenweise hier eine mehrfache (drei- bis sechsfache) Endothelschicht, auch fanden sich diese Zelllagen, als Streifen von der Wand abgehoben, in das Höhlenlumen hineinragend. Einzelne dieser Hohlräume liessen sich vielleicht als dilatirte Lymphgefässe mit reichlicher Endothelwucherung auffassen. An offenbar älteren Höhlen bestand die innerste Schicht aus einem zellarmen, gefässlosen, parallelfaserigen Bindegewebe in dünner Lage mit einschichtiger Endothelbekleidung. Im Ganzen waren äusserst zahlreiche kleine, ganz frische Höhlen vorhanden. Von den lymphomartigen Rundzellenhaufen aus erstreckten sich ziemlich weit in das Fettgewebe, den Bindegewebsbalken desselben folgend, Rundzellenstränge, meist den Gefässen entlang. Zum Theil waren die Bindegewebsfasern stark auseinandergedrängt, nur wenig grosse blasse Kerne und ausserdem feine Körnchen lagerten zwischen ihnen (Oedem). Nirgends waren an den Präparaten Theile einer Gelenkkapsel nachzuweisen. In unmittelbarer Nähe des die meisten jungen Höhlen enthaltenden Abschnittes des Präparates verlief ein grösseres venöses Gefäss.

Dieses Präparat zeigt grosse Uebereinstimmung mit Fall I: multiple Höhlen in allen Stadien der Entwicklung, evident hervorgegangen aus durch Degeneration eingeschmolzenem Gewebe. Abweichend von den früheren Fällen ist die stellenweise sehr reichliche Anhäufung von Rundzellen um die Gefässe herum, ferner die zum Theil mehrschichtige Endothelauskleidung der kleineren Höhlen und endlich das besonders reichliche Auftreten von Anhäufung grösserer Zellen im Bindegewebe, welche den Charakter der Fibroblasten besitzen. Dieser abweichende Befund spricht jedoch keineswegs gegen die Ganglionnatur des fraglichen Kystoms: Rundzellenanhäufung tritt bekanntlich sehr häufig in durch Entzündung oder sonstwie gereiztem Gewebe auf, ohne irgend welche specifische Bedeutung; auch die Mehrschichtigkeit des Endothels wird gelegentlich in anderen, ge-

wöhnlich mit einer einzigen Schicht von Endothel ausgekleideten cystenartigen Gebilden, z. B. in nicht tuberculösen, chronischen Sehnenscheidenhygromen, beobachtet, ohne etwas Anderes als einen gewissen, durch Zellwucherung sich kennzeichnenden Reizzustand zu bedeuten. — Ich stehe demnach nicht an, das fragliche Kystom als seinem histologischen Bau nach mit den beschriebenen carpalen Ganglien in Uebereinstimmung befindlich zu erklären.

Dieser Fall hat dadurch noch ein besonderes Interesse, dass — abgesehen von dem durch die anatomische Structur des Cystenbalges zu führenden Nachweis der Entstehung der Cysten infolge von Gewebsdegeneration — die Lage der Geschwulst im unteren Drittel des Vorderarms den Gedanken an einen genetischen Zusammenhang mit den Gelenken der Hand von vornherein nicht aufkommen lässt.

Fall VII (eigene Beobachtung).

18jähriges Mädchen, linksseitiges, volares Ganglion der Hand, seit circa 1 Jahr bestehend, mehrmals ohne dauernden Erfolg aufgestochen. Wallnussgrösse, dünne Wandung, fluctuirend, der Radialarterie in der Höhe des Handgelenks aufliegend. Mässig grosse Beschwerden.

Operation in Narkose: Zunächst leicht aus der Umgebung zu isoliren, in der Tiefe mehr fixirt. Beim Einschneiden gallertiger Inhalt, an der hinteren Wand längsverlaufende Leiste, welche die Höhle abtheilt; der mediale Theil schiebt sich etwas unter die Beugesehnen nach der Mittellinie zu, endet jedoch blind und scheint der Handgelenkskapsel anzuliegen, der laterale ist innig mit den Radialgefässen verbunden, eine Radialvene wird verletzt; auch hier keine Communication mit dem Gelenk, nirgends ein Stiel oder eine kanalartige Fortsetzung nachzuweisen. Um die Arterie und eventuell die Gelenkkapsel nicht zu verletzen, bleibt der mehr fixirte Theil der hinteren Wand zurück, der übrige Balg wird exstirpirt. Glatte Heilung. An der typischen Ganglionstelle dorsal nichts Abnormes.

Die mikroskopische Untersuchung ergab Folgendes:

Zunächst fiel die nahe Beziehung der Ganglionwand zu einem grösseren Blutgefässe (Radialvene?) auf; grössere Abschnitte und zahlreiche kleinere Theile einer Gefässwand waren in den Präparaten zu erkennen. Innenschicht der Höhle fibrös, parallel-faserig, gefässlos, zellenarm, sehr dick; Längsspalten mit wenig kleinen Gefässen und reichlichen Bildungszellen in diesem Gewebsabschnitt, parallel zur Begrenzungsschicht der Höhle, vorhanden. Von der Innenwand gehen tiefe, oft verzweigte Buchten und Spalten, im Allgemeinen in senkrechter Richtung aus, an deren Enden und auch noch weiter entfernt im Gewebe mehrfach sehr deutlich Degeneration des Gewebes zu beobachten ist. Durch diese Einschnitte sind häufig lange, zottenartige Vorragungen in das Cystenlumen zu Stande gekommen. Die in Degeneration befindlichen Partien und ihre nächste Umgebung verhalten sich im Wesentlichen so, wie es bei den früheren

Fällen geschildert wurde. In den Buchten sieht man ferner grosse Zellen mit ovalem, dunkle Körnchen enthaltendem Kern frei der Wand anliegen, es sind dies wohl durch Degeneration des anstossenden Bindegewebes frei gewordene Fibroblasten; ein eigentlicher Endothelbelag ist nirgends nachzuweisen. In dem ausserhalb der centralen Wandschicht gelegenen fibrösen Gewebe sind zuweilen Haufen von Fettzellen mit breiten, gefässreichen Bindegewebsbalken vorhanden; letzteres ist auch in dem mehr peripher gelegenen Fettgewebe der Fall, wenigstens da, wo es dem Cystenbalg am nächsten liegt. Sonst vielfach durchaus normales Fettgewebe in den äusseren Schichten der Präparate. In jenen veränderten bindegewebigen Septis innerhalb des Fettgewebes zeigen die Capillaren starke Endothelwucherung, zahlreiche junge Zellen liegen in ihrer Umgebung und auch unabhängig von Gefässen im Gewebe; nicht selten sieht man, besonders an den Winkeln, wo die Fettzellen aneinanderstossen, grosse Zellen mit blassem, ovalem Kern, wohl aus Lymphendothelien hervorgegangen. Das die Fettzellen trennende Bindegewebe ist stellenweise auffallend locker, enthält dann körnige Massen und frische Blutungen, hier ist ödematöse Durchtränkung anzunehmen; nirgends findet sich Pigmentanhäufung. Relativ viel kleine Arterien und Venen in den Präparaten. Erstere in hochgradigster Weise verändert: sehr bedeutende Verdickung der Intima, so dass auf Querschnitten kaum noch ein Lumen vorhanden ist, doch auch andere Schichten erheblich verdickt; ebenfalls Venenwandungen beträchtlich verdickt. Bestandtheile einer Gelenkkapsel sind nirgends aufzufinden.

Im vorliegenden Falle handelte es sich um eine klinisch durch ihre Lage an der radialen Seite der volaren Handgelenksgegend und durch ihren gallertigen Inhalt als Ganglion charakterisirte Cyste. Von den topographischen Verhältnissen der volaren Ganglien wird noch an späterer Stelle die Rede sein.

Mikroskopisch stellt sich die Geschwulst als Cyste ohne besonders charakteristische Eigenschaften dar; sowohl die grössere Leiste an der hinteren Wand, welche bei der Exstirpation auffiel, als zahlreiche Unregelmässigkeiten der Wand im mikroskopischen Bilde deuten auf eine Entstehung aus mehreren kleineren Cysten hin. Dass die Cyste durch Gewebsdegeneration entstanden ist, folgt ausserdem mit grosser Wahrscheinlichkeit aus der an den Enden der zahlreichen Buchten und Einschnitte der Wand nachgewiesenen Degeneration. Die bindegewebige Innenwand ist ziemlich dick, was auch für die naheliegende Annahme spricht, dass wir es hier mit einem älteren, bereits reifen Ganglion zu thun haben, bei welchem der Degenerationsprocess im Wesentlichen abgelaufen und das gesammte erweichte und eingeschmolzene Gewebe durch eine einzige Ganglionhöhle ersetzt ist. — Besonders bemerkenswerth ist bei diesem Ganglion die sehr hochgradige Verengerung der Arterien durch Endarteriitis, was wohl auch für ein längeres Bestehen der Erkrankung spricht.

Weder aus dem Befund bei der Operation, noch aus dem histologischen Bau ergab sich ein Anhaltspunkt dafür, dass irgend ein genetischer Zusammenhang zwischen dem Ganglion und einer Gelenk- oder Sehnenscheidenhöhle anzunehmen ist.

Fall VIII (anatomisches Präparat, durch weiland Herrn Professor Joessel mir zur Verfügung gestellt), s. Fig. 2.

Zufälliger Befund bei den anatomischen Präparirübungen; Geschlecht und Alter des Trägers unbekannt.

Fig. 2.

Linke Hand. Im Ganzen 6 1/2 Cm. langes, kolbig endendes, schlauchartiges Gebilde. Der Anfangstheil liegt genau auf dem durch das Multangul. min., Capitatum und Scaphoideum begrenzten Theil des Intercarpalgelenkes, hat hier eine Breite von 1 Cm. und erhebt sich nur wenig über das Niveau der betreffenden Knochen, an der ulnaren und hinteren Seite unmittelbar in die benachbarten paraarticulären Gewebe übergehend, vorn von der Unterlage abzuheben und mit dem entsprechenden Theil der Intercarpalgelenkskapsel in Verbindung stehend. Von dem radialen Rande des Multangul. min. an ist keine Verbindung mit der Unterlage an dem Präparate mehr vorhanden: der wurstförmige Schlauch liegt allseitig frei zunächst dem Scaphoideum an, biegt dann in der Verlängerung der äusseren oberen Kante des Radius rechtwinkelig nach der volaren Seite hin ab, liegt weiter zwischen Scaphoideum und Radius und endet, an der volaren Seite des Handgelenks angelangt, ein wenig ulnarwärts abbiegend, in einem kolbenförmigen 1 1/2 bis 2 Cm. dicken Anhang, welcher unter der Radialarterie gelegen haben muss. Genau seitlich-radial zeigt der Sack eine Verschmälerung bis auf 1 Cm. Breite und 1/2 Cm. Dicke; vor und hinter dieser Stelle ist er etwas mehr ausgewölbt. Wie die Abbildung zeigt, sind an dem Präparate nur erhalten die unteren Enden von Radius und Ulna sowie die Handwurzelknochen mit den zugehörigen Gelenkkapseln.

Um festzustellen, ob etwa eine Communication des Sackes mit einer benachbarten Gelenkhöhle bestände, wurde im Anfangstheil aus der äusseren Wand ein kleines Fenster ausgeschnitten, welches auf der Abbildung dunkel gehalten ist, und das entfernte Gewebsstück zur mikroskopischen

Untersuchung vorbereitet. Es ergab sich, dass die Wand nur eine Dicke von 1 bis 2 Mm. besass, und dass der Sack mit der für die Ganglien typischen Gallerte angefüllt war. Bis zum Ende des kolbigen Anhangs war eine einzige, ungetheilte Höhle vorhanden. Gegenüber der angelegten Oeffnung war die Innenwand der Höhle flach, mit kleinen Ausbuchtungen versehen, mehr radialwärts ragten niedrige Leisten in das Lumen hinein, doch war nirgends eine Fortsetzung nach einer benachbarten Gelenkverbindung nachzuweisen, vielmehr stellte sich die Höhle als allseitig gegen die Umgebung abgeschlossen dar. Es wurden weiter die Knochen des Präparates in ihrer Mitte frontal durchsägt, und es konnte jetzt zunächst von der volaren Seite aus zweifellos festgestellt werden, dass der Anfangstheil der Cyste seiner Lage nach dem durch die genannten Knochen der Handwurzel begrenzten Theile des Intercarpalgelenkes entsprach, ferner ergab sich, dass zwischen der unregelmässig zottigen Synovialis dieses Gelenks und dem Balg der Cyste eine etwa ½ Cm. dicke Schicht soliden Gewebes vorhanden war. Auch von diesem wurde ein kleines Stück zur mikroskopischen Untersuchung abgetragen. Diese ergab nun, dass es sich um den Gelenkzotten unmittelbar angrenzendes Bindegewebe handelte, theils von lockerer, meist von entschieden sklerotischer Beschaffenheit mit wechselndem Zellenreichthum (fixe Bindegewebszellen und Fibroblasten); die Gefässe waren in ihren Wandungen stark verdickt; Endarteriitis war in ausgesprochenem Maasse vorhanden. Fettgewebe, welches, wie früher erwähnt, unter normalen Verhältnissen in dem von dieser Stelle entnommenen Gewebe mit Bindegewebe abzuwechseln pflegt, fehlte vollkommen. Das ausgeschnittene kleine Stück der Aussenwand des Anfangstheils der Cyste bestand mikroskopisch aus mehreren schmalen, parallelfaserigen, gefässlosen, äusserst zellenarmen glänzenden Bindegewebsschichten, welche durch ganz wenig lockeres Gewebe mit sehr spärlichen Capillaren und Zellen von einander getrennt waren; eine Endothelbekleidung liess sich nicht nachweisen.

Ich halte es nicht für zweifelhaft, dass in diesem Falle ein zunächst typisches carpales Ganglion gegeben war, welches ausnahmsweise nicht direct zwischen den Sehnen nach der Oberfläche sich vorgeschoben, sondern, wahrscheinlich dem Verlauf der Art. carpea dorsalis radialis folgend, seinen Weg nach der volaren Seite des Handgelenks hin genommen hat. Dass diese Wanderung nur langsam erfolgen wird, und wir es dementsprechend hier wohl mit einer bereits längere Zeit bestandenen Erkrankung zu thun haben, kann wohl ohne Weiteres angenommen werden. Es ist deshalb auch nicht auffallend, dass sich in einem kleinen Abschnitte der Wandung des Anfangstheils nicht diejenigen mikroskopischen Merkmale gefunden haben, welche wir für in der Entwicklung begriffene Ganglien früher kennen lernten. Man muss vielmehr annehmen, dass das Ganglion, zumal in seinem Anfangstheil, bereits den Zustand der Reife erreicht hatte, d. h. dass früher vorhandene multiple Cysten sich bereits zu einer einzigen, grösseren Höhle vereinigt hatten.

Das Präparat zeigt ferner sehr deutlich als Ausgangspunkt des Ganglion die wiederholt namhaft gemachte Stelle des Intercarpalgelenks und ferner die vollkommene Unabhängigkeit der Cyste von benachbarten Gelenk- oder Sehnenscheidenhöhlen. Das Fehlen von Fettgewebe in den paraarticulären Gewebsschichten unterhalb des Ganglion im Gegensatz zu dem normalen Befund an dieser Stelle scheint auch darauf hinzudeuten, dass hier Veränderungen Platz gegriffen haben, wie sie bei den oben eingehender geschilderten Fällen von typischen Ganglien besprochen worden sind.

Ein sehr interessantes, dem eben geschilderten Falle verwandtes Präparat hat Chaput beschrieben.

An einer Leiche wurde ein Ganglion gefunden, welches, mit dem Radiocarpalgelenk nicht communicirend, an der dorsalen Handgelenksgegend begann und sich dem Verlauf der Art. radialis in der Tabatière entlang bis zu der Stelle, wo die Arterie durch den ersten Intercostalraum tritt, erstreckte. Der Tumor hatte eine Länge von ungefähr 7 Cm. und einen Durchmesser von 6—15 Mm. bei sehr unregelmässiger Oberfläche; er bildete um die Arterie eine nicht geschlossene Scheide. Sein vorderes und hinteres Ende stellte ein Conglomerat von stecknadelkopf- bis erbsengrossen Räumen dar, in der Mitte befand sich ein grösserer, unregelmässiger Hohlraum mit wenig vorspringenden Falten der Wand. Sämmtliche Cysten besassen einen quittengeléeartigen Inhalt. Chaput nimmt an, dass ein gewöhnliches Ganglion in die Arterienscheide eingedrungen und derselben entlang weiter gewachsen sei.

Die Aehnlichkeit dieses Falles mit dem Joessel'schen Präparate leuchtet ohne Weiteres ein. Ob bei letzterem auch eine innigere Beziehung des Cystensackes zur Arteria radialis bestand, ist nicht bekannt; wir nahmen oben an, dass das Ganglion, dem Verlauf der Art. carp. dors. rad. folgend, zu der Radialis hingeleitet und dann dieser entlang nach der volaren Seite des Handgelenkes hin gewachsen sei. In Chaput's Fall kann auch das Ganglion zuerst dem genannten kleinen Seitenast der Radialis gefolgt sein, ist aber dann von der Vereinigungsstelle beider an peripher, nicht, wie im Joessel'schen Präparate, central weiter gewachsen.

Das Hauptinteresse für unsere Betrachtung knüpft sich an die beiden Angaben Chaput's, dass in seinem Falle eine Communication mit dem Handgelenk nicht bestanden, und dass der Tumor sich aus multiplen, mit Gallerte gefüllten Cysten zusammengesetzt habe. Dies spricht durchaus dafür, dass ein in unserem Sinne typisches Ganglion vorlag, hervorgegangen aus gallertiger Erweichung des paraarticulären Gewebes in Gestalt von zahlreichen kleinen Cysten, welches dann aber einen ungewöhnlichen Weg eingeschlagen hatte. Un-

sere Annahme, dass in dem Joessel'schen Präparate die Multiplicität der Cysten wegen des längeren Bestehens des Tumors und einer dadurch erlangten grösseren Reife gefehlt habe, gewinnt durch den Vergleich mit dem Chaput'schen Fall eine wichtige Stütze.

Ausserhalb der typischen Stelle am Handrücken gelegene Ganglien mit Stiel nach dem „Handgelenk" hin sind mehrfach beschrieben worden (Roeder, Falkson). Falkson's Fall IV zeigt grosse Uebereinstimmung mit dem Joessel'schen Präparate:

Ganglion in der Gegend der linken Art. radialis. Fortsetzung nach der Dorsalseite des Handgelenks hin, welche unter die Sehne des Abductor und Extensor poll. long. kroch. Incision zwischen diesen. Der Fortsatz liess sich bis in die Gegend des Os multang. min. verfolgen und endigte hier mit kurzem Stiel, der abgetragen wurde. Keine Communication mit dem Gelenk.

Bei den im Vorigen ausführlicher beschriebenen 8 Fällen von Ganglion handelte es sich 5 mal um solche der dorsalen Handgelenksgegend, eines hatte seinen Sitz an der Rückseite des Vorderarms, zwei an der volaren Seite des Handgelenks. Wenn auch zwischen den einzelnen Fällen keine volle Uebereinstimmung herrscht, so sind die Unterschiede doch nur dadurch bedingt, dass einige oder auch zahlreiche Merkmale in dem einen Falle fehlen, während sie in anderen deutlich ausgeprägt sind, keineswegs aber wurden bei einem Präparate positive Eigenschaften nachgewiesen, welche demselben eine Sonderstellung gegenüber den anderen zuerkennen liessen. Ich halte mich deshalb zu der Annahme berechtigt, dass es sich in den sämmtlichen 8 Fällen um dieselbe Erkrankung in ätiologischer Beziehung handelt, und dass die Differenzen in den Einzelbefunden nur auf Unterschiede im Alter und in der Entwicklung der einzelnen untersuchten Ganglien zu beziehen sind. Ist diese Annahme richtig, so folgt daraus mit grösster Wahrscheinlichkeit, dass die vorgetragene Auffassung von der Aetiologie der Ganglien auf alle Ganglien der Handgelenksgegend übertragen werden darf, und dass auf diese Weise eine Uebereinstimmung hergestellt ist zwischen den Hand- und Kniegangliën, von welch' letzteren ich bereits früher dieselbe Art der Entstehung nachgewiesen hatte. Wir hätten somit die früheren unklaren Lehren von der Entstehung der Ganglien aus Vorstülpungen der Gelenkkapseln und Sehnenscheiden oder aus den Gosselin'schen cryptes synovipares fallen zu lassen und die Ganglien zu betrachten als wahre Neubildungen, welche sich mit Vorliebe in dem paraarticulären Gewebe, doch auch in der weiteren Umgebung der Gelenke entwickeln.

Bevor ich auf die Consequenzen dieser Auffassung eingehe, will ich zusammenfassend nochmals hervorheben, welche Ergebnisse sich aus meinen oben eingehend geschilderten Untersuchungen ableiten lassen. Es sind folgende:

1. Die Ganglien nehmen ihren Ursprung in der an jeder normalen Hand fühlbaren Grube, welche einerseits vom Multangulum minus und capitatum, andererseits vom Scaphoideum und Lunatum begrenzt ist, (Fall I, III, IV, VII und VIII). In dieser Grube liegt ein Klumpen von Fett- und Bindegewebe der Intercarpalgelenkskapsel auf, welcher als der eigentliche Mutterboden der Ganglienentwicklung zu betrachten ist. Sobald ein hier entstandenes Ganglion eine gewisse Grösse erreicht hat, strebt es der Oberfläche zu und erscheint meist vor dem Lig. carpi dorsale zwischen den Sehnen des Extens. indicis proprius und des Extens. carpi radialis brevis, bezw. des Extens. pollicis longus unter der Haut, kann aber auch zwischen anderen benachbarten Sehnen oder durch das Ligam. carpi dorsale selbst nach aussen vordringen. Ich bemerke ausdrücklich, dass bei einer Reihe von Ganglien, welche ich in den letzten Jahren zu sehen Gelegenheit hatte, die aber nicht zur Operation kamen, der Sitz ebenfalls der genannten Stelle entsprach. Dass von hier aus die Ganglien mit einem mehr oder weniger langen Stiel nach der Seite hin wachsen und sogar bis auf die volare Handgelenksseite hingelangen können, lehren die oben näher geschilderten Präparate von Joessel und Chaput. Zur Entscheidung der Frage, ob die Mehrzahl oder alle volaren Ganglien auf diesem Wege an die Beugeseite des Handgelenks gelangen, reicht das vorliegende Material nicht aus; Fall V scheint dafür zu sprechen, dass auch an der volaren Handgelenksseite selbst Ganglien ihren Ursprung nehmen können.

2. Aus keinem der untersuchten Präparate liess sich ein Anhaltspunkt dafür gewinnen, dass Ganglien von Gelenkkapseln oder Sehnenscheiden aus durch bruchsackartige Ausstülpungen und nachträgliche Abschnürungen derselben entstehen können. Die Ganglionhöhle reichte zwar 2 mal (Fall I und III) so nahe an die Gelenkkapsel heran, dass bei der Exstirpation der Cyste ein kleines Stück mit fortgenommen wurde, doch konnte in keinem Falle bei der Operation eine directe oder verödete Communication zwischen Ganglion und Gelenk und ebensowenig eine Uebereinstimmung im histologischen Verhalten zwischen beiden nachgewiesen werden. Ob die Gosselin'schen cryptes oder follicules synovipares, bezw. corpuscules sous-synoviales und die von Teichmann gefundenen kleinen Cystenganglien frühe Entwicklungsstadien der typischen Ganglien darstellen oder als ihnen nur ver-

wandte Gebilde zu betrachten sind, vermag ich vorläufig nicht zu entscheiden.

3. Die typischen Ganglien sind aufzufassen als Neubildungen — Kystome —, erzeugt durch eine gallertige, colloide Degeneration des Bindegewebes und allmähliches Zusammenfliessen zahlreicher kleinerer, mit Gallerte angefüllter Höhlen im Gewebe. Die Degeneration erfolgt in dem paraarticulären Gewebe, bei den typischen dorsalen Ganglien der Hand dem zwischen Os multangulum minus und capitatum einerseits, scaphoideum und lunatum andererseits gelegenen Abschnitte des Intercarpalgelenks entsprechend.

Es drängt sich nun die Frage auf, welcher Ursache diese Gallertcystenbildung im Bindegewebe ihre Entstehung verdankt. Bei den 6 Fällen von Ganglien der Kniegelenksgegend, über welche oben berichtet wurde, war einmaliges Trauma als Ursache angenommen worden. Man konnte sich vorstellen, dass durch Quetschung oder Zerreissung des straffen, sehnigen paraarticulären Gewebes am Kniegelenk, vielleicht unter Mitbetheiligung von Blutaustritten, eine locale Ernährungsstörung aufträte, welche zu gallertiger Degeneration des Gewebes führte. Lässt sich nun für die Entstehung der carpalen Ganglien auch eine traumatische Einwirkung verantwortlich machen? Man hört von mit Ganglien behafteten Patienten nicht selten die Angabe, dass die Geschwulst plötzlich nach einer gewaltsamen Anstrengung der Hand oder nach Verstauchung zum ersten Male sich gezeigt habe. Hier handelt es sich jedenfalls nicht um die primäre Entstehung des betreffenden Ganglion, vielmehr muss man annehmen, dass dasselbe schon vorher in der Tiefe vorhanden war, aber erst durch eine plötzliche Pressung bei einer der genannten Veranlassungen — vielleicht unter Mitwirkung von in die Cysten oder in das sie umgebende, in der Erweichung begriffene Gewebe stattfindenden Blutungen — zum Vortreten zwischen den Sehnen und vor dem Lig. carpi transv. dorsale veranlasst wurde. Ich kenne einen an carpalem Ganglion leidenden Patienten, bei welchem an der in Mittelstellung befindlichen Hand kaum etwas Abnormes an der typischen Stelle wahrzunehmen ist, sobald er jedoch die Hand ad maximum beugt, tritt daselbst ein halbkirschgrosses Ganglion aus der Tiefe vor. Offenbar reicht es zwischen den wiederholt genannten Knochen des Intercarpalgelenks in die Tiefe und wird bei starker Beugung des Gelenks nach aussen zwischen den Knochen herausgepresst. Auf Grund dieser Erkenntniss müssen wir sagen, dass die theoretische Unmöglichkeit der plötzlichen Entstehung eines Ganglion auch durch die klinische Erfahrung bestätigt wird. Es sind vielmehr chronisch-traumatische

Einwirkungen, welche die Genese der carpalen Ganglien begünstigen. Wie häufig begegnen wir nicht der Angabe, dass ein vorhandenes Ganglion — zumal bei jungen Mädchen — durch Clavierübungen erzeugt sei. Wir müssen diese Aetiologie entschieden anerkennen.

Betrachtet man am anatomischen Präparat die Stelle, welche wir als den Mutterboden für die Entwicklung der typischen Ganglien des Handrückens kennen gelernt haben, so fällt uns auf, dass zwischen die betreffenden Knochen der beiden Handwurzelreihen ein aus Fett und Bindegewebe bestehender Gewebsklumpen eingekeilt ist, der in der Tiefe der Gelenkkapsel aufliegt. Dieses Gewebe muss bei forcirter Streckung der Hand eine Pressung erfahren, es erfüllt geradezu bei allen Streckbewegungen der Hand die physiologische Aufgabe, als Polster zwischen den sich nähernden Knochen zu dienen. Man kann bei Distorsionen des Handgelenks, welche durch Fall auf die dorsalflectirte Hand zu Stande kommen, die Beobachtung machen, dass häufig gerade an der fraglichen Stelle eine circumscripte Schwellung und besondere Schmerzhaftigkeit auftritt, und ich habe mir schon vor Jahren die Vorstellung gebildet, dass es sich hier um den Ausdruck einer Quetschung des zwischen den betreffenden Knochen eingeschlossenen paraarticulären Gewebes handele. Es dürfte nun die Vermuthung gerechtfertigt sein, dass infolge von Beschäftigungen, welche Stunden lang fast ununterbrochen Beuge- und Streckbewegungen des Handgelenks bezw. Intercarpalgelenks erheischen, wie es zumal beim Clavierspielen der Fall ist, gerade jener besonders exponirte Gewebsklumpen eine chronische Veränderung erfährt, welche dann die Bildung eines Ganglion zur Folge hat. Wir sahen in unseren Präparaten eine Umwandlung des die Ganglionhöhlen umgebenden Fettgewebes in Bindegewebe erfolgen, wir sahen im Bindegewebe Veränderungen vor sich gehen, wie wir sie theils als Ausdruck, theils als Folge eines chronischen Reizzustandes an anderen Körperstellen zu sehen gewohnt sind. Ist das ursprünglich durch seine Zusammensetzung aus Fett- und lockerem Bindegewebe zur Function eines Polsters vorzüglich geeignete Gewebe erst zum Theil in sklerotisches, infolge der Gefässveränderungen schlecht ernährtes Gewebe umgewandelt, so wird es jetzt erst recht durch fortgesetzte, wiederholte Pressung leiden, und das Zustandekommen einer gallertigen Erweichung macht dann für das Verständniss keine grossen Schwierigkeiten mehr.

Wenn sich auch diese Auffassung, wie mir scheint, ziemlich ungezwungen aus den vorgetragenen Untersuchungen ergiebt, so bin ich mir doch wohl bewusst, dass ein sicheres Urtheil nur aus einer mikro-

skopischen Untersuchung von in den frühesten Stadien der Entwicklung befindlichen Ganglien, wie sie nur an Leichen gewonnen werden können, abzuleiten wäre. Ich habe in diesem Sinne in etwa 20 Fällen die betreffende Gegend anatomisch zergliedert, das in Frage kommende Gewebe ausgeschnitten und mikroskopisch untersucht. Es ist mir jedoch in diesen Fällen und durch häufige bei Gelegenheit von Sectionen in der betreffenden Gegend vorgenommene Einschnitte vorläufig nicht gelungen, ein beginnendes Ganglion zu finden, was am Ende bei dem in die Anatomie gelangenden Leichenmaterial nicht besonders auffällig erscheinen kann. Wohl konnte ich jedoch in dem paraarticulären Gewebe Differenzen im Bau nachweisen; theils war eine ziemlich gleichmässige Zusammensetzung aus Fett- und Bindegewebe vorhanden, theils überwog das letztere mehr oder weniger stark, auch Zeichen eines gewissen Reizzustandes: starke Dichtigkeit, Gefäss- und Zellenvermehrung im Bindegewebe und in den Septis des Fettgewebes, ferner Oedem und Pigmentanhäufung waren gelegentlich zu constatiren.

Wenn wir an der oben vertretenen Auffassung von der Entstehung der Ganglien festhalten, so ergiebt sich daraus die Schlussfolgerung, dass dieselben eine ganz bestimmte Entwicklung durchmachen, um schliesslich zu einer Art von Reife zu gelangen und dann spontan heilbar zu sein. In dieser Weise erklären sich die folgenden klinischen Erfahrungen ohne Schwierigkeit:

1. Die Ganglien wechseln sehr häufig ihre Grösse — tiefer gelegene treten an die Oberfläche, bisher verborgene, secundäre Cysten entleeren sich in die bereits oberflächlich sichtbare Haupthöhle, stark verdünnte Cysten platzen, ihr Inhalt wird resorbirt.

2. Die Ganglien verschwinden sehr häufig spurlos oder lassen nur eine kleine harte Geschwulst zurück, in das höhere Alter werden sie nur selten mit übernommen — wenn sie reif geworden sind, d. h. wenn der Degenerationsprocess sein Ende erreicht hat und alle Cysten zu einer einzigen zusammengeflossen sind, so kann spontan oder nach Trauma ein Platzen der Cystenwand zu Stande kommen, der Inhalt wird resorbirt, die Wandung schrumpft ein.[1])

1) Wenn zwischen einem Ganglion und einem benachbarten Gelenk nur eine ganz dünne trennende Gewebsschicht besteht, so ist es wohl möglich, dass bei gewaltsamem Druck auf die Cyste ein Platzen in die Gelenkhöhle hinein zu Stande kommt. Es könnte auch einmal unter solchen Umständen spontan oder infolge von Trauma eine bleibende Communication zwischen einem Ganglion und einer Gelenkhöhle eintreten. Ein solcher Befund würde mit der vorgetragenen Ansicht über die Genese der Ganglien durchaus verträglich sein.

3. Nach allen Behandlungsmethoden der Ganglien sind Heilungen und Recidive beobachtet worden; diejenigen Autoren, welche nach Discision des Ganglion mit dem Tenotom multiple Einstiche und Einschnitte in die Wand von der Ganglionhöhle selbst aus verbinden, wollen weit weniger Recidive als nach der einfachen Discision beobachtet haben (Lücke) — ein reifes Ganglion ist jedenfalls durch einfaches Zerdrücken, durch Discidiren, durch die Incision und Exstirpation heilbar, sind jedoch noch nicht ausgereifte Nebencysten in der Wand oder ausserhalb derselben vorhanden, so schützt selbst eine scheinbar gründliche Exstirpation nicht vor Recidiv, wie der oben mitgetheilte Fall IV beweist; auch von 12 durch Riedel operirten Fällen recidivirten 4 schon im Laufe von 1—2 Jahren. Verbindet man mit der Discision Einkerbungen der Wand vom Lumen der Ganglionhöhle aus, so darf man hoffen, auf diese Weise etwa vorhandene kleinere Nebencysten zu eröffnen, damit gewissermaassen künstlich die Reife des Ganglion herzustellen und eine dauernde Heilung zu erzielen.

Wie sollen wir nun, von dem Standpunkte aus, welchen wir durch unsere Betrachtungen gewonnen haben, die carpalen Ganglien behandeln? Wenn es auch nicht unwahrscheinlich ist, dass die Ganglien meist, sich selbst überlassen, im Laufe der Zeit zur spontanen Heilung gelangen, so kommt doch sicher auch eine Art von Einkapselung, ein dauerndes Stationärbleiben in einer bestimmten Grösse vor, und ferner ist es doch auch häufig wegen bestehender Beschwerden oder aus kosmetischen Gründen entschieden indicirt, die sofortige Beseitigung der Geschwulst zu versuchen.

Hat man es mit einem voraussichtlich reifen Ganglion zu thun, d. h. war seit einiger Zeit keine Grössenveränderung eingetreten, ist deutliche Fluctuation bei dünner Wandung nachweisbar, so dürften zunächst die älteren Methoden des Zerdrückens und der Discision in Betracht kommen. Sitzt das Ganglion tief, zeigt es die bekannte, fast knochenharte Consistenz, ist es im Wachsthum begriffen, ist eine dicke Wand vorhanden, so dürfte sich im Allgemeinen am meisten Zuwarten empfehlen, bis Reife eintritt, da keine in diesem Stadium angewandte Methode zu sicherer Heilung führt. Ist jedoch die Beseitigung der Geschwulst schon jetzt erwünscht, so kommen Discision mit reichlichen Einkerbungen, besonders in die tiefer gelegenen Theile der Wand von der Haupthöhle aus, Incision mit Auskratzung oder Exstirpation in Frage, Methoden, die natürlich auch zur Anwendung gelangen, wenn reife Ganglien durch die genannten ganz einfachen Verfahren nicht zur Heilung zu bringen sind. Wenn man bedenkt, dass bei der Exstirpation der Ganglien eine Gelenkeröffnung häufig

nicht zu vermeiden ist, und dass dieses Verfahren doch keinen sicheren Schutz vor Recidiven gewährt, so scheint mir für die Fälle, wo nicht infolge von oberflächlicher Lage und guter Abgrenzung des Ganglion die Exstirpation das natürlichste Verfahren ist, die Incision mit gründlicher Discision oder Auskratzung und eventuell nachfolgender Tamponade den Vorzug zu verdienen.

NACHTRAG.

In den letzten Monaten hatte ich Gelegenheit, noch zwei weitere Fälle von carpalen Ganglien genauer zu verfolgen; da sie geeignet sind, die in vorstehender Arbeit niedergelegten Anschauungen wesentlich zu stützen, so mögen sie hier angeschlossen werden. Fall a kam in der hiesigen chirurgischen Klinik zur Operation; das gewonnene Präparat wurde mir gütigst zur Verfügung gestellt; Fall b betrifft eine eigene Beobachtung.

Fall a. 24jähriges Mädchen. Cyste an der volaren und radialen Seite des rechten Handgelenks, auf der Arterie liegend; Gegend der Tabatière ausgefüllt. Bei der Exstirpation ergiebt sich, dass die Cyste unter dem Abductor und den Extensorensehnen des Daumens einen hohlen Fortsatz nach der dorsalen Handgelenksgegend hin sendet; derselbe wird am radialen Rande des Extensor poll. longus durchschnitten; der weitere Verlauf des zurückgebliebenen Restes liess sich nicht näher feststellen. Die Cyste war mit der typischen Gallerte der Ganglien angefüllt. Glatte Heilung.

Der aufgeschnittene exstirpirte Sack hatte eine Länge von 5, eine Breite von 2 Cm. Die Wand war sehr derb, dünn, fast überall durchscheinend, mehrfach waren runde oder längliche undurchsichtige kleine Stellen zu constatiren. An einer Seite besass der Balg zwei rundliche Ausbuchtungen; die im Ganzen glatte Innenwand war hier wie narbig gefaltet, zahlreiche feine Leisten sprangen in das Lumen vor, ein fadendünner runder Strang verlief in 1 Cm. Länge frei von einer Seite der Höhle zur anderen. Dieser Theil des Balges wurde zur mikroskopischen Untersuchung vorbereitet. Dieselbe ergab ein sehr derbes, fast gefässloses, parallelfaseriges, mit mässig reichlichen länglichen Kernen durchsetztes Bindegewebe als Begrenzung zahlreicher Spalten und Höhlen, welche nur zum Theil unter sich communicirten. Die Haupthöhle zeigt sehr buchtige Beschaffenheit, zahlreiche Zapfen bezw. Scheidewände springen in dieselbe vor, welche ihrerseits wieder durch Spalten in mehrere Theile zerlegt sind. Im Ganzen sind diese parallel zu einander angeordnet. Besonders innerhalb der betreffenden Zapfen ist an den jüngeren Spalten die Entstehung durch gallertige Umwandlung des Bindegewebes evident nachzuweisen: es findet ein ganz allmählicher Uebergang des Gewebes in die die Spalten ausfüllende Gallerte statt. Das Gewebe verliert mehr und mehr die Faserung, wird feinkörnig und weniger durchsichtig, die in der Nähe der degenerirten Partien reichlich vorhandenen Fibro-

blasten werden zusehends blässer und verschwinden in der Gallerte; die fixen Bindegewebszellen zeigen, ehe sie zu Grunde gehen, erhebliche Gestaltveränderungen: sie sind abnorm verlängert, gekräuselt, gefaltet, sternförmig beschaffen. Schmale Zellstränge, wohl Reste von Capillaren, sieht man in dem degenerirten Gewebe sich auflösen; Zelltrümmer finden sich vor. In den äussersten Schichten der Schnitte ist Fettgewebe nicht vorhanden, die spärlich in dem peripher gelegenen Bindegewebe anzutreffenden kleinen Gefässe sind durch Endothelwucherung stark verengt. Rundzelleninfiltration fehlt, Pigment ist nur spurweise sichtbar. An der Innenwand der fertigen Spalten und Höhlen ist ausgesprochene secundäre Degeneration nicht nachweisbar; ein continuirlicher Endothelbelag fehlt, nur sieht man zuweilen die Bindegewebszellen streckenweise endothelartig der Wand aufgelagert. Der oben erwähnte, frei durch die Höhle ziehende runde Strang besteht aus glänzendem, zellarmem, peripher concentrisch angeordnetem Bindegewebe ohne Gefässe; central hat dasselbe mehr homogene Beschaffenheit.

Dieser Fall muss dem oben näher geschilderten Präparat (Fall VIII) an die Seite gestellt werden. Dass auch hier die Cyste von der dorsalen Seite des Handgelenkes sich nach der volaren hin entwickelt hatte, lehrt der Operationsbefund. Dass, wie in jenem Präparate, der Ausgangspunkt an der früher als typisch bezeichneten Stelle des Intercarpalgelenkes zu suchen ist, wurde zwar nicht direct nachgewiesen, kann aber nach dem übrigen Verhalten als wahrscheinlich bezeichnet werden. Interessant ist es, dass im fraglichen Falle a die Reife des Ganglion noch nicht vollendet war, wie es für das Präparat Fall VIII angenommen werden musste, dass vielmehr noch an der näher untersuchten Stelle des Balges multiple, durch gallertige Umwandlung des Gewebes entstehende Spalten und Höhlen nachzuweisen waren, ein Befund, welcher, unter Berücksichtigung der früher gewonnenen Resultate, die Annahme rechtfertigen dürfte, dass auch hier das Ganglion durch gallertige Umwandlung des Bindegewebes bezw. durch Zusammenfliessen zahlreicher zunächst isolirter Erweichungshöhlen entstanden ist.

Fall b. 35 Jahre alte Krankenschwester; führt ihr Leiden auf eine ungewöhnliche Ueberanstrengung beim Strohsackeinfüllen während eines ganzen Tages vor jetzt $^5/_4$ Jahren zurück. Am nächsten Tage traten damals Schmerzen an der typischen Ganglionstelle der Rückseite der rechten Handgelenksgegend auf. Während der nächsten $^3/_4$ Jahre bestanden fast anhaltend in wechselndem Grade diese Schmerzen, dann trat mehr und mehr weitere Verschlechterung ein, indem die Schmerzhaftigkeit sich dem ganzen rechten Arm und der rechten Schulter mittheilte, und der nächtliche Schlaf bedeutende Störung erlitt.

Bei der erstmaligen Untersuchung im April d. J. — 1 Jahr nach Beginn der Erkrankung — constatirte ich lebhaften Druckschmerz an der für die dorsalen Ganglien typischen Stelle, ferner waren die Nerven-

stämme des rechten Arms, besonders der Radialis und der Plexus oberhalb der Clavicula in ziemlich starkem Maasse druckempfindlich. An der Rückseite der rechten Handgelenksgegend liess sich nur bei Beugung der Hand eine geringe Resistenz und Ausfüllung der betreffenden Grube nachweisen. Ich machte den Vorschlag einer Probeincision, welche auch bei Blutleere der Hand zur Ausführung kam. Es fand sich an der dem Zwischenraum zwischen dem Extensor indicis proprius und Extensor carpi radialis brevis entsprechenden Stelle im subcutanen Gewebe ein dünner, von etwas derbem Gewebe umgebener Nervenast, der mit seiner nächsten Umgebung exstirpirt wurde. Die Scheiden der benachbarten, genannten Sehnen wurden dabei eröffnet. Weiter trat bei Beugung der Hand unter dem vorderen Rande des Lig. carpi comm. dors. ein etwa erbsengrosser Gewebsklumpen vor, der durch seine derbe Beschaffenheit auffiel. Auch er wurde entfernt. Normale Heilung. Nach der Operation verschwanden die localen sowie die nach der Schulter hin ausstrahlenden Schmerzen; sie sind bis heute — 4 Monate nach der Operation — nicht wiedergekehrt.

Die mikroskopische Untersuchung der excidirten Gewebsstücke konnte erst in den letzten Wochen vorgenommen werden und lieferte folgenden sehr auffallenden Befund: das erbsengrosse Stück besteht aus Fett- und Bindegewebe und ist durch starkes Oedem ausgezeichnet: die Septa zwischen den Fettzellengruppen sind stark verbreitert, die Bindegewebsfasern sind auseinandergedrängt, eine feinkörnige, graugelbe Masse ist überall hier vorhanden, welche die Durchsichtigkeit der Präparate wesentlich beeinträchtigt. Ferner ist deutlich Zell- und Gefässvermehrung in diesen Septis nachweisbar; die Gefässe sind durch Endothelwucherung erheblich verengt; Rundzelleninfiltration fehlt. Die Wände der grösseren Gefässe sind bedeutend verdickt unter Betheiligung sämmtlicher Wandschichten, es fällt auf, dass ihre Wand ohne Abgrenzung allmählich in das umgebende Bindegewebe übergeht. Einzelne Arterien sind besonders durch Verbreiterung der Intima fast ganz verschlossen. In der Adventitia der grösseren Gefässe, theilweise auch in der Muscularis, sind grössere Spalten wahrnehmbar (Oedem). Auch die Nervenadventitia ist stark verdickt; breite Spalten sind zwischen ihr und der Nervensubstanz, offenbar durch ödematöse Durchtränkung erzeugt, vorhanden. An das ödematöse Fettgewebe schliesst sich theilweise noch mit einzelnen und zu kleinen Gruppen angeordneten Fettzellen durchsetztes, ödematöses Bindegewebe an, welches unverkennbar herdweise in Degeneration bezw. Nekrose begriffen ist. Wie bei den typischen Ganglien sieht man die Faserung des Bindegewebes immer undeutlicher werden, unter Aufquellung degeneriren die Faserbündel, die fixen Bindegewebszellen zeigen mannigfache Gestaltveränderungen, um dann sich aufzulösen. Wiederum sind in nächster Umgebung der in Degeneration begriffenen Stellen reichlich junge Bindegewebszellen mit grossen ovalen Kernen vorhanden, diese nehmen in dem sich verändernden Gewebe zunächst eine unregelmässige Lagerung an, werden dann immer blässer, d. h. färben sich zunehmend schlechter mit Carmin, um dann in der trüben, gleichmässig ganz schwach tingirten, feinkörnigen Degenerationsmasse zu verschwinden, in welcher sich nur noch undeutlich Faser- und Kernreste erkennen lassen. In ausgezeich-

neter Weise kann man an einem dieser nekrotischen Herde die allmähliche Auflösung einer kleinen stark geschlängelten Arterie studiren, dieselbe ist mitten in dem betreffenden Herd unterbrochen; sehr deutlich sieht man, wie die einzelnen Wandbestandtheile allmählich der Auflösung verfallen, die Elastica hat an einer Stelle noch allein diesem Einschmelzungsprocess widerstanden. Es finden sich in den Schnitten einzelne rundliche Höhlen, welche aber nicht den Eindruck von präformirten cystischen Räumen machen, sondern bei der Präparation durch Herausfallen der degenerirten Theile aus den weniger veränderten entstanden zu sein scheinen. Die geschilderten Gewebsveränderungen erstrecken sich bis unmittelbar an die, wie oben erwähnt, mit fortgenommenen, in den mikroskopischen Präparaten erkennbaren Sehnenscheidentheile. — An dem im Zusammenhang mit dem kleinen Nervenast excidirten Gewebsstückchen wurde derselbe Befund, nur etwas weniger ausgesprochen, erhoben.

Die Beschaffenheit der untersuchten Gewebsstücke musste zu der Vermuthung führen, dass es sich hier möglicher Weise um ein in den ersten Stadien der Entwicklung befindliches Ganglion handelte. Ich dachte mir, dass, wenn diese Auffassung richtig wäre, an der Operationsstelle sich nachträglich ein wirkliches Ganglion ausbilden könnte, da ja natürlich nur ein Theil des in Degeneration begriffenen Gewebes exstirpirt war. Bei einer daraufhin vorgenommenen Untersuchung der Patientin ergab sich nun das überaus interessante Resultat, dass jetzt — 4 Monate nach der Operation — in der That an der Operationsstelle eine kleine cystische Geschwulst von den klinischen Eigenschaften des carpalen Ganglion besteht. Die Narbe ist etwas gequollen, theils unter, theils seitlich von ihr liegt eine querovale, über erbsengrosse Cyste, welche bei Beugung der Hand sich stark vorwölbt, sich deutlich in der Längsrichtung des Armes etwas verschieben lässt und nicht scharf in die etwas derbe Umgebung übergeht. Bei Beugung der Hand liegt die Cyste ziemlich dicht unter der Haut, mit welcher sie keinen Zusammenhang hat, bei Streckung der Hand ist nur eine abnorme Ausfüllung der betreffenden Gegend nachweisbar.

Ich lege auf diese Beobachtung grossen Werth und glaube, dass es sich zur Zeit der Operation — soweit eine Autopsie am Lebenden in dieser Beziehung zu einem sicheren Urtheil berechtigt — nur um eine diffuse Gewebsveränderung gehandelt hat, wie ich sie als ersten Anfang der Ganglien betrachte, und dass dann bei fortschreitender Entwicklung der Degeneration in zurückgebliebenen Gewebsabschnitten die Ausbildung eines typischen Ganglion erfolgt ist. Die erhebliche locale Schmerzhaftigkeit und die ausstrahlenden neuralgischen Schmerzen am Arm dürften sich durch das mikroskopisch nachgewie-

sene beträchtliche Oedem der Nervenscheiden erklären lassen (vgl. die Mittheilung von Witzel).

Literatur (citirte Arbeiten).

1. Boyer, Traité des malad. chirurg. V. édition. T. IV. Paris 1847. p. 2.
2. Chaput, Progrès méd. 1885. T. II. p. 556.
3. Falkson, Archiv für klin. Chirurgie. XXXII. 1885. S. 58.
4. Gosselin, Mém. de l'acad. nat. de méd. T. XVI. Paris 1852. p. 367.
5. Henle, Handbuch der rat. Pathol. Bd. II. 2. Aufl. S. 823.
6. Knorr, De gangliis synovial. Dissert. Berlin 1856.
7. Ledderhose, Verhandlungen der deutschen Gesellschaft f. Chirurgie. XVIII. 1889. I. S. 141.
8. Michon, Des tumeurs synov. etc. Thèse de concours etc. Paris 1851.
9. Poirier, Arch. génér. de méd. 1886. Vol. I. p. 539 und 694. — Verhandlungen des X. internation. med. Congr. Bd. III. Abth. VII—VIII. Spec. Theil. Berlin 1891. S. 172.
10. Riedel in König, Lehrbuch der allgem. Chirurgie. Berlin 1889. S. 766.
11. Riedinger, Ueber Ganglion periostale. Sonderabdruck aus: Festschrift für A. v. Kölliker. Leipzig 1887.
12. Roeder, Ueber Ganglien. Dissert. Würzburg 1888.
13. Staehly, Zur Histogenese der Ganglien. Dissert. Würzburg 1889.
14. Teichmann, Zur Lehre von den Ganglien. Dissert. Göttingen 1856.
15. Volkmann, Krankheiten der Bewegungsorgane in Pitha-Billroth, Handbuch der Chirurgie. S. 838.
16. Witzel, Centralblatt für Chirurgie. XV. 1888. S. 137.

VI.

Casuistischer Beitrag zur Bauchchirurgie.

Von

Dr. Fritz Berndt
in Stralsund.

(Mit 1 Abbildung.)

1. Fremdkörper in der Blase. Sectio alta. Heilung.

Johann Mierke, 63 Jahre alt, Töpfer, 30. Juli bis 29. Sept. 1892.

Patient leidet seit langer Zeit an Beschwerden beim Urinlassen, weshalb er sich selbst katheterisirte. Vor circa 3 Monaten brach ihm nun die Spitze des Nélatonkatheters ab und blieb in der Blase stecken. Zunehmender Harndrang und Schmerz.

Status: Urin stark eiterhaltig, stinkend. Patient hat fortwährenden Harndrang, entleert jedesmal nur wenige Tropfen. Die Blase fasst nur circa 100 Ccm. (keine Strictureu). Alle Bewegungen macht Patient sehr vorsichtig und langsam, weil er bei schnelleren Bewegungen heftige Schmerzen in der Blase hat. Durch täglich zweimalige Blasenspülung mit dünner Argent. nitric.-Lösung ist die Cystitis am 18. August so weit gebessert, dass der Urin viel klarer aussieht und die Blase circa 300 Ccm. fasst. Die Untersuchung mit der Steinsonde ergiebt einen etwa hühnereigrossen Stein. Daher am 19. August

Das incrustirte Katheterstück in natürlicher Grösse.

Operation in Narkose und Beckenhochlagerung. Querschnitt am oberen Rande der Symphyse, nach Füllung der Blase mit 400 Ccm. Luft (Helferich). Eröffnung der Blase mit 5—6 Cm. langem Schnitt in der Medianlinie, Entfernung des circa 14 Cm. langen, dick incrustirten Katheterstücks, das die beistehende Form zeigt, nebst 35 hirsekorn- bis bohnengrossen Phosphatsteinen.

Blasennaht mit 7 Lembert'schen Seidenknopfnähten. Tamponade der übrigen Wunde mit Jodoformgaze. Verweilkatheter.

Verlauf ganz aseptisch; höchste Abendtemperatur 37,8°. Blasenwunde heilt per primam, ohne einen Tropfen Urin durchgelassen zu haben. Uebrige Wunde verkleinert sich langsam unter Jodoformgazetamponade. — Verweilkatheter nach 8 Tagen weggelassen, seitdem spontane Urinentleerung ohne Beschwerden. Am 29. September mit oberflächlicher Granulationsstelle entlassen, dieselbe ist am 15. October völlig vernarbt. — Urin wird spontan und ohne Beschwerden entleert, ist ganz klar.

2. *Hernia umbilicalis incarcerata. Hernio-Laparotomie. Heilung.*

Frau Timreck, 30 Jahre alt. 7. November bis 11. December 1891.

Patientin hat seit langen Jahren einen grossen Bauchbruch, der ihr jedoch bisher keine besonderen Beschwerden verursachte. Seit heute früh plötzlich ohne irgend welche Ursache Schmerzen im Bauch, fortwährendes Erbrechen, Stuhlverhaltung.

Status: Sehr fette Person. Starke Cyanose, kleiner, jagender Puls.

In der Mitte des Abdomens eine über mannskopfgrosse Geschwulst, deren grössere Hälfte links von der Linea alba liegt. Dieselbe ist prallelastisch, überall auf Druck empfindlich, zeigt tympanitischen Schall. Eine tief eingezogene Grube am unteren Umfang derselben deutet den Nabel an. — Uebrige Bruchpforten frei.

Therapie: Sofort in Narkose 20 Cm. langer Schnitt, parallel der Linea alba, über die linke Hälfte der Geschwulst bis in die Gegend des Nabels. Eröffnung eines grossen, sich trichterförmig nach innen verengenden Bruchsacks, der grösstentheils mit Dünndarm gefüllt ist. Ausserdem findet sich in demselben eine Dickdarmschlinge und Netz.

Der Dünndarm ist durch eine enge, in der Tiefe sicht- resp. fühlbare Oeffnung des Bruchsacks vorgefallen, durch welche dieser mit der übrigen Bauchhöhle communicirt. Hier ist auch der Sitz der Einklemmung. Die vorgefallene Dünndarmschlinge ist circa 1 Meter lang, ihre Serosa mässig geröthet. — Dickdarm und Netz sind durch eine zweite, über handtellergrosse Oeffnung in der medialen Wand des Bruchsacks vorgefallen und nicht eingeklemmt, sondern lassen sich leicht weiter vorziehen resp. zurückschieben.

Nach Erweiterung des einklemmenden Ringes mit dem Bruchmesser lässt sich nunmehr auch die Dünndarmschlinge ohne Mühe weiter vorziehen: die eingeklemmt gewesenen Stellen sehen unverdächtig aus, erholen sich rasch.

Reposition der Dünndarmschlinge ausserordentlich schwierig, gelingt aber schliesslich vollständig. Während derselben tritt durch die erwähnte grosse Oeffnung in der medialen Wand des Bruchsacks immer mehr Dickdarm und Netz in denselben ein, je mehr Dünndarm durch die kleine Oeffnung reponirt wird. Der Bruchsack besteht also aus zwei Hälften, von denen die linke durch die Operation eröffnet wurde. Beide Hälften communiciren durch die mehrerwähnte grosse Oeffnung mit einander.

Wegen Aussetzens des Pulses rasche Schliessung der Bauchhöhle durch zweietagige fortlaufende Seidennaht.

Verlauf afebril. Heilung in geringem Grade durch eine oberflächliche Eiterung am unteren Ende der Nahtlinie gestört (wahrscheinlich zurückzuführen auf das starke Ekzem, von dem die den Bruch bedeckende

Haut, namentlich in den unteren Partien, ergriffen war). Nach 5 Wochen völlig geheilt entlassen.

Patientin befindet sich jetzt, Mitte März 1893, ebenfalls völlig wohl.

3. Carcinoma Pylori. Laparotomie infolge falscher Diagnose. — Tod nach 2½ Monaten an dem Grundleiden.

Sofie Blössing, 56 Jahre alt. 28. Juli bis 18. October 1892.

Anamnese: Seit 4 Jahren Magenbeschwerden, Appetitlosigkeit, hin und wieder Erbrechen, unregelmässiger Stuhlgang. — Seit 3 Tagen fortwährendes Erbrechen angeblich kothiger Massen, gänzliche Stuhlverhaltung. (Eingeliefert mit der ärztlichen Diagnose: „Kothbrechen".)

Status: Bruchpforten frei. Abdomen nicht nennenswerth aufgetrieben. Links vom Nabel ein gänseeigrosser, harter, sehr empfindlicher Tumor, zu dem von rechts oben eine deutlich geblähte Darmschlinge hinzieht, die an demselben zu endigen scheint.

Diagnose: Obturationsileus, veranlasst durch einen Tumor des Colon transversum.

Therapie. Sofort in Narkose Laparotomie in der Linea alba: Der Tumor gehört dem abnorm tief liegenden Pylorus an. Die oben erwähnte, geblähte Darmschlinge ist das Colon transversum, welches sich von dem Tumor an nach links in grösserer Tiefe verliert. Da die Patientin zu einem weiteren Eingriffe zu schwach erscheint, so wird die Bauchwunde durch zweietagige fortlaufende Seidennaht geschlossen. Heilung per primam. — Tod am 18. October 1892 an Kachexie.

Zu diesem Falle möchte ich bemerken, dass der diagnostische Irrthum wesentlich hervorgerufen wurde durch die auf dem Aufnahmeschein vermerkte ärztliche Diagnose: „Kothbrechen". Wie spätere Nachforschungen ergaben, hatte es sich bei der Patientin nicht um Erbrechen von Dünndarminhalt, sondern von den bekannten kaffeesatzartigen Massen gehandelt. — Uebrigens fehlte zu dem Bilde eines Ileus ein Symptom: der Meteorismus. Der Bauch war, wie gesagt, nur ganz wenig gewölbt. Bei richtiger Würdigung dieses Umstandes wäre die Laparotomie vermieden worden.

4. Carcinoma pylori. Gastro-Enterostomie. Heilung. — Tod 4 Wochen nach der Operation.

Wilhelm Riebold, 69 Jahre alt. 30. April bis 8. Juli 1892.

Seit längerer Zeit allerhand unbestimmte Magenbeschwerden. — Bei der Aufnahme starke Magenerweiterung.

Zunächst erhebliche Besserung durch tägliche Magenausspülung, doch bald wieder die alten Beschwerden in verstärktem Maasse, dazu Erbrechen, völliger Appetitmangel. Patient nimmt täglich nur einige Löffel Suppe oder Wein zu sich, die er dann gewöhnlich sofort wieder erbricht.

Als ich den Mann Anfang Juni sah, konnte ich folgenden Status aufnehmen:

Aeusserst elendes, abgemagertes Individuum. — Im rechten Epi-

gastrium, dicht unter dem Schwertfortsatz, von der Mittellinie bis zum rechten Rippenbogen reichend ein ovaler, 7 Cm. langer, 4 Cm. breiter Tumor von derber Consistenz, der sich mit den Bewegungen des Zwerchfells unter den Bauchdecken auf- und abschiebt. Contouren des Magens bei der starken Abmagerung ausserordentlich deutlich zu sehen: grosse Curvatur am Nabel, bei Inspiration zwei Finger breit unter demselben. Tumor von der Leberdämpfung durch eine Zone tympanitischen Schalles getrennt, leicht nach unten verschieblich, weniger nach rechts.

Therapie. Von den beiden Alternativen: entweder den Mann verhungern zu lassen, oder noch den Versuch einer Besserung durch chirurgischen Eingriff zu machen, wird die letztere gewählt.

Nach Ausspülung des Magens, wobei sich erhebliche Mengen kaffeesatzartiger Massen entleeren, am

9. Juni in Narkose Schnitt vom Schwertfortsatz bis zum Nabel. Der Tumor gehört dem Pylorus an, lässt sich nicht ganz aus der Wunde hervorziehen. Leber, soweit sichtbar, frei von Metastasen. Von einer Pylorusresection wird in Anbetracht der längeren Operationsdauer abgestanden und zur Anlegung einer Magen-Dünndarmfistel geschritten. Nach Hervorziehen des Theiles der vorderen Magenwand, der sich am bequemsten in die Wunde einstellen lässt, wird die oberste Schlinge des Jejunum in der Ausdehnung von 5 Cm. an den Magen mit Seidenknopfnähten angeheftet (nach provisorischer Abklemmung der betreffenden Darmschlinge mit Gummiröhrchen). Je 3 Mm. von dieser Nahtreihe wird Magen- und Darmwand 4 Cm. lang bis auf die Schleimhaut eingeschnitten (Braun). Vereinigung der dadurch entstandenen Wundränder durch fortlaufende Naht.

Nunmehr Durchschneidung der Schleimhaut des Magens und Dünndarms, fortlaufende Naht derselben erst an der hinteren, dann an der vorderen Seite, endlich Schluss der gebildeten Anastomose durch fortlaufende Naht der Serosa und Muscularis an der Vorderseite. Sämmtliche Nähte mit Seide. Schluss der Bauchwunde in zwei Etagen. — Dauer der ganzen Operation $1^1/_2$ Stunden.

Verlauf fieberlos. Erbrechen trat seit der Operation nicht mehr auf. Anfangs alle 10 Minuten ein Löffel Portwein, Milch oder Bouillon. Ausserdem Ernährungsklysmen, die vom 6. Tage an weggelassen werden. Patient bekommt nunmehr so viel flüssige Nahrung, wie er will, und erholt sich sehr schnell. Vom 12. Tage an gehacktes Fleisch, am 17. Tage steht er bei völligem Wohlsein auf. Stuhlgang regelmässig. In der Woche vom 28. Juni bis 5. Juli hat er 4 Pfund zugenommen.

Plötzlich am 6. Juli Abends Temperatur 39°, Leib aufgetrieben, sehr schmerzhaft, Erbrechen. Unter den Erscheinungen diffuser Peritonitis Tod am 8. Juli Morgens 30 Tage nach der Operation.

Section: Diffuse, eitrig-fibrinöse Peritonitis. Der Ausgangspunkt derselben konnte trotz eifrigen Suchens nicht gefunden werden. Die Magen-Darmnaht war völlig intact, keine Perforation.

Die angelegte Fistel liegt 50—60 Cm. unterhalb des Pylorus, der durch einen knolligen ringförmigen Tumor völlig verschlossen ist. Durchmesser der Fistel $2^1/_2$ Cm. Die Darmschlinge war in der Richtung der Peristaltik an den Magen angenäht.

Wenn auch über den Werth der Gastro-Enterostomie heutzutage, wo die günstigen Resultate von zahlreichen derartigen Operationen vorliegen, kaum eine Meinungsverschiedenheit existiren dürfte, so scheint mir der vorliegende Fall doch ganz besonders geeignet, die segensreiche Wirkung dieses Eingriffs zu illustriren. Der Patient war auf das Aeusserste abgemagert und entkräftet, so dass man, namentlich bei seinem verhältnissmässig hohen Alter, jeden Augenblick seinen Tod erwarten musste. Um so auffallender war seine Besserung nach der Operation: subjectiv sofortiges Aufhören der Schmerzen, schnelle Zunahme des Appetits und der Kräfte, objectiv dauerndes Fortbleiben des quälenden Erbrechens, dabei täglich steigende Nahrungsaufnahme. Dieser entsprach denn auch eine Gewichtszunahme in einer Woche (28. Juni bis 5. Juli) von 4 Pfund. Da der Mann die Operation 30 Tage überlebte, so dürfte seine gesammte Gewichtszunahme wohl auf 10—12 Pfund zu schätzen sein.

Die Ursache für die tödtliche Peritonitis habe ich nicht eruiren können. Der Mann gestand mir am Abend vor seinem Tode, dass er ein Stück harten Schwarzbrotes gegessen habe, und ich dachte zunächst an eine mechanische Läsion der jungen Magen-Darmnarbe; bei der Section konnte ich jedoch keine Spur davon finden. Eine Perforation des Carcinoms war ebenfalls nicht vorhanden, ebensowenig irgend ein anderes verdächtiges Moment an den übrigen Bauchorganen.

VII.

Mittheilungen aus der v. Bardeleben'schen Klinik.

Ueber die Behandlung der multiplen örtlichen Tuberculose.[1])

Von

Stabsarzt Prof. Dr. A. Koehler.

Die örtliche, auf bestimmte Stellen des Körpers beschränkte, localisirte Tuberculose, welche man auch zum Unterschiede von der mit Weiterverbreitung der Tuberkeleruptionen verbundenen Form als primäre Tuberculose bezeichnet oder als chirurgische, wenn sie an Organen und Körpertheilen auftritt, an denen sie durch die „handwirkende Kunst", durch chirurgische Eingriffe bekämpft oder beseitigt werden kann, ist in unseren Krankensälen, besonders in den Kindersälen, leider eine der häufigsten Erkrankungen. Leider, weil die Behandlung derselben zu unseren schwierigsten und oft genug undankbarsten Aufgaben gehört. Wenn die Erfolge auch in einer grossen Zahl von Fällen bei tuberculöser Erkrankung der Haut, der Drüsen, Gelenke und Knochen sehr günstig und zuweilen radical sind, so bleibt doch eine vielleicht ebenso grosse Zahl übrig, bei denen es später zu hartnäckigen Rückfällen kommt, oder bei denen es auch der aufmerksamsten Beobachtung und unermüdlichsten Ausdauer in der Entfernung jedes sich eben zeigenden Herdes nicht gelingt, die Bildung neuer Herde zu verhüten. Es kommt dabei zur sogenannten multiplen Tuberculose, welche man in manchen Fällen wegen der Vielheit der Herde kaum noch als „primär" oder als „örtlich" bezeichnen kann; sie stellt schon einen Uebergang zu den schlimmen, allgemeinen, disseminirten Formen dar. Es ist wunderbar genug, wie lange es bei den selten über 12 Jahre alten Kranken trotz des Vorhandenseins zahlreicher über den ganzen Körper vertheilter Herde zuweilen dauert, bis sich aus der multiplen die allgemeine Miliartuberculose, die gewöhnlich bald

1) Nach einem in der Gesellschaft der Charité-Aerzte am 4. Mai 1893 gehaltenen Vortrag mit Krankenvorstellung.

zum Exitus führende Selbstinfection des ganzen Körpers, der serösen Häute und der parenchymatösen Organe bildet, bis, bacteriologisch gesprochen, der lange Zeit an bestimmten Stellen sesshafte Bacillus mobil wird und unter ungeheurer Vermehrung den ganzen Körper überschwemmt.

Man darf wohl annehmen, dass diese Möglichkeit der Generalisation um so grösser ist, je grösser die Zahl der tuberculösen Herde wird, und dass deshalb die Behandlung der multiplen örtlichen Tuberculose mit ganz besonderer Vorsicht einzuleiten und durchzuführen ist.

Wenn auch mancher der Fälle, bei denen kurz nach chirurgischen Eingriffen an einem tuberculösen Herde allgemeine Miliartuberculose auftrat, in denen es zu der sogenannten Generalisation der Tuberculose kam, nicht durch die Operation bedingt, sondern nach dem „post hoc, ergo propter hoc" beurtheilt war; wenn auch häufig genug Fälle beobachtet sind, bei denen diese acute Verallgemeinerung eintrat, ohne dass der ursprüngliche, primäre Herd berührt war — die Möglichkeit des ursächlichen Zusammenhanges operativer Eingriffe mit der Dissemination der Tuberculose ist nach den zahlreichen Veröffentlichungen competenter Beurtheiler nicht zu leugnen. Einige dieser Fälle lassen sich auf directe Inoculation zurückführen, indem gesunde Gewebe bei der Operation, ähnlich wie man es für manche Krebsrecidive annimmt, inficirt wurden. Dann muss aber noch eine besondere Veranlagung vorhanden sein, sonst würden wir z. B. viel häufiger infolge der kleinen, jedem Anatomen und pathologischen Anatomen bekannten, fast ausnahmslos auf den sogenannten Leichentuberkel beschränkten örtlichen Infection diese schlimmen Zustände beobachten. Dasselbe gilt von den zahlreichen Operationen an tuberculösen Theilen, bei denen eine Entfernung alles Erkrankten nicht möglich war; auch hier ist die Generalisation nur selten aufgetreten. Leider ist es aber noch nicht festzustellen, worin diese Veranlagung besteht, durch welche örtlichen oder allgemeinen Bedingungen diese Generalisation der Tuberculose begünstigt wird, so dass wir eigentlich nur im Stande sind, in wenigen geeigneten Fällen die eine dieser Gefahren, die der Inoculation, zu vermeiden. Zu den ätiologisch klarsten und dabei bedauerlichsten Fällen dieser Art der Infection gehören die nach der rituellen Beschneidung auftretenden Fälle von Tuberculose, welche dadurch entstehen, dass ein tuberculöses Individuum die Wunde der Circumcision aussaugte. Solche Fälle sind u. A. von Eltenberg (Gaz. lekarska 1886 Nr. 18 und 48, 4 Fälle) und Löwenstein (Dissert. Königsberg 1889, 3 Fälle) beschrieben. — Czerny berichtete auf dem 15. Congress der Deutschen Gesellschaft für Chirurgie über einen

Fall von Tuberculose nach Hauttransplantation, Wahl ebenda über einen solchen nach Amput. antibrachii, Jadassohn über einen Fall von Lupus durch Inoculation (Virchow's Archiv Bd. 121). Dahin gehören auch die Mittheilungen von Schuchardt auf dem 21. Congress der Deutschen Gesellschaft für Chirurgie über die Uebertragung der Tuberculose auf dem Wege des geschlechtlichen Verkehrs, und diejenigen von Tscherning (Fortschritte der Med. 1885 Nr. 3); Middeldorpff (ebenda, Bd. IV S. 249); Leser (ebenda, Bd. V S. 501, Klinische Beiträge zur Lehre von der tuberculösen Infection); O. Thesen (Ref. Centralblatt für Chir. 1887 Nr. 14, Fälle von wahrscheinlicher Inoculationstuberculose beim Menschen); Wartmann (Dissert. Bern 1886, Einfluss der Resection auf die Generalisation; unter 74 Fällen waren 2 durch Inoculation). Ferner: Raymond (France méd. 1886 p. 99, directe Inocul.); Lehmann (Deutsche med. Wochenschrift 1887, S. 144). Aehnlich war die Aetiologie in dem von Herbel in seiner Dissertation (Würzburg, 1891) beschriebenen Falle, wo bei einem Phthisiker aus einem Zungenbiss ein tuberculöses Geschwür entstand, und in einem im Institut für Infectionskrankeiten (Geh. Rath R. Koch) beobachteten Falle, bei welchem eine Stelle am gesunden Oberarm, wo früher Hautstücke zur Transplantation entnommen waren, lupös erkrankte.

Naturgemäss beschäftigen sich viele der Arbeiten über die Inoculation auch mit der weiteren Folge, der Generalisation; so die von Wartmann, Tscherning, Leser, Thesen u. A. Eine besondere Abhandlung über die „Généralisation tuberculeuse" schrieb Verneuil im Jahre 1887; aber von seinen Fällen sind mehrere wenig beweisend.

Der Umstand, dass wir die vollständige Heilung der Tuberculose und die Verhütung dieser schlimmen Folgen so wenig in unserer Gewalt haben, hat bewirkt, dass eine ganz enorme Zahl von Behandlungsmethoden der örtlichen, chirurgischen Tuberculose vorgeschlagen ist, und dass noch jetzt fast in jedem Monat wieder neue Mittel und Methoden angegeben werden.

Ehe wir die verschiedenen Arten der Behandlung besprechen, bei denen neben dem Bestreben, den erkrankten Herd unschädlich zu machen oder zu entfernen, fast immer auch die Absicht besteht, die Generalisation zu vermeiden, wollen wir nicht unerwähnt lassen, dass auch gar nicht selten Fälle beobachtet werden, in denen der operative Eingriff, meistens in der Entfernung der kranken Theile, eventuell durch die Amputation bestehend, von sehr günstigem Einfluss auf das Allgemeinbefinden gewesen ist; es werden sogar Beobachtungen von Besserung schwerer Lungenphthisis danach mitgetheilt

(z. B. Devos, Presse méd. Belge 1888 Nr. 34). Ebenso scheint die Ansicht genügend durch Erfahrungen gestützt zu sein, dass die Exstirpation tuberculöser Drüsen prophylaktisch wirkt, vor der allgemeinen Ausbreitung schützt (s. u. A. v. Noorden, Bruns Beitr. VI, Alfer Bd. VIII und die Dissert. von Hock und Ruschenbusch, Erlangen 1890).

Von einer chirurgischen Behandlung der primären örtlichen Tuberculose können sich diejenigen keinen Erfolg versprechen, welche wie Le Dentu, Verneuil u. A. annehmen, dass es gar keine örtliche, auf den Herd beschränkte Tuberculose giebt, dass der Herd immer schon das Zeichen allgemeiner Tuberculose sei. Wir nehmen an, dass es bei dieser Krankheit ein zuweilen recht langes Stadium giebt, in welchem der Organismus noch nicht inficirt, der Krankheitsprocess noch auf den Herd oder auf mehrere Herde beschränkt ist, in welchem also auch von einer frühzeitigen Beseitigung des letzteren, ähnlich wie beim Carcinom, eine radicale Heilung erhofft werden kann (Volkmann, König u. A.). Daneben wird Niemand die Allgemeinbehandlung vernachlässigen dürfen; eine richtige Diät, Sool- oder Seebäder, Schwefelbäder, Jodpräparate, Leberthran, Arsenik (bei Haut- und Drüsentuberculose), Kreosot, Guajacol (Schüller), Mastcuren, „Freiluftcuren" können in geeigneten Fällen die örtliche Behandlung wesentlich unterstützen. Vielleicht stellt es sich mit der Zeit auch heraus, dass die Tuberculinbehandlung, welche man meiner Meinung nach viel zu schnell verlassen hat, doch nicht so ganz nutzlos oder gar schädlich ist, wie es jetzt vielfach behauptet wird (vergl. Watson-Cheyne, Treatment of surgical tubercular diseases, Lancet 9. Juli 1892).

Ebenso ist von der sogenannten unblutigen Behandlung Gebrauch zu machen; es giebt sicher Fälle, namentlich bei Kindern, bei denen Ruhe und leichte Compression, an Gelenken die Extension Besserung oder gar Heilung herbeiführt, und speciell bei der Gelenktuberculose werden neuerdings eingreifende Operationen, wo sie nicht durch Complicationen geboten sind, immer mehr verworfen (Howard Marsh, Brit. med. Journ. 3. Aug. 1889: Tuberculosis in some of its surgical aspects. Die Verhandlungen der letzten Chirurgencongresse und eine ganze Reihe von Berichten beweisen, dass diese Ansicht auch bei uns immer mehr Anhänger gewinnt). Aber auch als Unterstützungsmittel leichter und schwerer operativer Eingriffe soll man diese allgemeinen Maassregeln nicht ausser Acht lassen. Einreibungen, Ableitungen auf die Haut mit Jodtinctur, Blasenpflastern, Ferr. candens u. s. w. sind wohl mit Recht verworfen; die aus der

Esmarch'schen Klinik von Bier neuerdings empfohlene Herstellung einer Stauungshyperämie zur Heilung von Gelenktuberculose (Verhdl. des 21. Congr. der deutsch. Gesellschaft für Chir. S. 91) kann in geeigneten Fällen versucht werden (Herbert W. Page, Lancet 1892 II p. 1157 und Petit, Union méd. 1892 Nr. 141). Wenn wir dann noch die von Kapesser für die Behandlung tuberculöser Drüsen empfohlene längere Zeit fortgesetzte Schmiercur mit grüner Seife, von welcher wir selten oder nie Erfolge gesehen haben, erwähnen, (Charité-Annalen, Jahrg. XII, Bericht über die v. Bardeleben'sche Klinik), dann haben wir die sogenannten unblutigen Behandlungsmethoden genannt.

Die operative Behandlung tuberculöser Herde muss verschieden sein, je nachdem es sich um offene oder geschlossene, subcutane, um rein fungöse, tuberculöse oder um tuberculös-eitrige, um für sich allein bestehende oder schon mit Congestionsabscessen verbundene, und, wie wir hinzufügen möchten, je nachdem es sich um einen, um einzelne, oder um viele Herde handelt. Da ausserdem die Erkrankungen der Haut, der Drüsen, der Sehnenscheiden, Knochen, Gelenke u. s. w. nicht alle auf dieselbe Weise zu beurtheilen und zu behandeln sind, können wir auch keine allgemeingültigen Vorschriften für die Behandlung der chirurgischen Tuberculose geben. Es muss da für jeden Fall das Passende ausgesucht werden.

Den Uebergang von den unblutigen zu den eigentlich operativen Maassregeln bilden die verschiedenen Injectionsmethoden in den Herd selbst oder in seine Umgebung. Wir erinnern an die Hüter'schen Carbolinjectionen in die Umgebung kranker Gelenke, an die mit Sublim., Arsenik, Jod, an die Méthode sclerogène von Lannelongue, welcher eine 10proc. Chlorzinklösung dazu benutzt, in der Erwartung, hierdurch den Herd abzukapseln und nicht nur die Ausheilung desselben zu erreichen, sondern auch die Weiterverbreitung des tuberculösen Processes am sichersten zu vermeiden (s. Gaz. des hôp. 1890 Nr. 80 u. 85, Mercr. méd. 1890 Nr. 27: Transformation prompte des produits tuberculeux des articulations et de certaines autres parties du corps humain, und Mercr. méd. 1892 Nr. 20: Technique de la méthode sclérogène. Statistiques et présentation de malades) ferner: David, Thèse de Bordeaux 1892 und Mauclaire, Thèse de Paris 1893, Beide über die „Méthode sclérogène".

Zu den Injectionen in die Krankheitsherde ist vielfach Carbolsäure und Sublimat, am häufigsten aber Jodoform benutzt als Jodoformäther, Jodoformöl, Jodoformgummimischung, Jodoformglycerin. Die Veröffentlichungen hierüber sind so zahl-

reich, dass wir hier nur die aus Bruns' Klinik stammende von Arens (Beiträge, Bd. VIII), die von Hofmokl (Wien. med. Zeit. 1889, Nr. 22), Forgue (Gaz. des hôp. 1889, Nr. 41) die von Pöhni (Correspbl. für Schweizer Aerzte 1892, Nr. 9), Defaut (Thèse de Bordeaux 1893: Destruction des fongosités articulaires par les injections interstitielles d'éther jodoformé et cocainé, associés à l'ignipuncture), Goebel (Festschrift, Löbker und Nieden 1893, Zur Frage der Behandlung tuberculöser Erkrankungen mit Jodoforminjectionen), Licht de Fine (Kopenh. 1893, Studien über Jodoformbehandlung der Tuberculose), Naumann (Congress der Gesellsch. der Chirurgen des Nordens, 6. Juli 1893, über Jodoformglycerininjectionen), Reynier (Sem. méd. 1893. p. 348: Salol mit Jodoform erhitzt zu Injectionen) nennen. Lange genug fortgesetzt und mit der oben erwähnten Allgemeinbehandlung verbunden, sind diese Injectionen bei geschlossenen Herden, kalten Abscessen, Gelenkfungus, wenn keine tiefere Betheiligung des Knochens besteht, oft von Erfolg gewesen. Die kleine Operation wird in sehr verschiedener Weise ausgeführt. Der eine spritzt alle 8 Tage eine kleine Quantität der Jodoformmischung ein, der andere entleert den Herd, wäscht ihn, eventuell mit dem Potain, gründlich aus und injicirt dann; auch die im Herde zurückgelassenen Mengen sind sehr verschieden — ernstere Vergiftungen sind bei einiger Vorsicht nicht zu befürchten. Trotzdem ist man auch auf diesem Gebiete der Wundbehandlung bestrebt, das Jodoform durch andere Mittel zu ersetzen. Landerer (Münch. med. Wochenschr. 1888 Nr. 40 und 41, 1889 Nr. 4: Eine neue Behandlung tuberculöser Processe) benutzte Perubalsam und später die daraus hergestellte Zimmtsäure (s. auch Deutsche med. Wochenschr. 1893. Nr. 2 u. 9) sowohl bei örtlicher, als auch (intravenös) bei allgemeiner Tuberculose. Melzl (Dissert. Würzburg 1890) und Kittel (Dissert. Erlangen 1890) berichten über weniger günstige Erfahrungen mit diesem Mittel; v. Mosetig Inj. v. Teukrin, v. Vámossy (Wien. med. Presse 1889. Nr. 17—20: Zur Therapie der Local-Tuberculose mit Perubalsam), welcher zuerst alles Kranke ausräumte und dann mit Perubalsam verband, hatte gute Resultate; wir haben es in zahlreichen Fällen gebraucht, sind aber, weil die Erfolge zu oft ausblieben, wieder zum Jodoform zurückgekehrt.

Eine Zeit lang wurden die von Kolischer (Wien. med. Wochenschrift 1887 Nr. 22) empfohlenen Injectionen von saurem phosphorsaurem Kalk vielfach versucht; man scheint davon zurückgekommen zu sein.

Nanotti (Sperim., Aug. 1890) berichtete über experimentelle

und klinische Erfahrungen mit Injectionen von Nelkenöl, mit denen auch J. Kanasz (Pester med. Presse 1892 Nr. 29: Beitrag zur Behandlung der localen Tuberculose mit Nelkenöl) gute Erfolge hatte. Reboul (Bull. de la Soc. de chir. 1891, pag. 245) injicirte eine Lösung von Naphthol camphré in tuberculöse Halsdrüsen; Suchard will die letzteren durch Galvanopunctur beseitigen, um die schwierige Exstirpation und die Bildung grösserer Narben zu vermeiden (Rev. méd. de la Suisse, Nov. 1891). Nélaton (Sem. méd. 1893. p. 316 u. 334) empfiehlt ebenfalls Injectionen von Naphthol camphré in tuberculöse Drüsen; ebenso Gaudemard (Thèse de Bordeaux 1893: Contribution à l'étude du traitement des tuberculoses chirurgicales par le naphthol camphré).

Handelt es sich um offene Herde, oder sind wir wegen complicirender Erscheinungen gezwungen, den Herd freizulegen, dann war es wieder das Jodoform, dem die klinische Erfahrung trotz der widersprechenden bacteriologischen Untersuchungsresultate eine günstige Einwirkung zuschreiben musste. Zahlreich sind die Mittel, welche als Ersatz für Jodoform empfohlen wurden, bis jetzt hat keins sich definitiv behauptet. Wir haben seit einem Jahre mit dem von S. Martell (Wiener med. Presse 1889. Nr. 9—14: Zur Therapie der Wundtuberculose) und G. Martell (Dissert. Würzburg 1891) empfohlenen Calomel in Pulverform und, für Fistelgänge, als Calomelstift gute Erfolge gehabt, und haben deshalb das Jodoform in einer grossen Zahl von Fällen durch Calomel ersetzt. Man hat dabei natürlich auf den Zustand der Zähne und der Mundschleimhaut zu achten (nähere Angaben über die Calomelbehandlung enthält die beigefügte Krankengeschichte).

Die sicherste Behandlung der Herde, mögen sie offen oder geschlossen sein, bleibt immer die Exstirpation im Gesunden. Freilich weiss man selten bestimmt, ob alles Kranke fort ist, ob man wirklich nur gesunde Theile zurückgelassen hat. Aus dieser Verlegenheit sich dadurch zu helfen, dass man die Operationswunde noch kauterisirt, ist kaum zu empfehlen. Am sichersten gelingt die Exstirpation noch beim Lupus, bei welchem die entstehenden Defecte durch Plastik gedeckt werden (Senger, Berlin. klin. Wochenschr. 1889. Nr. 33, Urban, Deutsche Zeitschrift für Chirurgie. Bd. XXXIV; vergl. auch v. Bardeleben's Lehrbuch der Chirurgie u. Operationslehre. 8. Ausgabe. Bd. II. S. 43: „Wo es die Localität zulässt, verdient das Messer den Vorzug, zumal wenn sofort plastischer Wiederersatz des zu entfernenden Theils möglich ist"); und bei tuberculösen Drüsen, wenn sie noch nicht vereitert und durch entzündliche Processe zu fest mit

ihrer Umgebung verwachsen sind; bei ihnen wird die frühzeitige vollständige Exstirpation fast allgemein empfohlen, sie giebt auch trotz der entgegenstehenden Behauptungen Suchard's u. A. die schmalsten Narben — vorausgesetzt, dass die Operationswunde per primam heilt. Am Halse und in der Achselhöhle tritt diese erste Vereinigung erfahrungsgemäss immer ein, wenn alles Kranke entfernt werden konnte; merkwürdiger Weise (wohl durch locale, mechanische Einflüsse bedingt) viel seltener in der Leistenbeuge. Auch für die kalten Abscesse empfiehlt Treves (Lancet, 21. Mai 1892: The treatment of spinal and other tubercular abscesses) ein der Exstirpation sehr ähnliches, energisches Vorgehen, so energisch, dass die Höhle nachher wie eine frische Wunde durch die Naht geschlossen werden kann.

Félizet (Bullet. de la soc. de chir. Bd. XVIII.) empfiehlt die „Flambage des plaies", Jéannel (Sem. méd. 1893. p. 227 und Gaz. des hôp. 1893. No. 59 u. 62) die Zerstörung eitrig-tuberculöser Herde durch das „ébouillantement"; Rabl (Wiener med. Bl. 1890. Nr. 10) schiebt in aufgebrochene tuberculöse Herde jeden 3. Tag (ungefähr) einen Lapisstift hinein und lässt ihn liegen. Ein „neues Verfahren der vollständigen Entfernung" bei kalten Abscessen beschreibt auch Mlle Kohan in ihrer Thèse de Paris, 1893. Vgl. auch die These von Bouju, Paris 1893: Essai sur les indications thérap. dans les tuberculoses chirurgicales.

Bei der Tuberculose der Gelenke befinden wir uns, wie schon oben erwähnt, in einem Uebergangsstadium; Arthrektomien, partielle und totale Resectionen haben vielen Chirurgen so wenig befriedigende Resultate gegeben, dass sie diese eingreifenderen Operationen auf solche Fälle beschränken wollen, bei denen schon stärkere Eiterung, Durchbruch, Congestionsabscesse bestehen. Zuweilen gelingt es, einen noch extraarticulären Herd im Knochen zu diagnosticiren; das Beste ist, ihn vollständig auszuräumen; die dabei empfohlene Ignipunctur ist weniger sicher. Ueber die Behandlung der Gelenktuberculose bei Kindern handelt Broca in einer Thèse de Paris, 1893. Eine wichtige Discussion über die Tuberculose des Tarsus fand bei dem VII. französischen Chirurgencongress statt (1893); Ollier, Loysson, Andry, Le Dentu, Villar, Poncet u. A. betheiligten sich daran. Ihre Anschauungen sind im Allgemeinen die auch bei uns gültigen. — Ist das Allgemeinbefinden schon schlecht, so dass die voraussichtliche längere Heilungsdauer nach diesen Eingriffen (Arthrektomie, Resection) das Leben des Kranken ernstlich gefährdet, dann bleibt nur die Amputation des Gliedes noch übrig.

Wenn sich bei einem Kranken eine ganze Reihe von tuberculösen

Herden an verschiedenen Stellen des Körpers findet, dann muss die Behandlung eine ganz besonders vorsichtige sein. Sämmtliche Herde zu exstirpiren, würde, auch wenn wir annehmen, dass dies bei einigen nicht durch ihren Sitz unmöglich gemacht wird, bei dieser multiplen örtlichen Tuberculose einen sehr grossen und gefährlichen Eingriff erfordern. Es ist deshalb in diesen Fällen besser, die leicht erreichbaren Herde gründlich auszuräumen, bei den anderen aber eine der Injectionsmethoden durchzuführen. Eine Sicherheit des Erfolges giebt es hier überhaupt nicht; wenn es auch gelingt, die zahlreichen kleinen und grossen Wunden aseptisch zu erhalten — im Hintergrund lauert doch die Dissemination mit der gewöhnlich den Abschluss bildenden tuberculösen Meningitis.

Ein ausgeprägter Fall von multipler örtlicher Tuberculose befindet sich seit 1½ Jahren in der v. Bardeleben'schen Klinik:

Die jetzt 18 Jahre alte Kranke ist von mir der freien Vereinigung der Chirurgen Berlins am 11. Juni 1892, also fast vor 1 Jahre, vorgestellt; der Bericht über diese Vorstellung erschien 9 Monate später (Deutsche med. Wochenschrift 1893. Nr. 9). Seitdem hat sich aber wieder Manches bei ihr geändert, Einiges zum Guten, Anderes zum Schlechten; ausserdem bietet der Fall Gelegenheit, einzelne der oben genannten Behandlungsmethoden näher zu besprechen. Wie aus der l. c. berichteten Krankengeschichte hervorgeht, ist die Kranke seit September 1891, also jetzt seit 1½ Jahren im Krankenhause. Nach einander entwickelten sich tuberculöse, immer vom Knochen ausgehende Entzündungen, resp. Abscesse:

1. am rechten Ellbogengelenk,
2. am Corpus sterni,
3. an der Stirn (Sinus frontalis),
4. am Manubrium sterni,
5. am rechten Seitenwandbein,
6. an der 6. und 7. Rippe links,
7. am 4. Metatarsus rechts,
8. an der linken Fusswurzel.

Wenn wir noch eine wechselnde Anschwellung hinter dem linken Sternocleidomastoideus dazu rechnen, dann haben wir die 9 Herde genannt, mit denen die Kranke damals vorgestellt wurde. Sie hat seitdem wieder 3 neue Herde bekommen: einen am rechten Radius in der Nähe des Handgelenks, einen am Metacarpus des linken Zeigefingers und einen am rechten Hacken; dafür sind aber die am Stirn- und Seitenwandbein seit Monaten

vollständig mit glatten Mulden — dem tiefen Defect im Knochen entsprechend — geheilt. Am Corpus sterni hat sich vor 4 Wochen ein kirschgrosser, die ganze Dicke des Knochens einnehmender Sequester leicht entfernen lassen, ebenso je einer am resecirten rechten Ellenbogen und am Metat. IV rechts. Schon Monate vorher war an der Stirn die vordere Wand des Sinus frontalis und am rechten Seitenwandbein ein fünfpfennigstückgrosses, die ganze Dicke des Knochens einnehmendes nekrotisches Knochenstück entfernt; an diesen Stellen ist, wie schon erwähnt, jetzt vollständige Heilung eingetreten. — Dass der Defect im Sternum durch die ganze Dicke des Knochens hindurchgeht, ist bei jedem Verbandwechsel zu sehen; erstens lässt sich ein Calomelstift bequem 3 Cm. weit einführen, und zweitens zeigt die in der Fistel stehende Flüssigkeit eine respiratorische und pulsatorische Bewegung, wie sie z. B. an den Halsvenen und an der Dura beobachtet werden kann. Man kommt hier jetzt nicht mehr auf rauhen Knochen, wohl aber noch an beiden Füssen, an der linken Hand und an der linken Seite. — Obgleich die lebhafte Reaction auf Injectionen kleiner Gaben Tuberculin, welche die Kranke kurz nach ihrer Aufnahme im October 1891 bekommen hatte, für Tuberculose und gegen Syphilis sprach, wurde doch seitdem mehrere Male festgestellt, dass Jodkalium oder Jodnatrium ohne jeden Einfluss waren.

Im Januar 1892 wurde die totale Resection des rechten Ellbogens gemacht; Fossa humeri maxima war durchbohrt, Ulna, Radius rauh, Knorpel zum Theil geschwunden, Kapsel durchbrochen, Senkungen am Ober- und Unterarm, deshalb ausser der Resectionswunde noch drei Gegenöffnungen nöthig. — Auch die Anschwellung in der linken Seite wurde geöffnet und von der 6. und 7. Rippe ein 2 Cm. langes, rauhes, von Eiter umspültes Stück entfernt; die Incision an der Stirn führte auf die zum Theil nekrotische vordere Wand des mit fungösen Massen angefüllten Sinus frontalis, in welchem eine Scheidewand nicht mehr zu erkennen war. Auch an der Grenze zwischen Corpus und Manubrium sterni, in der Nähe des Knorpelansatzes der 2. Rippe, führte die Incision auf rauhen Knochen, Eiter und fungöse Massen; am rechten Mittelfuss zeigte sich der Metat. IV in seiner distalen Knorpelfuge gelockert, rauh, aber im Uebrigen noch fixirt. Alle diese Stellen wurden gründlich ausgeräumt, mit Jodoformöl oder Jodoformglycerin ausgegossen und mit Jodoformgaze tamponirt. Aus der Schwellung am rechten Seitenwandbein, auf dem Manubrium sterni, am linken Fusse, der linken Hand, dem rechten Radius und dem rechten Hacken wurde entweder der Eiter mit einer Hohlnadel

entleert und Jodoformglycerin injicirt, soviel wie ohne grosse Gewalt hineinging, oder wo es sich um weiches Granulationsgewebe handelte, wo Eiter sich nicht aspiriren liess, wurden nur die Injectionen alle 2 oder 3 Wochen vorgenommen. Es würde, wie wir seiner Zeit betonten, ein schwerer und nicht ungefährlicher Eingriff nöthig gewesen sein, um auch alle diese Herde „radical" zu beseitigen.

Der Erfolg dieser Injectionsbehandlung war folgender:

Der Abscess am Manubr. sterni enthielt nach der zweiten Injection keinen Eiter mehr, sondern eine klare hellgelbe, stark eiweisshaltige Flüssigkeit, in welcher sich mikroskopisch nur spärliche Eiterkörperchen fanden (Umwandlung eines tuberculösen in einen sogenannten serösen Abscess, s. die Dissertation von F. Breuer, Berlin 1893: Ueber sogenannte seröse Abscesse). Zugleich wurde er flacher und kleiner; an seiner Stelle fühlte man später eine flache Mulde mit wallartig aufgeworfenen Rändern. Dieselbe Umwandlung des tuberculös-eitrigen Inhaltes fand sich nach den Injectionen am rechten Seitenwandbein; hier bildete sich aber später eine Fistel, welche bei ganz geringer Secretion ½ Jahr später verheilte, nachdem (s. oben) ein nekrotisches Knochenstück ausgestossen war. Auch die anderen Stellen brachen auf; die Fisteln verwandelten sich in wulstige Geschwüre, in deren Tiefe rauher, aber noch nicht gelöster Knochen zu fühlen war. Die Secretion wurde reichlicher und drohte der nicht sehr kräftigen Kranken gefährlich zu werden. Nach wenigen Verbänden mit Calomel liess die Secretion nach und wurde so gering, dass ein Wechseln des Verbandes wöchentlich nur 1 mal vorgenommen zu werden brauchte. Wir verfuhren dabei so, dass die kranke Stelle und ihre Umgebung jedes Mal gründlich gesäubert und mit Aether abgerieben ward. Der Zugang zur Tiefe des Geschwüres muss ganz frei sein; wo das nicht der Fall ist, wird durch Tamponade mit Calomelgaze (sterile Gaze, mit Calomel bestreut) oder durch Calomelstifte für Offenstehen der Fistel gesorgt. Der Geschwürsrand wird mit Borvaseline oder einer anderen reinen Salbe tüchtig eingefettet, weil sonst das Calomel hier zur Borkenbildung und Retention Veranlassung giebt. Der Verband wird dann mit einer starken oder dünnen Schicht Calomelgaze, in letzterem Falle in Verbindung mit einem etwas comprimirenden Mooskissen, angelegt. Die Secretion hat in diesem und in einer Reihe von anderen Fällen bei tuberculösen Geschwüren bald beträchtlich nachgelassen; die allmähliche Lösung der kranken Theile des Knochens geht bei offener Communication fast symptomlos vor sich. Am Sternum (zwischen Manu-

brium und Corpus), am Schädel, am 4. Metat. dext., aus einer der Fisteln am Ellbogengelenk liessen sich nach Monaten die ganz lockeren, der Oberfläche näher gerückten nekrotischen Knochenstücke leicht, ohne Erweiterung, ohne Blutung, mit einer Pincette entfernen. Die Anschwellung hinter dem linken Sternocleidomastoideus ist seit Monaten geschwunden; es besteht aber immer noch eine mässige Behinderung in den Bewegungen des Kopfes.

Wir haben also in diesem Falle die geschlossenen, subcutanen Herde mit Jodoformglycerininjectionen, nur die offenen Herde, Fisteln und Geschwüre mit Calomel, und zwar mit Calomelgaze oder Calomelstiften behandelt. Die Allgemeinbehandlung bestand in kräftiger Ernährung und in dem Gebrauch von Leberthran und später von Kreosot, welches nur zeitweise auf einige Wochen ausgesetzt wurde. So oft es möglich war, wurde die Kranke an die frische Luft gebracht; sie konnte auch trotz der Erkrankung an den Füssen ohne Beschwerden kürzere Zeit umhergehen. Im Allgemeinen ist ihr Kräftezustand jedenfalls nicht schlechter, als er vor 1½ Jahren war; an inneren Organen ist nichts Krankhaftes nachzuweisen.

Mag der weitere Verlauf sich günstig oder ungünstig gestalten: dass eine tuberculöse Erkrankung an zwölf verschiedenen Stellen des Körpers Jahre lang bestehen und doch überall auf den Knochen beschränkt bleiben kann, dass in dieser langen Zeit auch nicht eine einzige der regionären Lymphdrüsen, dass überhaupt kein anderes Gewebe, als der Knochen, die langen Knochen besonders an den Knorpelfugen, erkrankt, dass bei einer wegen der grossen Zahl der Herde nicht überall radicalen Behandlung an drei Stellen vollständige Heilung eingetreten ist, während drei andere der Heilung nahe sind; ferner die serösen Abscesse, die Erfahrungen mit der Calomelbehandlung der örtlichen Tuberculose — das Alles liess uns den vorstehenden Fall interessant und lehrreich erscheinen.

VIII.

Aus der chirurgischen Abtheilung des Herrn Dr. Georg Fischer im Stadtkrankenhause zu Hannover.

Von

Dr. H. Traumann,
Assistenzarzt.

I.

Schussverletzung des Nervus vagus unter der Schädelbasis.

Bei den Verletzungen des N. vagus weicht die Beschreibung der Symptome vielfach von einander ab. Es kann zwar nicht auffallen, dass die Bilder sich nicht immer vollständig unter einander decken, da so viele wichtige Organe am Halse gedrängt zusammenliegen. Allein es werden doch auch einzelne Symptome beschrieben, welche mit dem Thierexperiment nicht übereinstimmen. Wird der Vagus bei Exstirpation von Halsgeschwülsten verletzt, so ist eine Verschiedenheit der Symptome wohl erklärlich, weil der Nerv entweder intact geblieben oder von der Geschwulst vorher mehr oder weniger degenerirt sein kann. Auch bei den Schusswunden am Halse wird das Bild verschiedenartig gefärbt sein, je nachdem der Vagus nur allein oder mit anderen Nerven zusammen getroffen ist.

Von isolirten Verletzungen des Vagus durch Schuss sind bislang nur 6, zum Theil recht ungenügend beschriebene Fälle von Stromeyer, Demme und Schüller bekannt (G. Fischer, Deutsche Chirurgie. Lief. 34. S. 122. 1880). Nachstehender Fall weicht in mehrfacher Beziehung von jenen ab.

Es handelt sich um eine Schussverletzung des rechten N. vagus in der Nähe des Foramen jugulare, jedoch unterhalb des N. laryngeus superior. Dieselbe erfolgte vom Munde aus und war mit motorischer Stimmbandlähmung, starker Pulsbeschleunigung, aber nicht mit Lungenaffection verbunden.

M. B., ein 30jähriger Goldarbeiter, schoss sich am 29. October 1892 in selbstmörderischer Absicht mit einem Revolver (Kaliber 7 Mm.) in den

Mund und wurde kurz darauf auf die chirurgische Abtheilung des Stadtkrankenhauses gebracht. Der Kranke war bei vollem Bewusstsein und machte einen ängstlich aufgeregten Eindruck. Er sprach sehr heiser, fast unverständlich. Geringe Blutung aus Nase und Mund, nicht aus den Ohren. In der rechten Hälfte des harten Gaumens (s. unten) lag eine kleine Schusswunde, welche nur wenig blutete und eine Sonde nach oben hin eindringen liess. Patient klagte über Schmerzen hinter dem rechten Processus mastoideus. Die rechte Pupille war erheblich weiter als die linke; es bestand rechts eine reife Catarakt, welche vor 4 Jahren nach einem Schlag aufs Auge entstanden sein soll. Der Puls war frequent; die Athmung ohne Störung. Lähmungen im Gesicht und an den Extremitäten fehlten. — Zur Verhütung einer Infection wurde in die Schussöffnung etwas Jodoformgaze gesteckt. —

Am folgenden Tage war der weiche Gaumen stark ödematös geschwollen und blauroth verfärbt. Die Jodoformgaze wurde entfernt und Kali hypermangan. zum Mundausspülen verordnet. An den ersten 2 Tagen bestand fortwährend Brechreiz und Würgen; das Schlucken war unmöglich, und die Ingesta regurgitirten aus Nase und Mund. Im Verlaufe von 10 Tagen besserte sich der Zustand. Der Brechreiz verschwand gänzlich; Patient konnte wieder flüssige Sachen schlucken, nur beim hastigen Schlucken kamen die Flüssigkeiten noch zur Nase heraus, und beim Schlingen fester Sachen hatte er mitunter das Gefühl, als ob ihm der Bissen zum Theil im Halse sticken bliebe. Die Schwellung des weichen Gaumens nahm ab. Die Schusswunde heilte. Patient hatte stets normale Temperatur. —

Am 12. Tage konnte eine eingehende Untersuchung angestellt werden. —

Die Schusswunde lag unmittelbar an der Grenze des harten und weichen Gaumens, 2 Cm. medianwärts vom letzten Mahlzahn. Lähmungen im Gesicht und am Augapfel fehlten. Beide Pupillen waren jetzt wieder gleich weit und reagirten. Rechts bestand eine reife Catarakt, das linke Auge war normal. Gehörstörungen fehlten. Der Kopf wurde gerade gehalten und normal bewegt; keine Lähmung des Sternocleidomastoideus und Cucullaris. Die Zunge wurde gerade herausgestreckt und war nach allen Richtungen beweglich. Geschmacksempfindung für süss, sauer, salzig und bitter war auf beiden Zungenhälften vorn und hinten vorhanden. Das Zäpfchen des weichen Gaumens wich erheblich nach links ab. Dasselbe verkürzte sich beim Anlauten und wich dabei mit der Spitze noch weiter nach links ab; dabei hob sich nur die linke Hälfte des weichen Gaumens, während die rechte vollkommen schlaff blieb. Gaumen und Schlundkopf waren für leise Berührungen empfindlich; bei stärkeren erfolgten reflectorisch Brechbewegungen.

Die Stimme war klanglos und heiser, die Aussprache näselnd. Die laryngoskopische Untersuchung ergab Folgendes: Das rechte Stimmband stand in Cadaverstellung und war bei Phonation und Respiration ganz unbeweglich. Das linke Stimmband überschritt beim Intoniren die Mittellinie, so dass eine Ueberkreuzung der Aryknorpel stattfand. Die Epiglottis stand gerade und war normal beweglich. In der Luftröhre war ziemlich viel Schleim, welcher auch nach einigen Hustenstössen nicht gänzlich verschwand. Berührte man die Schleimhaut der rechten Kehl-

kopfhälfte an verschiedenen Stellen mit der Kehlkopfsonde, so erfolgte sehr prompt Husten und Würgen, und noch lange nachher wurde ein lästiges Kitzelgefühl in der rechten Kehlkopfseite empfunden. —

Die Athembewegungen waren auf beiden Seiten gleichmässig, 20 in der Minute. Das Athemgeräusch war beiderseits gleich deutlich und vesiculär, die Percussion der Lungen normal. —

Herzdämpfung in normalen Grenzen, Herztöne rein. Der Puls, welcher 14 Tage lang täglich mehrfach controlirt wurde, zeigte bei Bettlage 90—130 Schläge und steigerte sich nach kurzem Laufschritt auf 180 Schläge, um bald wieder abzunehmen. Derselbe war an der Radialarterie von geringer Spannung. Ein Infus. Digitalis änderte die Pulsverhältnisse nicht. Subjective Erscheinungen einer Herzneurose fehlten. —

Keine Störungen im Verdauungsapparat. Urin frei von Eiweiss und Zucker. — Anhaltspunkte für den Sitz der Kugel fehlten.

Patient wurde am 10. December entlassen. —

a) Schussrichtung vom Munde aus.

Da der Vagus bislang nur vom Halse aus getroffen ist, so hat unsere Schussverletzung vom Munde aus ein erhöhtes Interesse. Wir werden sogleich sehen, dass der Vagus unterhalb des Abgangs vom N. laryngeus superior getroffen sein muss. Dieser Ast entspringt aus dem unteren Theile des Plexus ganglioformis, welcher 8 Mm. unter der Schädelbasis liegt (Luschka) und nach Henle 15 Mm., nach Luschka 3 Cm. lang ist. Die Kugel muss also den Vagus etwa 2—4 Cm. unter der Schädelbasis verletzt haben. Wie ist das möglich, wenn dieselbe 2 Cm. medianwärts vom letzten Mahlzahn an der Grenze des harten und weichen Gaumens eingetreten ist? Es giebt einen Fall von Köhler, wo die Kugel an dem dem Foramen pterygopalatinum zunächst gelegenen Theile des weichen Gaumens, dicht am Rande des harten Gaumens eingetreten und in das Foramen jugulare gedrungen ist, ohne merkwürdiger Weise den Vagus, Accessorius oder Glossopharyngeus verletzt zu haben (Deutsche Zeitschrift f. Chirurgie. Bd. XXIII. S. 410. 1886). Ein kürzlich auf der Abtheilung behandelter Gaumenschuss, welcher dieselbe Einschussöffnung wie der Köhler'sche Fall hatte, verlief mit Lähmung des weichen Gaumens, im Uebrigen reactionslos. Bei Besichtigung des Skelets findet man, dass ein solcher im Foramen jugulare endender Schusskanal an der Grenze der Möglichkeit liegt. Hat der Kranke sein volles Gebiss, so ist es, wenn die Kugel an der Grenze des harten und weichen Gaumens eindringt, bei irgend einer Richtung des Revolvers unmöglich, dass die Kugel den Vagus mehrere Centimeter unterhalb des Foramen jugulare direct erreichen kann. Wir sind daher in unserem Falle gezwungen, anzunehmen, dass die Kugel an die Schädelbasis ange-

schlagen, aber abgeprallt ist und dann den Vagus an einer tiefer gelegenen Stelle verletzt hat.

b) Stimmbandlähmung.

Das rechte Stimmband war motorisch vollständig gelähmt. Dieses bekannte Symptom der Recurrenslähmung war durch Verletzung des Vagusstammes ausgelöst. Dasselbe ist das hervorstechendste Symptom, welches bei Vagusverletzungen regelmässig beobachtet wird, ja es ist häufig das einzige. Nur Vogel beschreibt einen Fall von Durchschneidung des linken Vagus bei Geschwulstexstirpation am Halse, bei welchem die linksseitige Stimmbandlähmung nicht sofort, sondern erst am 9. Tage nach der Operation eintrat. Die Sensibilität des Stimmbandes war in unserem Falle auf der motorisch gelähmten Seite erhalten, woraus gefolgert werden muss, dass der Vagus unterhalb des sensiblen Kehlkopfnerven, des N. laryngeus superior, verletzt ist. Mit wenigen Ausnahmen (Kappeler) ist die Prüfung dieses Symptoms in den veröffentlichten Fällen unterblieben.

c) Pulsbeschleunigung.

Dieselbe trat bei unserem Kranken deutlich hervor, ohne subjective Beschwerden zu machen. Wochen lang hatte derselbe bei vollkommen körperlicher und psychischer Ruhe 90—130 Pulsschläge, welche sich nach dem Laufen auf 180 steigerten. Leider fehlen bei den mir bekannt gewordenen einseitigen Vagusverletzungen genauere Angaben über die Pulsbeschleunigung. Bei den Schussverletzungen von Demme und Schüller wird nur von einem frequenten Puls gesprochen. Blanke fasst die 96—100 Pulse seines Kranken mit Schussverletzung des Vagus, Hypoglossus und Glossopharyngeus als Vagussymptom auf; allein in diesem Falle, welcher mit Pneumonie complicirt war, bestand gleichzeitig etwas Fieber. (Eine Schussverletzung des linken Vagus, Dissertat. Göttingen 1871.) Auch in keinem der Fälle von Vagusverletzung bei Geschwulstexstirpation ist irgend etwas Auffallendes in der Herzthätigkeit beobachtet. Beim Thierexperiment hat die einseitige Vagusdurchschneidung keine Veränderung des Herzschlages zur Folge, während nach doppelseitiger Durchschneidung eine starke Beschleunigung des Herzschlages eintritt. Die Physiologen sind übrigens der Ansicht, dass der rechte und linke Vagus in Bezug auf den regulatorischen Einfluss auf die Herzthätigkeit nicht ganz gleichwertig sind.

Da der Vagusstamm sowohl die motorischen Kehlkopffasern, wie die Herzhemmungsfasern vom Accessorius bezieht, so könnte man an eine Verletzung des vorderen Astes des Accessorius denken. Der-

selbe ist jedoch so kurz, dass man eine Schussverletzung desselben ohne gleichzeitige Läsion der Stämme des Vagus und Accessorius sich kaum vorstellen kann. Ausserdem lassen sich die gleich zu erwähnenden Brechbewegungen, welche in den ersten Tagen bestanden, ungezwungen als Symptom einer Vagusreizung auffassen, denn das Thierexperiment lehrt, dass nach Vagusdurchschneidung und Reizung des centralen Stumpfes Brechbewegungen eintreten.

d) Schluckbeschwerden, Brechreiz.

Die Schluckbeschwerden, welche in den ersten Tagen erheblich waren und dann allmählich nachliessen, lassen sich hinreichend durch die Gaumenlähmung und die aufgehobene Beweglichkeit des rechten Aryknorpels erklären. Ausserdem muss man annehmen, dass die Kugel den Schlundkopf durchbohrt und den Plexus pharyngeus der rechten Seite verletzt hat. Die durch den letzten Umstand getroffenen Störungen glichen sich mit der Wundheilung wieder aus. — Der Brechreiz ist vorhin besprochen.

e) Gaumenlähmung.

Die rechtsseitige Gaumenlähmung steht nicht im Zusammenhang mit der Vagusverletzung. Denn einmal sind wir aus dem bereits erörterten Grunde gezwungen, die Stelle der Läsion des Vagus unterhalb des Abgangs des N. laryngeus superior anzunehmen; der noch höher oben vom Vagusstamm abtretende N. pharyngeus wird natürlich bei einer Verletzung an dieser Stelle nicht in seiner Function beeinträchtigt. Ausserdem reicht aber auch eine Läsion der MM. levator veli, azygos uvulae und pharyngopalatinus, welche von den motorischen Vagusfasern des Plexus pharyngeus innervirt werden (Hein), nicht aus, um die fast vollständige Lähmung der rechten Gaumenhälfte zu erklären. Die motorische Gaumenlähmung ist wahrscheinlich dadurch zu Stande gekommen, dass die Kugel die Nervi palatini (vom Ganglion spheno-palatinum) getroffen hat.

f) Pupillenerweiterung.

Auch dieses Symptom hat mit der Vagusverletzung nichts zu thun und erklärt sich am einfachsten durch eine von dem Bluterguss verursachte mechanische Reizung des in der Nähe des Schusskanals liegenden Ganglion cervicale supremum vom Sympathicus. Nach Resorption des Blutergusses verschwand auch die Pupillenerweiterung.

Als negativer Befund in unserem Falle ist das vollständige Fehlen von Lungenaffectionen hervorzuheben. In dieser Beziehung weicht derselbe von allen bisher veröffentlichten Schussverletzungen des Vagus ab, da bei diesen immer ein schwächeres

Respirationsgeräusch oder ein Fehlen desselben auf der entsprechenden Brustseite, sogar Pneumonie beobachtet ist. Bei jener Uebereinstimmung der Autoren in Betreff des Respirationsgeräusches sollte man glauben, dass dieses Symptom für die einseitige Vagusverletzung pathognomonisch sei. Eine derartige Annahme wird jedoch durch das Thierexperiment nicht gestützt. Die so häufig ausgeübte einseitige Vagotomie bei Thieren fiel meistens negativ aus; wurden danach einmal Lungenalterationen beobachtet, so waren dieselben überaus geringfügig. Nur in ganz vereinzelten Fällen hat sich nach einseitiger Vagotomie bei Hunden (niemals bei Kaninchen) erst nach längerer Zeit eine bedeutendere Erkrankung der betreffenden Lunge entwickelt; in vielen anderen Fällen wurden bei Hunden nicht die geringsten Lungenveränderungen beobachtet. Es genügt ein Vagus, um den Respirationsmechanismus in normaler Thätigkeit zu erhalten; der gesunde Vagus tritt sofort für den in seiner Function beeinträchtigten ein, was durch den Austausch der Fasern beider Vagi in den Lungengeflechten ermöglicht wird. Die gleichen Erfahrungen wurden gemacht, wenn bei Geschwulstexstirpation am Halse ein Stück vom Vagus resecirt war: in keinem einzigen dieser Fälle, von denen mir etwa 20 bekannt geworden sind, hatte die Vagusdurchschneidung einen bleibenden Einfluss auf die Respiration. Sieht man nun mit Rücksicht auf das Thierexperiment sich die veröffentlichten Schussverletzungen näher an, so lässt vielleicht der Stromeyer'sche Fall, welcher als Verletzung eines einzigen Vagus angesehen wird, eine andere Deutung zu. Das Respirationsgeräusch fehlte in der linken Lunge, und man fand beim Tode, dass der linke Vagus von der Kugel gegen die Wirbelsäule angedrückt war, und dass an der gequetschten Stelle die Nervenscheide nur einen milchähnlichen Inhalt hatte. Hinzugefügt wird aber, dass auch der rechte Vagus gestreift war, eine unbedeutende Verdickung seines Neurilemms zeigte und anscheinend in seinen Functionen nicht gestört war. Jedenfalls waren also in diesem Falle beide Vagi pathologisch verändert, und es kann immerhin möglich sein, dass der rechte doch nicht intact genug war, um vicariirend für den linken einzutreten, so dass infolgedessen die Lungenfunction auf der linken Seite gestört werden konnte. Die übrigen Fälle sind theils zu kurz beschrieben, theils zu complicirt; so z. B. der Fall von Beck mit Quetschung des linken Vagus, Verletzung des linken Phrenicus und Sympathicus, des rechten Ramus descendens hypoglossi und obendrein noch des Kehlkopfes. Derselbe ist zweifellos zu verwickelt, um die Respirationsstörungen (verlangsamte laut pfeifende Respiration neben vollständiger Ab-

wesenheit des Athemgeräusches in der linken Lunge) als Vagussymptom pro oder contra verwerthen zu können. In Betreff der von Demme und Blanke beobachteten Pneumonie möchte ich die Annahme des letzteren Autors durchaus nicht für erwiesen halten, wenn derselbe in seinem Falle die Pneumonie allein durch Lähmung der sensiblen Lungenfasern entstehen lässt und zur Unterstützung hinzufügt, dass ein Kaninchen mit einseitiger Vagotomie zu erkranken und aus der betreffenden Lunge zu husten anfängt. Dass nach Durchschneidung beider Vagi Säugethiere in kurzer Zeit an acuter lobulärer Bronchopneumonie zu Grunde gehen, ist bekannt, wird aber von den Physiologen (Traube, Schiff) nicht durch Lähmung der sensiblen Rami pulmonales vagi erklärt.

Ich glaube, dass unser Fall mit motorischer Stimmbandlähmung und dem Fehlen von Lungenaffectionen besser als die übrigen bekannten Schussverletzungen des Vagus in den physiologischen Rahmen hineinpasst, obschon die hohe Pulsbeschleunigung eine wesentliche Abweichung darstellt.

II.

Stichverletzung des Nervus hypoglossus und Nervus accessorius Willisii unter der Schädelbasis.

Eine combinirte Verletzung des N. hypoglossus und N. accessorius ist noch nicht beobachtet. Isolirte Verletzungen des Hypoglossus sind im Uebrigen auch sehr selten und nur in 4 Fällen bekannt. Zwei derselben sind bereits von G. Fischer (l. c. S. 122) erwähnt: eine Verletzung in der Regio submaxillaris durch Messerschnitt beim Selbstmordversuch (Gueterbock[1]) und eine Schusswunde, wobei die auf beiden Seiten dicht unter dem Kieferwinkel quer durch den Hals gehende Kugel beide Hypoglossi getroffen hatte (Schüller[2]). Hinzu kommen eine Schusswunde durch eine an der Seite des Halses eingedrungene Pistolenkugel (Weir Mitchell[3]), und eine Verletzung durch Messerschnitt beim Selbstmordversuch (Bernhardt[4]).

Eine Stich-, Schnitt- oder Schussverletzung des Stammes des N. accessorius habe ich in der Literatur nicht auffinden können.

In unserem Falle handelt es sich um eine dicht unter der

---

1) Vierteljahrsschr. für gerichtl. Medicin. Bd. XXXIX. S. 57. 1873.

2) Kriegschirurgische Skizzen. S. 27. 1871.

3) Injuries of nerves 1872. Siehe H. Fischer, Handbuch der Kriegschirurgie I. S. 259. 1882.

4) Neuropatholog. Beobacht. Deutsches Archiv für klin. Medicin. Bd. XXII. S. 392. 1868.

Schädelbasis erfolgte Stichverletzung des N. hypoglossus und des N. accessorius vor dessen Theilung in seine beiden Aeste.

L. L., ein 23jähriger Kupferschmied, wurde am 7. Januar 1893 auf die chirurgische Abtheilung des Stadtkrankenhauses aufgenommen. Derselbe war vor 2 Stunden mit einem Messer in Hals und Rücken gestochen. Eine sogleich eintretende Heiserkeit war die unmittelbare Folge, so dass es ihm nicht möglich war, mit lauter Stimme um Hülfe zu rufen. Starke Blutung aus der Halswunde. Grosse Schwäche bei der Aufnahme. —

Rechts dicht unter dem Gehörgang und dem Ansatz der Ohrmuschel, vor dem vorderen Rande des Warzenfortsatzes, lag eine 3 Cm. lange, vertical verlaufende Wunde. In der Tiefe derselben sah man die Ohrspeicheldrüse durchschnitten. Die eingeführte Sonde drang von aussen, oben und hinten nach innen, unten und vorn $5^1/_2$ Cm. weit vor. Mit dem in den Rachen eingeführten Finger konnte man den Sondenknopf nicht fühlen. Patient räusperte fortwährend und spuckte frisches rothes Blut aus. Während der Untersuchung trat Erbrechen schwarzer Blutmassen auf. Kleiner frequenter Puls.

Um ein spritzendes Gefäss in dem Stichkanal unterbinden zu können, musste die Hautwunde um etwa 3 Cm. nach unten erweitert werden. Darauf Desinfection der Wunde. Naht und Drainage derselben.

Ein zweiter Stich über dem linken Schulterblatt war 5 Cm. lang und ging bis auf den Knochen.

Die Anomalien in der Bewegung der Zunge, die heisere und klanglose Stimme und der Blutauswurf machten bereits bei der Aufnahme eine Verletzung des N. hypoglossus und des Schlundkopfes sicher und eine solche des N. vago-accessorius mindestens wahrscheinlich. Der genauere Symptomencomplex der Lähmungen wird weiter unten im Zusammenhange beschrieben werden.

Im Laufe des Tages spuckte der Kranke noch mehrfach Blut aus. Er hatte Beschwerden beim Schlucken, besonders konnte er compacte Speisen nur in kleinen Bissen herunterbringen, während Flüssigkeiten gut verschluckt wurden. Nur wenn er hastig trank, kam die Flüssigkeit wieder zur Nase heraus. Gelegentlich verschluckte er sich und bekam dann Hustenreiz.

8. Januar: Temperatur 37,7—39,2. Blutspucken vorüber, Schlingbeschwerden dieselben. Quälender Husten mit erschwerter Exspectoration.

9. Januar: Temp. 38,0—38,7. Ursache des Fiebers nicht zu eruiren. Wunden reactionslos. Heftige Kopfschmerzen.

10. Januar: Temp. 37,1—39,0. Viel Husten mit spärlichem schleimig-eitrigem Sputum.

Vom 11.—13. Januar: Temp. normal; Befinden besser.

14. Januar: Temp. 38,5—38,2.

15. Januar: Temp. 37,3—37,7. Noch immer quälender Husten.

16. Januar: Temp. 39,0—37,1. Auf den Lungen diffus verbreitete bronchitische Geräusche. Rechts hinten unten neben der Wirbelsäule verkürzt tympanitischer Percussionsschall mit Knisterrasseln.

17. Januar: Temp. 38,8—37,4. Status idem.

18. Januar: Temp. 39,7—37,4. Deutliches Bronchialathmen an oben erwähnter Stelle.

19. Januar: Temp. normal.

20. Januar: Temp. 38,3—37,4. Rechts hinten unten Knisterrasseln, kein Bronchialathmen mehr; verkürzt tympanitischer Schall besteht noch.

21. Januar: Temp. 38,4—36,6. In der rechten hinteren Axillarlinie an einer handtellergrossen Stelle ist wieder Bronchialathmen hörbar.

Von jetzt an blieb Patient fieberfrei. Das Bronchialathmen war bereits am 23. Januar wieder verschwunden, der Percussionsschall hellte sich allmählich auf, die Crepitationen wurden geringer, Husten und Auswurf liessen nach, und am 30. Januar war der Lungenbefund vollkommen normal. Das Allgemeinbefinden war gut, abgesehen von einer mässigen Körperschwäche.

Am 25. Januar waren die Stichwunden per primam geheilt.

Wir gehen zu den Lähmungen über, wie sie in der 4. Woche nach der Verletzung bestanden.

Lähmungen.

1. Lähmung der rechtsseitigen Zungenmuskeln.

An der herausgestreckten Zunge weicht die Spitze erheblich nach rechts ab. Dabei bildet die Raphe einen nach rechts concaven Bogen und etwa in der Mitte der rechten Zungenhälfte entsteht eine tiefe schräge Furche. Wird die Zunge wieder in die Mundhöhle zurückgezogen, so weicht umgekehrt die Zungenspitze nach links ab, so dass die Mittellinie hinter den ersten linken Backzahn zu liegen kommt. Die erwähnte Furche gleicht sich dabei nur theilweise aus. Patient kann die Zungenspitze bei der Bewegung nach links bis an den hintersten linken Mahlzahn bringen, während dieselbe bei der Bewegung nach rechts nur bis an die vorderen rechtsseitigen Backzähne gebracht werden kann. Lässt man den Kranken bei geöffnetem Munde die Zungenspitze an den harten Gaumen bringen, so bleibt die rechte Zungenhälfte etwas zurück, infolgedessen der quere Durchmesser der Zunge schräg zu stehen kommt. — Die Zunge ist auf der rechten Hälfte stärker belegt, als auf der linken, was besonders während des Fiebers ausserordentlich auffallend war. — Palpirt man die Zunge, so fühlt sich ihre rechte Hälfte schlaff und weich an, die linke dagegen prall und hart. — Keine Sensibilitätsstörungen, keine Anomalien der Geschmacksempfindung, keine vasomotorischen Störungen der gelähmten Seite (s. unten).

2. Lähmung der Unterzungenbeinmuskeln.

Die rechte Hälfte des Schildknorpels tritt am Halse als eine deutliche Prominenz hervor; der rechte obere Rand desselben ist auf-

fallend deutlich markirt, während der linke Rand durch die darüber hinwegziehenden Unterzungenbeinmuskeln (Sternohyoideus, Thyreohyoideus und vorderer Bauch des Omohyoideus) verdeckt wird. Die genannten Muskeln sind links abzupalpiren, während rechts der Tonus derselben erloschen ist. Bei einer Schluckbewegung weicht der Kehlkopf nach der rechten Seite ab.

3. Lähmung des rechten M. cucullaris und M. sternocleidomastoideus.

Bei der Betrachtung des Kranken von hinten sieht man die rechte Schulter tiefer stehend als die linke; die rechten Fingerspitzen reichen 3 Cm. tiefer herab. Die Schlüsselbeinportion des Cucullaris ist bedeutend atrophirt, die rechte Fossa supraspinata erscheint eingesunken. Das Schulterblatt hat sich um eine von vorn nach hinten gedachte Axe gedreht und ausserdem nach aussen verschoben. Infolgedessen ist der innere obere Schulterblattwinkel rechts 8 Cm., links dagegen nur 5 Cm. von der Wirbelsäule entfernt und steht ausserdem rechts 3 Cm. höher als links. Der untere Schulterblattwinkel ist dagegen rechts wie links gleich weit von der Wirbelsäule entfernt. — Beim Erheben beider Arme in der Frontalebene bis zur Horizontalen contrahirt sich links der Cucullaris sehr stark; sein oberer Rand tritt deutlich hervor, und die zum akromialen Ende der Spina scapulae ziehenden Fasern werden als ein harter dicker Muskelwulst sichtbar. Rechts dagegen erfolgt die Erhebung des Arms ohne Betheiligung des Cucullaris, und die ganze Schulter zeigt eine concave Krümmung nach oben. Das Tieferstehen der rechten Schulter ist jetzt noch auffallender als in der Ruhestellung. Gleichzeitig hebt sich der innere Scapularrand rechts ein wenig flügelförmig vom Thorax ab. Dem übrigens sehr musculösen Kranken ermüdet der rechte Arm bei dieser Haltung sehr schnell. — Beim Erheben der Arme in der Sagittalebene bis zur Horizontalen entfernt sich der untere Schulterblattwinkel links 17 Cm., rechts nur 14 Cm. von der Wirbelsäule. Uebrigens ist diese Erhebung beiderseits fast bis zur Verticalen ausführbar. Man sieht auch hierbei den linken Cucullaris in Contraction, während der rechte schlaff bleibt. — Beim Achselzucken fühlt man links deutliche Contraction des oberen Randes des Cucullaris, rechts fehlt dieselbe. — Bei der Betrachtung von vorn tritt das rechte Schlüsselbein deutlicher hervor, die rechte Fossa supraclavicularis ist vertieft. Beim Blick geradeaus mit erhobenem Kinn erscheint dieses ein wenig nach der gelähmten Seite gedreht. Links präsentiren sich die Contouren des Kopfnickers deutlich, besonders bei forcirtem Athemholen, während der rechte Kopfnicker weder sicht- noch fühlbar ist.

Dagegen treten die Fasersträuge des rechten Platysma auffallend deutlich hervor. Auch bei Drehung des Kopfes nach links oder bei angestrengtem Athemholen ist keine Spur einer Contraction an dem atrophischen Kopfnicker sichtbar.

4. Lähmung des rechten Stimmbandes.

Bei der laryngoskopischen Untersuchung findet man die Epiglottis schief stehend, derart, dass ihr hinterer Rand rechts die hintere Pharynxwand berührt, während derselbe links mindestens 3 Mm. von derselben entfernt ist. Die Epiglottis hebt sich beim Anlauten sehr wenig, sodass im Spiegelbild nur eben die Aryknorpel sichtbar werden. Dabei sieht man den rechten Aryknorpel unbeweglich. Wird nach vorheriger Cocainisirung des Kehlkopfes die Epiglottis mit der Sonde gehoben, so ist der Einblick in den Kehlkopf immer noch nicht so ausgiebig, wie es sonst nach dieser Manipulation der Fall ist, da der ganze Zungengrund sich stark nach hinten vorwölbt. Das Heben der Epiglottis erfordert in diesem Falle eine gewisse Kraft, während es bekanntlich für gewöhnlich leicht gelingt. Man sieht nach Vornahme dieser Manipulation am linken Stimmbande sehr lebhafte In- und Exspirationsbewegung, während das rechte vollkommen starr und unbeweglich steht und zwar in geringer Abduction, so dass der Glottisspalt bei der Inspiration nicht die normale Grösse erreicht. Beim Intoniren des Tons *ae* steht das rechte Stimmband absolut unbeweglich, während das linke über die Mittellinie hinwegtritt und sich nahezu, am vorderen Theil sogar vollständig an das rechte heranlegt. — Kehlkopfschleimhaut ohne Abnormitäten. — Bei Berührung verschiedener Theile der rechten Kehlkopfhälfte mit der Kehlkopfsonde entsteht sehr prompt reflectorisch Hustenreiz.

5. Lähmung des Gaumensegels und Schlundes.

Das Zäpfchen zeigt eine Abweichung nach links. Die rechte Hälfte des Gaumensegels ist breiter, als die linke, der untere Rand desselben erscheint links spitzer gewölbt als rechts. Lässt man den Kranken intoniren, so treten diese Veränderungen noch stärker hervor. Dabei verkürzt sich das Zäpfchen sehr deutlich, und während links sich die Bucht zwischen Arcus palatoglossus und palatopharyngeus bedeutend vertieft, bleibt dieselbe rechts verstrichen wie in der Ruhestellung. Bei einer Schluckbewegung sieht man die rechte Hälfte des Gaumensegels ebenfalls nach links herübergezogen; dabei bleibt dieselbe im Niveau vor der linken Hälfte stehen; der Verschluss des Isthmus pharyngo-nasalis ist also rechts unvollkommen. Gleichzeitig

sieht man bei diesen Muskelactionen, dass die rechte Hälfte der hinteren Rachenwand mechanisch nach links herübergezogen wird.

Elektrische Untersuchung.

Dieselbe wurde in der 4. und 5. Woche nach der Verletzung vorgenommen.

1. N. hypoglossus.

A. Faradische Untersuchung.

a) Bei Reizung des N. hypoglossus oberhalb des Zungenbeins erfolgt links kräftige Contraction der Zungenmusculatur, rechts dagegen bei den stärksten noch erträglichen Inductionsströmen nichts.

b) Directe Muskelreizung: Setzt man die Elektrode auf den linken Rand der herausgestreckten Zunge, so wird die nach rechts abgewichene Zungenspitze sofort gerade gestellt. Setzt man die Elektrode auf den Zungenrücken, so krümmt sich die Zunge kahnförmig; die rechte Zungenhälfte wird dabei nur mechanisch mitbewegt, und es bilden sich in derselben eine Anzahl querer Falten. Die MM. genioglossus und geniohyoideus sind linkerseits bei Reizung von der Mundhöhle aus leicht und sicher zu erregen; die dabei entstehenden Contractionen sind von aussen zu fühlen. Bei Reizung der linksseitigen Unterzungenbeinmuskeln durch Aufsetzen der Elektrode links vom Kehlkopf entstehen deutliche und kräftige Contractionen. — Auf der rechten, gelähmten Seite dagegen reagiren weder die Binnenmusculatur der Zunge, noch die MM. genioglossus und geniohyoideus, noch die Unterzungenbeinmuskeln.

B. Galvanische Untersuchung.

a) Bei Reizung des Hypoglossusstammes besteht links normale Erregbarkeit, rechts dagegen ist mit den stärksten constanten Strömen keine Spur einer Zuckung in den vom Hypoglossus versorgten Muskeln hervorzurufen.

b) Bei directer Reizung der Zungenmusculatur: links bei 9 Elementen normale Erregbarkeit, KaSZ>ASZ, Zuckung blitzförmig; rechts schon bei 5—6 Elementen ausgiebige Muskelcontractionen ASZ = KaSZ, Zuckung ausgesprochen träge. Setzt man bei 5—6 Elementen die Elektrode auf die linke, ungelähmte Zungenhälfte, so bleibt dieselbe sowohl bei KaS wie bei AS völlig unerregt, während durch übergeleitete Stromschleifen in der rechten Zungenhälfte deutliche wurmförmige Zuckungen auftreten (sogenanntes paradoxes Phänomen). — In den äusseren Zungenmuskeln und den Unterzungenbeinmuskeln ist dagegen die galvanische Erregbarkeit bereits wieder stark herabgesetzt. Nur noch bei starken Strömen sind, besonders deutlich an den Unterzungenbeinmuskeln, träge, tonische Zuckungen fühlbar.

2. N. accessorius.

A. Faradische Untersuchung.

a) Bei Reizung des Ramus externus accessorii im hinteren Halsdreieck links kräftige Contraction des Sternocleidomastoideus und

Cucullaris; rechts bei den stärksten Strömen keine Spur von Reaction von Seiten der genannten Muskeln.

b) Directe Muskelreizung: der Sternocleidomastoideus sowohl wie der Cucullaris gerathen links in prompte tetanische Contraction; rechts dagegen keine Reaction.

B. Galvanische Untersuchung.

a) Bei Reizung vom Nerven aus links normale Erregbarkeit, rechts aufgehobene galvanische Erregbarkeit.

b) Directe Muskelreizung: Links bei 8—10 Elementen blitzartige Zuckungen sowohl am Sternocleidomastoideus wie am Cucullaris; rechts reagiren diese beiden Muskeln nur mit sehr schwachen und ausgesprochen trägen Muskelcontractionen. Auch bei stärkeren und den stärksten Strömen nur noch unbedeutende Zuckungen. Ein Unterschied zwischen KaSZ und ASZ ist dabei nicht zu constatiren.

Die elektrische Untersuchung in unserem Falle entspricht dem Befunde, wie derselbe bei experimentellen Durchschneidungen peripherer Nerven nach der 4.—5. Woche angetroffen wird. Wir haben uns demnach den Hypoglossus und Accessorius degenerirt vorzustellen. Auch die Muskeln zeigen um diese Zeit hochgradige Veränderungen. Neben Atrophie war die galvanische Erregbarkeit stark gesunken. Nur in der Binnenmusculatur der Zunge wurde noch die sog. Entartungsreaction nachgewiesen.

Zur Lähmung des N. hypoglossus.

1. Von Interesse sind zunächst die Anomalien in der Bewegung der Zunge. Wir sehen die am Boden der Mundhöhle ruhig liegende Zunge mit der Spitze nach der gesunden Seite gerichtet, weil der Tonus der ungelähmten Longitudinalfasern die gesunde Hälfte etwas verkürzt. Wird dagegen die Zunge herausgestreckt, so weicht die Spitze nach der gelähmten Seite ab, gleichzeitig aber tritt eine Krümmung der Raphe ein, deren Concavität nach der gelähmten Seite gerichtet ist. Diese Abweichung der vorgestreckten Zunge bei einseitiger Hypoglossuslähmung ist zuerst von Magistel[1]) beschrieben und von Heidenhain[2]) dadurch erklärt worden, dass die Zunge der Zugrichtung des von der Mitte (Spina mentalis) nach hinten und aussen verlaufenden M. genioglossus folge, während bei gemeinschaftlicher, symmetrischer Action beider Genioglossi die Zunge gerade herausgestreckt wird. Erb[3]) macht auf die auch bei unseren

1) Versuche über die Verrichtung der Nerven, aus dem Italienischen übersetzt von C. Schneemann. Erlangen 1836.

2) Müller's Archiv. 1856. S. 217.

3) Ein seltener Fall von atrophischer Lähmung des N. hypoglossus. Deutsch. Archiv f. klin. Medicin. Bd. XXXVII. 1885. S. 265 ff.

Kranken deutlich ausgesprochene Krümmung der Raphe bei der vorgestreckten Zunge aufmerksam. Eine Erklärung dieses interessanten Phänomens steht noch aus. Es wird jedoch dadurch bewiesen, dass bei der Krümmung der Zungenspitze nach einer Seite eine Mitbetheiligung der Binnenmusculatur der entgegengesetzten Seite vorhanden ist. Bemerkenswerther Weise wird bei der durch faradische Reizung hervorgebrachten tetanischen Contraction der gesunden Zungenhälfte die Zunge wieder gerade gestellt. Bei unserem Kranken ist ferner eine energische Rechtswendung der Zunge unmöglich, indem es ihm nicht gelingt, die zwischen den rechtsseitigen Mahlzähnen sitzen gebliebenen Speisereste mit der Zunge zu entfernen oder die beim Kauen in die Bucht zwischen rechter Backe und Kiefer gerathenen Speisetheile abermals zwischen die Stampfen der Zähne oder auf den Zungenrücken zu bringen. Später wurde er allerdings dabei etwas geschickter, wahrscheinlich durch compensatorische Zuhülfenahme der Backenmusculatur. — Auf ein Symptom möchte ich noch aufmerksam machen, welches bei einseitigen Hypoglossuslähmungen nicht erwähnt ist: die starke Vorwölbung des Zungengrundes nach hinten. Dieselbe war so bedeutend, dass es nicht möglich war, sich einen Einblick in das Kehlkopfinnere zu verschaffen, wenn man nicht die Epiglottis mit der Sonde hochhob. Rechts war das Zurücksinken der Zunge stärker als links, so dass auf der rechten Seite der hintere Rand der Epiglottis die hintere Pharynxwand berührte, während derselbe links weiter davon entfernt war. Diese letzte Erscheinung fällt um so mehr auf, als man eigentlich wegen der gleichzeitig vorhandenen Lähmung der Epiglottisdepressoren auf der rechten Seite (s. unten) die umgekehrte Stellung der Epiglottis hätte erwarten sollen. Das Zurücksinken des Zungengrundes erklärt sich aus der Lähmung des M. genioglossus. Dieser Muskel, welcher durch seine Contraction die Zunge vorstreckt, sichert derselben gleichzeitig im nicht contrahirten Zustande durch seinen natürlichen Muskeltonus die normale Lage in der Mundhöhle. Fällt durch Lähmung dieses Muskels der Tonus aus, so sinkt der Zungengrund in abnormer Weise nach hinten. Bei Lähmung beider Hypoglossi spricht auch Schüller von einem nach hinten zurückgesunkenen Zungengrunde.

Erwähnenswerth ist der dickere Zungenbelag auf der gelähmten Seite. Dieses Symptom findet sich nur in dem von Lewin[1])

1) Ueber einen Fall von linksseitiger Glossoplegie nebst Experimenten über die Sensibilität des Hypoglossus. Charité-Annalen. 8. Jahrg. 1883. S. 602.

beschriebenen Falle, nicht in demjenigen von Erb, welcher diese Erscheinung nicht für pathognomonisch hält. Bei unserem Kranken war der einseitige Belag, zumal während des Fiebers, sehr deutlich. Derselbe ist durch die mangelhafte Bewegung der rechten Zungenhälfte wohl erklärlich, da ja auch bei gesunder Zunge der Belag an dem beweglichsten Theile derselben, an der Zungenspitze, am wenigsten ausgesprochen ist.

Die functionellen Störungen bei einseitiger Hypoglossuslähmung sind im Ganzen geringfügig. Unser Kranker zerkleinert die Speisen meist zwischen den Backzähnen der gesunden Seite. Der ganze Kau- und Schluckmechanismus geht etwas langsamer vor sich, als in gesunden Tagen, besonders beim Genuss fester Speisen. Ausserdem kommt es öfters vor, dass er sich beim Kauen in die rechte Zungenhälfte beisst. Articulatorische Sprachstörungen sind nicht vorhanden.

2. Bemerkenswerth erscheint ferner die atrophische Lähmung der Unterzungenbeinmuskeln. In den in der Literatur beschriebenen, etwa 10 Fällen von Paralyse des Hypoglossus ist, soweit mir bekannt, nur in einem einzigen Falle von Remak[1]) dieses Symptoms Erwähnung geschehen. Dasselbe ist geeignet, uns über die Stelle zu unterrichten, an welcher die Verletzung des Nerven stattgefunden hat. Bekanntlich werden die MM. sternothyreoideus, sternohyoideus und der vordere Bauch des omohyoideus mit motorischen Nerven vom Ramus descendens hypoglossi und der Ansa hypoglossi versehen. Der Ramus descendens enthält jedoch keine eigentlichen Hypoglossusfasern, sondern ist ein Abkömmling der zwei obersten Cervicalnerven, welche sich dicht unterhalb der Schädelbasis in die Scheide des Hypoglossus einsenken. Dieser Faserverlauf ist sowohl durch die anatomische Untersuchung am Menschen, als auch durch das Thierexperiment festgestellt. Die Lähmung jener Unterzungenbeinmuskeln beweist also in unserem Falle, dass die Verletzung unterhalb der Anastomose des Hypoglossus mit den oberen Cervicalnerven stattgefunden hat.

3. Der Fall erscheint mir als Beitrag zur Lösung der Frage geeignet, ob der Hypoglossus sensible Nerven für die Zungenscheimhaut enthalte. Der von Haus aus motorische Hypoglossus geht in seinem Verlauf eine Reihe von Anastomosen mit sensiblen Nerven ein: mit dem Vagus, dem Ganglion cervicale primum, den Cervicalnerven, dem Ramus lingualis des Quintus. Ueber die

1) Ein Fall von Paralyse des Sympathicus, Hypoglossus und Accessorius nach Exstirpation eines an der linken Halsseite sitzenden, bis zur Schädelbasis reichenden Cavernoms. Berliner klin. Wochenschrift 1885. S. 121.

complicirte Verlaufsweise der dem Hypoglossusstamm mitgetheilten sensiblen Fasern existiren widersprechende Ansichten. So viel steht jedoch fest, dass die meisten sensiblen Zweige nicht mit dem eigentlichen Hypoglossus zur Zunge gelangen, sondern schon vorher vom Stamme desselben wieder abtreten. Neuerdings hat nun Lewin (l. c.) durch eine Reihe experimenteller Untersuchungen die sensible Energie des Hypoglossus vertheidigt und zur Stütze dieser Anschauung einen klinischen Fall von einseitiger Hypoglossuslähmung, hervorgerufen durch einen basalen syphilitischen Tumor, veröffentlicht, wobei Störungen der Sensibilität in der gelähmten Zungenhälfte vorhanden waren. Diese klinische Beobachtung Lewin's wird jedoch von Erb für nicht ganz einwandsfrei gehalten, dieselbe steht auch ganz isolirt, da bei allen bislang beobachteten Fällen nichts von Sensibilitätsstörungen erwähnt ist. Ich habe bei unserem Kranken sorgfältig und wiederholt die Sensibilität der Zunge an der Spitze, dem Rücken, dem seitlichen Rande und der unteren Zungenfläche geprüft und stets die gesunde Seite mit der gelähmten verglichen. Dabei ergaben sich keinerlei Abnormitäten. Der Kranke fühlt auf der gelähmten Seite die leisesten Berührungen mit einem feinen, weichen Pinsel, giebt die Empfindung prompt an und localisirt sie richtig. Kopf und Spitze einer Stecknadel, rauhe und glatte, harte und weiche Gegenstände werden daselbst sehr genau von einander unterschieden. Beim Kneifen oder Stechen ist Schmerzempfindung vorhanden. Temperaturdifferenzen von 0,6° C. werden noch gefühlt. Die Empfindung für den constanten Strom tritt auf der gelähmten Seite sogar bei einer geringeren Stromstärke ein, als auf der gesunden Hälfte. Parästhesien in der gelähmten Seite sind nicht vorhanden. — Ich glaube deshalb behaupten zu dürfen, dass der Hypoglossus an der Sensibilität der Zungenschleimhaut keinen nachweisbaren Antheil hat. Wenn trotzdem das Vorhandensein sensibler Fasern auch an den Endästen des Hypoglossus feststeht (Lewin), so müssen dieselben als Nervi nervorum oder als Muskelgefühlsfasern gedeutet werden.

4. Es ist auch die Frage ventilirt worden, ob der Hypoglossus Geschmacksempfindungen vermittle. Die Möglichkeit ist dadurch gegeben, dass eine anastomotische Verbindung des Glossopharyngeus mit dem Hypoglossus besteht. Der Ramus lingualis vagi Luschka nimmt nämlich einen Ast des Glossopharyngeus auf und senkt sich darauf mit einem Theil seiner Fasern in den Anfang des Arcus hypoglossi ein. Wenn man nun dieser Anastomose eine geschmackvermittelnde Wirkung zu vindiciren geneigt sein sollte,

so wäre doch a priori bei Hypoglossuslähmung eine Geschmacksalteration nur dann zu erwarten, wenn die Stelle der Läsion des Nerven am Arcus hypoglossi oder noch weiter peripherisch läge. Bei unserem Kranken liegt aber, wie bereits auseinandergesetzt, die Nervenverletzung höher oben. Freilich finden sich in der Literatur Fälle erwähnt, in denen Geschmacksalterationen vorhanden waren, obwohl die Läsionsstelle in oder dicht unterhalb der Schädelbasis lag (Montault, Lewin), aber in keinem der Fälle war eine Mitbetheiligung des Glossopharyngeus ausgeschlossen, und in dem ersteren war dieselbe sogar nachweislich vorhanden. Ich habe bei unserem Kranken wiederholt Geschmacksprüfungen angestellt. Nach einander wurden süsse, saure, salzige und bittere Stoffe auf die erkrankte und auf die gesunde Zungenhälfte gebracht. Da in den oben erwähnten Fällen besonders der Geschmack für Bitterstoffe beeinträchtigt war, so wurden die Geschmacksprüfungen mit bitteren Mitteln (Chinin, Quassia, Coloquinten) mit besonderer Sorgfalt angestellt, aber niemals Differenzen mit der gesunden Zungenhälfte constatirt. Auch die Prüfung des elektrischen Geschmacks durch Aufsetzen der nackten Elektrode auf die beiden Zungenseiten ergab keine Differenz zwischen rechts und links. Beiderseits wurde der Geschmack deutlich wahrgenommen und der Geschmack der Anode von dem der Kathode unterschieden. Die Geschmacksempfindung war bereits bei der geringsten Stromstärke, welche noch keine Sensibilitätsempfindung verursacht, vorhanden. Ich halte deshalb den Schluss für berechtigt, dass der Hypoglossus zum mindesten oberhalb der oben erwähnten Anastomose mit der Geschmacksempfindung nichts zu thun hat.

5. Vasomotorische Störungen der gelähmten Zungenhälfte, welche in dem Lewin'schen Falle vorhanden waren, ebenso secretorische Anomalien der Speicheldrüsen fehlten gänzlich.

Zur Lähmung des N. accessorius.

Es wird heutzutage angenommen, dass eine Durchschneidung des Accessoriusstammes oberhalb seiner Theilung in den äusseren und inneren Ast folgenden Symptomencomplex macht: 1. Lähmung der MM. sternocleidomastoideus und Cucullaris (Ramus externus accessorii); 2. Lähmung sämmtlicher Kehlkopfmuskeln (Ramus recurrens vagi bezw. motorische Fasern des Ramus laryngeus superior); 3. Lähmung des Schlundes und weichen Gaumens (Ramus pharyngeus vagi); 4. Ausfall der hemmenden Wirkung des Vagus auf die Herzaction (Rami cardiaci vagi). Mit einer solchen Durchschneidung des N. ac-

cessorius oberhalb seiner Vereinigung mit dem Vagus haben wir es bei unserem Kranken zu thun. Diese Vereinigung des Vagus mit dem kurzen inneren Aste des Accessorius findet beim Menschen 8 Mm. unterhalb des im Foramen jugulare liegenden Ganglion jugulare des Vagus statt (Luschka). Demnach haben wir uns die Stelle der Nervendurchschneidung unmittelbar unter der Schädelbasis zu denken. Es fragt sich nun, inwiefern unser Kranker jenen Anforderungen des physiologischen Experiments entspricht.

ad 1. Die Lähmung des Cucullaris und Sternocleidomastoideus ist eine vollständige; beide Muskeln sind auffallend rasch atrophirt; bereits in der fünften Woche ist ein starkes Sinken der galvanischen Muskelerregbarkeit eingetreten, ein Zeichen, dass die Leitungsunterbrechung eine vollständige und die Störung eine irreparable war.

ad 2. Durch die laryngoskopische Untersuchung ist eine complete Lähmung des rechten Stimmbandes nachgewiesen, und der Befund ist ein solcher, wie wir ihn bei einseitiger Recurrenslähmung zu sehen gewohnt sind. Ist der Accessoriusstamm durchschnitten, so muss dem Thierexperiment nach auch Lähmung der vom N. laryngeus superior innervirten Muskeln (Cricothyreoideus, Thyreo- und Aryepiglotticus) vorhanden sein. Eine Lähmung dieser Muskeln ist in unserem Falle nicht objectiv nachweisbar. Eine Lähmung des M. cricothyreoideus ist ja, schon wenn sie isolirt besteht, kaum mit Sicherheit zu diagnosticiren, um so weniger aber bei so complicirten Verhältnissen, wie in unserem Falle. Die Lähmung der MM. thyreo- und aryepiglotticus aber wird durch die infolge der gleichzeitigen Hypoglossuslähmung bestehende Zurücklagerung des Zungengrundes und die damit einhergehende Schiefstellung der Epiglottis vollkommen verdeckt. — Dadurch, dass die Sensibilität des Kehlkopfes sich ungestört zeigte, wird bewiesen, dass der N. laryngeus superior, bezw. der Vagusstamm oberhalb des N. laryngeus superior nicht verletzt sind.

ad 3. Der Accessorius Willisii soll den motorischen Functionen des Schlundes und eines Theils der Gaumenmuskeln vorstehen. Bei einer Lähmung dieses Nerven muss folglich auch Lähmung des Pharynx und Gaumensegels vorhanden sein. Da aber sowohl die Muskeln des Gaumensegels wie die des Schlundkopfes auch noch von anderen Nerven innervirt werden, so ist die Lähmung eine unvollständige. So war es auch in unserem Falle, dessen Symptomenbild ziemlich genau den Beschreibungen entspricht, welche Erb[1]), Seeligmüller[2]) und Holz[3]) von ihren mit Accessoriuslähmung behafteten Kranken geben.

1) Deutsches Archiv für klin. Medicin. Bd. IV. 1868. S. 246.
2) Archiv für Psychiatrie. Bd. III. 1872. 3) Dissert. inaug. Berlin 1877.

Diese 3 Fälle sind die einzigen von isolirter Accessoriuslähmung, welche ich in der Literatur habe auffinden können. Die functionellen Störungen waren bei unserem Kranken relativ geringfügig und traten nur anfangs stärker hervor. Damals trat dem Kranken öfters beim Schlucken die Flüssigkeit wieder zur Nase heraus, was ihm später nicht mehr passirte. Jedoch klagte er auch noch später darüber, dass ihm beim Schlucken compacterer Speisen gelegentlich der Bissen im Halse stecken bleibe; er müsse dann noch in derselben Respirationsphase einen Schluck Flüssigkeit heruntertrinken; versäume er dieses, so trete Regurgitiren des Genossenen ein, wobei sich gleichzeitig Hustenreiz einstelle. — Die Sensibilität des Pharynx und weichen Gaumens zeigte keinerlei Störung.

ad 4. Ein Einfluss auf die Herzthätigkeit war bei dem Kranken nicht zu constatiren. Der Puls wurde in der fieberlosen Zeit 2 Wochen lang täglich 2 mal controlirt, aber eine Beschleunigung desselben nicht constatirt. Auch in den Fällen von Erb und Holz war die Accessoriuslähmung ohne Einfluss auf die Pulsfrequenz, während Seeligmüller bei doppelseitiger Erkrankung des Accessorius 90—96 Pulsschläge in der Minute beobachtete. Dieses negative Resultat kann uns nicht Wunder nehmen, wenn wir bedenken, dass auch einseitiger Vaguslähmung in Bezug auf die Pulsfrequenz einen unbeständigen, häufiger negativen als positiven Erfolg hat (s. obigen Fall von Schussverletzung des Vagus).

Wir sehen also, dass unser Krankheitsbild genau dem von den Physiologen nach einseitiger Durchschneidung des Accessorius beobachteten Symptomencomplexe entspricht. Dasselbe lässt eine andere Erklärung nicht zu: man müsste sonst schon auf die fern liegende und von vornherein unwahrscheinliche Annahme kommen, dass durch den Stich in den Hals der Ramus externus accessorii, der Ramus pharyngeus vagi und endlich der Vagusstamm selbst unterhalb des Ramus laryngeus superior verletzt wären.

Zur Pneumonie.

Der unregelmässige Fieberverlauf mit remittirendem, auf dem Höhestadium der Erkrankung deutlich invertirtem Typus, die mehrfach erfolgenden Nachschübe, das Fehlen der Sputa cocta sprechen dafür dass wir es nicht mit einer croupösen Pneumonie, als einer zufälligen Complication, sondern mit einer acuten lobulären Bronchopneumonie zu thun haben. Dieselbe entstand bereits am 2. Tage und muss als Folge der Verletzung aufgefasst werden. Es handelt sich demnach um eine Schluckpneumonie. Derartige Bronchopneumonien entstehen

bekanntlich nach doppelseitiger Durchschneidung der Vagi, und die mit dieser Operation behandelten Thiere gehen dann gewöhnlich in sehr kurzer Zeit zu Grunde. Dieselbe wird nach der ziemlich allgemein anerkannten Theorie von Traube durch die gleichzeitige Lähmung im Digestionsapparate und Larynx verursacht, welche ein Hinabfliessen von Mund- und Speiseflüssigkeiten in die Luftwege gestattet. Wenn die Traube'sche Theorie richtig ist, so muss dieselbe Affection auch nach Durchschneidung beider Accessorii eintreten. Und in der That sahen die Physiologen nach doppelseitiger Accessoriusdurchschneidung öfters Lungenentzündung entstehen (Heidenhain u. A.). In unserem Falle reicht nun aber die einseitige Accessoriuslähmung zur Erklärung der Pneumonie nicht aus, so dass wir die Hypoglossuslähmung dazu heranziehen müssen. Der complicirte Schluckmechanismus und die dabei bestehende Schutzvorrichtung des Kehlkopfes war bei dem Kranken in folgender Weise gestört:

a) Durch die Lähmung der MM. geniohyoideus und thyreohyoideus der rechten Seite war die beim Schluckact erfolgende Bewegung des Kehlkopfes nach oben und vorn gestört. Es war eine Seitwärtsbewegung des Kehlkopfes nach rechts deutlich sichtbar, wenn man den Kranken schlucken liess.

b) Durch die Lähmung der MM. thyreo- und aryepiglotticus, welche zwar nicht objectiv nachgewiesen werden konnte, aber deren Vorhandensein wir anzunehmen berechtigt sind, war die Depression des Kehldeckels einseitig behindert.

c) Durch die vollständige rechtsseitige Stimmbandlähmung war endlich die letzte und wichtigste Schutzvorrichtung, der vollkommene Glottisschluss, unmöglich.

Rechnet man dazu noch die infolge des unvollkommenen Glottisschlusses behinderte und mangelhafte Expectoration, so, glaube ich, sind Factoren genug gegeben, von denen zwar kein einziger für sich allein eine Pneumonie hervorzubringen im Stande war, die aber insgesammt wohl dazu geeignet waren, den Mundflüssigkeiten und Speisen die Passage in den Kehlkopf zu gestatten. Infolge der gestörten Expectoration konnten diese Theile dann weiter in die Trachea und in die Bronchen gelangen und hier einen Anfall von Pneumonie erzeugen. Später müssen diese Störungen wohl durch die nicht gelähmten Muskeln der linken Seite oder durch die vom Accessorius und Hypoglossus nicht versorgten Muskeln der rechten Seite compensirt sein, und so ist es zu erklären, dass der Kranke von seiner Pneumonie genas und später nicht wieder an einer derartigen Affection erkrankte. —

IX.

Ueber Pyocyaneusinfectionen.

Von

Dr. Hans Krannhals,
prakt. Arzt, Prosector am Stadtkrankenhause zu Riga.

(Nach einem Vortrage in der Gesellschaft praktischer Aerzte zu Riga.)

(Mit 1 Curve.)

In der neuesten, sich mit dem allbekannten und viel studirten Bacillus pyocyaneus beschäftigenden Abhandlung, in Schimmelbusch's klinischem Vortrage: „Ueber grünen Eiter und die pathogene Bedeutung des Bacillus pyocyaneus“ [1]) lautet das Schlusswort: „Aus dem Thierexperiment und den bis jetzt vorliegenden Beobachtungen am Menschen können wir blos das mit Sicherheit schliessen, dass der Bacillus pyocyaneus zwar giftige locale und allgemeine Wirkungen zu Stande bringt, dass ihm aber die Eigenschaften eines invasiven pathogenen Organismus abgehen“.

Während man früher den „blauen“ oder „grünen“ Eiter als eine harmlose Wundcomplication ansah, späterhin Beobachtungen bekannt wurden, welche pyogene Eigenschaften des Bacillus pyocyaneus wahrscheinlich machten [2]), sind in den letzten zwei Jahren einige Fälle septischer Allgemeinerkrankung mitgetheilt worden, bei denen die Bacillen des grünen Eiters denn doch eine nicht unwesentliche ätiologische Rolle gespielt zu haben scheinen.

Diese Casuistik ist vorläufig eine noch sehr geringe. Schimmelbusch thut derselben kurz Erwähnung und äussert sich dahin, dass die Krankheitsfälle „so wenig Einheitliches und Klares hätten, dass man aus ihnen sich schwer eine Vorstellung über eine pathogene Rolle des Bacillus pyocyaneus machen könne“, und dem Zweifel an einer solchen eine gewisse Berechtigung nicht abzustreiten sei.

Obwohl es sich augenscheinlich um überaus seltene Vorkommnisse handelt, ist, meine ich, die Frage doch immerhin wichtig und

1) Volkmann's Sammlung klin. Vorträge. Nr. 62. Januar 1893.

2) Vgl. die zu citirenden Arbeiten von Neumann, Ledderhose u. A.

interessant genug, um sie eingehender, als das, meines Wissens, bislang geschehen, zu erörtern und durch weitere casuistische Mittheilungen der Lösung näher zu führen.

Ich erlaube mir in Folgendem die in der Literatur bekannt gewordenen Fälle von Pyocyaneusinfectionen zusammenzustellen und diesen einen selbstbeobachteten Fall hinzuzufügen. Dieser Fall ist allerdings schon einmal von mir[1]) ganz kurz mitgetheilt, aber erst später, als die gleich zu erwähnenden Fälle bekannt wurden, richtig gedeutet worden. Die Beobachtung erscheint mir nicht unwerth, durch eine ausführlichere Publication der Vergessenheit entzogen zu werden.

In der Literatur berichten die folgenden Autoren über Fälle von wahrscheinlicher Allgemeininfection des Menschen mit Bacillus pyocyaneus.

I. und II. E. Ehlers[2]): Zwei Kinder, Schwester und Bruder, erkranken bald nach einander: allgemeine Fiebererscheinungen, Temperatursteigerung, welche als hohe Continua (39—40 ° C.) bestehen bleibt, Bronchitis, profuse Diarrhoe, Meteorismus, Milzschwellung, sehr markirte Symptome seitens des Nervensystems, insbesondere auffällige Prostration, Somnolenz, Steifheit und krampfartige Stellung der Extremitäten, so dass man zuerst an Typhus oder Meningitis cerebrospinalis denkt. Am 11. resp. 12. Krankheitstage tritt an Rumpf und Extremitäten ein Ausschlag auf — Papeln, welche sich schnell zu Ekthymapusteln ausbilden; diese platzen, verwandeln sich in tiefe gangränöse Geschwüre von charakteristischem Aussehen: centrale farblose Nekrose, mittlere hämorrhagische blaue Zone, aussen rothe einfach entzündliche Infiltration. Der Ausschlag cumulirt nicht zu bestimmter Zeit, es erscheinen vielmehr in dem tödtlich endenden Falle immer wieder neue Pusteln bis zum Tode, so, dass das Exanthem zu gleicher Zeit in seinen verschiedenen bunten Stadien wahrgenommen werden kann. Der genesende, auch sonst milder verlaufende Fall endet mit anscheinender Temperaturkrisis. In dem tödtlich endenden Falle zeigte sich bei der Section (ausser der Hautaffection): als wesentlicher Befund starke Enteritis und Milzschwellung, als Nebenbefund Bronchitis und rechts eine kleine umschriebene Bronchopneumonie. — In dem noch während des Lebens entnommenen Inhalte der Ekthymapusteln und in den 7 Stunden p. m. entnommenen Herzblute des tödtlichen Falles findet sich der Bacillus pyocyaneus Gessard's und zwar als alleiniger Mikrobe in vollkommener Reinheit.

III. H. Neumann[3]): Ein im 7. Schwangerschaftsmonate geborenes 13 Tage altes Kind, schlecht genährt, wird mit Icterus und diffuser Röthung

1) H. Krannhals, Die Influenzaepidemie des Winters 1889/90 in Riga. S. 52.

2) Edvard Ehlers, Hospitals Tidende 1890. 3. Räkke. Bd. VIII. Nr. 21 und Comptes rend. de la soc. de biologie 1890. p. 496. Referate: La Semaine médic. 1890. No. 25. p. 211. — Baumgarten's Jahresberichte 1890. S. 355. — Centralblatt für Chirurgie 1891. S. 520.

3) Fall von Melaena neonatorum mit Bemerkungen über die hämorrhagische Diathese Neugeborener. Archiv für Kinderheilkunde. XII. (1891). S. 54.

an After und Füssen aufgenommen. Auf dem Nabel eine kleine Borke, unter welcher eine nässende Stelle. Während der 3 Beobachtungstage Auftreten von Petechien an Brust und Oberschenkeln, blutige Stühle, Blutbrechen. Tod am 3. Tage. Sectionsbefund (5 Stunden p. m.): Haut etwas gelblich, hier und da zerstreut, namentlich aber auf Brust, Bauch und Stirn rothe Flecke und Petechien. Darm ausgedehnt, Serosa mit zahlreichen kleinen Blutaustritten besetzt. Im Dünndarm galliger Inhalt, im Colon und Rectum reichlich dunkelrothe bis dunkelbraune Flüssigkeit. Im unteren Theil des Oesophagus und im Pylorustheil des Magens Schleimhaut hyperämisch mit zahllosen eben sichtbaren Ekchymosen, im Duodenum Ekchymosirung der Schleimhautkämme, im Jejunum Hyperämie und vereinzelt Ekchymosen, im Ileum einzelne Gruppen von hyperämischen Stellen. Im Rectum zahlreiche punkt- und strichförmige Blutaustritte. Nirgends Ulceration. Milz stark vergrössert und blutreich, Leber und Nieren blutreich und trübe. Am Herzen nichts Besonderes, Lungen stellenweise atelektatisch. — Vom Blute der Nabelarterien, dem Herzblute, von der Pericardialflüssigkeit, dem Gewebssafte der Lungen, Milz, Leber und Nieren angelegte Culturen, ergeben „ausschliesslich und in grosser Menge eine Stäbchenart, welche sich mit dem Bacillus pyocyaneus β identificiren lässt" (l. c. S. 56).

IV. H. Neumann[1]): Bei einer alten unter urämischen Erscheinungen gestorbenen Frau ergab die $5\frac{3}{4}$ Stunden nach dem Tode ausgeführte Section ein abgesacktes, eitriges Exsudat in der rechten Brusthöhle mit dickem, fibrinösem Belag auf den Pleuren; starke Herzvergrösserung und Erweiterung des rechten Ventrikels. Leberschrumpfung, Milzinduration, Nierenschrumpfung. Der Empyemeiter enthält in grosser Menge und ausschliesslich den Bac. pyocyaneus, auch im Herzblut war er in geringer Menge (übrigen Organe bacteriologisch nicht untersucht).

V. H. Neumann[2]): Bei einer mit Icterus der Haut und Sclera, Hautödem und zahlreichen Hautblutungen zur Welt gekommenen syphilitischen Frühgeburt, welche $27\frac{1}{2}$ Stunden post partum starb, wird, abgesehen von der genannten Hautveränderung Folgendes constatirt: Die Serosa der ausgedehnten Darmschlingen mit zahllosen, hellrothen, punktförmigen Blutergüssen bedeckt, in geringerem Grade die parietale Serosa. Im Magen bräunlicher mit Luft gemischter Schleim. Auf der Schleimhaut nur ganz vereinzelte, punkt- bis stecknadelknopfgrosse Petechien, sonst Schleimhaut des Magens, des Duodenums, des Dünn- und Dickdarms überall rosaroth und frei von Blutungen. Milz stark vergrössert, sehr blutreich. Leber gleichfalls vergrössert, trübe. In der Brusthöhle Blutungen in das vordere Mediastinum, im Herzbeutel blutiges Serum, auf dem Pericard spärliche hellrothe Blutpunkte, etwas röthliche Flüssigkeit im Brustfellraum, auf den Pleuren einige Ekchymosen. In der Kopfhaut, sowie unter dem Periost, ebenso auf der Dura mater zahlreiche Blutaustritte. Hirnödem (ohne Blutungen). Die mikroskopische Untersuchung ergiebt kleinzellige Infiltration des interstitiellen Bindegewebes der Leber

1) l. c. S. 59.

1) Weitere Beiträge zur Kenntniss der hämorrhagischen Diathese Neugeborener. Archiv für Kinderheilkunde XIII. (1891.) S. 211.

und Nieren, Blutungen in die Substanz genannter Organe, sowie in Milz und Lungen. Die bacteriologische Untersuchung (vermittelst stichförmiger Aussaat auf Agar) ergiebt im Herzblut und der pericardialen Flüssigkeit einen vollkommen negativen Befund. Aus Peritonealflüssigkeit, Milz, Leber, Dünndarminhalt und Pleuraflüssigkeit werden übereinstimmend spärliche Colonien von Staphyl. pyog. aureus und reichliche von Bacillus pyocyaneus β gewonnen. Andere Bacterien fehlen, auch im Darminhalt. Der Nachweis von Bacterien in Organschnitten lässt sich nur bei der Milz führen (vereinzelte, unregelmässig im Gewebe verstreute Bacillen, zu zwei bei einander liegend). Die Mutter des Kindes litt an nässenden Papeln am After, syphilitischen Ulcerationen an den Labien und in der Vagina.

VI. Oettinger[1]): Ein 18jähriger Mann wird am 5. Krankheitstage unter den klinischen Erscheinungen eines beginnenden Typh. abdom. aufgenommen. Da sich am Zeigefinger der rechten Hand des Patienten eine eiternde Wunde vorfindet, denkt man anfangs an die Möglichkeit einer septischen Allgemeininfection, bis sich das Krankheitsbild bald zu dem eines ausgesprochenen Abdominaltyphus entwickelt. Temperaturen Morgens 39 — 39,5, Abends 39,8 — 40,0. Am 19. Tage Morgens 37,4, Abends 38,8. Die Reconvalescenz scheint zu beginnen. Am 20. Tage plötzliches Wiederansteigen der Temperatur bis zu 40,4; die bereits feuchte Zunge wird wieder trocken, es stellen sich wieder Durchfälle ein, mässige Albuminurie, daneben hochgradige Prostration der Kräfte und schwere Alteration des Allgemeinbefindens. Man denkt an ein Recidiv des Typhus, bis die Aufmerksamkeit auf eine Hautaffection gelenkt wird, die sich am 4. Tage nach Wiedereintritt des Fiebers am Scrotum, den Inguinalfalten und den benachbarten Hautpartien einstellt: linsen- bis nussgrosse Blasen mit anfangs trübem, bald hämorrhagischem Inhalt, verdickten, blutig infiltrirten Rändern, lebhaft schmerzend. Die Blasen platzen, verwandeln sich in dyphteroide Geschwüre, welche einen sehr charakteristischen gangränösen Geruch darbieten und nach Abstossung eines Schorfes in einigen Tagen heilen. 48 Stunden nach Auftreten dieser Hauteruption sinkt die Temperatur wieder zur Norm, und der Kranke geht seiner Genesung entgegen. — Die bacteriologische Untersuchung des Blaseninhaltes ergiebt die alleinige Anwesenheit des Bacillus pyocyaneus.

VII. S. Karlinsky[2]): Ein 48jähriger Eisenbahnarbeiter wird mit Phlegmone des linken Unterarmes aufgenommen. Aus dem gelegentlich tiefer Incision gewonnenen Eiter werden durch das Plattenverfahren Staphyl. pyogen. aureus und Bacillus pyocyaneus gewonnen. Die Verbandstücke vom 3. Tage nach der Operation blaugrün gefärbt. Trotzdem Heilungsverlauf der Operationswunde bis zum 6. Tage normal. Am 7. Tage plötzlich hohes Fieber, durch einen heftigen Schüttelfrost eingeleitet: Temp. Morgens 39,5, Abends 40,0; dann bis zu dem am 26. Tage er-

1) Un cas de maladie pyocyanique chez l'homme. La Semaine médicale 1890. No. 46. p. 385.

2) Zur Kenntniss der pyosepticämischen Allgemeininfectionen. Prager medic. Wochenschrift 1891. Nr. 20. S. 231 ff.

folgten Tode eine hohe Continua mit Morgentemperaturen von 39,2 bis 40,5. Abendtemperaturen von 39,2 — 40,7. Am 9. Tage machen sich am Thorax und am Bauche linsengrosse, stark geröthete Flecke bemerkbar, die sich in den nächsten Tagen vergrössern, eine dunkelblaue Farbe annehmen und erhaben werden. Gleiche Flecke späterhin an der Innenseite des rechten Oberschenkels. Ohne sich weiter zu vergrössern, verwandeln sich die Flecke rasch zu Blasen, welche eine trübe, seröse Flüssigkeit entleeren, diese zu Geschwüren mit weissgrauem Belage, gerötheten harten Rändern. Am 13. Tage häufiges Erbrechen und Diarrhoe, am 15. bedeutender Milztumor und leichter Icterus, neue Blasen an beiden Unterarmen; ziehende Schmerzen in den Waden, Nacken- und Rückenschmerz. Bei bereits vollendeter Heilung der ursprünglichen Phlegmone stellt sich Abscedirung der Lymphdrüsen in der Ellenbeuge, Achselhöhle und Inguinalgegend ein. Eiter graugrünlich. Fortschreitender Kräfteverfall. Tod unter Coma am 26. Tage. Section: fettige Degeneration des erweiterten Herzens, hypostatische Pneumonie beider unteren Lappen, parenchymatöse Degeneration der Leber und der Nieren, bedeutende Vergrösserung der Milz, Schwellung einzelner Peyer'scher Drüsen in der Umgebung des Cöcums. Die bacteriologische Untersuchung des Inhaltes der Hautblasen, des Milzsaftes, Blutes, Gewebssaftes der vergrösserten Peyer'schen Drüsen, ergiebt die alleinige Anwesenheit des Bacillus pyocyaneus.

VIII. Eigene Beobachtung[1]): Zur Zeit der Influenza-Epidemie des Winters 1889—90 in Riga, am 6. Dec. 1889 wurde der 20jährige Arbeiter Alexander Loode aus der therapeutischen Abtheilung des Stadtkrankenhauses in die chirurgische transferirt zum Zwecke der Radicaloperation eines rechtsseitigen Pleuraempyems. Eine am 7. Decbr. vorgenommene Probepunction (VII. I.C.R.) ergab Eiter.

8. December. Resection an der 7. Rippe in der vorderen Axillarlinie. Entleerung von 1600 Ccm. dünnflüssigen eitrigen Exsudats, reichlich untermischt mit grossen Fibrincoagulis. Unterhalb der Incision, sowie medianwärts ausgedehnte Synechien der Pleurablätter. Drain, Suturen, Jodoformverband.

13. December. Bisher täglicher Verbandwechsel. Jedesmal entleert sich reichlich mit Blut vermischter Eiter. Subjectives Wohlbefinden, guter Appetit, keine nennenswerthe Temperatursteigerung (s. u.). Respirationsfrequenz statt früher 40 jetzt 24.

15. December. Suturen entfernt. Secret (heute c. 100 Ccm.) rein eitrig, nicht mehr bluthaltig.

25. December. Verbandwechsel jeden 3.—4. Tag. Beim heutigen Verbandwechsel entleert sich nur eine äusserst geringe Menge Secret aus dem Drain.

29. December. Drain gekürzt. Patient geht umher.

6. Januar 1890. Bisher vollkommenes Wohlbefinden gewesen. Ab und zu Abends eine geringe vorübergehende Temperatursteigerung. Seit dem 4. Januar Abends plötzlich Fieber (39,8). Am 5. Januar Morgens

1) Für die Ueberlassung der Krankengeschichte bin ich Herrn Dr. Jansen, damaligem dirigirenden Arzte der chirurgischen Abtheilung, zu Dank verpflichtet.

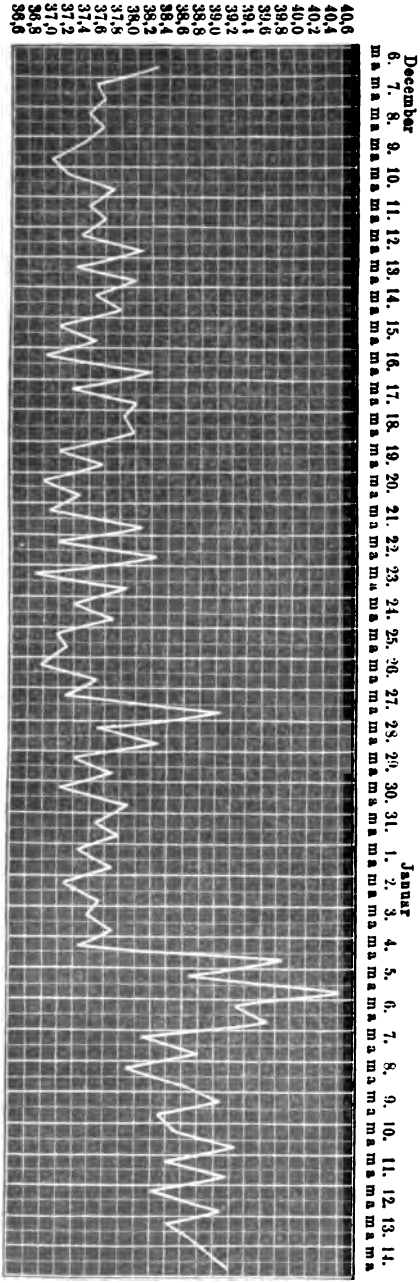

38,6, Abends 40,5, heute Morgens 39,2. Leibschmerz, Durchfall, Druckempfindlichkeit des Abdomens, keine Auftreibung. Ordination: Opiumtinctur.

8. Januar. Durchfall nach Opium sistirt, Sensorium leicht benommen, Respiration sehr beschleunigt, kein Husten, kein Sputum. An den Lungen nichts Abnormes. Secretion aus dem Drain normal. Aeussere Wunde von gutem Aussehen. Continuirliches Fieber.

12. Januar. Die anfangs durch Opium angehaltenen Durchfälle traten bald wieder auf: täglich circa 5 flüssige Stühle. Sensorium bleibt leicht benommen, Athmung wie bisher sehr beschleunigt, ohne dass sich an den Respirationsorganen etwas Pathologisches nachweisen liesse. Abdomen nicht aufgetrieben. Patient verfällt mehr und mehr. Fieber hält an.

Dieser Zustand bleibt derselbe bis zu dem am 15. Januar, dem 12. Tage nach Wiedereintritt von Fieber und Beginn der Durchfälle, erfolgenden Tode des Patienten.

Ueber den Temperaturverlauf giebt beistehende Curve Aufschluss.

Der kräftige, mit bestem, unmittelbarem Erfolge operirte Mann war, bei klinisch gutem Wundverlauf, einer unter wesentlich gastrischen Erscheinungen verlaufenen acut fieberhaften Erkrankung erlegen. Die Diagnose dieser secundären Erkrankung blieb bis zum Tode schwankend. Man dachte an Typhus abdom., an Sepsis.

Die von mir am 16. Jan. ausgeführte Section ergab Folgendes:

Magere Leiche, hellbräunliche reine Haut, kein Exanthem, kein Icterus, keine Oedeme. Am Kreuzbein beginnender Decubitus. Rechts am Tho-

rax in der vorderen Axillarlinie ein ca. 3 Cm. langes Stück der 7. Rippe resecirt. Operationswunde von guter Beschaffenheit ohne auffällige Veränderungen. Rechte Lunge von der Spitze bis zur Höhe der 3. Rippe mit der Costalpleura verwachsen, von der 3.—7. Rippe frei (nur nach hinten einige frische Verklebungen), vom 7. Intercostalraum bis zur Basis wiederum diffus angewachsen. Die Costal- und Lungenpleura, welche den in angedeuteter Ausdehnung noch verbliebenen Rest der rechten Thoraxhöhle auskleiden, mit einer dunkelbraungrünen, sich eigenthümlich seifig, schmierig und klebrig anfühlenden Masse bedeckt, die einen eigenthümlichen Geruch darbietet. Das vordere mediastinale Bindegewebe auf der rechten Seite von grünlichem Eiter durchtränkt. Im Herzbeutel ca. 25 Ccm. trüben, bräunlichen, übelriechenden Serums; auf Peri- und Epicard keine stärkeren entzündlichen Beläge, wohl aber Trübung, schmutzige Röthung und eigenthümliche bräunlich-grünliche Imbibition der Membranen, sowie einige kleine Ekchymosen. Herz schlaff, Musculatur bräunlich, linker Ventrikel etwas dilatirt; Klappen, Endocard, Aorta, Coronararterien normal. Oberlappen der rechten Lunge in geringem Grade diffus indurirt, sonst, wie Mittel- und Unterlappen, nur Compressionsveränderungen darbietend; keine frische Entzündung, Abscedirung oder dergl. Linke Lunge diffus adhärent durch ältere Synechien, Unterlappen blutreich, sonst normal. Larynxschleimhaut blassgelbröthlich, an der Epiglottis einige kleine Hämorrhagien, Trachealschleimhaut grauroth, injicirt, ebenso die Schleimhaut der Bronchien. In letzteren kein Secret, Bronchialdrüsen normal.

In der Bauchhöhle kein Erguss. Peritoneum, Netz normal. Leber nicht vergrössert, sehr weich, Durchschnitt graugelb, Läppchenzeichnung deutlich, Galle dünn, hellgelb. Milz vergrössert (16, 11 und 4 Cm.), Kapsel gespannt, Durchschnitt dunkelbraun, sehr weich. Nieren leicht vergrössert, Kapsel etwas schwer trennbar, Oberfläche glatt, dunkelgrau, einzelne rothbraune Pünktchen und Flecke (Hämorrhagien?). Rinde nicht verbreitert, grau, stellenweise Zeichnung verwischt. Oesophagus normal. Schleimhaut blassgrau. Im Magen reichlich dunkelgrünlicher Speisebrei. Die dunkele graugrüne Schleimhaut zeigt geringen Grad von Etat mamellone. Darmschleimhaut im Duodenum und Jejunum dunkelgraugrünlich, weiter abwärts, im Ileum, mehr aschgrau. Im gesammten Dünndarm starke Injection der mucösen und submucösen Gefässe, hier und da verwaschene rothe Flecke. In der unteren Hälfte des Ileum nimmt bei deutlich bleibender zierlicher Gefässinjection die Schleimhaut immer mehr eine dunkelrothbraune Färbung an und sind hier, ca. 1 Meter oberhalb der Ileocöcalklappe beginnend, die Follikel und Plaques stark geschwellt, letztere wie bei Typhus abd. beetartig erhaben (bis 2 Mm.), gegen die übrige rothbraune hämorrhagische Schleimhaut durch einen mehr grauen Farbenton sich abhebend. Die Oberfläche der Plaques lässt feine Grübchen erkennen und flottiren bei einzelnen dünne Fädchen und Flöckchen im Wasserstrahl, ohne dass sich ein eigentlicher Schorf findet. Nirgends Geschwürsbildung. Inhalt des Dünndarms fast flüssig, grünlich-bräunlich. Die Schleimhaut des Cöcums zeigt noch starke Injection, weiterhin verhält sich jedoch der Dickdarm vollkommen normal. Mesenterial- und einige Mesocöcaldrüsen bis zu Bohnen- und Haselnussgrösse geschwollen, auf dem Durchschnitt dunkelgrau oder dunkelgrauläulich, succulent. Pankreas, Harnblase normal.

Schädelhöhle: Knochen normal. Dura gespannt, Pia ödematös, Basisgefässe normal. Keine entzündlichen Veränderungen. Hirn von normaler Consistenz und Blutfülle, Schnittfläche etwas wässrig glänzend. Keinerlei Herdaffectionen.

Die auf den unteren Theil des Ileum localisirte Schwellung der Plaques und Follikel entsprach anatomisch den bei Thyphus abd. am Ende der ersten oder Beginn der zweiten Woche anzutreffenden Veränderungen, der ausgesprochen hämorrhagische Charakter der Affection der übrigen Schleimhaut des Ileum, die starke (cholerähnliche) Injection im gesammten Dünndarm wich jedoch von dem gewöhnlichen Verhalten bei Typhus ab. Dieser Umstand, sowie der Befund einer eitrigen Mediastinitis, einer serös-hämorrhagischen Pericarditis liessen mich in erster Reihe an Septicämie denken. Zur Sicherstellung der Diagnose wurde eine bacteriologische Untersuchung mittelst des Plattenverfahrens vorgenommen, wobei es mir hauptsächlich auf Constatirung von Typhusbacillen ankam. Die Aussaat geschah auf Agar, und zwar wurden Proben entnommen 1) von dem die rechte Seite des vorderen Mediastinum durchtränkenden grünlichen Eiter, 2) vom bräunlichen Serum des Pericardialsackes, 3) von der Milzpulpa. Bei Verwendung der gewöhnlichen Mengen von Impfmaterial fielen die Platten doch unerwünscht dicht aus — es waren also in dem Aussaatmaterial, dessen vorherige Prüfung leider versäumt wurde, grosse Mengen von Bacterien vorhanden. Die mikroskopische Untersuchung der Platten bei schwacher Vergrösserung liess 5 der Form nach verschiedene Arten von Colonien erkennen und wurden diese weiterhin auf Gelatine und Agar übertragen. Trotz des differenten Aussehens der Colonien in den Agarplatten erhielt ich in allen Gläsern doch nur ein und denselben Pilz und zwar in sämmtlichen in Reincultur, wie die abermalige Plattenaussaat und abermalige Abimpfung ergab. Ein Vergleich dieser 2. Plattenserien mit den ersten machte es zudem zweifellos, dass die 5 formverschiedenen Colonienarten der ersten Platten doch nur ein und denselben Bacterien angehörten, dass es sich von vornherein um eine Reincultur gehandelt hatte.

Der gewonnene Pilz war, wie ich schon in meiner ersten kurzen Mittheilung dieses Falles beschrieben, „ein sehr bewegliches lebhaft durch das Gesichtsfeld im Zickzack hin- und herschiessendes Stäbchen von ca. 0,4—0,5 μ Dicke und etwa doppelter Länge, die kürzesten Exemplare kaum länger als dick. Nach Gram nicht färbbar, schnell wachsend, auch bei Zimmertemperatur. In Gelatinestichculturen nach 5—7 Tagen[1]) an der Oberfläche sehr zartes hellgrau

1) Die damalige bacteriologische Untersuchung fand zur Winterszeit in einem mangelhaft geheizten Laboratorium statt.

durchscheinendes Scheibchen, unter welchem Verflüssigung und Trübung der Gelatine; im Stichkanal florähnlich zarte Trübung. Später Verflüssigung unter lebhafter Grünfärbung. Agarstichcultur: im Stichkanal schleierartig, zart, an der Oberfläche zart durchscheinend, grau, glänzend, in kaum erkennbar dünner Schicht. Nach kurzer Zeit Grünfärbung des Agar. Agarstrich: schnelles Wachsthum, nach 24 Stunden starkglänzende, grüngelbe, flache Auflagerung mit gekerbtem Rande, später intensiv grün werdend; auf Kartoffelscheiben in der Wärme schnelles Wachsthum: die Kartoffelfläche sieht nach 1—2 mal 24 Stunden aus, als wäre sie mit grüner Schmierseife bestrichen, dann schwärzlich-grüne Verfärbung."

Meine auf vorstehende culturelle Merkmale gegründete Diagnose „Bacill. pyocyan." versah ich bis auf Weiteres mit einem Fragezeichen. Bekanntlich giebt es eine ganze Reihe von Bacterien, welche grünen Farbstoff produciren, und war ein Vorkommen von Allgemeininfection der Menschen mit den Bacillen des blauen Eiters, damals (Jan. 1890) überhaupt noch unbekannt. Im Sommer 1890 unternahm ich eine sehr eingehende vergleichende Untersuchung aller in meinem Besitz befindlichen grünen Farbstoff producirenden Bacillen und erwies sich hierbei zweifellos, dass es sich im vorliegenden Falle um den Bacillus pyofluorescens (Bacillus pyocyaneus Gessard's, Bacillus pyocyaneus α Ernst) handele.

Was die Ergebnisse der histologischen Untersuchung anbetrifft, so ergaben Schnitte aus den geschwellten Plaques und Follikeln und ein Vergleich derselben mit mir von früher her zur Verfügung stehenden oder ad hoc aufs Neue angefertigten Schnitten von Typhusplaques aus der 2. Woche, dass es sich auch bei dem uns interessirenden Falle um eine dem Typhus anatomisch gleichartige zellige Infiltration der Mucosa und Submucosa handelte, jedoch mit dem entschiedenen Vorherrschen der Hyperämie über die zellige Infiltration: Blutungen in die Substanz der Plaques fanden sich zwar nicht, die Gefässe der Mucosa und Submucosa waren jedoch strotzend gefüllt und zwar innerhalb der eigentlichen Plaques nicht minder als in der Umgebung derselben, die der Typhusschnitte eher anämisch zu nennen. Vielfach konnte man in dem Infiltrat die einzelnen Follikel noch deutlich erkennen, was bei den Typhusschnitten nicht möglich war; es fehlten endlich die in den verglichenen Typhusschnitten sehr häufig anzutreffenden umschriebenen zelligen Infiltrationen der Muscularis und Serosa des Darmes. Bei einzelnen Plaques waren auf der Höhe derselben geringe nekrotische Veränderungen sichtbar — Verlust der Kernfärbung, Abstossung der Zotten bis etwa

zur halben Höhe u. s. w., eine eigentliche Schorfbildung war jedoch nirgends wahrzunehmen.

Meine Bemühungen, den durch Cultur gewonnenen Stäbchen gleichende auch in den Schnitten demonstrirbar zu machen, hatten bei nur wenigen der mehr als hundert Schnitte einen positiven Erfolg. In den nekrotischen Partien der Mucosa sah man allerdings bei jeder der angewandten Färbungen Bacterien der verschiedensten Art. Innerhalb der Plaques jedoch oder in nächster Umgebung derselben habe ich nur in vereinzelten (mit Löffler'scher starker alkalischer Methylenblaulösung 24 Stunden hindurch gefärbten) Schnitten in geringer Zahl Stäbchen nachweisen können, welche morphologisch den gezüchteten glichen und allerdings ganz unvermischt mit anderen Bacterien da zu sein schienen. Bei unmittelbarem Vergleich mit Typhusbacillen an Schnitten erschienen unsere Stäbchen beträchtlich dünner als die Typhusbacillen. In Schnitten aus der Milz gelang mir der Nachweis mit dem genannten Färbeverfahren sehr viel häufiger. Die Stäbchen lagen meist in Gruppen von 10—12 Exemplaren, die einzelnen Individuen relativ weit aus einander.

So weit das casuistische Material. Machen wir den Versuch, ob sich nicht vielleicht doch schon jetzt etwas Einheitlichkeit und Klarheit in die Sache bringen lässt. Hinsichtlich der Aetiologie, der Möglichkeit einer Pyocyaneusinfection überhaupt, könnte im ersten Falle Neumann's (III) die Nabelwunde sehr wohl die Eingangspforte abgegeben haben. Babes[1]) fand den Pyocyaneus in einem Falle von Omphalitis septica in den Abscessen als ausschliesslichen Mikroben. Bei seinem zweiten Falle von hämorrhagischer Diathese Neugeborener (V) nimmt Neumann[2]) die Möglichkeit einer Infection des Fötus von den sehr grossen und übel aussehenden luetischen Geschwüren der mütterlichen Genitalien an, nach Uebertritt der Bacillen in den Kreislauf der Mutter und Passage der Placenta. Dieser Vorgang ist ja für eine ganze Reihe pathogener Organismen bekannt und für den Pyocyaneus durch das Thierexperiment erwiesen. Es fehlt allerdings der Nachweis der Bacillen des grünen Eiters in eben diesen mütterlichen Geschwüren. Im Oettinger'schen Falle (VI) müssen die Typhusgeschwüre als Eingangspforte der Secundärinfection angesehen werden. Der Pyocyaneus ist im Darminhalt mitunter als Saprophyt anzutreffen. In Fall VII (Karlinsky) und VIII (eigene

1) Cit. nach Neumann, Archiv für Kinderheilkunde. XIII. S. 217.
2) l. c. S. 216.

Beobachtung) handelt es sich um „grüne Eiterung" nach operativem Eingriff. In Fall IV kann der Bacillus, wenn wir ihn nicht als den pyogenen Mikroben des Pleura-Empyems gelten lassen wollen, sehr wohl von der Lunge her in dasselbe hineingerathen sein. In pneumonischen Herden — höchst wahrscheinlich aus der Luft aspirirt — ist der Pyocyaneus gefunden worden.[1]) Wenn wir von den beiden Ehlers'schen Beobachtungen, die als der „kryptogenetischen" Septicämie zugehörig zu bezeichnen sind, absehen, kann mithin in jedem Falle eine als solche bereits constatirte Bezugsquelle für den Pyocyaneus angenommen werden.

Fassen wir den klinischen Verlauf ins Auge, so ist zuvörderst für alle die Fälle, bei denen der Beginn der Erkrankung beobachtet wurde, als gemeinsames Moment die Acuität dieses Beginns zu constatiren. Plötzlicher Eintritt von Fieber resp. schnelle Exacerbation einer aus anderen Gründen schon vorhandenen Erhöhung der Körpertemperatur, in einem Falle durch Schüttelfrost eingeleitet. Ferner allen gemeinsam ist eine schnell sich entwickelnde Alteration des Allgemeinzustandes, speciell in Bezug auf das centrale Nervensystem, ein im grossen Ganzen „typhöses" Bild: in den Ehlers'schen Fällen auffällige Prostration, Somnolenz, Steifheit und krampfartige Stellung der Extremitäten, bei Oettinger's Kranken ein état général assez grave: „faiblesse, extrême prostration" etc., bei Karlinsky Rücken-, Nacken- und Wadenschmerz, leichte clonische Krämpfe in Finger und Zehen, in meinem Falle anhaltende Benommenheit des Sensoriums. Das Fieber bleibt als meist hohe Continua bis zum Tode resp. der Genesung bestehen, in letzterem Falle endete es kritisch. Wie sich Körpertemperatur und Nervensystem in den drei Neumann'schen Fällen verhalten, ist aus den Krankengeschichten nicht ersichtlich. Fall IV (Pleura-Empyem) starb unter „urämischen Erscheinungen".

Als ein constantes Symptom sind die Erscheinungen einer acuten Enteritis anzusehen. Fall IV und V kann wegen zu kurzer Beobachtungs- resp. Krankheitsdauer in dieser Beziehung nicht verwerthet werden, in allen übrigen Fällen war Enteritis vorhanden: in den beiden Ehlers'schen profuse Diarrhoe, im ersten Neumann'schen blutige Stühle und Blutbrechen, bei Oettinger's Typhusreconvalescenten machten die wieder aufs Neue eintretenden Durchfälle den Verdacht eines Recidivs rege; häufiges Erbrechen und Diarrhoe trat auch bei Karlinsky's Kranken vorübergehend auf, in meinem

1) Neumann, Jahrbuch für Kinderheilkunde. XXX. S. 241.

Falle hielten Leibschmerz und Durchfälle 11 Tage bis zum Tode des Kranken an.

Neben den Durchfällen scheinen Affectionen der Haut zu den regelmässigeren Krankheitsäusserungen zu gehören. Wenn wir von dem Empyemfalle Neumann's und von meinem Falle absehen, in welch letzterem eine Hautaffection möglicher Weise übersehen worden, handelte es sich in den beiden Fällen hämorrhagischer Diathese Neugeborener um Hautblutungen — „rothe Flecke und Petechien", in den beiden Ehler'schen Fällen, sowie im Oettinger'schen und Karlinsky'schen um charakteristische pustulöse Efflorescenzen. Diese Ekthyma-ähnlichen Pusteln werden von allen Beobachtern vollkommen übereinstimmend beschrieben und dürften, wenn sie auch in späteren Beobachtungen vorkommen sollten, eine sehr werthvolle diagnostische Handhabe abgeben, um so mehr, als in ihrem Inhalte allemal der Pyocyaneus in vollkommener Reinheit vorhanden war.

Ein acuter Milztumor wurde von Ehlers und von Karlinsky schon während des Lebens constatirt und in allen tödtlich endenden Fällen bei der Autopsie vorgefunden.

Albuminurie leichten Grades erwähnen Oettinger und Karlinsky.

Das Wesentlichste des Sectionsbefundes an den inneren Organen besteht in einer acuten Enteritis und einem acuten Milztumor. Von den beiden Ehlers'schen Fällen stehen mir keine näheren Daten zur Verfügung. Im ersten Neumann'schen und in meinem Falle hatte die Enteritis einen hämorrhagischen Charakter, im zweiten Neumann'schen Falle werden nur einige Petechien in der Magenschleimhaut erwähnt, die Schleimhaut des Darmkanals war frei von Blutungen. Karlinsky spricht von Abschwellung einzelner Peyerscher Drüsen in der Umgebung des Cöcums, eine typhusähnliche Schwellung der Plaques und Follikel fand sich auch in meinem Falle. — Der acute Milztumor fehlte, wie schon erwähnt, keinmal. Parenchymatöse Trübung und Schwellung von Leber und Nieren geben Neumann und Karlinsky an. Ob die Blutungen in die Substanz von Leber und Nieren im ersten Falle hämorrhagischer Diathese Neumann's und die kleinzellige Infiltration des interstitiellen Bindegewebes derselben Organe im zweiten Falle auf Pyocyaneus-Infection oder auf Lues zurückzuführen sind, bleibe dahingestellt.

Zur bacteriologischen Untersuchung gelangten in vorstehenden Fällen der Inhalt von Hautblasen, Blut, entzündliche Exsudate seröser Häute und Gewebsflüssigkeit innerer Organe. In 6 Fällen fand sich

der Bacillus pyocyaneus in dem überhaupt zur Untersuchung verwandten Material in vollkommener Reinheit vor und in einem Falle zusammen mit spärlichen Colonien von Staphylococcus pyogen. aur. Der mikroskopische Nachweis der Bacillen in Schnitten scheint bei der relativen Schwerfärbbarkeit der Mikroben nur sehr unvollkommen möglich zu sein.[1]) Vielleicht liegt die Schwierigkeit des Nachweises auch darin, dass Bacillen in den Geweben überhaupt nur sehr spärlich vorhanden sind. Handelt es sich doch höchst wahrscheinlich vorzugsweise um eine Art Intoxication. Am besten gelang der mikroskopische Nachweis noch in der Milz.

Neumann glaubt in Bezug auf seinen erstbeobachteten Fall die Frage, ob es sich um echte Sepsis oder um eine Bacterieninvasion in der Agone gehandelt habe, dahin beantworten zu müssen, dass gegen eine agonale Einwanderung die Ausschliesslichkeit des Bac. pyocyaneus in den Geweben spreche, und dass auch bei der experimentellen Maladie pyocyanique Charrin's der Dünndarm der Thiere bekanntlich stets der Sitz einer starken, oft hämorrhagischen Enteritis sei. Ebenso deutet Neumann seine beiden anderen Fälle als Sepsis, hervorgerufen durch den Bac. pyocyan.[2]) Oettinger (l. c.) stellt — und mit Recht — den von ihm beobachteten Fall in klinischer Beziehung in Parallele mit den Ehlers'schen: es handle sich hier wie dort um eine „Maladie pyocyanique", nur mit dem Unterschiede, dass bei Ehlers eine Primär-, in seinem Falle eine Secundärinfection vorliege. Ebenso bezeichnet Karlinsky (l. c.) seinen Fall direct als Maladie pyocyanique.

Keines der oben angeführten Symptome hat ja für sich etwas Charakteristisches, und alle in ein und demselben Krankheitsfalle vereinigt, geben diesem auch noch kein besonderes Gepräge; Fieber, typhöse Erscheinungen, Hautblutungen, Pustelbildungen und Durchfälle können bei septischen Erkrankungen sehr verschiedener Aetiologie zur Beobachtung gelangen. Das, was die Fälle in ihrem Wesen gleichartig macht, sie zu einer besonderen Gruppe innerhalb des grossen Gebietes der Septicämien vereinigt und den Symptomen erst eine klinisch-diagnostische Bedeutung giebt, ist die Gleichartigkeit des Bacterienbefundes. Gegen die Verwerthbarkeit dieses Bacterienbefundes nun sind jedoch Einwände erhoben worden.

So bemerkt Tangl[3]) gelegentlich seines Referates über den

1) Vgl. G. Marthen, Ueber blauen Eiter und den Bacillus pyocyaneus. Diss. Berlin 1890. S. 35.

2) Archiv für Kinderheilkunde. XIII. S. 217.

3) Baumgarten's Jahresbericht pro 1890.

Oettinger'schen Fall, dass die Bacillen als Saprophyten in die Hautblasen hineingelangt sein könnten, in Bezug auf den ersten Neumann'schen Fall, dass sich die vom Autor als Pyocyaneusstäbchen angesprochenen Bacterien in den Geweben nur sehr spärlich und ohne jede Reaction seitens der letzteren vorfanden, dass man „vom Thierexperiment nicht ohne Weiteres auf das Verhalten der Bacterien beim Menschen folgern könne", und dass der Versuch hätte gemacht werden müssen, die Stoffwechselproducte des Pyocyaneus im Organismus nachzuweisen. Schimmelbusch[1]) sagt: „Jedenfalls harmoniren diese äusserst seltenen Beispiele einer angeblichen invasiven Pathogenität des Bacillus pyocyaneus beim Menschen sehr wenig mit dem enorm verbreiteten Auftreten desselben auf der Oberfläche des Körpers und auf frischen und alten Wunden. Grüner Eiter ist in Brandblasen, bei Ekzemen, Hautgeschwüren und ausgedehnten Wunden häufig überaus massenhaft und lange Zeit vorhanden, ohne dass man je Erscheinungen eines typhösen oder nervösen Leidens, oder etwa eine Allgemeininfection auftreten sieht. Es liegt auch keine einwandsfreie Beobachtung vor, welche die Anwesenheit des Bacillus beim Menschen innerhalb der Gewebe, während des Lebens, bewiese, und das ist um so höher anzuschlagen als Eiter- und Blutuntersuchungen bei menschlichen Wundinfectionen in dem letzten Jahrzehnte von den verschiedensten Seiten und unzählige Male ausgeführt worden sind. Gerade deshalb aber wird man für das Vorkommen des Bacillus pyocyaneus im Blute Kranker andere Beweise fordern müssen, als die Befunde von einigen Sectionen, zumal da es bekannt ist, dass saprophytische Bacterien der Haut und des Darmes sehr leicht in kurzer Zeit die inneren Organe von Leichen durchwachsen."

An sich haben alle diese Einwände Berechtigung, namentlich solange die Zahl der Beobachtungen, gegen welche sie sich richten, eine noch geringe ist. Das vorhandene Material dürfte nicht im Stande sein, sie vollkommen zu widerlegen, doch kann immerhin Folgendes auch schon jetzt in Erwägung gezogen werden:

Wenn der Pyocyaneus allerorten so häufig auf der unversehrten und gesunden äusseren Haut vorkommen sollte, wie das von Mühsam[2]) für eine gewisse Zahl chirurgischer Patienten constatirt worden, so ist die Möglichkeit gewiss nicht von der Hand zu weisen, dass die Bacillen gelegentlich in Hautblasen irgend welcher Herkunft eindringen. Aber erstens bedarf die Annahme eines derartigen häufigen Vorkommens noch der Bestätigung von anderer Seite, und zweitens

1) l. c. S. 318. 2) Cit. nach Schimmelbusch, l. c. S. 312.

handelt es sich in den vorliegenden Fällen um Bacterienbefunde vollkommener Reinheit, die an Hautblasen gemacht wurden, welche ihrerseits, charakteristisch verlaufend, als Begleiterscheinung gleichartiger Symptomencomplexe auftraten und zwar in Krankheitsfällen, die sich an ganz verschiedenen Orten und zu verschiedenen Zeiten ereigneten. Es müsste sich da denn doch um einen sehr eigenthümlichen Zufall handeln. Nun kommt noch, wenigstens bei zweien dieser mit Blasenbildung verlaufenen Krankheitsfälle, der Umstand hinzu, dass die Section dieselben Bacterien auch im Blute und in den Organen, und zwar auch hier in vollkommener Reinheit nachwies.

Was das leicht und in kurzer Zeit sich vollziehende postmortale Hindurchwachsen saprophytischer Bacterien der Haut und des Darmes in innere Organe von Leichen betrifft (Schimmelbusch), so glaube ich nach eigenen Erfahrungen behaupten zu dürfen, dass es hiermit überhaupt nicht gar so schlimm bestellt ist. Ich habe gar nicht so selten die Freude gehabt, Typhusbacillen in der Milz oder Pneumokokken in der hepatisirten Lunge oder die pyogenen Kokken bei gewissen septischen und pyämischen Processen in vollkommener Reinheit in den inneren Organen anzutreffen. Was speciell den Pyocyaneus angeht, der als Saprophyt sowohl auf der normalen Haut als im Darminhalte vorkommt, so müssten sich Pyocyaneusbefunde bei bacteriologischen Untersuchungen von Leichentheilen sehr viel häufiger ergeben, als das thatsächlich der Fall ist, wenn er überhaupt häufiger in Haut oder Darm vorkommen oder die Fähigkeit haben sollte, mit einer derartigen Leichtigkeit Haut oder Darmwandung zu durchwachsen, wie es nöthig wäre, um ihn in vollkommener Reinheit und zum Theil massenhaft in den Leichentheilen vorzufinden. Mir ist sowohl sein häufiges Vorkommen als Saprophyt, als auch seine Fähigkeit, schnell die Organe der Leiche zu überschwemmen, sehr unwahrscheinlich. Bei 63 bacteriologischen Stuhluntersuchungen zur Zeit des letzten Auftretens der asiatischen Cholera in Riga im vorigen Herbst bin ich in 4 Fällen auf Pyocyaneuscolonieen gestossen. Ich habe ferner im Laufe der Zeit gegen 30 Fälle septischer und pyämischer Allgemeininfectionen bacteriologisch an der Leiche untersucht und bin bisher kein einziges Mal dem Pyocyaneus begegnet.[1]) Ich kann mir Mühsam's häufige Befunde des Pyocyaneus auf der

1) Soeben habe ich bei einer septischen weitverbreiteten Phlegmone des rechten Unterschenkels neben Strept. pyogen. und einigen anderen (gasbildenden) Bacterien im entzündlichen Serum der Subcutis auch Pyocyaneuscolonien gefunden. In diesem Falle enthielt das Blut und der Milzsaft einzig und allein nur Strept. pyogen. Der Pyocyaneus hatte sich nicht in die Organe der Leiche verbreitet.

intacten äusseren Haut kaum anders als durch locale Verhältnisse bedingt erklären, um so mehr, wenn ich die mir gütigst von Herrn Dr. A. v. Bergmann, dirigirendem Arzte der chirurgischen Abtheilung unseres Stadtkrankenhauses, mitgetheilten Thatsachen in Erwägung ziehe, dass bei uns die grüne Eiterung eine durchaus nicht häufige Erscheinung ist und grössere, gleichsam endemische Verbreitung derselben stets hat verhütet werden können. Ebenso glaube ich dem Pyocyaneus die Fähigkeit absprechen zu können, vom Darminhalte aus in grösserer Menge in Leichentheile einzudringen. Ich habe mich in den letzten 5 Jahren sehr vielfach mit bacteriologischer Untersuchung acuter Enteritiden beschäftigt und dabei ca. 40 Fälle epidemischer Dysenterie und ca. 20 Fälle gewisser andersartiger acuter Darmaffectionen vorgehabt, wobei nach vorheriger sorgfältiger Abspülung alles Darminhaltes von der Schleimhaut vorzugsweise das die Mucosa und Submucosa durchtränkende Serum untersucht wurde. Hierbei ist mir nur einmal (bei einem nekrotischen Darmgeschwür) der Pyocyaneus begegnet und in diesem Falle auch nicht rein, sondern in Gemeinschaft mit einigen anderen Bacterien. Der einzige Fall, in dem ich den Pyocyaneus in den inneren Organen (und entzündlichen Exsudaten) einer Leiche gefunden, ist der oben referirte. Ich halte nach dem Gesagten den Nachweis des Pyocyaneus in vollkommener Reinheit in den Organen einer Leiche für genügend, ihn für den betreffenden Fall ätiologisch ins Auge zu fassen. Die Constatirung des Bacillus beim Menschen innerhalb der Gewebe während des Lebens, wie sie Schimmelbusch zu fordern scheint, dürfte wegen der bekannten sich derartigen Versuchen in den Weg stellenden Schwierigkeiten kaum geeignet sein, die Angelegenheit der Entscheidung näher zu führen.

Schimmelbusch sieht das Missverhältniss zwischen der Häufigkeit der grünen Eiterung und der grossen Seltenheit von Pyocyaneusinfectionen als ein Moment an gegen die Wahrscheinlichkeit derartiger Allgemeininfectionen. Diesen Einwand halte ich nicht für stichhaltig, auch wenn überall der Pyocyaneus und der grüne Eiter so häufig vorkommen sollte, wie ihn Schimmelbusch beobachtet zu haben scheint. Das Schicksal, in ihrer Pathogenität angezweifelt zu werden, haben fast alle jetzt wohl accreditirten pathogenen Organismen im Beginn ihrer Laufbahn erfahren. Ihre anfangs unsichere Stellung in der Pathologie wurde nur dadurch mehr und mehr gefestigt, dass die Einzelfälle, in denen sie gefunden wurden, an Zahl zunahmen. Wenn wir in einem Falle tödtlicher Sepsis, etwa im Anschluss an eine eiternde Wunde, eine Phlegmone u. s. w., einen unserer gewöhn-

lichen pyogenen Kokken nicht nur local, sondern auch im Blute und in Organsäften antreffen und zwar in vollkommener Reinheit, so werden wir uns wohl kaum einen Augenblick bedenken, eben diesen Coccus auch für die Allgemeininfection verantwortlich zu machen, und uns hiervon nicht abhalten lassen durch die Erwägung, dass Tausende und aber Tausende Panaritien und Phlegmonen und Abscesse mit demselben Kokkenbefunde heilen, ohne zu allgemeiner Sepsis zu führen. Der Unterschied zwischen dem pyogenen Coccus und dem Pyocyaneus liegt in diesem Falle nur darin, dass dem ersteren die Stellung in der Pathologie bereits gesichert ist, dem letzteren noch nicht. Und zu einer derartigen Sicherung scheinen die oben referirten Fälle, wenn auch nicht hinzureichen, so doch den Anfang zu bilden.

Dass man vom Thierexperiment nicht ohne Weiteres auf den Menschen schliessen kann, soll auch hier nicht bezweifelt werden; zu dem Versuche einer Parallele ist man jedoch ohne Weiteres berechtigt. Ergiebt sich bei einem solchen Vergleiche, dass die wichtigsten klinischen Erscheinungen und pathologisch-anatomischen Veränderungen, sowie der Bacterienbefund bei Thier und Menschen übereinstimmen, so ist dieses Ergebniss gewiss nur ein weiteres Moment zur gleichen ätiologischen Auffassung. Und das trifft bei der Pyocyaneusinfection zu. Bei Charrin's experimenteller Maladie pyocyanique ist die Diarrhoe das constanteste klinische Symptom, eine acute Enteritis und ein acuter Milztumor der constanteste anatomische Befund — wir sahen, dass auch bei der Pyocyaneusinfection des Menschen die Diarrhoe nie fehlte und ebenso hier wie dort bei der Section eine acute Enteritis und ein acuter Milztumor sich vorfanden. An sich sind ja weder diese klinischen Erscheinungen noch der Sectionsbefund irgendwie charakteristisch weder beim Thiere noch beim Menschen: sie können auch andersartigen septischen Infectionen zukommen. Wenn man aber solche Sepsis beim Thier experimentell durch den Pyocyaneus erzeugen kann und wir in einer Reihe von Fällen durchaus ähnlich verlaufender Sepsis beim Menschen den Pyocyaneus in vollkommener Reinheit finden, warum sollte man da nicht berechtigt sein, vom Thierexperiment auf den Menschen zu schliessen?

Die interessante Analogie geht aber noch weiter. Bei den mehr chronischen Fällen der experimentellen Maladie pyocyanique zeigen sich neben Enteritis und Kachexie in gewissen Fällen ganz besonders charakteristische motorisch paralytische Störungen, deren Typus nach Charrin zur Feststellung der Diagnose genügt. Sie treten nach einer Incubationszeit von 15 Tagen bis 2 Monaten auf, sind spasmodischer Natur und erstrecken sich hauptsächlich auf die hinteren Extremitäten.

Oft tritt auch Urinretention ein. Einen interessanten Fall möglicher Weise chronischer Pyocyaneusinfection beim Menschen theilt nun Jadkewitsch [1]) mit. Wenn auch ein einzelner Fall nichts beweisen kann, so ist er doch immerhin an dieser Stelle zu registriren:

Bei einem mit chronischem Ekzem der Unterschenkel behafteten Kranken tritt im Laufe von 10 Jahren 3 mal Complication mit eiternden Geschwüren auf, wobei das eitrige Secret blau wird und jedesmal eigenthümliche Erscheinungen seitens des Nervensystems auftreten. Das erste Mal dauert die blaue Eiterung 3 Monate, am Ende dieser Zeit entwickelt sich allmählich eine Parese und Anästhesie des ganzen rechten Armes, auf elektrische Behandlung wieder zurückgehend. Fünf Jahre später stellt sich die blaue Eiterung wieder ein und dauert 3 Wochen; darauf ein 4 Monate dauernder Kräfteverfall, bedeutende Abmagerung, Dyspnoe, Pulsbeschleunigung, doch erholt sich der Kranke allmählich wieder. Nach weiteren 3 Jahren abermals blaue Eiterung mit Intermissionen 4 Monate anhaltend, dabei Durchfälle, geringe Temperatursteigerung, Pulsbeschleunigung, Parese beider Beine und ausgedehnte Sensibilitätsstörungen. In diesem Stadium der Krankheit züchtete Jadkewitsch aus dem Harn des Kranken einen Bacillus, welcher die Nährgelatine blau färbte und auch in übrigen Hinsichten sich „dem von Charrin studirten Bacillus pyocyaneus vollkommen gleich verhielt". Der Kranke genas.

Wenden wir uns wieder der Eingangs gegebenen Casuistik zu, so wäre noch zu bemerken, dass man sich über die Pathogenese der menschlichen Maladie pyocyanique aus dem vorliegenden Material allerdings vorläufig noch keine ganz befriedigende Vorstellung machen kann. Wie beim Thier durch sterilisirte abgetödtete Culturen ganz dieselben Krankheitserscheinungen hervorgerufen werden können, wie durch die lebenden Bacillen, so dürfte auch beim Menschen die Art der Einwirkung des Pyocyaneus eine vorzugsweise toxische sein. Das Einfachste wäre, sich vorzustellen, dass, solange der Pyocyaneus auf eine äussere Wunde localisirt bleibt, wie das die Regel ist, es beim Menschen überhaupt gar nicht oder in nur äusserst seltenen Fällen (NB. Fall Jadkewitsch) zur Aufnahme gewisser noch unbekannter Toxine in den Organismus kommt. Gelangt jedoch der Pyocyaneus infolge irgend welcher uns noch gänzlich unbekannter disponirender Momente [3]) in den Kreislauf, wie das nach Ledderhose [2]) bei

1) Zur Lehre von der Pathogenität des Bacillus pyocyaneus. Medicinskoje Obosrenie. Bd. XXXIV. (1890). p. 992. Russisch. Ref. Baumgarten's Jahresbericht pro 1890. S. 355.

2) Vielleicht giebt die Resorption gewisser Toxine ein derartiges disponirendes Moment ab, indem dieselben etwa einen der Entwicklung des Bacillus in der Blutbahn günstigen Nährboden schaffen.

3) Ueber den blauen Eiter. Deutsche Zeitschrift f. Chir. Bd. XXVIII. S. 219.

Kaninchen und Meerschweinchen wohl stets der Fall ist, so producirt er höchst wahrscheinlich auch hier seine Gifte, die dann vom Blute aus die Organe und Organsysteme beeinflussen. Eine Analogie finden wir beim Thier. Nach Charrin[1]) „stehen die subcutane Injection und vor Allem die Einführung in den Verdauungskanal an Wirksamkeit weit zurück gegen die intraperitoneale oder gar intravasculäre Injection". Zur vollen Entwicklung seiner Thätigkeit erscheint es nothwendig, dass das Gift mit dem Blute kreist, sei es nun, nachdem es schon fertig gebildet, von aussen durch Resorption in den Kreislauf gelangend, oder aber hier entstehend, nach Eindringen seiner Producenten, der Bacillen, ins Blut. Hiermit steht die übereinstimmend von Ledderhose[2]) und von Schäfer[3]) ausgesprochene Ansicht kaum in Widerspruch, dass höchst wahrscheinlich gar keine Vermehrung in die Blutbahn gelangter Bacillen stattfindet, sondern von vornherein eine Verminderung derselben; denn es scheint der Bacterienbefund im Blute und inneren Organen wesentlich davon abzuhängen, ob das Thier die Infection überstand oder ihr erlag. Im ersteren Falle wurden eben die Bacillen durch die vitale Energie des Organismus allmählich zerstört, im letzteren Falle reichte diese Energie zur Zerstörung nicht aus, der Körper erlag, und man findet nun die siegreichen Bacillen im Blut und inneren Organen.

Noch ein Punkt sei kurz erwähnt: Seit den Untersuchungen von Ernst[4]) unterscheidet man bekanntlich zwei Varietäten des Bacillus pyocyaneus. Sie werden von Ernst als Bac. pyocyan. α (vorzugsweise gelbgrünen Farbstoff producirend) und Bac. pyocyan. β (vorzugsweise blauen Farbstoff producirend) bezeichnet. Ledderhose schlug für den ersteren (α) die Bezeichnung Bac. pyofluorescens, für den zweiten die Bezeichnung Bac. pyocyaneus vor. Auf die Unterschiede dieser beiden Arten in cultureller Beziehung, die, wenn auch gering, so doch durchaus charakteristisch sind, sei hier nicht näher eingegangen. Schimmelbusch scheint dieselben nicht recht anerkennen zu wollen. Ich kann dem nicht beistimmen. Sehr eingehende, auf den verschiedensten Nährmedien vorgenommene Parallelversuche haben mich davon überzeugt, dass es sich sicher um zwei verschiedene, wenn auch verwandte Bacterien handelt. Culturen von

1) Cit. nach Marthen, Ueber den blauen Eiter und den Bacillus pyocyaneus; Dissert. Berlin 1890. S. 30. 2) l. c. S. 219.

3) Beitrag zur Lehre von den pathogenen Eigenschaften des Bacillus pyocyaneus. Dissert. Berlin 1891. S. 20 ff.

4) Ueber einen neuen Bacillus des blauen Eiters (Bac. pyocyaneus β). Zeitschrift für Hygiene. II. (1887). S. 369.

Bac. pyocyan. und pyofluorescens, welche ich seit jetzt nunmehr 3½ Jahren in meinem Laboratorium weiterzüchte, haben zudem in allen Stücken ihre charakteristischen Eigenthümlichkeiten bewahrt und habe ich Veränderungen ihres Wachsthums oder ihrer Pigmentproduction nicht constatiren können, wie solche Neumann[1]) berichtet.

Was nun die oben referirten Pyocyaneusinfectionen betrifft, so wird in dem Ehlers'schen Falle der Bac. pyocyan. Gessard's genannt, also wahrscheinlich der Bac. pyocyan. α oder pyofluorescens, in Neumann's erstem Falle der Bac. pyocyan. β (Bac. pyocyan.), im zweiten Falle desselben Autors (Pleuraempyem) der Bac. pyocyan. α, im dritten wieder der Bac. pyocyan. β. Bei Oettinger scheint es sich um den Pyofluorescens gehandelt zu haben („la coloration était peut-être plus verdâtre que franchement bleue", l. c. pg. 386), bei Karlinsky um den Bac. pyocyan. β (Pyocyaninkrystalle), in dem von mir secirten Falle endlich war es wiederum der Pyocyaneus α (pyofluorescens). Demnach scheinen beide Varietäten ziemlich gleich häufig sich zu betheiligen.

Mit den vorliegenden Mittheilungen habe ich nichts Abschliessendes geben, sondern nur zu weiteren Beobachtungen anregen wollen. Mit der Zeit dürfte sich vielleicht die Casuistik der Pyocyaneusinfectionen vergrössern und die Angelegenheit der Entscheidung näher geführt werden. Aus dem bis jetzt Vorhandenen lässt sich jedoch, meine ich, auch schon gegenwärtig die Mahnung entnehmen, an die Möglichkeit des Vorliegens einer Pyocyaneusinfection zu denken, wenn bei einem Kranken mit blauer oder grüner Eiterung plötzlich Fieber, schwere nervöse Erscheinungen, Durchfälle und vielleicht auch noch Hautaffectionen in schneller Folge sich entwickeln.

Nachtrag bei der Correctur.

Im Juni a. c. machte ich die Section eines Mannes, welcher mit der klinischen Diagnose „Typhus abd. gravis, Meningitis?" in das Leichenhaus abgeliefert worden war. Der Befund am Darm glich dem oben geschilderten (Fall Lode) so frappant, dass ich sofort die Vermuthung einer Pyocyaneusinfection aussprach, was sich durch die bacteriologische Untersuchung vollkommen bestätigte. Typhusbacillen konnten aus den Platten nicht gewonnen werden. Der Darmbefund gewinnt hierdurch eine erhöhte praktische Bedeutung. Die ausführliche Mittheilung des Falles behalte ich mir für eine Arbeit vor, welche sich eingehender mit dem Vorkommen des Bac. pyocyan. in Leichentheilen beschäftigen wird.

1) Archiv für Kinderheilkunde. XIII. Heft 3. S. 213.

X.

Nachtrag zur Abhandlung „Ueber die Laryngofissur auf Grundlage eigener Erfahrung".

Von

Dr. Pieniążek,

k. k. a. ö. Professor der Laryngologie in Krakau.

Seitdem ich meine Abhandlung über die Laryngofissur an die Redaction der Zeitschrift für Chirurgie abgesandt (December 1892), habe ich noch Gelegenheit gehabt, diese Operation 13 mal auszuführen. Zum Theil waren es neue Fälle, zum Theil aber auch diese, die im obigen Aufsatze noch nicht zum Abschluss gebracht worden waren, bei denen ich die Laryngofissur vornahm. Die einen und die anderen will ich hier kurz erwähnen.

Nachtrag zum Fall 34. Der Kranke, bei dem wegen Schleimhautatrophie die Laryngofissur zweimal vorgenommen worden war, und der im Frühling 1892 mit der Canüle nach Hause ging, erschien wiederum Anfang Mai 1893 im Spital. Die Hyperplasie der Schleimhaut an den Kehlkopfwänden und der Vorderwand unter der Glottis nahm derart zu, dass ich mich genöthigt sah, die Laryngofissur zum dritten Male auszuführen. Ausserdem war auch eine unverhältnismässig starke Einknickung an der Grenze zwischen der Luftröhre und dem Kehlkopf vorhanden, die zur Vergrösserung der Stenose über der Canüle wesentlich beitrug. Bei der Laryngofissur schnitt ich die hyperplastischen Wülste, die sehr hart, schwielenartig waren, möglichst tief aus und brannte die Schnittflächen mit Thermocauter aus. Zwei Wochen nach der Operation entfernte ich die Canüle, und Patient athmete anfangs ganz leicht. Nach einer Woche aber fing der Athem an immer schwerer zu werden, so dass ich mich genöthigt sah, die Schrötter'schen Hartkautschukbougies anzuwenden. Zu der sich nachträglich ausbildenden Stenose trug hier die oben erwähnte Einknickung des Luftrohres wesentlich bei, indem sie nach der Entfernung der Canüle allmählich noch mehr zugenommen hatte. Sie war so stark, dass es mir nie gelang, die Bougie tiefer in die Luftröhre einzuführen, indem ihr Ende immer in der noch nicht verheilten Trachealfistel zum Vorschein kam. Somit ist der Kranke trotz dreimal ausgeführter Laryngofissur noch immer nicht als geheilt zu erklären und verbleibt weiter in meiner Behandlung.

Nachtrag zum Fall 40. Der Kranke, bei dem wegen einer Stenose nach Perichondritis die Laryngofissur mit Excision des rechten Stimmbandes und der Weichtheile an der rechten Kehlkopfseite schon zweimal vorgenommen worden war, stellte sich wieder Anfang Februar 1893 im Spital vor. Nach der zum zweiten Male vorgenommenen Laryngofissur ging er herum und schlief sogar bei zugestopfter Canüle, konnte aber keine schwere Arbeit verrichten. Ich fand die Glottisspalte allerdings breiter als vorher, doch nicht so breit, dass ich mich zur Decanülation entschliessen könnte. Deshalb führte ich am 10. Februar 1893 die Laryngofissur zum dritten Male aus und schnitt jetzt auch das linke Stimmband möglichst tief aus. Thermocauter wurde nachher wegen Blutung gebraucht. Nach zwei Tagen entschlüpfte der Tampon von selbst, und Patient konnte gleich die Canüle für Tag und Nacht zugestopft lassen und entfernte den Stöpsel nur beim stärkeren Husten. Allmählich wurde die Glottisspalte immer breiter, und schliesslich erweiterte sie sich so sehr, dass der Kranke ohne Anstand decanülirt werden konnte. Zwei Monate verblieb er nachher ohne Canüle bei mit Heftpflasterstreifen zusammengezogener Trachealfistel; der Athem war dabei ganz leicht. Nach dieser Probe nahm ich noch eine plastische Operation an der Fistel vor, und der Kranke ging geheilt, allerdings ohne Stimme, nach Hause.

Nachtrag zum Fall 42. Im oben beschriebenen Falle schwimmhautartiger Stenose fing ich 4 Monate nach der Laryngofissur die Zinnbolzendilatation systematisch durchzuführen an. Es gelang mir auf diese Weise, in der Glottisgegend entsprechende Weite zu erhalten, über der Canüle aber bildete sich immer die Stenose zurück, gegen welche ebenso die Zinnbolzendilatation, wie die durch die Trachealfistel vorgenommenen operativen Eingriffe sich völlig wirkungslos erwiesen. Schliesslich nahm ich zum zweiten Male die Laryngofissur vor und schnitt neben den noch zurückgebliebenen Resten des Narbengewebes im Bereiche der Fistel auch das rechte Stimmband aus, welches bei der ohnehin stimmlosen Patientin ganz nutzlos war. Etwa 10 Tage nach der Operation wurde Patientin decanülirt. Anfangs war der Athem ganz leicht, bald stellten sich aber nächtliche Suffocationsanfälle ein. Um die Rückbildung einer circulären Narbe zu verhindern, begann ich Schrötter'sche Kautschukbougien systematisch einzuführen. An die Fortsetzung dieser Behandlung wurde ich aber infolge meiner Erkrankung verhindert. Nach zweiwöchentlicher Unterbrechung der Behandlung fand ich infolge der Rückbildung des Narbengewebes eine so grosse Stenose unter der Glottis, dass ich die Canüle wiederum einführen musste. Ich nahm nun am 13. April 1893 die Laryngofissur zum dritten Male vor und schnitt das stenosirende Gewebe möglichst tief aus, Thermocauter und Tampon wurde wie sonst angewendet. 10 Tage nach der Operation wurde die Kranke decanülirt. Um aber der Bildung einer secundären Stenose vorzubeugen, wurden noch Schrötter'sche Kautschukbougien eingeführt. Die Kranke athmet ziemlich gut, in der Nacht aber wird der Athem infolge des Eintrocknens des Secretes etwas schwerer. Somit ist der Fall noch nicht als vollkommen geheilt aufzufassen und verbleibt noch immer in meiner Behandlung.

Nachtrag zum Fall 43. Bei dem Kranken, bei welchem die Laryngofissur wegen Stenose nach Perichondritis mit beiderseitiger Un-

beweglichkeit der Aryknorpel ausgeführt worden war, wobei auch die beiden Stimmbänder ausgeschnitten worden waren, führte ich nachträglich die Zinnbolzendilatation drei Monate durch. Nach einer kurzen Pause trat aber eine narbige Stenose über der Canüle auf, während die Glottis selbst ziemlich normal blieb. Das gewucherte Gewebe schnitt ich durch die Trachealfistel aus und führte wiederum die Zinnbolzendilatation durch. Infolge meiner Erkrankung musste ich die Behandlung wiederum für zwei Wochen unterbrechen. Nachher fand ich ein schwimmhautähnliches Gewebe unter dem vorderen Glottiswinkel ausgebildet. Da die Dicke dieses Gewebes sehr beträchtlich war, konnte ich an die Entfernung desselben durch die Trachealfistel kaum denken. Ich nahm nun die Laryngofissur zum zweiten Male vor, schnitt das gewucherte Gewebe möglichst gründlich aus und brannte die Flächen mit dem Thermocauter aus. Nach 6 Tagen entfernte ich den Tampon, und der Kranke athmete bei zugestopfter Canüle ganz leicht. Um der Rückbildung der Stenose vorzubeugen, werden noch Zinnbolzen eingeführt, und deshalb verbleibt der Kranke noch immer in Behandlung. In diesem Falle ist besonders Folgendes zu berücksichtigen: Die Aryknorpel waren ursprünglich ganz unbeweglich, die Stenose wurde somit sowohl durch deren Medianstellung als auch durch Hyperplasie des Bindegewebes an den Wänden des Kehlkopfes verursacht. Nach der Laryngofissur kehrte die Beweglichkeit der Aryknorpel zurück, und die Ausbildung einer narbigen Stenose wurde durch Zinnbolzen verhindert. Sobald aber die Dilatation für einige Zeit unterbrochen wurde, bildete sich bald eine Verengerung über der Canüle aus. Die zum zweiten Male ausgeführte Laryngofissur wurde nun nicht wegen unmittelbarer Folgen der Perichondritis, sondern wegen des secundär entstandenen Narbengewebes vorgenommen. Bis jetzt kann bei dem Kranken die Decanülation noch nicht vorgenommen werden, da trotz der Zinnbolzenbehandlung sich eine narbige Stenose unmittelbar über der Canüle noch immer ausbildet.

Fall 44. Patient, über 30 Jahre alt, wurde von mir im Frühling 1892 wegen tuberculöser Geschwüre in der Glottis behandelt. Es wurde nämlich die Excochleation einige Male, jedoch ohne Erfolg ausgeführt. Während der Ferien wurde der Patient wegen Kehlkopfstenose tracheotomirt. Im November, als ich den Kranken wieder sah, fand ich den Kehlkopf ganz unwegsam, die Epiglottis, auch in ihrem unteren Theil, stark nach rückwärts gedrängt und das Vestibulum laryngis mit Granulationen gänzlich ausgefüllt. Durch die Trachealfistel sah man mit dem Czermak'schen Spiegel Granulationen an den Wänden des Kehlkopfes. Der Kranke konnte auch lispelnd gar nicht sprechen. Ich nahm nun die Laryngofissur vor, wobei ich den Schildknorpel in der Mitte, im Bereiche von etwa 4 österreichischen Kreuzern von tuberculösen Granulationen durchbohrt fand. (Darin lag auch der Grund des oben erwähnten Prolabirens des Kehldeckels). Die Granulationen und die zwischen denselben vorhandenen Geschwüre excochleirte ich und brannte mit Thermocauter aus. Nach 10 Tagen entfernte ich den Tampon, und der Kranke konnte bei zugestopfter Canüle ganz gut athmen. Leider war es schon nach einigen Tagen nicht mehr möglich, dieselbe weiter verschlossen zu lassen. Die Epiglottis drängte sich immer mehr gegen die Aryknorpel, und der noch

übrig gebliebene Raum wurde bald von tuberculösen Granulationen ausgefüllt. Der Kranke konnte jetzt allerdings beim Zustopfen der Canüle lispelnd sprechen, was früher nicht möglich war, von Decanülation war aber keine Rede. Somit hat die Operation ihren Zweck gänzlich verfehlt. Die Reaction nach der Operation war übrigens bei dem Kranken, dessen Lungen sonst verhältnissmässig wenig afficirt waren, sehr gering.

Fall 45. Die Kranke, die schon zweimal wegen Laryngoscleroma operirt worden war und oben als Fall 13 und 35 beschrieben wurde, stellte sich mir am 30. December mit schwerem Athem vor. Ich fand schmale Spalte zwischen den hyperplastischen Wülsten, die sich in der Glottisgegend ausgebildet hatten. (Die Stimmbänder waren schon früher ausgeschnitten worden.) Ich führte Schrötter'sche Kautschukbougie Nr. 3 ein, am nächsten Morgen musste ich aber die Tracheotomie vornehmen. Ich schnitt nur das Lig. conicum durch, da der Ringknorpel verknöchert war. Fünf Tage nachher nahm ich die Laryngofissur mit Excision der Wülste vor, musste aber zur Spaltung des Schildknorpels die Knochenscheere anwenden. Fünf Tage nach der Operation entfernte ich den Tampon und drei Tage später auch die Canüle. Die Kranke athmet jetzt ganz gut, blieb aber, so wie sie auch war, ganz aphonisch.

Fall 46. Eine über 20jährige Frau wurde wegen Larynxstenose an die Abtheilung des Prof. Obaliński gewiesen. Ich fand hyperplastische Wülste unter den Stimmbändern, deren Ränder von den ersteren nur durch seichte Furchen abgegrenzt waren. Dem entsprechend war die Stimme heiser, wenn auch nicht ganz klanglos. Am 17. Februar wurde die Cricotomie ausgeführt. Unmittelbar nachher nahm ich die Laryngofissur vor und schnitt die hyperplastischen Wülste aus. Letztere haben sich als derbes schwielenartiges Gewebe erwiesen. Schliesslich wurde der Thermocauter angewendet. Nach zwei Wochen entfernte ich die Canüle, und die Kranke ging bald mit ganz leichtem Athem, wenn auch stimmlos, nach Hause. Eine Verdickung der Ränder der Stimmbänder, leicht höckeriges Aussehen der vorderen Larynxwand und eine kleine Wucherung im vorderen Glottiswinkel, die sich bald ausgebildet hat und die ich endolaryngeal entfernte, sprechen für ein beginnendes Recidiv des Processes, den ich als Laryngoscleroma auffasse.

Fall 47. Ein 5jähriger Knabe aspirirte beim Essen ein Knochenstückchen und musste bald darauf wegen Dyspnoe tracheotomirt werden. 2½ Woche später fand ich den Knochen in der Glottis eingekeilt, und da es mir nicht gelang, denselben endolaryngeal oder durch die Trachealfistel zu entfernen, nahm ich die Laryngofissur vor. Bei der Operation beengte mir der vergrösserte Isthmus der Schilddrüse (es war nämlich die Tracheotomia infrathyreoidea ausgeführt worden) den Raum so sehr, dass ich ihn schliesslich in der Mitte spalten musste, wonach ich die Trachealfistel nach oben zu bis zum Lig. hyothyreoideum erweiterte. Jetzt erst konnte ich den Knochen leicht finden und ohne Anstand entfernen, worauf ich einen Tampon einlegte. Der Knochen war uneben, spitzig und hielt in der grössten Dimension 2, in der kleinsten 1 Cm. Nach 5 Tagen entfernte ich den Tampon, nach 2 Wochen die Canüle, und

bald ging der Kranke mit verheilter Trachealfistel und mit ganz leichtem Athem, allerdings aber stimmlos, nach Hause. Die Ursache der Aphonie lag in der Verdickung der Stimmbänder, die sowohl vor der Operation als auch nach derselben leicht zu constatiren war.

Fall 48. Ein ca. 20jähriges Mädchen wurde in der Klinik des Prof. Rydygier wegen Struma operirt und nachträglich wegen starker Dyspnoe tracheotomirt. Nach der Tracheotomie fand ich, dass die Luftröhre gar nicht verengt und die Stenose nur durch Hypertrophie der Schleimhaut unter den Rändern der Stimmbänder bedingt war. Die Laryngofissur, die ich hier vorgeschlagen habe, trat mir Prof. Rydygier ab, und ich führte dieselbe in seiner Anwesenheit aus. Dabei schnitt ich die stenosirenden Wülste unter den Stimmbändern aus; dieselben waren hart, schwielenartig. Fünf Tage nach der Laryngofissur entfernte ich den Tampon und 6 Tage später auch die Canüle. Der Athem war danach ganz leicht, Patientin war aber noch immer stimmlos, da zwischen den vorderen Theilen der Stimmbänder eine zu breite Spalte bei der Phonation verblieb. Den Zustand muss ich dem etwas zu grossen Tampon zuschreiben, der nach der Laryngofissur eingelegt worden war. Allmählich wurde jedoch die erwähnte Spalte immer enger, und dementsprechend besserte sich auch die Stimme. Einige Wochen verblieb die Kranke noch in der Klinik, da die Verheilung der Trachealfistel sich verzögerte, nach dem Ablaufe dieser Zeit ging sie beinahe mit ganz guter Stimme nach Hause.

Fall 49. Ein achtjähriger Knabe kam zu mir im Herbst 1892 mit hochgradiger Kehlkopfstenose. Das Spiegelbild entsprach vollkommen einer „Chorditis hypertrophica inferior". Die Aryknorpel waren ganz gut beweglich und gar nicht geschwellt. Dies war auch anfangs meine Diagnose, indessen kam ich bald zur Ueberzeugung, dass man es hier doch mit einer Perichondritis cricoidea zu thun habe. Noch vor Jahren hat Schrötter darauf aufmerksam gemacht, dass Perichondritis mitunter unter dem typischen Bilde einer Gerhardt'schen Chorditis inferior auftreten kann; auch aus eigener Erfahrung sind mir schon mehrere Fälle dieser Art bekannt. Wegen der Stenose musste die Tracheotomie ausgeführt werden; bevor dieselbe aber noch beendigt wurde, hustete der Kranke schon Eiter aus. Bald nach der Tracheotomie sah ich, dass der rechte Aryknorpel seine Beweglichkeit verlor, allmählich aber kehrte dieselbe wieder zurück, so dass schliesslich die Stenose nur durch die Wulstung der Schleimhaut unter der Glottis verursacht wurde. Nach dem Ablaufe der Perichondritis führte ich bei dem Kranken am 26. April d. J. die Laryngofissur aus und excidirte die stenosirenden Wülste unter der Glottis. 5 Tage später entfernte ich den Tampon und am 8. Mai auch die Canüle. Der Kranke athmete ganz gut, blieb aber, so wie er war, ganz stimmlos. Unter dem vorderen Glottiswinkel bildete sich eine schwimmhautähnliche Narbe aus, dieselbe war aber so klein, dass sie den Athem nicht im Geringsten erschweren konnte, und zeigte keine Tendenz zur weiteren Ausbildung, die sonst durch Schrötter'sche Kautschukbougie leicht beschränkt werden konnte. Die Beweglichkeit der Aryknorpel und der Stimmbänder blieb ganz normal, die Ränder der Stimmbänder

waren deutlich verdickt, die Stimmbänder selbst geröthet. Der Kranke verblieb noch einige Wochen nach der Decanülation im Spital, und da der Athem immer ganz leicht war und auch im Spiegelbilde keine Veränderung bemerkt werken konnte, wurde er schliesslich als geheilt entlassen.

Fall 50. Ein sechzehnjähriger Knabe kam mit Erscheinungen einer hochgradigen Kehlkopfstenose ins Spital. Ich fand hyperplastische Wülste an den Kehlkopfseitenwänden, die nur durch seichte Furchen von den Rändern der Stimmbänder abgegrenzt waren und vorn und rückwärts mit einander confluirten. Dem Zustande entsprechend war der Knabe ganz aphonisch. Es wurde gleich die Cricotomie ausgeführt, und eine Woche später nahm ich die Laryngofissur mit der Excision des hyperplastischen Gewebes vor. Das letztere war hart, von etwas sulzigem Aussehen. Fünf Tage nach der Operation entfernte ich den Tampon und eine Woche später auch die Canüle. Der Kranke athmete ganz leicht, trotzdem dass man unter den Rändern der Stimmbänder noch Reste des hyperplastischen Gewebes sah. Ich sah, wie das letztere unter meinen Augen allmählich zuzunehmen begann, so dass ich mich, trotzdem dass es zu keiner Stenose gekommen war, zur Anwendung der Schrötter'schen Kautschukbougien veranlasst sah, die ich nun (zwei Wochen nach der Decanülation) dem Kranken systematisch einführe. Somit verbleibt der Kranke noch in Behandlung, dürfte aber bald als geheilt entlassen werden, wenn auch das Wiedereintreten einer Stenose nicht lange auf sich warten lassen dürfte.

Fall 51. Eine ca. 40jährige Frau wurde im Herbst 1892 wegen Perichondritis post typhum tracheotomirt. Jetzt bot sie folgenden Zustand dar: Der rechte Aryknorpel war ganz unbeweglich, der linke zeigte normale Bewegungen, unter dem Rande des linken Stimmbandes sah man eine Wulstung der Schleimhaut, die vorn unter das rechte Stimmband überging und eine allerdings nur mässige Stenose unter der Glottis verursachte. Unter dem Rande des rechten Stimmbandes war bis auf seinen vordersten Theil keine Wulstung der Schleimhaut zu sehen. Dem Zustande entsprechend klang auch die Stimme ziemlich gut, und die Kranke konnte die Canüle den Tag über zugestopft lassen. Schlafen konnte sie bei zugestopfter Canüle nicht. Ich nahm nun die Laryngofissur vor und schnitt den oben erwähnten Wulst unter dem linken Stimmband aus. Der Thermocauter wurde nicht angewendet. Eine Woche nach der Laryngofissur entfernte ich den Tampon, und Patientin konnte gleich die Canüle für Tag und Nacht zugestopft lassen. In diesem Zustande befindet sie sich jetzt eine Woche nach der Entfernung des Tampons; es wird noch nöthig sein, einige kleine Schleimhautwülste über der Canüle durch die Trachealfistel zu entfernen, wonach die Decanülation keinen Schwierigkeiten begegnen dürfte (bereits schon decanülirt).

Wenn wir die im Nachtrag erwähnten Fälle mit den vorher beschriebenen zusammenstellen, so finden wir, dass die Laryngofissur 60 mal [1]) an 48 Patienten vorgenommen wurde. Ich selbst habe diese

1) In meinem oben citirten Aufsatze ist die Zahl der ausgeführten Operationen um eine zu wenig angegeben worden. Im Ganzen wurde die Laryngofissur

Operation 51 mal bei 40 Patienten ausgeführt. Daraus ersieht man, dass die Laryngofissur mitunter bei einem und demselben Patienten mehrmals wiederholt wurde. Die Fälle 40 und 42, in denen sie 3 mal vorgenommen werden musste, damit die Kranken ihre Cantile loswerden könnten, ebenso wie der Fall 43, in dem sie schon 2 mal ausgeführt wurde und der Kranke noch immer mit der Cantile verbleiben muss, illustriren am besten die Schwierigkeiten, welchen man begegnet, wenn man mit einer narbigen Stenose, oder mit Medianstellung und Unbeweglichkeit der beiden Aryknorpel nach Perichondritis zu thun hat.

In 2 Fällen, die sub 30, sowie sub 8 und 31 beschrieben wurden, nahm ich die Laryngofissur je zweimal, in dem sub 13, 35 und 45 beschriebenen Falle sogar dreimal wegen der Recidive des alten Processes (Laryngoscleroma) vor. Hier kann man weder die Operation, noch den Operateur dafür verantwortlich machen, dass das Laryngoscleroma früher oder später recidivirte. Im Falle 9 gab nur ein Zufall (die Einklemmung des in den Kehlkopf eingeführten Rohres) zur wiederholten Vornahme der Laryngofissur Veranlassung. Im Falle 34 dürfte das fortwährende Tragen der inneren Cantile (während meiner Abwesenheit) zum Misslingen des ersten Eingriffes wesentlich beigetragen haben. Diesem Umstand (Mangel an Perspiration des Kehlkopfes) muss ich die Rückbildung der Verengerung zuschreiben. Dasselbe wiederholte sich aber auch nach der zweiten Laryngofissur und gab Veranlassung zur Vornahme dieser Operation zum dritten Male. Dass auch die dritte Laryngofissur von keinem glänzenden Erfolg gekrönt war, hatte in der starken Einknickung des Luftrohres seinen Grund. Jedenfalls zeigt der Fall eine ungewöhnlich grosse Neigung zu Recidiv der Hyperplasie der Kehlkopfschleimhaut.

Die übrigen Fälle illustriren das von mir in der oben erwähnten Abhandlung Angegebene. Der Mangel an Erfolg im Falle 44 ist nur dem zu weit vorgeschrittenen tuberculösen Processe im Kehlkopf zuzuschreiben. Im Falle 45 (recidivirendes Laryngoscleroma) war der Erfolg ebenso wie im Falle 30 günstig. Ebenso günstig war der Erfolg in den frischen Fällen von Hyperplasie der Kehlkopfschleimhaut wie im Falle 46, 48 und 50. Allerdings zeigten die Fälle 46 und 50 kurze Zeit nach der Operation ein beginnendes Recidiv des hyperplastischen Processes, welches wahrscheinlich nach einiger Zeit zur Wiederholung der Laryngofissur Anlass geben wird. Der Fall 47

bei uns nicht 46-, sondern 47 mal ausgeführt, und ich selbst machte sie nicht 37, sondern 38 mal. Wenn man dazu noch die jetzt beschriebenen neuen 13 Fälle rechnet, erhält man die Zahlen 60 und 51.

(Fremdkörper) stellt nichts Besonderes dar; wäre die Laryngofissur bald nach der Aspiration des Knochens ausgeführt, so hätte der Kranke höchst wahrscheinlich seine Stimme nicht verloren. Der Fall 49 zeigt uns, was man durch die Laryngofissur in denjenigen Fällen von Stenose nach Perichondritis erreichen kann, in welchen die Aryknorpel ihre Beweglichkeit nicht verloren haben. Der Fall 51, in dem allerdings die Decanülation noch nicht vorgenommen wurde[1]), scheint doch zu beweisen, dass man auch in denjenigen Fällen auf einen Erfolg nach der Laryngofissur rechnen kann, in welchen nach Perichondritis nur der eine Aryknorpel seine Beweglichkeit verloren hat, während der andere normal beweglich blieb.

Was die Stimme anbelangt, so finden wir im Falle 40 dieselbe nach der zweiten Laryngofissur, ebenso wie nach der ersten, erhalten; sie verschwand aber gänzlich, nachdem bei der zum dritten Male vorgenommenen Operation auch das linke Stimmband mit ausgeschnitten worden war. Hier habe ich mit der Bewilligung des Kranken die Stimme der Erweiterung der Glottisspalte aufgeopfert. Im Falle 46 war die Stimme nach der Laryngofissur noch schlechter als vor derselben; nach meiner Ueberzeugung aber trägt die Schuld daran nicht die Operation, sondern der trotz derselben weiter fortschreitende krankhafte Process (Laryngoscleroma). Im Falle 48 ist die Stimme nach der Operation allmählich, beinahe ganz normal geworden, ebenso kehrte sie auch im Falle 51 allmählich zurück. In den übrigen Fällen war die Stimme schon vor der Laryngofissur gänzlich verloren gegangen, sie kehrte auch nach der Operation nicht mehr zurück.

1) Die Kranke ist im Juli d. J. decanülirt worden.

XI.

Aus der chirurgischen Universitätsklinik Marburg.

Zur Dammplastik.

Von

Dr. Rudolf Volkmann,
I. Assistent der Klinik.

In der operativen Behandlung der veralteten Dammrisse hat sich seit einer Reihe von Jahren ein wesentlicher Umschwung vollzogen. Die meisten Gynäkologen haben die früher fast ausschliesslich angewendeten Operationsmethoden, welche auf dem Princip der Anfrischung beruhen, zu Gunsten der Lappenoperationen aufgegeben und operiren mehr oder weniger nach dem Verfahren von Lawson-Tait, welches freilich von Vielen so stark modificirt wird, dass von der ursprünglichen Methode ausser der Lappenbildung kaum noch irgend etwas übrig bleibt. Fritsch operirt nach eigener, gleichfalls auf dem Princip der Lappenbildung ohne Anfrischung beruhender Methode, und Küstner, welcher wie Fritsch jede typische Anfrischungsfigur verwirft, bildet sich die Lappen durch Spaltung der linearen und Excision der flächenhaften Narben, indem er sich in jedem Falle von dem Verlauf der Narben leiten lässt.

Hegar, dessen glänzende Resultate Sonntag 1889 in seiner ausführlichen Arbeit veröffentlichte, hat sich dem zwar nicht angeschlossen. Er hatte keinen Grund, speciell bei der Operation der completen Risse ein anderes als sein altbewährtes Verfahren einzuführen, da er in der That ideale Erfolge erzielte. Im Gegensatz zu ihm wenden jedoch andere Operateure gerade für die completen Risse die Lawson-Tait'sche Methode an, während sie für die incompleten Risse und Prolapse bei der Simon-Hegar'schen Operation geblieben sind.

Sänger, der Hauptverfechter der Lawson-Tait'schen Lappenbildung, ist der Ansicht, dass mit der „Lappendammspaltung" keine andere Methode concurriren könne, und Andere haben geradezu aus-

gesprochen, dass „die alten complicirten Anfrischungsmethoden ihre historische Mission erfüllt hätten“ und also über Bord geworfen werden könnten.

Unter diesen Umständen ist es wohl gerechtfertigt, einmal darauf hinzuweisen, dass die typische Anfrischungsmethode mit dreiseitiger Naht, wie sie von Herrn Geh. Rath Küster seit langer Zeit ausgeführt wird, eine Methode der Dammplastik darstellt, welche so gute Resultate giebt, dass Herr Geh. Rath Küster sich nicht bewogen gesehen hat, von dieser Methode zu Gunsten der Lawson-Tait'schen abzugehen.

Der Zweck dieser Zeilen, in denen sein Verfahren empfohlen und seine Resultate kurz wiedergegeben werden sollen, ist also nicht eine Polemik gegen die Lappendammspaltung, über die eigene Erfahrungen nicht vorliegen. Es soll aber gezeigt werden, dass es eine einfache, typische, rasch auszuführende und rationelle Anfrischungsmethode giebt, auf welche die Vorwürfe, die den Anfrischungsmethoden im Allgemeinen gemacht werden — lange Dauer der Operation, häufiges Misslingen, zu enge Scheiden, Wiedereinreissen bei späteren Entbindungen u. s. w. —, nicht zutreffen, und welche deshalb ein Verfahren darstellt, das durchaus nicht verdient als veraltet über Bord geworfen zu werden.

Ich will zuerst die Operationsmethode beschreiben, welche sich zusammensetzt aus der Dieffenbach-Simon'schen triangulären Anfrischung und Naht, der Flächennaht nach Werth und dem hinteren Sphinkterenschnitt (Simon, Wilms u. A.).

Nachdem die Patientin narkotisirt und mit flectirten Oberschenkeln auf den Rücken gelagert ist, halten zwei Assistenten von beiden Seiten das Operationsfeld durch flaches Auflegen der Hände gespannt. Man orientirt sich jetzt über den vorderen äusseren Winkel der Dammnarbe und macht diesem entsprechend jederseits einen Schnitt am hinteren Rand der grossen Schamlippe, welcher mit dem der anderen Seite in der Mitte des Septum rectovaginale zusammentrifft. Ein zweiter Schnitt verläuft dem vorderen Rande des Mastdarms entsprechend, je nach der Art des Risses mehr oder weniger convex nach oben, von dem einen Sphinkterenstumpf zum anderen. Ein dritter Schnitt verbindet beiderseits die ersten Schnitte in der Weise, dass zwei congruente Dreiecke entstehen, die mit den Spitzen in der Mitte des Septum rectovaginale zusammenstossen.

Die so umschriebenen Flächen werden mit Messer und Pincette wund gemacht.

In den Fällen, wo der Riss sehr hoch hinaufgeht, wo demnach

das Septum von vorn nach hinten sehr schmal, dünn ist, wird es durch einen seichten Querschnitt in zwei niedrige Platten zerlegt, so dass die Vaginalwand vom Rectum etwas abgelöst wird.

Nach Stillung der Blutung — die Hauptgefässe werden torquirt — beginnt die Naht, zu der ausschliesslich Catgut verwendet wird.

Eine krumme Nadel wird, vom oberen Winkel der Rectumwunde beginnend, am rechten Wundrand von der Schleimhaut her ein- und dicht unter derselben ausgestochen, dann am linken Wundrand in umgekehrter Reihenfolge dicht unter der Schleimhaut ein- und durch dieselbe ausgestochen. Ein Assistent setzt ein scharfes Häkchen in den oberen Wundwinkel ein, während der Faden so geknüpft wird, dass Wundfläche auf Wundfläche kommt. Eine zweite, analoge Naht wird dann durch den oberen Winkel der Vaginalwunde gelegt, indem man links ein- und rechts aussticht. Eine dritte Nadel wird links nahe dem oberen Pol der Wunde in die Wundfläche ein- und dicht an der Mittellinie auf derselben Seite ausgestochen, dann rechts dicht an der Mittellinie ein-, und etwas weiter entfernt in der Wundfläche wieder ausgestochen. Dieser Faden wird nicht geknüpft, bevor nicht ein zweiter daneben in gleicher Weise durchgeführt ist; dann werden beide geknüpft und abgeschnitten, um versenkt zu werden.

In gleicher Weise wird abwechselnd mit Anlegung einer Mastdarmnaht, einer Vaginalnaht und zwei bis drei versenkter Flächennähte fortgefahren. Erst wenn die Dreiecke sich von oben her verkürzt haben und die blutige Fläche breiter wird, werden drei Flächennähte nothwendig. Mehr als drei sind fast nie erforderlich.

So verkleinert sich die Wundfläche, indem sich von oben nach unten der Damm aufbaut, bis zuletzt nur noch ein schmaler Spalt der Raphe des Dammes übrig ist. Dieser Spalt wird durch fortlaufende Catgutnaht geschlossen, wobei genau darauf zu achten ist, dass die Hauträndер sich nicht einschlagen, sondern Wundfläche auf Wundfläche kommt. — Die Operation ist leichter und einfacher auszuführen, als zu beschreiben.

In einigen Fällen wurde zur Verstärkung der ganzen Nahtlinie vor dem Knüpfen der Nähte im oberen Wundwinkel eine mit Silberdraht armirte Nadel neben dem linken Rand der Dammwunde eingestochen, bis unmittelbar zum Scheitel der Wunde durchgeführt und dann am rechten Wundrand wieder ausgestochen. Dieser Draht blieb ungeknüpft liegen bis zum vollständigen Schluss der gesammten Dammwunde. Erst dann wurde derselbe gleichfalls geknüpft. Mehrere solche Nähte würden aus dem Grunde nicht rathsam sein, weil

durch dieselben die Circulation im Gebiete der durch viele Flächennähte schon vereinigten Wunde behindert und die Heilung in Frage gestellt werden könnte.

Ist auf diese Weise der Damm wiederhergestellt, so fühlt man bei vorsichtiger Einführung des Fingers ins Rectum eine ziemlich erhebliche Spannung. Man bringt dann ein ziemlich langes geknöpftes Messer in das Rectum und durchschneidet dasselbe in der hinteren Commissur so weit, bis jede Spannung von Seiten des Sphinkters nachgelassen hat. Dazu genügt eine Einkerbung des Muskels; es ist nicht nöthig, denselben völlig zu durchschneiden. Erhebliche Blutung ist dabei niemals vorgekommen. Auf diese Weise wird auch bei frühzeitigem Stuhlgang die Naht nicht in Gefahr gebracht, und ein durch die Sphinkterendurchschneidung bedingter Nachtheil ist nie beobachtet worden.

Die Dauer der Operation beträgt 15—20 Minuten.

In das Rectum legt man einen schmalen Streifen Jodoformmull ein, einen zweiten in die Vagina. Die Nahtlinie des Dammes wird mit Jodoformcollodium bepinselt. Die Kranke liegt in den ersten Tagen mit zusammengebundenen Knieen. Der Urin wird während der ersten drei Tage durch den Katheter entleert und kann später spontan gelassen werden. Der Stuhlgang wird etwa 4 Tage lang durch Opium zurückgehalten und die Nahrungsaufnahme eingeschränkt. Am 5. Tage wird ein Abführmittel gereicht. Im Uebrigen wird die Wunde keiner Inspection unterzogen, bevor nicht 8 Tage vergangen sind, es sei denn, dass Patientin den Durchgang von Gasen nach der Vagina hin fühlt, dass also eine Rectovaginalfistel entstanden ist.

In diesen übrigens seltenen Fällen wird die Kranke auf dem Operationstisch in Narkose untersucht und an der Stelle, wo sich eine Fistel gebildet, von der Vagina oder vom Rectum her, je nachdem es bequemer erscheint, eine die ganze Rectovaginalwand durchgreifende Silbernaht eingeführt, was mittelst des Küster'schen Schwanen-Nadelhalters ohne Gefährdung der übrigen Nahtlinie geschehen kann. Geht dennoch nach einiger Zeit wieder Luft durch die Vagina durch, so kann die Silbernaht wiederholt werden. Sehr feine Fisteln heilen jedoch, wie bekannt, von selbst. Oberflächliche Dammfisteln brauchen nicht genäht zu werden; sie heilen unter täglicher Bepinselung mit Cantharidentinctur.

Im Ganzen ist die Operation der Dammplastik in dieser Weise an 48 Patientinnen ausgeführt worden, und zwar wegen veralteter intra partum erworbener Dammrisse 42 mal, wegen totalen Uterusprо-

lapses ohne Dammriss 1 mal und wegen anderweitiger Dammverletzungen 5 mal. Die letzteren 5 Fälle erfordern eine gesonderte Besprechung.

Von den bei der Entbindung entstandenen Dammrissen waren 36 complete, d. h. durch den Sphinkter hindurch in das Rectum mehr oder weniger hoch hinaufgehende, und 6 incomplete, d. h. nur bis an den Sphincter heranreichende Risse.

I. Die completen Dammrisse.

Von den 36 Fällen waren 28 uncomplicirt. Zweimal fand sich ausser dem vernarbten Risse Prolapsus vaginae poster.; 1 mal dazu noch Metritis chron.; 2 mal Prolapsus vag. poster. und Prolapsus recti; 1 mal Descensus uteri und Hypertrophie der Portio; 1 mal hochgradiger Prolapsus recti; 1 mal endlich Metritis chron. und Prolapsus recti. Es wurde jedoch mit einer Ausnahme, wo die Keilexcision aus der Portio gemacht wurde, stets die Dammplastik allein ohne Hinzufügung anderer Operationen (ohne Kolporrhaphien u. s. w.) ausgeführt.

8 mal fand sich das bekannte Bild einer über den Dammdefect hinwegziehenden schmalen Narbenbrücke mit dicht dahinter liegender umfangreicher Communication zwischen Rectum und Vagina. Dieser Narbenstrang war jedesmal der Rest einer früheren, auswärts ausgeführten, missglückten Operation.

Immer waren die Risse zur Zeit der Operation vollständig übernarbt.

Die Zeiten, welche seit der Zerreissung des Dammes und Sphinkters verflossen waren, während deren also mehr oder weniger Incontinenz bestanden hatte, waren:

	8 Wochen	1 mal	
	2—6 Monate . .	14	=
	1—5 Jahre . . .	8	=
	6—10 = . . .	5	=
länger	als 10 = . . .	6	= (11, 14, 15, 16, 16, 39 Jahre)
	(unbekannt 2).		

15 von diesen Rissen waren sofort vergeblich genäht worden, 9 waren nicht genäht worden (von 12 ist es unbekannt, ob sie primär genäht worden waren oder nicht).

8 Patientinnen hatten sich früher schon auswärts der Operation des veralteten Risses unterworfen, 3 sogar mehrmals, 1 schon dreimal, so dass im Ganzen — abgesehen von der primären Naht — schon 12 missglückte Operationen vorgenommen worden waren. Ausser-

dem hatten drei Frauen schon früher einmal einen Dammriss erlitten und waren durch eine Plastik geheilt gewesen, doch war bei der folgenden Entbindung der Damm vollständig wieder zerrissen.

Die Operationsresultate dieser 36 completen veralteten Dammrisse sind folgende:

Von den 36 sind 34 völlig geheilt worden, 2 haben sehr feine Rectovaginalfisteln behalten, welche jedoch so eng sind, dass sie niemals Koth, und nur selten einmal Blähungen durchlassen. Die betreffenden beiden Frauen bezeichnen sich selbst als völlig geheilt. In 2 von diesen 36 Fällen musste die Operation wegen primären theilweisen Misserfolgs wiederholt werden; beide Male erfolgte dann volle prima intentio.

5 mal haben sich feine, nur für Gase durchgängige Rectovaginal- (2) bezw. Perinealfisteln (3) gebildet, die sich nach wenigen Tagen von selbst wieder schlossen.

Alle Patientinnen wurden mit voller Continenz auch für flüssigen Stuhl entlassen.

Die Heilungsdauer der ungestört verlaufenen Fälle betrug im Durchschnitt bis zur Entlassung 13 Tage.

Da sämmtliche Frauen noch am Leben sind, so konnte von allen — ausgenommen 2, deren Adressen unbekannt — später das Resultat der Operation nachcontrolirt werden, und zwar geschah dies theils durch persönliche Untersuchung, theils durch Einziehung brieflicher Nachrichten von den Frauen selbst oder deren Hausärzten. Die Beobachtungsdauer erstreckt sich über

3/4 Jahr	1 mal	7 Jahre	4 =
1 =	1 =	8 =	6 =
2 Jahre	1 =	9 =	3 =
3 =	2 =	10 =	4 =
4 =	2 =	11 =	3 =
5 =	4 =	12 =	1 =
6 =	4 =		

14 von den operirten Frauen haben wieder geboren, 9 haben mehrfache Entbindungen durchgemacht, zwei Frauen haben nach der Operation noch 6 mal geboren; im Ganzen sind bei den Operirten im Laufe der Zeit noch 35 Entbindungen erfolgt, darunter zweimal Zwillingsgeburten und eine Zangengeburt. Aber niemals ist der Damm wieder durchgerissen, nur ist 3 mal ein leichter, oberflächlicher Einriss erfolgt, der keine Incontinenz zur Folge hatte und ohne Störung heilte. Bemerkenswerth ist dabei noch, dass der eine dieser 3 Einrisse durch die Zange der andere bei einer Niederkunft ohne Beisein einer

Hebamme oder eines Arztes erfolgte. — Eine Frau klagt nach später erfolgten mehrfachen Entbindungen über mässige Erscheinungen von Senkung der Uterus.

Was die Continentia alvi anbelangt, welche zur Zeit der Entlassung der Patientinnen immer eine vollkommene war, so ist dieselbe in mehreren Fällen zum Theil wieder verloren gegangen. Zwei Frauen haben ausschliesslich im Liegen, und zwar in Seitenlage, und auch dann nur bei Diarrhoe Incontinenz, während sie ausser Bett auch flüssigen Stuhlgang vollkommen halten können; eine dritte verliert zwar nur ausnahmsweise, aber doch zuweilen auch im Stehen etwas Koth und Flatus, und bei zwei anderen endlich ist die Incontinenz in ähnlicher Weise wie vor der Operation wiedergekehrt, ohne dass der Damm verletzt worden wäre, d. h. es gehen Blähungen und diarrhoischer Stuhl unwillkürlich ab. — Auffallender Weise gehören diese 5 Frauen nicht zu denjenigen, deren Sphinkter sehr lange Zeit vor der Operation zerrissen und also lange ausser Function gesetzt war, vielmehr haben gerade diese alle ihre volle Continenz durch die Operation wiedererhalten. Die Sphinkteren der 6 Frauen, die später als 10 Jahre nach erfolgtem Dammriss zur Operation kamen, functioniren sämmtlich in tadelloser Weise.

Das Aussehen derjenigen Dämme, welche persönlich später untersucht werden konnten, war immer ein durchaus zufriedenstellendes. Sie waren nie störend lang, die Scheiden nie zu eng, und zuweilen war das virginelle Aussehen fast völlig wiederhergestellt. Keine der Frauen hat über Erschwerung der Cohabitation oder über Schmerzen bei derselben geklagt. Von denjenigen Frauen, die briefliche Nachrichten einsandten, haben vier sich freiwillig über diesen Punkt ausgesprochen; sie bezeugen alle, dass der Coitus in keiner Weise behindert sei.

II. Incomplete Dammrisse und Prolapse.

Von den 7 Fällen dieser Gruppe ist einer im Prolapsus uteri et vaginae ohne Dammriss; der Damm war sehr schmal und dünn. Die übrigen 6 Fälle sind Dammrisse 2. Grades und zwar 4 uncomplicirte und 2 mit Prolapsen complicirte (1 mal gänseeigrosser Prol. vag. ant., und 1 mal Prolaps. vaginae mit Vericocele und Rectocele, Metritis chron. und Hypertrophie der Portio vag.).

4 mal wurde die Dammplastik allein ausgeführt, 1 mal Dammplastik und Kolporrhaphia anter., 1 mal Dammplastik, Kolporrhaphia ant. und Keilexcision; 1 mal Dammplastik und Kolporrhaphia anter. und poster.

Der Schaden bestand in den einzelnen Fällen: 5 Wochen, 6 Wochen, 2 Jahre, mehrere Jahre, mehr als 10 Jahre, 20 Jahre (1 unbekannt).

Der mit Prolaps. vagin. ant. complicirte Fall war vergeblich vor 9 Jahren von Schröder operirt worden.

Alle 7 sind per primam geheilt.

Die Heilungsdauer, bezw. Behandlungsdauer bis zur Entlassung betrug 2mal 10, 2mal 14 und je 1mal 16, 21, 23 Tage.

Die Endresultate von 2 Frauen sind unbekannt. Eine von diesen wurde kurz nach der Dammplastik wegen Carcinoma recti operirt (Amputatio recti).

Die vier übrigbleibenden complicirten und uncomplicirten Dammrisse sind alle dauernd geheilt geblieben und frei von allen Beschwerden. Eine Frau hat 5 Jahre nach der Operation wieder geboren, ohne dabei wieder einen Dammriss zu erleiden, und ohne dass sich ein Prolaps ausgebildet hätte.

Der Fall von schwerem Vaginalprolaps und totalem Prolaps uteri ohne Dammriss ist 8 Wochen nach der Entlassung recidivirt. Die Frau hat sich noch nicht wieder zu einer Operation entschliessen können.

Incontinenz hat keine von den 5 Frauen zurückbehalten.

III. Dammdefecte, die nicht intra partum erworben waren.

Die operativ erzeugten oder bei complicirten Verletzungen entstandenen Dammdefecte erfordern eine gesonderte Betrachtung, da hier wesentlich andere Verhältnisse vorliegen, als bei den intra partum erworbenen Dammrissen.

Während nämlich diese letzteren nur eine Continuitätstrennung und keinen eigentlichen Defect des Dammes darstellen, handelt es sich bei den Fällen der 3. Gruppe häufig nicht nur um Durchreissungen, sondern um wirkliche Substanzverluste, und wenn schon durch diesen Umstand die Wiederbildung des Dammes wesentlich erschwert werden muss, so können die Verhältnisse noch ungünstigere werden, wenn die umgebenden Hautpartien und Weichtheile durch das Trauma stark narbig verändert sind, oder wenn — wie nach Geschwulstexstirpationen — nicht nur Dammdefecte, sondern auch Defecte in den Weichtheilen, in Darm, Vagina, Nates u. s. w. entstanden sind. Unter solchen Umständen ist oft eine typische Dammbildung unmöglich, die Spannung ist eine stärkere, und die Resultate sind dementsprechend unsicherer.

Die 5 Fälle, welche hierher gehören, sind in den beigefügten Krankengeschichten (Nr. 44 bis 48) kurz geschildert.

Einmal handelte es sich um Dammdefect nach Exstirpation einer Geschwulst (Carcinom) der äusseren Genitalien; zweimal um vorausgegangene Amputatio recti (wegen Carcinom und Lues recti) mit Fortnahme des Dammes; einmal um eine complicirte Verletzung des Beckenbodens und der Nates; endlich einmal um Dammdefect nach Operation einer angeborenen Atresia ani vaginalis.

Einmal konnte ein Theil der Wunde wegen zu starker Spannung nicht geschlossen werden, 4 mal wurden Entspannungsnähte von Seide oder Silber nothwendig.

Die primären Resultate waren in 2 Fällen prima intentio; in einem 3. zwar prima intentio, jedoch ohne Wiederherstellung der Continenz (die Operation wurde wiederholt, es blieb jedoch eine breite Rectovaginalfistel zurück); im 4. Falle Heilung per secundam; im 5. voller Misserfolg.

Die Endresultate sind noch schlechter. Drei Frauen sind bald an allgemeinen und localen Recidiven (2 Carcinome, 1 Lues) zu Grunde gegangen, eine vierte hat eine breite Rectovaginalfistel und Incontinenz behalten; die letzte ist ungeheilt entlassen worden.

Wenn die hier mitgetheilten Ergebnisse mit den Resultaten verglichen werden sollen, welche andere Operateure bei der Naht der veralteten Dammrisse gehabt haben, so müssen die 5 Fälle der letzten Gruppe ausser Betracht bleiben; denn die veröffentlichten Statistiken der Gynäkologen beziehen sich so gut wie ausschliesslich auf die intra partum erworbenen Dammrisse. Auch der eine Fall der zweiten Gruppe, bei welchem kein Dammriss vorlag, müsste ausgeschieden werden, da er nur eine Prolapsoperation darstellt.

Es bleiben also zum Vergleiche 42 Operationen veralteter intra partum erworbener Dammrisse, von denen 40 vollständig, 2 mit feinen Fisteln geheilt sind, welche selten Blähungen und niemals Koth durchlassen.

Wenn wir an der Hand der Endresultate die Vorwürfe prüfen, welche den triangulären Anfrischungsmethoden im Allgemeinen gemacht worden sind, so glaube ich behaupten zu können, dass diese Vorwürfe unseren Fällen gegenüber nicht Stich halten.

Dass bei Anwendung der hier empfohlenen Methode die Vagina zu eng und der Damm zu breit werden könne, soll nicht bestritten werden. Aber erstens ist dies bei der Lappendammspaltung nach Lawson-Tait ebenso gut möglich, und dann fällt ein solches Resultat dem Ungeschick des Operateurs, nicht aber der Methode zur Last. Bei unseren Patientinnen fand sich niemals dieser Zustand;

weder zur Zeit der Entlassung, noch bei den Nachuntersuchten später; auch hat keine Frau über zu enge Scheide oder Schmerzen beim Coitus geklagt. Uebrigens macht schon die Widerstandsfähigkeit des neugebildeten Scheideneingangs bei späteren Entbindungen die Annahme zu grosser Engigkeit von vornherein sehr unwahrscheinlich.

Was den Hauptvorwurf, das „häufige Wiedereinreissen bei späteren Entbindungen" anbelangt, so ist schon bei der Besprechung der Endresultate der 1. und 2. Gruppe (S. 214) gezeigt worden, dass dieser Einwurf falsch und unberechtigt ist. Häufige Misserfolge sind gleichfalls nicht vorgekommen. Zweimal unter 43 Fällen wurde eine Wiederholung der Operation nothwendig und erfolgte dann Heilung per primam, und zweimal blieben haarfeine Rectovaginalfisteln zurück, welche selten Blähungen und nur in Seitenlage der Patientin flüssigen Koth durchlassen.

Die Dauer der Operation beträgt 15—20 Minuten, selten mehr. Wenn diese Zeit auch etwas länger ist, als diejenige, welche zur Lappendammspaltung erforderlich ist, so kann doch der Unterschied weniger Minuten unmöglich für die Güte zweier zu vergleichender Operationsmethoden ausschlaggebend sein. In der That ist es für die Patientin wie für den Arzt völlig gleichgültig, ob eine Operation, deren Erfolg für die Kranke von so grosser Bedeutung ist, 10 oder 20 Minuten dauert. Seit der Einführung der Anästhetica in die chirurgische Technik hat das übertrieben rasche Operiren bei ohnedies nicht langwierigen Eingriffen seine Bedeutung verloren, und eine Dammplastik sollte möglichst sauber, nicht aber möglichst rasch ausgeführt werden.

Es erübrigt, mit einigen Worten Stellung zu nehmen zu der von Fritsch ausgesprochenen Behauptung, dass jede auf Anfrischung beruhende Methode der Dammplastik theoretisch falsch sei. Fritsch sagt in seiner Beschreibung der von ihm selbst geübten Methode: „Jede Methode der Dammplastik, wo Wundflächen durch Wegschneiden von Schleimhautpartien geschaffen werden, ist theoretisch falsch", „denn wer wird im Princip einen Defect durch Schaffung eines neuen Defects decken wollen? Aber auch praktisch lassen diese Methoden mit den schmetterlingsförmigen Anfrischungen .... viel zu wünschen übrig."

Zunächst könnte dem entgegengehalten werden, dass in der plastischen Chirurgie das Princip, einen Defect durch Schaffung eines neuen Defects zu decken, sehr häufig angewendet wird, und dass eine grosse Anzahl der anerkanntesten und bewährtesten plastischen Operationen auf diesem unentbehrlichen Principe beruhen. Ich glaube, es ist überflüssig, hierfür einzelne Beispiele anzuführen; die Mehrzahl der plasti-

schen Operationen im Gesicht gehören hierher. Ausserdem aber ist das, was bei der triangulären Anfrischung weggeschnitten wird, durchaus nicht normale Schleimhaut, sondern zum grossen Theil flächenhafte Narbe; und die hier empfohlene alte Methode der Anfrischung unterscheidet sich von der individualisirenden Anfrischungsart Küstner's, die nur complicirter ist, viel weniger, als es auf den ersten Blick scheinen mag. Der Effect ist fast derselbe. Küstner, ein Gegner der typischen Operation, sagt selbst: „Nach dieser Darstellung ergiebt sich, dass die typischen Figuren der bisher zur Heilung des penetrirenden Dammrisses angegebenen Plastiken nicht so sehr von denen, welche durch ein rationelles individualisirendes Verfahren angezeigt sind, abweichen." — Dass man aber, wie es Fritsch und Lawson-Tait wollen, überhaupt keine Narbe excidiren soll, und dass es rationeller sei, die Narben nur zu spalten, als sie zu entfernen, dafür wäre schwer ein theoretischer Grund aufzufinden. Die Verhältnisse liegen doch am Damm nicht anders als sonstwo am Körper. Wenn statt des Dammes z. B. durch Auseinanderreissen der Lippen der Mundwinkel breit in die Wange verlängert und so vernarbt wäre, so würde kein Chirurg daran denken, die „flächenhafte" Narbe, welche Schleimhaut und Haut jederseits vereinigt hat, zu erhalten. Er würde die Narbe an beiden getrennten Wangentheilen excidiren, dadurch die Wundflächen wiederherstellen, wie sie bei der Zerreissung geschaffen wurden, und nun Schleimhaut mit Schleimhaut und Haut vernähen. Dies wäre zweifellos theoretisch wie praktisch das richtigste Verfahren. Dass bei dem Dammriss ausserdem oft ein Anheilen der prolabirten Columna posterior auf die Rectumwand in verschobener Stellung vorkommt, und eine, je nach der Verschiebung geringere oder ausgedehntere Spaltung der beiden Blätter nöthig wird, was bei der zur Vergleichung herangezogenen Mundverletzung nicht erforderlich sein würde, beweist nicht die Unrichtigkeit dieses Beispiels; denn diese Verhältnisse sind für die Frage der Behandlung flächenhafter Narben gleichgültig.

Dass man aber bei der Excision der Narben in der Individualisirung der Fälle so weit gehen müsse, wie Küstner will, das haben uns unsere Fälle nicht gelehrt, denn die Resultate waren, wie gesagt, durchaus zufriedenstellend und die Endergebnisse — besonders was die Widerstandsfähigkeit der Dämme anbelangt — sehr gute. Deshalb haben wir keinen Grund gesehen, von der typischen, übersichtlichen, für alle Fälle anwendbaren Methode zu Gunsten atypischer Verfahren abzugehen.

Ueber die Lappendammspaltung nach Lawson-Tait liegen uns,

wie gesagt, eigene Erfahrungen nicht vor; doch scheinen uns die Einwürfe, welche Hegar und Schatz auf dem Freiburger Gynäkologencongress diesem Verfahren machten, vom theoretischen Standpunkt aus unanfechtbar. Hegar hob hervor, dass die Lawson-Tait'sche Methode Theile vereinige, welche nicht zusammengehörten, während die Anfrischungsmethode die natürlichen Verhältnisse besser wiederherstelle. Wir glauben, dass vom theoretischen Standpunkte aus die Anfrischungsmethode zweifellos die rationellere ist, und die praktische Erfahrung hat uns in diesem Glauben bestätigt.

Krankengeschichten.

I. Complete Dammrisse (intra partum erworben).

36 Fälle.

Nr. 1. A. B., aus Berlin, 27 Jahre alt, aufgenommen 23. März 1881, ist vor einem halben Jahre zum ersten Mal mit Zange entbunden worden, wobei ein totaler Dammriss entstand. Sofortige Naht, unvollkommene Heilung. Seitdem vollkommene Incontinenz für weichen Stuhl und Gase. Befund: Schmale Dammbrücke, darüber breite, umfangreiche Scheiden-Mastdarmfistel. — 24. März. Spaltung der Brücke, Dammplastik. Heilung per prim. Mit vollständiger Continenz am 9. April entlassen. Damm breit und fest. — Heilungsdauer 16 Tage. — 16. August 1890, nach 9½ Jahren, nachuntersucht. Damm breit und fest. Volle Continenz. Seit der Operation hat Patientin keine Schwangerschaft wieder durchgemacht.

Nr. 2. A. V., aus Darsewitz, 23 Jahre alt, aufgenommen 14. Mai 1881, hat nach schwerer erster Entbindung vor mehreren Monaten einen totalen Dammriss erlitten. — 15. Mai. Dammplastik. Nach 5 Tagen Ricinus. Heilung per prim. — Mit breitem Damm entlassen am 31. Mai. — Heilungsdauer 16 Tage.

Im März 1892, nach 11 Jahren, nachuntersucht. Patientin hat seit der Operation noch sechs Entbindungen durchgemacht, ohne dass der Damm dabei gelitten hätte. Es besteht ausschliesslich in der Seitenlage und bei Diarrhoe mässige Incontinenz, sonst völlig normale Verhältnisse.

Nr. 3. A. L., aus Berlin, 24 Jahre alt, erlitt vor einem Jahre bei der ersten Geburt einen totalen Dammriss, der nach 18 Stunden vergeblich genäht worden war. Absolute Incontinenz des Damms, mässige der Blase. — 2. December 1881 Dammplastik. Heilung per prim. in 14 Tagen.

21. August 1890, nach 9 Jahren, nachuntersucht. Patientin hat seit der Operation noch zwei Aborte, aber keine normale Geburt mehr durchgemacht. Damm breit und fest. Die Blasenincontinenz besteht noch; auch findet bei Durchfall zuweilen geringer Kothabgang statt, sowie auch in seltenen Fällen beim Niesen u. s. w. Blähungen unwillkürlich abgehen.

Nr. 4. L. K., aus Parei, 38 Jahre alt, aufgenommen 11. April 1882, wurde vor 5 Monaten zum ersten Mal (mit Zange) entbunden, wobei sie einen completen Dammriss erlitt. Sofortige Naht, sehr unvollkommene Heilung. Seitdem vollkommene Incontinentia alvi. Befund: Schmale

Narbenbrücke statt des Damms, darüber umfangreiche Rectovaginalfistel. 15. April Dammplastik nach Spaltung der Narbenbrücke. Heilung per prim. in 10 Tagen. Am 25. April steht Patientin auf. Geheilt mit voller Continenz entlassen am 29. April. — Briefliche Nachricht vom 2. Februar 1893 (nach 11 Jahren): Patientin ist geheilt geblieben, doch kann sie im Liegen flüssigen Stuhl nicht halten, sonst volle Continenz. Die Frau hat nicht wieder geboren.

Nr. 5. M. M., aus Berlin, 25 Jahre alt, hat vor mehreren Monaten bei der ersten Entbindung eine breite, tiefsitzende Rectovaginalfistel erworben, welche vor 8 Wochen vergeblich mit Spaltung des Dammes operirt worden war. Die Heilung war durch Nierenkoliken, Fieber, Abgang eines Nierensteins complicirt gewesen. Befund: Sehr schmaler Damm, darüber breite Rectovaginalfistel. Vollkommene Incontinentia alvi. — September 1882 Spaltung der Dammbrücke, Dammplastik. Heilung insofern nicht ganz per prim., als eine haarfeine Rectoperinealfistel zurückbleibt, die zwar niemals Koth, zuweilen aber Darmgase durchlässt. — Nach mehreren Monaten Nachuntersuchung. Das Fistelchen am Damm besteht noch, doch erklärt Patientin, dass es keinerlei Beschwerden mache. Continenz ist hergestellt. Damm breit und fest.

Am 28. Januar 1893 briefliche Nachricht des Ehemanns: Das noch bestehende Fistelchen macht keine Beschwerden, Coitus in keiner Weise behindert, aber allmählich hat sich wieder Incontinenz eingestellt; die Frau leidet an „Muskelschwund der rechten Hand und Neurasthenie". Seit der Operation keine Geburt.

Nr. 6. K., aus Wesnitz, 40 Jahre alt, aufgenommen 8. Januar 1883, hatte vor 16 Jahren bei ihrer ersten Entbindung einen totalen Dammriss erlitten, welcher nicht genäht wurde. Sie lag damals lange an rechtsseitiger Thrombose krank. Befund: Totaler Dammriss, 3 Cm. hoch ins Rectum hinaufreichend. Fast völlige Incontinenz. — 9. Januar Dammplastik. Heilung per prim. Vollständige Continenz. Erst nach 30 Tagen entlassen, da während der Heilung Nierenkoliken auftraten.

Am 18. August 1892 schreibt Patientin, dass sie 3 Jahre nach der Operation wieder ein Kind geboren habe. Der Damm hat gehalten. Die Continenz ist erhalten geblieben.

Nr. 7. J. D., aus Morren, 26 Jahre alt, aufgenommen 17. Mai 1883, ist vor 3 Monaten zum ersten Mal mittelst der Zange entbunden worden, wobei ein totaler Dammriss entstand, der nicht genäht wurde. Befund: Totaler Dammriss bis 2 Cm. ins Rectum hinein; völlige Incontinenz und Schmerzen in der Dammgegend. — 18. Mai Dammplastik. Heilung per prim. Geheilt entlassen nach 15 Tagen.

Am 5. Februar 1893 schreibt Patientin, dass sie dauernd geheilt geblieben und frei von allen Beschwerden sei. Eine Entbindung hat nicht wieder stattgefunden.

Nr. 8. V. D., aus Rathenow, 27 Jahre alt, aufgenommen 14. September 1883, wurde vor 8 Wochen zum ersten Mal mit der Zange entbunden. Es wurde ein Dammriss vom Arzt constatirt, Patientin verlor unwillkürlich Koth und konnte die Darmgase nicht halten. Bei der Aufnahme findet sich an Stelle des Damms ein schmaler granulirender Streif,

darüber eine breite Scheiden-Mastdarmfistel. 16. September Dammplastik nach Spaltung der Dammbrücke. Nicht unerhebliche Blutung beim Einschneiden des Sphinkters. — Heilung per prim. Mit vollständiger Continenz entlassen am 10. October.

Briefliche Nachricht vom 2. Februar 1893. Patientin ist dauernd geheilt geblieben, obgleich sie noch 3 mal geboren hat.

Nr. 9. C. P., aus Berlin, 41 Jahre alt, aufgenommen 16. Mai 1883, hat vor 15 Jahren ihre zweite, letzte Entbindung durchgemacht, wobei ein totaler Dammriss entstand. Nach einem Jahre wurde sie vergeblich operirt. Vollständige Incontinenz. 18. Mai Dammplastik. Heilung p. prim.

Nachricht vom 22. August 1890: Der Damm hat gehalten, es bestehen keinerlei Beschwerden mehr. Keine Geburt mehr.

Nr. 10. E. B., aus Spandau, 48 Jahre alt, aufgenommen 11. October 1883, wurde vor 14 Jahren zum ersten Mal mittelst der Zange entbunden. Der dabei eintretende Riss wurde sofort, aber vergeblich, genäht, nach 1 Jahr nochmalige Operation, gleichfalls vergeblich. Auf die Operation folgte eine 6 Monate dauernde schwere Phlegmone. Befund: Schmale Narbenbrücke am Damm, darüber breite Fistel; völlige Incontinenz. — 13. October. Spaltung der Narbenbrücke, Dammplastik. — Eine kleine Rectoperinealfistel schliesst sich spontan nach 5 Tagen. Am 1. November mit vollkommener Continenz entlassen. Heilungsdauer 18 Tage.

Nachricht vom 18. August 1892, nach 9 Jahren: Patientin ist dauernd geheilt geblieben und hat nicht wieder geboren.

Nr. 11. H. M., aus Straussberg, 36 Jahre alt, ist seit 12 Jahren verheirathet, hat 4 Kinder geboren, erlitt aber schon bei der ersten Entbindung einen Dammriss. Patientin hat relative Incontinenz, kann festen Koth halten. Der Riss geht nicht sehr hoch in das Rectum hinauf. Wegen eines Ovarialtumors wurde am 27. März 1884 die Ovariotomie gemacht, nach Heilung der Wunde am 9. April die Dammplastik. Heilung per prim. in 10 Tagen. — Am 14. Januar 1893 (nach 9 Jahren) schreibt Patientin, dass sie nach der Operation noch 4 Kinder geboren hat. Bei der ersten dieser Geburten, die „sehr herb" war, ist der Damm wieder etwas eingerissen, „doch ist der Zustand besser als vor der Operation, die anderen Geburten haben den Zustand nicht verschlimmert, bin sonst gesund".

Nr. 12. A. W., aus Lichterfelde, 19 Jahre alt, aufgenommen 31. Juli 1884. Vor 6 Monaten die erste Geburt; Forceps. Totaler Dammriss. Incontinenz für weichen Stuhl. 1. August Dammplastik. Heilung p. prim. in 10 Tagen. Geheilt entlassen am 13. August.

13. August 1890 (nach 6 Jahren) persönlich vorgestellt. Fester, etwas schmaler Damm, vollständige Continenz. Patientin hat nach der Operation ohne Schaden für den Damm noch einmal geboren. Ist verwittwet und im Begriff, sich wieder zu verheirathen.

Nr. 13. A. M., aus Berlin, 29 Jahre alt, aufgenommen 5. November 1884, machte im März 1882 ihre erste Entbindung durch, welche mittelst der Zange beendet wurde. Der zerrissene Damm wurde erfolglos genäht; sie behielt Incontinenz. Zweite Entbindung 5. October 1883. Dieselbe war normal, doch riss der Damm noch weiter ein. Gesteigerte In-

continenz. Befund: Totaler Dammriss mit Vorfall der hinteren Scheidenwand und geringem Prolapsus recti. In Bettlage kann fester Stuhl gehalten werden. — 6. November 1884 Dammplastik. Heilung per prim. in 10 Tagen. Mit breitem Damm und Continenz entlassen am 18. November.

Briefliche Nachricht vom 14. August 1892 (nach 6 Jahren): Patientin ist völlig geheilt geblieben und hat nicht wieder geboren.

Nr. 14. B. T., aus Nauen, 26 Jahre alt, aufgenommen 13. April 1885, ist vor 8 Wochen zum ersten Mal mit der Zange entbunden worden. Totaler Dammriss. Patientin kann festen Stuhl nur kurze Zeit, flüssigen gar nicht halten. 14. April Dammplastik. Heilung per prim. Nach 16 Tagen mit vollkommener Continenz entlassen.

Briefliche Nachricht vom 31. Januar 1893: Patientin hat noch einmal geboren, der Damm hat gehalten. Absolute Continenz.

Nr. 15. A. H., aus Weida, 39 Jahre alt, aufgenommen 19. April 1885, erlitt vor 10 Jahren bei ihrer ersten Entbindung einen schweren totalen Dammriss. Absolute Incontinenz. Vor 7 Jahren wurde sie mit theilweisem Erfolg operirt, doch zerriss der Damm bei der nächsten Geburt wieder. Sie kann seitdem nur ganz festen Stuhl kurze Zeit halten. — Totaler Dammdefect. — 23. April Dammplastik. Geringes Fieber und Eiterung. Der Damm wird ausserordentlich schmal; Continenz verbessert, aber ungenügend. Deshalb am 9. Mai Wiederholung der Operation. Heilung per prim. mit hohem breitem Damm. Vollständige Continenz. Geheilt entlassen am 23. Mai 1885.

Briefliche Nachricht vom 22. August 1892: Ist völlig geheilt geblieben und frei von Beschwerden. Keine Entbindung wieder seit der Operation.

Nr. 16. S., Frau aus Berlin. Totaler Dammriss, von der ersten Niederkunft herrührend. Dammplastik 12. Januar 1885. Prima intentio. 22. Januar 1885 geheilt entlassen. Heilungsdauer 10 Tage. (Die genaueren Krankengeschichten dieser und der folgenden Patientin sind leider nicht vorhanden, ebenso sind spätere Nachrichten nicht zu bekommen.)

Nr. 17. N., Frau aus Berlin. Totaler Dammriss, operirt 25. Juni 1885. Prima intentio. Geheilt entlassen 7. Juli 1885. Heilungsdauer 13 Tage.

Nr. 18. G. N., aus Berlin, 38 Jahre alt, aufgenommen 1. Juli 1885, ist vor 6 Jahren zum ersten Mal (mit der Zange) entbunden worden. Totaler Dammriss, Incontinenz. Nach 2 Jahren vergeblich operirt. Sie hat dann zweimal abortirt, vor 5 Wochen aber eine normale Entbindung durchgemacht. — Totaler Dammdefect, geringer Prolaps der hinteren Vaginalwand, schmale Narbenbrücke, völlige Incontinenz. 2. Juli Dammplastik. Heilung per prim., nur tritt geringe Stichkanaleiterung der Dammnähte ein. Mit vollständiger Continenz geheilt entlassen am 15. Juli. Heilungsdauer 13 Tage.

Briefliche Nachricht vom 7. December 1892 (nach 7 Jahren): Patientin hat nach 1½ Jahren noch einmal geboren. Der Damm hat gehalten; vollständige Continenz.

Nr. 19. E. S., aus Pyritz, 28 Jahre alt, aufgenommen 11. October 1885, im Mai 1885 erste Entbindung, Zange, totaler Dammriss, genäht mit dem Erfolge, dass hinter einer schmalen Dammbrücke eine umfang-

reiche Rectovaginalfistel besteht. Fester Stuhl wird gehalten, flüssiger nicht. — 12. October Dammplastik nach Spaltung der Narbenbrücke. Heilung per prim. in 11 Tagen. Mit voller Continenz entlassen am 22. October 1885.

Briefliche Nachricht vom 15. Januar 1893: Hat nach 6 Jahren noch einmal geboren. Der Damm hat gehalten. Es besteht völlige Continenz.

Nr. 20. M. St., aus Saaren, 19 Jahre alt, ist vor einem Vierteljahr zum ersten Mal mit der Zange entbunden worden, dabei erfolgte ein totaler Dammriss, der vergeblich genäht wurde. Befund: Completer Dammriss; nur ganz harter Koth kann einige Zeit gehalten werden. — 16. November 1885 Dammplastik. Am 6. Tage Stuhlgang. Heilung per prim. Am 13. Tage geheilt entlassen.

Briefliche Nachricht vom 18. August 1892: Trotz 5 Entbindungen, welche Patientin nach der Operation wieder durchgemacht hat — das letzte Mal gebar sie Zwillinge —, hat der Damm völlig gehalten. Absolute Continenz. Keinerlei Beschwerden.

Nr. 21. M. R., aus Perwenitz, 27 Jahre alt, aufgenommen 23. October 1885, kam vor 9 Jahren mit Zwillingen zum ersten Mal nieder. Forceps, Wendung. Vollständiger Dammriss, der nicht genäht wurde. Seitdem vollständige Incontinenz. Trotzdem hat Patientin noch einmal geboren. Befund: Totaler Dammdefect, Metritis chronica, mässiger Prolapsus vaginae poster. — 27. October Keilexcision und Dammplastik. Heilung per prim. Nach 9 Tagen ist Alles verheilt. Mit vollständiger Continenz geheilt entlassen.

Briefliche Nachricht: Die Heilung ist eine vollständige geblieben. Patientin hat nicht wieder geboren.

Nr. 21. G. E., aus Bernburg, 28 Jahre alt, aufgenommen 10. November 1886. Nach der ersten schweren Entbindung vor 6 Jahren fand sich ein completer Dammriss, der später zweimal vergeblich operirt wurde. Dauernde Incontinenz für flüssigen Stuhl und Darmgase. Trotzdem noch zwei Geburten. Befund: Completer Dammriss, mässiger Prolaps des Rectum und der hinteren Vaginalwand. — 11. November Dammplastik. Prima intentio. Nach 17 Tagen geheilt entlassen.

Briefliche Nachricht vom 20. August 1892: Patientin ist dauernd völlig geheilt geblieben, obgleich sie noch 3 mal geboren hat.

Nr. 23. B. St., aus Lüneburg, 36 Jahre alt, aufgenommen 24. November 1886. Vor 5 Jahren erfolgte bei der ersten mit Zange beendigten schweren Entbindung ein vollkommener Dammriss, der am nächsten und übernächsten Tage genäht wurde. Trotz leidlicher Heilung blieb relative Incontinenz zurück, und bei der nächsten Geburt riss der Damm wieder. Nochmalige Naht. Nach drei weiteren Entbindungen wurde allmählich die Incontinenz eine vollkommene. Letzte Entbindung vor 6 Wochen. Befund: Völlig vernarbter, hoch in den Darm hinaufreichender Riss; geringer Prolapsus vaginae post. — Dammplastik. Nach 11 Tagen mit voller Continenz geheilt entlassen.

Laut brieflicher Nachricht vom 18. August 1892 ist die Frau völlig gesund geblieben, hat vollkommene Continenz behalten und nicht wieder geboren.

Nr. 24. W. L., aus Nellenthin, 36 Jahre alt, aufgenommen 18. Januar 1887. Patientin hat bei der vor 13 Wochen erfolgten ersten Entbindung einen Dammriss erlitten und hat seitdem relative Incontinenz. — Befund: Gut vernarbter totaler Dammriss. 19. Januar Dammplastik. Es bildet sich eine ziemlich breite Rectovaginalfistel, deshalb am 13. Mai Wiederholung der Operation nach Spaltung der Narbenbrücke des Damms. Heilung per prim. Mit vollständiger Continenz nach 14 Tagen entlassen.

Briefliche Nachricht vom 19. August 1892: Es haben noch zwei Entbindungen stattgefunden. Bei der ersten erfolgte ein oberflächlicher Einriss, der rasch zuheilte und keine üblen Folgen hinterliess. Vollkommene Continenz. Es besteht eine geringe Senkung des Uterus.

Nr. 25. S. W., aus Berlin, 37 Jahre alt, aufgenommen 13. März 1887, hat viermal geboren; zweimal war Anlegung der Zange nothwendig. Nach der letzten normalen Entbindung vor 3 Jahren, bei der ein totaler Dammriss stattfand, relative Incontinenz. Befund: Totaler Dammriss, kein Prolaps. — 14. März Dammplastik. Heilung per prim. bis auf eine kleine Scheidendammfistel, die keinerlei Beschwerden macht. Am 4. April mit voller Continenz geheilt entlassen.

Briefliche Nachricht vom 20. August 1892: Der Damm hat gehalten, keine Beschwerden, volle Continenz.

Nr. 26. K. R., aus Pervenitz, 31 Jahre alt, aufgenommen 12. Mai 1887, hat viermal geboren. Bei der ersten Entbindung Dammriss, seitdem relative Incontinenz. Die letzte Entbindung erfolgte vor 10 Wochen. Befund: Totaler vernarbter Dammriss. — 13. Mai Dammplastik. Heilung per prim. Nach 14 Tagen geheilt entlassen.

Briefliche Nachricht vom 22. August 1892: Patientin ist dauernd geheilt und hat nicht wieder geboren.

Nr. 27. C. T., aus Berlin, 42 Jahre alt, aufgenommen 12. September 1887, hat vor 14 Jahren bei der ersten Geburt einen Dammriss erlitten, der nach 8 Tagen genäht wurde und bis vor 3 Wochen hielt. Da hob sie einen schweren Waschkorb, der Damm riss dabei. Seitdem bestehen grosse Schmerzen beim Stuhlgang, den sie aber sonst gut halten kann. Befund: Vollständiger Dammdefect. — 13. September Dammplastik. Während der Heilung bildet sich eine kleine Rectovaginalfistel, die mit Aetzungen behandelt wird. Nach 19 Tagen mit voller Continenz geheilt entlassen.

Briefliche Nachricht vom 22. August 1892: Patientin ist dauernd geheilt geblieben, keine Fistel, hat nicht wieder geboren.

Nr. 28. C. P., aus Berlin, 36 Jahre alt, aufgenommen 10. Juli 1888, ist vor 4 Monaten entbunden worden. Wegen Querlage machten sich Wendung und Extraction erforderlich, es erfolgte dabei ein Dammriss bis in den Darm. Der Riss wurde nicht genäht. Incontinenz für weichen Stuhl. Grosse Beschwerden. 11. Juli Dammplastik. Heilung per prim. Am 25. Juli geheilt entlassen, Heilungsdauer 14 Tage. Volle Continenz.

Laut brieflicher Nachricht vom 20. August 1892 ist Patientin dauernd geheilt geblieben und hat nicht wieder geboren.

Nr. 29. A. R., aus Steglitz, 43 Jahre alt, aufgenommen 26. April 1888, hat vor 9 Jahren zum ersten Mal geboren; der dabei erfolgte Damm-

riss wurde nach einem halben Jahre mit theilweisem Erfolg operirt. Vier weitere Entbindungen vergrösserten den Riss. Befund: Relative Incontinenz, totaler Dammdefect, Hypertrophie der Portio vaginalis, mässiger Descensus uteri. — Dammplastik am 27. April. Prima intentio, doch bildet sich eine feine Rectovaginalfistel, die nichts durchlässt und spontan heilt. Nach 4 Wochen mit geheilter Fistel, voller Continenz und breitem Damm entlassen.

Nachricht vom 20. August 1892: Patientin ist dauernd geheilt geblieben und hat nicht wieder geboren.

Nr. 30. M. K., aus Weida, 33 Jahre alt, aufgenommen 17. October 1888, hat dreimal geboren. Bei der ersten Niederkunft (Zangengeburt) Dammriss, sofort genäht. Patientin fieberte, und die Nähte wurden gelöst. Die letzte Geburt erfolgte vor 3 Monaten. — Befund: Totaler Dammriss, relative Incontinenz. — 20. October Dammplastik. Heilung per prim. in 12 Tagen. Wegen folgender Thrombose der linken Vena femoralis kann Patientin erst am 22. November entlassen werden. Völlig geheilt. Continenz.

Briefliche Nachricht vom 19. August 1892: Patientin hat noch zweimal geboren, der Damm hat gehalten. Dauernde völlige Heilung.

Nr. 31. R. K., aus Braunschweig, 59 Jahre alt, aufgenommen 22. März 1889, hat bei ihrer ersten Niederkunft vor 39 Jahren einen totalen Dammriss erlitten, der verhältnissmässig geringe Beschwerden machte. Es folgten noch 7 Entbindungen. Seit 7 Jahren steigende Beschwerden durch Prolapsus recti u. s. w. Beschwerden beim Gehen. — Befund: Totaler Dammriss, Prolapsus recti, Incontinenz für weichen Stuhl und Flatus. — 25. März Dammplastik. Heilung per prim. in 14 Tagen. Wegen Cystitis bleibt Patientin noch bis zum 15. April in Behandlung.

Briefliche Nachricht vom 11. Januar 1893: Patientin ist dauernd geheilt geblieben. Volle Continenz. (Hat natürlich nicht mehr geboren.)

Nr. 32. E. M., aus Spandau, 22 Jahre alt, aufgenommen 24. September 1889, ist vor 3 1/2 Monaten zum ersten Mal, und zwar mit der Zange, entbunden worden. Der dabei entstandene Dammriss wurde sofort genäht, aber vergeblich. Seitdem totale Incontinenz. — Befund: Totaler Dammriss. 26. September Dammplastik. Heilung p. prim. Breiter Damm. Volle Continenz. Nach 15 Tagen entlassen.

Briefliche Nachricht vom 18. August 1892: Ist dauernd geheilt geblieben, obwohl sie noch zweimal geboren hat.

Nr. 33. C. B., aus Berlin, 33 Jahre alt, aufgenommen 18. Februar 1890, leidet seit ihrer ersten Entbindung vor 1/2 Jahr (Forceps) an den Folgen eines Dammrisses, besonders Incontinenz. Befund: Totaler Dammriss. 19. Februar Dammplastik. Heilung insofern nicht völlig per primam, als eine kleine Rectoperinealfistel sich ausbildet, die jedoch nichts durchlässt und spontan ausheilt. Geheilt entlassen nach 3 Wochen. Am 6. April wieder vorgestellt. Fistel geschlossen, breiter Damm, völlige Continenz.

Die Frau schreibt am 16. Januar 1893, dass ohne nochmalige Entbindung oder sonstige Verletzung des Damms sich mehrere Monate nach

der Entlassung allmählich die Incontinenz wieder eingestellt hat. Patientin will nichts mehr dagegen thun.

Nr. 34. A. V., aus Berlin, 37 Jahre alt, aufgenommen 10. April 1890, hat vor 8 Jahren zum ersten Mal eine Zangengeburt durchgemacht, dabei Dammriss, der vergeblich genäht wurde. Incontinenz. Vor 7 Jahren vergeblich, ein Vierteljahr später mit Erfolg operirt. Vor 4 Jahren wieder eine Entbindung, nochmaliger Dammriss, mit halbem Erfolg genäht. Vor 8 Monaten letzte Entbindung mit nochmaligem Dammriss, seitdem erhöhte Incontinenz. Die Entbindungen waren alle abnorm (Quer- und Beckenlage). 12. Juni Dammplastik. 23. Juni. Prima intentio. Mit voller Continenz wird Patientin geheilt entlassen.

Briefliche Nachricht vom 18. August: Dauernde Heilung. Patientin hat nicht mehr geboren.

Nr. 35. L. R., aus Berlin, 39 Jahre alt, aufgenommen 20. October 1891, hat vor 16 Jahren bei der ersten Entbindung einen totalen Dammriss erlitten (Zangengeburt), der sofort genäht wurde, aber vergeblich. Nach einem halben Jahr nochmals vergebliche Operation. Völlige Incontinenz. Patientin hat noch dreimal geboren und wurde vor 6 Jahren noch ein drittes Mal vergeblich operirt. Befund: Totale Incontinenz. Ueber einer schmalen Narbenbrücke, die den Damm ersetzt, liegt eine sehr umfangreiche Rectovaginalfistel. — 21. October Spaltung der Narbenbrücke, Dammplastik. Am 8. Tage bildet sich eine kleine Rectovaginalfistel, die mit Silberdraht genäht und dann mit Cantharidentinctur gepinselt wird. 19. November. Es besteht noch eine haarfeine Fistel, die nur selten einmal eine Blähung durchlässt. Auch für dünne Faeces volle Continenz.

Nr. 36. B. S., aus Berlin, 31 Jahre alt, aufgenommen 26. Mai 1892, hat vor 9 Jahren bei der ersten mit Zange beendigten Entbindung einen partiellen Dammriss erlitten, der vergeblich genäht wurde. Incontinentia alvi et urinae. Nach einem halben Jahr Dammplastik; der Damm war $1^1/_2$ Cm. breit, die Incontinenz geheilt. — Vor 5 Jahren zweite Entbindung, wieder totaler Dammriss, am 2. Tage vergeblich genäht. — Befund: Totaler Dammdefect; der Riss geht 4 Cm. ins Rectum hinauf. Incontinenz für weichen Stuhl, mässiger Prolapsus recti. Endometritis chronica. 25. März Dammplastik. Heilung mit kleiner Rectoperinealfistel, die unter Cantharidentincturpinselungen ausheilt. Völlig geheilt entlassen am 29. Juni. Volle Continenz.

II. Incomplete Dammrisse und Prolapse (intra partum erworben). 7 Fälle.

Nr. 37. B. H., aus Goltzow, 25 Jahre alt, aufgenommen 24. Januar 1882. Bei der letzten, vor 2 Jahren stattgehabten Entbindung (Forceps) erlitt Patientin einen medianen Dammriss, welcher keine Incontinenz verursachte. — Befund: Veralteter Dammriss, median gelegen, bis an den Anus herangehend. 27. Januar Dammplastik. Heilung per prim. am 10. Februar, also nach 14 Tagen, constatirt. — Ein bei der Untersuchung entdecktes Carcinoma recti wird am 12. Februar operirt und Patientin am 16. April geheilt entlassen. Spätere Nachrichten fehlen.

Nr. 38. L. G., aus Spindlersfeld, 27 Jahre alt, nicht ganz vollständiger, intra partum erworbener Dammriss. 12. September Dammplastik. Heilung per prim. Am 27. September geheilt entlassen.

Laut brieflicher Nachricht ist Patientin dauernd geheilt geblieben und hat nicht wieder geboren.

Nr. 39. A. R., aus Rathenow, 26 Jahre alt, aufgenommen 27. September 1884, ist vor 5 Wochen mit der Zange zum ersten Mal entbunden worden. Der dabei entstandene Dammriss wurde vergeblich mit 4 Nähten vereinigt. Beim ersten Aufstehen klaffte der Riss wieder vollständig. Incontinenz für flüssigen Stuhl. — Befund: Incompleter Dammriss, der bis an den Sphinkter heranreicht. 29. September Dammplastik. Heilung per prim. Geheilt entlassen am 22. October.

Patientin schreibt am 12. Januar 1893, dass sie vor 5 Jahren noch einmal ohne Schaden für den Damm geboren hat und frei ist von allen Beschwerden.

Nr. 40. M. B., aus Glogau, 25 Jahre alt, aufgenommen 13. Januar 1885, hat vor 6 Wochen zum ersten Mal geboren (Forceps) und dabei einen Dammriss erlitten. Seitdem relative Incontinenz. Damm 3/4 Cm. breit. Der Riss ist vernarbt. 14. Januar Dammplastik. Heilung p. prim. Vollständige Continenz. Heilungsdauer 10 Tage. — Ist laut Brief vom 15. Januar 1893 dauernd geheilt geblieben und hat nicht wieder geboren.

Nr. 41. F. H., aus Cöslin, 60 Jahre alt, aufgenommen 21. Januar 1886, hat vor 20 Jahren bei einer Entbindung einen Dammriss erlitten, letzte Entbindung zwei Jahre später. Nach drei weiteren Jahren begannen sich die Beschwerden eines Prolapsus vagin. anter. einzustellen. Die Beschwerden wuchsen, bis vor 9 Jahren die Operation des Prolapses von Schröder ausgeführt wurde. Sehr bald Recidiv, immer steigende Beschwerden. Befund: Damm 1 1/2 Cm. breit, gänseeigrosser Prolaps der vorderen Vaginalwand. — Colporrhaphia anterior und (in zweiter Sitzung) Dammplastik. Heilungsdauer 12 Tage.

Ist laut Brief vom 15. Januar 1893 (nach 7 Jahren) von allen Beschwerden geheilt geblieben.

Nr. 42. A. H., aus Berlin, 39 Jahre alt, aufgenommen 17. März 1886, hat 9 mal geboren und 2 Aborte durchgemacht. Bei der ersten Entbindung erfolgte ein partieller Dammriss, der Zustand verschlechterte sich nach jeder neuen Niederkunft. — Befund: Prolapsus vaginae anter. et poster., Prolapsus uteri, Uterus stark vergrössert, Hypertrophie der Portio, Metritis chronica, Prolapsus recti (Rectocele und Vesicocele). — In einer Sitzung am 18. März Keilexcision, Colporrhaphia anter. und Dammplastik. — Heilung per prim. Geheilt entlassen am 8. April. Spätere Nachrichten fehlen.

Nr. 43. H. H., aus Luckenwalde, 41 Jahre alt, aufgenommen 15. Juni 1886, hat mehrmals geboren. Schon nach der ersten Entbindung stellte sich — ohne Dammriss — ein Uterusprolaps leichten Grades ein. Obgleich Patientin ein Pessar trug, wurde nach jeder weiteren Entbindung der Zustand schlimmer, seit 4 Wochen unerträglich. Befund: Starker Prolaps der ganzen Vagina, Prolapsus uteri, die erodirte Portio liegt aussen. — Vesicocele, keine Rectocele; Damm schmal und sehr dünn. —

16. Juni Colporrhaphia anter. et poster. — Dammplastik zur Erhöhung des Damms. Nach 16 Tagen geheilt entlassen.

Patientin schreibt am 14. Januar 1893, dass 8 Wochen nach der Operation der Prolaps recidivirt ist. Die vorgeschlagene nochmalige Operation wurde verweigert.

III. Dammdefecte, die nicht intra partum erworben waren.

Nr. 44. A. P., aus Berlin, 25 Jahre alt, aufgenommen 2. Januar 1885. Vor 8 Wochen hat Patientin auswärts eine Operation durchgemacht, welche die Entfernung einer Geschwulst (Carcinom?) der äusseren Genitalien zum Zweck hatte. Vor der Operation ist ein partieller Dammdefect (Damm 1 Cm. breit) und dicht darüber eine sehr umfangreiche Communication zwischen Rectum und Vagina zurückgeblieben, die Umgebung des Damms und der Fistel von harten Narben eingenommen. Grosse Beschwerden, vollkommene Incontinenz. In beiden Inguinalgegenden grosse harte Drüsenpackete, mehrere Tumoren im Bauch. Kein locales Recidiv der Geschwulst. 3. Januar Spaltung der Dammbrücke, Anfrischung und typische Dammnaht. Die narbigen Gewebe sind indessen so hart und unnachgiebig, dass ein Theil der Wunde ungeschlossen bleiben muss. — Heilung der genähten Partie per prim. Vollkommene Continenz. Entlassen am 28. Januar. Nach einem Vierteljahr ist Patientin an den Bauchmetastasen ihres Tumors zu Grunde gegangen.

Nr. 45. A. S., aus Berlin, 18 Jahre alt, aufgenommen 15. November 1886, ist als vierjähriges Kind in das Räderwerk einer Dreschmaschine gerathen und hat dabei sehr ausgedehnte Verletzungen an den Nates, dem Damm und den äusseren Genitalien erlitten. Nach der Vernarbung der Wunde blieb eine leichte, relative Incontinentia alvi und Neigung zu Prolapsus recti zurück. Seit den letzten Jahren Dysmenorrhoe, häufigere Incontinenz, sehr quälender häufiger Prolaps des Rectums. — Befund: Die Natesgegend und deren Umgebung sind eingenommen von grossen Narben, an der linken Hinterbacke eine tiefe narbige Einziehung, durch welche der After nach links verzogen ist. Verziehung des Scheideneingangs durch Narben nach rechts. Statt des Damms findet sich eine $^1/_3$ Cm. breite Leiste in der Tiefe, der Sphinkter ist zerrissen; umfangreicher Prolaps des Rectums. 16. November. Zunächst wird der Darm aus dem tiefen Narbentrichter durch Umschneidung gelöst und an die richtige Stelle, dem Introitus vaginae gegenüber, verlagert. Darauf Anfrischung und Dammplastik in gewöhnlicher Weise. Tamponade der unterminirten Partie. Heilung per prim. Jedoch kann Patientin nur festen Stuhlgang halten.

Deshalb wird Patientin am 7. Februar 1887 wieder aufgenommen und die Dammplastik wiederholt. Starke Spannung der narbigen schwer verschieblichen Wundränder; deshalb zwei Entspannungsnähte. 3. März. Die Wunde ist mit ziemlich breiter Rectovaginalfistel geheilt. Vorläufige Entlassung. Ist nicht wieder gekommen.

Nr. 46. L. L., aus Berlin, 42 Jahre alt, aufgenommen 23. Juli 1883. Patientin ist wegen Syphilis recti vor 3 Monaten operirt worden. Auf die Amputatio recti folgte rasch ein Recidiv, welches den Rest des Dammes

einnahm und operativ beseitigt wurde. Gleichzeitig wurde eine breite Rectovaginalfistel entdeckt, die 1 Cm. über dem Rest des Damms lag, und durch welche die Rectalschleimhaut sich in die Vagina vorstülpte. — 24. Juli Spaltung der Brücke, Anfrischung, Dammplastik. Wegen starker Spannung wird eine Seidendammnaht gelegt. Reactionslose Heilung.

Mit voller Continenz geheilt entlassen am 9. August.

Patientin ist 1886 an ihrer Lues recti zu Grunde gegangen.

Nr. 47. L. F., aus Allendorf, 33 Jahre alt, aufgenommen 29. Juni 1892. Patientin hat wegen Carcinoma recti im November vorigen Jahres die Amputatio recti und vor 4 Wochen eine Recidivoperation durchgemacht. Sie kehrt jetzt mit umfangreichem Recidiv zurück, dessen Entfernung ohne Wegnahme des ganzen Dammes nicht möglich ist. Im directen Anschluss an die Operation wird der Versuch gemacht, nach der oben beschriebenen Methode den Damm neu zu bilden. Grosse Spannung, mehrere Silbernähte. Die Vagina wird aus Mangel an verfügbarem Hautmaterial sehr eng. — Nach 10 Tagen zeigt sich, dass zwar die Vaginalnaht gehalten hat, dass aber der Damm und die Rectalwand wieder auseinandergewichen sind. Entlassung.

Nr. 48. M. v. M., aus Braunschweig, 12 Jahre alt, aufgenommen 17. Mai 1892. Das Kind ist mit Atresia ani vaginalis geboren worden. Am ersten Lebenstage wurde die Communication des Darmes mit dem Anus durch Spaltung der hinteren Commissur der Vagina und des ganzen Dammes hergestellt. Die ersten plastischen Versuche, die den Damm nach der Vernarbung wiederherstellen sollten (im 1. und im 11. Lebensjahre), waren missglückt. Im vorigen Jahre war die typische Dammplastik gemacht worden, doch hatte sich bei der Kleinheit der Theile und der erheblichen Spannung eine Fistel ausgebildet, die sich bald so verbreiterte, dass jetzt von der Operation nur noch eine schmale Brücke an Stelle des Dammes vorhanden ist. — 19. Juni Plastik nach Spaltung der Brücke. Die entspannende Silbernaht reisst beim Zudrehen durch. Erhebliche Spannung ist nicht zu vermeiden. — Am 6. Tage Stuhlgang; es zeigt sich eine breite Rectovaginalfistel. Vergeblicher Versuch, durch Einlegen von zwei Silbernähten die secundäre Vereinigung zu erzielen. Nach 14 Tagen ist Alles auseinandergewichen. Ungeheilt entlassen.

XII.

Aus der chirurgischen Universitätsklinik zu Greifswald.

Zur Casuistik der präperitonealen Lipome.

Von

Dr. Buschke,
I. klinischen Assistenzarzt.

Die Bezeichnung präperitoneales resp. subperitoneales Lipom wird in weiter Ausdehnung gebraucht für eine Reihe klinisch und anatomisch differenter Bildungen, von denen nur ein kleiner Bruchtheil im wahrsten Wortsinn diesen Namen verdient. Vor Allem müssen wir hier eine Gruppe von Bildungen ausscheiden, die gar nicht selten sind, das sind die Netzhernien in der Linea alba. Dass diese unter der Bezeichnung präperitoneales Lipom — und wie wohl ohne Weiteres zuzugeben ist, mit Unrecht — cursiren, dafür mögen folgende Fälle sprechen, welche von Kisch[1]) als präperitoneale Lipome beschrieben werden:

1. Ein 60 Jahre alter fettleibiger Mann giebt an, seit 2 Jahren an heftigen, anfallsweise auftretenden Magenschmerzen zu leiden. Die Schmerzen sind täglich vorhanden, treten zu verschiedenen Zeiten auf, mitunter nach dem Essen, dauern einige Minuten, mitunter auch einige Stunden. Bei der Untersuchung findet man in der Mitte der Bauchwand 4 Cm. unterhalb des Processus xiphoideus in den fettreichen Bauchdecken eine resistente Stelle, deren Berührung sehr schmerzhaft ist. Bei genauerem Zufassen fühlt man eine rundliche, weiche, haselnussgrosse Geschwulst, die auf Druck in der Tiefe verschwindet und bei Husten wieder zum Vorschein kommt. Durch eine geeignete Bandage wurden sämmtliche Beschwerden gehoben.

2. 40 Jahre alter, sehr fettleibiger Mann. Seit mehr als Jahresfrist hat Patient starke, vom Epigastrium ausstrahlende Schmerzen. Die Untersuchung des Magens ergiebt keinen Anhaltspunkt für eine Erkrankung desselben. Nach einer Entfettungscur findet sich in der Linea alba circa 3 Cm. unter dem Processus xiphoideus eine circa haselnussgrosse Ge-

1) Wiener medic. Presse 1880. Nr. 20.

schwulst, welche fast dieselben palpatorisch erkennbaren Merkmale hat wie die obige. Auch verschwindet sie bei Druck in der Tiefe, um bei Husten wieder zu erscheinen. Eine Bruchbandage hob auch hier alle Beschwerden.

Nach dem ganzen Befund handelte es sich meiner Ansicht nach hier sicher um eine kleine Netzhernie. Das geht daraus hervor, dass die Geschwulst bei Druck in der Tiefe verschwand, und dass eine Bandage die Beschwerden hob. Die Erscheinungen dieser beiden Fälle decken sich vollständig mit den Symptomen, welche durch solche Netzhernien in der Linea alba hervorgerufen werden, deren operative Beseitigung bekanntlich so günstige Resultate ergiebt.

Wenn wir diese Gruppe von pathologischen Bildungen aus der Rubrik der präperitonealen Lipome streichen, dann bleibt noch eine grosse Anzahl von Tumoren zurück, welche zwar anatomisch alle den Namen Lipoma subserosum verdienen, bei denen aber vom klinischen Standpunkte, zum Theil wenigstens, das Lipom den Nebenbefund bildet, und andere Verhältnisse in den Vordergrund treten; ich meine hier vor Allem die lipomartigen Bildungen, welche im Zusammenhang mit Hernien entstehen, sei es dass das Lipom das Primäre gewesen ist und die Hernie bedingt hat, sei es dass um einen alten, meistens leeren Bruchsack sich eine grössere Fettmasse secundär angehäuft hat. In beiden Fällen steht klinisch die Hernie im Vordergrund des Interesses.

Im Uebrigen bleibt dann eine Gruppe von Geschwülsten übrig, welche klinisch und anatomisch mit Recht als wahre subseröse Lipome bezeichnet werden können. Im Allgemeinen hat das subperitoneale Fettgewebe im Verhältniss zu den übrigen serösen Häuten eine relativ starke Neigung zur Production lipomatöser Bildungen; unter dem visceralen Blatt wachsen bekanntermaassen nicht allzu selten die Appendices epiploicae zu Lipomen an, gelangen zuweilen nach Atrophie ihres Stieles als Corpora libera in die Bauchhöhle und werden auch mitunter in verkalktem Zustande in der Lebersubstanz gefunden. Auch ist das Fettgewebe des Mesenterium und das retroperitoneale Fett der prädisponirte Sitz oft enorm grosser, allerdings histologisch nicht immer reiner, oft myxomatöser Lipome. Von Alsberg [1]) ist ein derartiges Lipom, das operativ entfernt wurde, beschrieben; dort sind auch aus der Literatur mehrere Fälle retroperitonealer und mesenterialer Lipome mitgetheilt, die ich hier eben

1) Exstirpation eines grossen retroperitonealen Lipoms u. s. w. Deutsche med. Wochenschrift 1887. Nr. 46. S. 994.

nur berühre, weil sie für unseren Gegenstand — die präperitonealen Lipome — keine besondere Bedeutung haben.

An der vorderen Bauchwand sind nicht alle Punkte in gleicher Weise disponirt für die Entwicklung von Lipomen, sondern für gewöhnlich sind es anatomisch und entwicklungsgeschichtlich prägnante Punkte, die den Ursprung von Lipomen bilden, Punkte, an denen das subseröse Fettgewebe schon normaler Weise in grösserer Anhäufung sich vorfindet; so an allen Stellen, wo sich das Bauchfell physiologischer Weise stärker verschieben kann, in der Umgebung der Blase und der Gefässe, vor Allem an den Stellen, wo diese durch die Bauchdecken treten; dann an dem Leistenkanal, Schenkelring, um kleine Gefässe, die durch die Linea alba treten.

An allen diesen Stellen sind nun, wie gesagt, Lipome nicht so selten; dagegen habe ich in der mir zugänglichen Literatur [1]) der letzten Jahre keinen Fall gefunden, wo ein subseröses Lipom an der vorderen Bauchwand sich an einer Stelle entwickelt hat, die nicht in der eben besprochenen Weise prädisponirt ist für die Entstehung von Fettgewebsgeschwülsten; es mag deshalb von Interesse sein, einen derartigen Fall zu referiren, den ich in der Klinik des Herrn Prof. Helferich zu beobachten Gelegenheit hatte:

Patient ist der 42 Jahre alte Töpfergeselle Ahrens aus Wolgast. Derselbe überstand im Jahre 1869 eine „Bauchfellentzündung", 1881 und 1890 eine Lungenentzündung. Vor circa 1/4 Jahr bemerkte Patient unter dem linken Rippenbogen eine circa hühnereigrosse Geschwulst unter intacter Haut. Ein wesentliches Wachsen der Geschwulst will er seitdem nicht bemerkt haben. Die Geschwulst war auch auf Druck stets schmerzlos, nur will Patient besonders bei schwerer Arbeit und des Abends stets ein Gefühl von Spannung in der Gegend der Geschwulst gehabt haben.

Status: Kräftig gebauter, musculöser, wohlgenährter Mann. Dicht unter dem linken Rippenbogen in der Mammillarlinie und circa in Höhe des Ansatzes der 10. an die 9. Rippe sieht man eine flache, rundliche, circa handtellergrosse Prominenz. Die Haut über derselben ist normal. Bei der Palpation ergiebt sich, dass die Prominenz bedingt ist durch einen oval geformten, hühnereigrossen Tumor, dessen längste Axe ungefähr dem Rippenbogen parallel verläuft. Derselbe hat deutliche Grenzen, ist von mässig fester Consistenz, hat eine etwas unebene Oberfläche, an der man hier und da allerdings nur sehr undeutlich Furchen zu fühlen glaubt.

Die Haut ist über der Geschwulst verschieblich. Die Geschwulst selbst verschwindet bei kräftigem Zufassen in der Tiefe, um bei tiefer Inspiration wieder zu Tage zu treten.

1) Die diesbezüglichen Werke von: Cruveilhier, Rokitansky, Virchow, Laboulène, Orth, König, Heineke (Pitha-Billroth), Birch-Hirschfeld u. A.

Bei Contraction der Bauchmusculatur werden die Contouren der Geschwulst ganz undeutlich.

Bei Aufblähung des Darms und des Magens tritt die Geschwulst sehr deutlich hervor und lässt sich nun nicht in die Tiefe zurückdrängen. Die Athembewegungen macht die Geschwulst in ganz geringen Excursionen von vorn nach hinten mit.

Der Schall über dem Tumor ist tympanitisch.

Leber und Milz zeigen normale Grenzen und keinen Zusammenhang mit der Geschwulst, ebenso lässt sie sich von den Rippen deutlich abgrenzen.

Die Untersuchung der übrigen Organe ergiebt normale Verhältnisse.

Diagnose. Die Analyse des aufgenommenen Thatbestandes führte zu der Diagnose eines subserösen Lipoms aus folgenden Gründen:

1. Dass es sich wahrscheinlich um ein Lipom handelte, wurde angenommen, weil die Consistenz, die Oberfläche (Furchen, etwas gelappter Bau) dafür sprachen.

2. Dass dies Lipom seinen Sitz im subserösen Fettgewebe hatte, dafür sprach Folgendes:

a) in den Bauchdecken sass es, weil es die Athemexcursionen von vorn nach hinten mitmachte, während andererseits ein nachweisbarer Zusammenhang mit einem intraabdominellen Organ nicht bestand;

b) dass es der Haut, der Musculatur resp. den Fascien nicht angehörte, ging daraus hervor, dass bei Contraction der Bauchmusculatur der Tumor undeutlicher wurde resp. verschwand.

Hiernach wurde dann ein Lipoma subserosum als höchst wahrscheinlich angenommen.

Die am 20. Februar 1892 vorgenommene Operation bestätigte diese Diagnose.

Die Operation war sehr erschwert dadurch, dass Patient sehr schwer zu chloroformiren war. Es wurde ein Schnitt gemacht vom Processus xiphoideus schräg nach abwärts dem Rippenbogen entlang, circa 20 Cm. lang. Präparando werden die einzelnen Schichten der Bauchwand, die Insertionsenden des Musculus rectus abdominis schräg zur Faserrichtung durchschnitten. Der Tumor präsentirt sich dann als ein circa hühnereigrosses, flach gelapptes Lipom im subserösen Fettgewebe. Dasselbe ist leicht in toto ausschälbar.

Der Musculus rectus wird mit Catgutfäden wieder zusammengenäht. Die Haut wird mit Seidennähten verschlossen bis auf eine kleine Oeffnung im untersten Wundwinkel, welche die Ableitung der Wundsecrete ermöglicht. Sie wird nach dem an hiesiger Klinik gebräuchlichen Verfahren mit zwei Catgutfäden umsäumt und jederseits mit einer Catgutsutur eingekrempelt und dadurch im Sinne einer Drainage an einer Stelle offen gehalten. Trockener antiseptischer Compressionsverband.

Nach normalem Wundverlauf ist die Wunde nach 14 Tagen bis auf einen kleinen Granulationsknopf an der Drainagestelle geheilt. Patient wird mit einer Bruchbinde entlassen.

Nach circa 3 Monaten sah ich ihn wieder völlig geheilt, schöne Narbe, keine Neigung zum Bauchbruch.

Die mikroskopische Untersuchung bestätigte die makroskopische Diagnose: es handelte sich histologisch um ein einfaches Lipom.

Die Art und Weise, wie sich solche Lipome entwickeln mögen, illustrirt ein Sectionsbefund von Chiari, den ich allerdings im Original nirgends gefunden habe, sondern nur in einem Bericht von Thomayer[1]): dort bestand nämlich eine partielle Ausstülpung des Fettgewebes, so dass Theile des letzteren polypenartig aus der subperitonealen Schicht durch eine linsengrosse, in der Aponeurose befindlichen Oeffnung in das Unterhautzellgewebe drangen.

1) Wiener allgemeine medic. Zeitung 1889.

XIII.

Aus der chirurg. Abtheilung des städtischen Krankenhauses am Urban zu Berlin.

Zur Behandlung des Angioma arteriale racemosum, besonders des Kopfes.

Von

Dr. A. Siegmund
in Braunschweig.

(Mit 1 Abbildung.)

Zwei Fälle von arteriellem Rankenangiom, behandelt auf der chirurgischen Abtheilung des Krankenhauses am Urban zu Berlin, sowie drei weitere Fälle, die zwar nicht operirt wurden, aber durch Sitz und Ausdehnung interessant erscheinen, veranlassen mich, dieser Erkrankungsform näher zu treten.

Zwar ist nach den grundlegenden Arbeiten von Virchow[1])*) und den späteren von Heine[2]) wesentlich Neues über die Entstehung, den anatomischen Bau und die klinischen Erscheinungen der Krankheit von einer solchen Untersuchung nicht zu erwarten, nützlich ist das Anstellen einer solchen vielleicht aber deswegen, weil über die Behandlungsweise, zumal in schwierigen Fällen, eine Einigung noch nicht erzielt ist.

Zunächst die Krankengeschichten:

Die erste der Kranken ist früher von Wilms operirt worden und war dann lange in der Privatbehandlung meines verehrten Lehrers, Herrn Dr. W. Körte, der über sie schon im XIII. Bande der Deutschen Zeitschrift für Chirurgie berichtet hat. Die weitere Verfolgung lehrte indessen, dass eine Einschränkung des Lobes der zur Behandlung angewandten Elektropunctur nöthig ist. Deswegen theile ich im Auftrag des Herrn Dr. Körte hier den weiteren Verlauf mit.

Für die liebenswürdige Mittheilung der betreffenden Aufzeichnungen sage ich Herrn Dr. Körte hier den besten Dank.

*) Die kleinen Zahlen beziehen sich auf das am Schlusse der Arbeit beigefügte Literaturverzeichniss.

Die Patientin Nr. 1, Frl. St., 24 Jahre alt, wurde am 21. October 1878 in Bethanien aufgenommen. Die ganze hintere Seite der Ohrmuschel, der freie Rand des linken Ohres und das Ohrläppchen waren bedeckt von einem arteriellen Rankenangiom, das sich auch auf die umgebenden Theile: die Schläfe, die Gegend der Schläfenbeinschuppe und die Gegend hinter dem Ohre ausdehnte. Nach 9—10 mal angewandter Elektropunctur wurde die Geschwulst Ende Januar 1879 ganz hart und pulsirte nirgends mehr. Das Aussehen des linken Ohres glich dem gesunden nunmehr fast völlig in Dicke und Farbe.

7 Monate danach berichtete das Fräulein, dass sich der Zustand des Ohres dauernd gut erhalten habe, 2 Jahre nach der Operation überzeugte sich Körte selbst von der Dauer der Heilung.

Im Sommer 1884 aber kam die Patientin wieder zu Körte mit einem Recidiv, das sich seit etwa einem Jahre wieder gebildet hatte. Körte nahm folgenden Befund auf: 30jähriges Fräulein, von zartem Körperbau, blasser Farbe. Herzthätigkeit sehr stürmisch, hebender Spitzenstoss, Herzdämpfung nicht vergrössert, Töne rein. Linke Art. carotis, weiter als die rechte, zeigt sehr lebhafte Pulsation. In dem Winkel zwischen Kiefer und Proc. mast. linkerseits fühlt man erweiterte, lebhaft pulsirende Gefässe, welche sich nach oben auf das Ohrläppchen und die Hinterseite der Ohrmuschel fortsetzen bis ungefähr zu deren oberem Drittel. Die Gefässknäuel sind von dünner narbiger Haut überzogen. An der Vorderseite fühlt man die erweiterte und geschlängelte Art. temporalis. Druck auf die Art. carotis hebt die Geschwulst auf, was früher vor der Einwirkung der Elektropunctur nicht der Fall gewesen war. Die Beschwerden, die die Patientin angiebt, bestehen in dem Gefühl starken Sausens, besonders beim Liegen auf dem Ohre.

Es waren also augenscheinlich die durch die Elektropunctur verödeten Gefässe wieder zum Theil wegsam gemacht, wohl infolge des durch die stürmische Herzthätigkeit gesteigerten Blutdruckes, der auch die Erweiterung der Carotis sin. bewirkt hatte. Es war daher zu erwarten, dass in der Folge auch die noch nicht wieder eröffneten Bahnen wieder gangbar werden würden, die früher das Ohr hufeisenförmig umgeben hatten.

Körte beschloss daher, das Wiedergewachsene herauszuschneiden, vorher aber die erweiterte Art. temp. und die Carotis ext. zu unterbinden zum Zwecke der Herabsetzung der Blutzufuhr zu der Geschwulst und Minderung des Blutdruckes im Gebiete der linken Carot. ext.

Operation am 18. August 1884.

Zunächst unterband Körte von einem 3 Cm. langen Schnitte parallel dem Tragus die erweiterte Art. temp. oben und unten und durchschnitt sie zwischen den Unterbindungen. Zur Unterbindung der Art. carot. ext. wurde ein Schnitt vom Kieferwinkel abwärts dem vorderen Rande des Musc. sternocleidomast. entlang geführt, nach Durchtrennung des Platysma mehrere Venen zur Seite geschoben, der innere Rand des Muskels freigelegt und die Gefässscheide unterhalb dieses eröffnet. Dicht unterhalb der Kreuzung mit dem hinteren Bauche des Digastricus mandibulae wurde dann die Carot. ext. mittelst zwei Fäden von Sublimatcatgut Nr. 1 im Abstande von 1 Cm. von einander unterbunden und dazwischen durch-

schnitten. Das centrale Stück pulsirte mächtig, das periphere sank zunächst zusammen, füllte sich dann aber wieder und zeigte schwache Pulsationen. Beide Gefässenden zogen sich in die Zellgewebsscheide zurück. Aeste, die etwas dicht an der Unterbindungsstelle abgingen, wurden nicht gesehen, auch nicht gesucht, um das Gefäss nicht zu schädigen. — Die Pulsation in dem Rankenangiom liess nach der Unterbindung sofort nach. Es wurde nun an der hinteren Fläche des Ohres vom oberen Drittel abwärts ein Längsschnitt durch die dünne, den Gefässtumor bedeckende Haut gemacht und bis 1 Cm. unterhalb des Ohrläppchens verlängert; entsprechend dem freien Rande des Ohrläppchens wurde ein senkrechter Schnitt darauf gesetzt. Nach Ablösung der Haut nach beiden Seiten hin wurde dann die dem Ohrknorpel flach aufliegende und zwischen beide Hautlappen des Ohrläppchens eindringende Gefässgeschwulst herausgeschnitten. Dabei blutete es trotz der Carotisunterbindung sehr lebhaft; nicht spritzend, aber in einem ununterbrochenen Strome von vielen Stellen aus. Durch Fingerdruck und zahlreiche Arterienklemmen wurde die Blutung beherrscht. Besondere Schwierigkeiten bot der Fortsatz des Angioms, der sich an der hinteren Fläche des Ohres in die Tiefe erstreckte; doch wurde anscheinend auch hier alles Geschwulstgewebe entfernt. Nach völliger Stillung der Blutung durch Catgutunterbindungen sowie mehrere Umstechungen und Versenkungsnähte wurden die Hautlappen etwas gekürzt und dann die Wunde mittelst fortlaufender Naht —|-förmig geschlossen. Ebenso wurden die beiden Unterbindungswunden genäht; in den oberen Winkel der Carotiswunde, sowie in den Wundwinkel hinter dem Ohre wurde je ein kleines Gummirohr gelegt. Auf die Nahtlinie kam etwas Jodoformgaze, darüber zwei Mooskissen. Der Heilungsverlauf war regelmässig, am 5. Tage wurden die Gummiröhren entfernt, am 12. Tage war Alles verheilt bis auf zwei Granulationspunkte, die sich schnell überhäuteten.

Bei der Entlassung am 5. September 1884 stellte Körte Folgendes fest: Die Art. carotis sin. ist erheblich dünner als vor der Operation, pulsirt schwächer. Die Pulsationen lassen sich bis zum oberen Rande des Kehlkopfes verfolgen, wo sie aufhören. Im Gebiet der Art. carotis externa ist keine Pulsation zu fühlen. Das Ohr ist kleiner und blasser, an keiner Stelle ist in ihm oder in der Umgebung Arterienpuls wahrzunehmen. Etwas nach hinten von dem Unterbindungsschnitt fühlt man unter dem Sternocleidomastoideus ein pulsirendes Gefäss, das gegen die Schädelbasis hin zieht (Art. carot. int.). Die Herzthätigkeit ist weniger stürmisch, der Puls noch beschleunigt (90—100 Schläge in der Minute).

Am 22. September 1890 kam die Patientin mit einem neuen Recidiv in das Krankenhaus am Urban. Das Ohr ist verdickt und blau, man fühlt in ihm allenthalben an der Hinterseite einen mit der Herzsystole gleichzeitigen Puls. Umgeben ist das Ohr von einem hufeisenförmigen Kranze ausgedehnter pulsirender Gefässe, beginnend vor dem Tragus und oben um das Ohr herumziehend bis zur Grube unter dem Proc. mast. Die Haut über den Gefässen ist verdünnt und blauroth.

Herz: nicht vergrössert; stark fühlbarer, hebender Spitzenstoss, Töne rein.

An der Unterbindungsstelle der Carotis kein Puls; die Circulation

hatte sich also durch Anastomosen hergestellt. Besonders starke Gefässe oberhalb des Ohres.

Druck auf die linke Carotis beeinflusste die Grösse des Tumors nicht. Demnach wurde die Ausschneidung des Tumors beschlossen, und zwar in zwei Zeiten, denn die Blutung musste durch Druck während der Operation beherrscht werden, dieser liess sich aber nur da sicher ausführen, wo Knochen dicht unter der Haut liegt. Es wäre also bei einzeitigem Operiren jedenfalls ein sehr starker Blutverlust eingetreten.

23. September 1890 erste Operation.

Ein halbmondförmiger Schnitt, oberhalb des Ohres beginnend, läuft hinter ihm bis unter das Ohrläppchen hinab. Es wird dabei versucht, die Blutung durch eine halbmondförmig gebogene Bleiplatte in Schranken zu halten, die möglichst entsprechend der Oberfläche dieser Körperstelle gebogen war, die Platte bewährte sich aber nicht. Nun Fingerdruck. Unter lebhafter Blutung Ausschneidung der kranken Gefässe bis ins Gesunde. Es waren viele Unterbindungen nöthig.

30. September. Entfernung der Nähte. Ueberall ist Heilung erfolgt.

6. October zweite Operation.

Herausschneidung der pulsirenden Theile vor dem Ohre. Die Gefässe sind so dünnwandig und stellenweise mit der dünnen Haut verwachsen, dass zur schnelleren Ausführung der Ausschneidung ein Theil der bedeckenden Haut mit weggenommen wird. Der entstehende Verlust wird durch einen aus der Schläfengegend entnommenen gestielten Lappen gedeckt. Trotz Fingerdruck und Klemmen starker Blutverlust.

26. October. Bei der Entlassung ist keine Pulsation zu fühlen, weder am Ohr, noch in der Umgebung. Das Ohr ist erheblich blasser und dünner geworden. Die Narben sind fein, so dass eine Entstellung nicht besteht.

Krankengeschichte Nr. 2.

Frau Tepper, aufgenommen den 30. Juni 1891, 34 Jahre alt, Maurersfrau aus Driesen in der Mark. Sie behauptet bestimmt, soweit sie zurückdenken könne, vor der Entstehung des jetzigen Tumors kein Gefässmal an der Stelle gehabt zu haben. Auch ein Trauma wird bestimmt geleugnet. Vor 10 Jahren, nach der 5. Entbindung, entstand an der rechten Stirnseite (Haargrenze oberhalb des Jochbogens) eine taubeneigrosse Geschwulst von rother Farbe. Nach jeder der ferneren 8 Entbindungen (letzte am 7. December 1888) vergrösserte sich die Geschwulst nach der Gegend über dem Ohre, der Vorderscheitelgegend, auf die Stirn hin und neuerdings auch nach dem Auge zu bis zur Nasenwurzel. Erwähnenswerth ist noch, dass die Frau einige Zeit vor ihrer Aufnahme im Krankenhause sich auf den Rath einer „klugen Frau" Blutegel um die Geschwulst setzen liess!! Es folgte eine sehr starke Blutung, die nur mühsam gestillt wurde. Aerztlichen Rath nahm sie erst in Anspruch, als sie das Auge gefährdet glaubte.

Befund: Auf der rechten Seite der Stirn ein aus einem Gewirr von Adern bestehender weicher Tumor, der gleichzeitig mit der Herzsystole pulsirt, und zwar überall. Die aufgelegte Hand fühlt überall starkes Schwirren. Die dickste Stelle der Geschwulst liegt etwa in der Gegend

des rechten Stirnhöckers. Die Geschwulst springt daselbst 1,5 Cm. über die Umgebung vor. Weiterhin flacht sie sich rings ab und sendet geschlängelte Gefässranken aus, eine gerade an der Haargrenze hinab, eine zweite auf dem behaarten Kopfe in einem Bogen nach der hinteren Ohrgegend zu, und eine dritte schräg hinab zur rechten Seite der Nasenwurzel (s. Abbildung). Die Nasenwurzel erscheint deshalb verbreitert, um so mehr, als auf ihrer linken Seite auch ein dickes geschlängeltes

Gefäss entspringt. Dieses zieht schräg nach aussen und oben nach dem linken Stirnhöcker zu. Die genannten Rankenstränge werden zum Theil von mehreren Gefässen gebildet, deren dickste etwa bleistiftdick sind.

Die Haut ist über der höchsten Kuppe der Geschwulst stark verdünnt und lässt viele Gefässerweiterungen sehen. Die Gefässe scheinen überall blau durch.

Druck auf die rechte Carotis ist ohne jeden Einfluss auf die Pulsation

des Tumors, Druck auf beide Carotiden, der nur kurze Zeit vertragen wird, setzt die Pulsation herab, ohne sie aufzuheben.

Uebrigens sind Aneurysmen nicht vorhanden, wohl aber Krampfadern an den Beinen.

Die Herzresistenz beginnt 3 Cm. seitwärts vom rechten Brustbeinrand und reicht nach links bis etwas ausserhalb der linken Brustwarze. Das Herz ist also etwas verbreitert. Töne leise, rein, Puls regelmässig, macht 88 Schläge in der Minute.

Lungengrenzen, Schall und Athmungsgeräusch normal, übrige Organe gesund.

Es wurde beschlossen, das Gewächs herauszuschneiden. Bei der enormen Ausdehnung und der Dünnwandigkeit der pulsirenden Gefässe musste eine Sicherung gegen die Blutung während der Operation geschaffen werden. Nun erschien die vorherige gesonderte Unterbindung der zuführenden Ranken nicht angängig, weil sie aus je mehreren wohl kaum von einander trennbaren Gefässen bestanden, und weil auch die Ausdehnung der Erkrankung in deren Wänden nicht feststellbar war; es hätte bei vorherigen Unterbindungsversuchen möglicher Weise eine unangenehme Blutung geben können. Dagegen war der Sitz der Geschwulst derart, dass eine Abschneidung des aus den Randgegenden zuströmenden Blutes durch einen rundum angelegten Gummischlauch möglich erschien. Dieser aber drückte nicht gleichmässig, wenn ein Gefäss, z. B. das der Schläfe, in einer Senkung lag; ausserdem rutschte er leicht über die Augen. Um diese Uebelstände zu vermeiden, legte Verfasser Guttaperchaplatten unter den Schlauch, die nach Erweichung in warmem Wasser der Form des Kopfes durch Anpressen genau nachgebildet waren und diesem daher fest anlagen. In die Aussenseite der Platten war eine Rinne zur Aufnahme des Schlauches eingeknetet, der nun nicht so leicht abrutschte und allenthalben die Gefässe gut zudrückte. Es konnte auf diese Weise nur die von der Unterlage, d. h. aus dem Knochen kommende Gefässverbindung zu Blutungen Anlass geben. Diese mussten sich aber durch Fingerdruck stillen lassen. Die Verbesserung fand Herrn Dr. Körte's Billigung und bewährte sich bei der am 1. Juli 1891 vorgenommenen Operation.

Diese begann nach Rasiren eines Haarbüschels mit der Freilegung und Ausschälung der Ranke auf der Stirn, deren proximales Ende sich dann an der Nasenwurzel im Gesunden unterbinden und abschneiden liess. Bei der nun folgenden Entfernung des Hauptknotens ging viel Haut mit verloren. Er wurde im Ganzen von der Unterlage gelöst, dann die zuführenden Ranken vor und hinter das Ohr verfolgt und an nicht mehr erweiterten Stellen mit anscheinend gesunder Wand doppelt unterbunden und durchschnitten. Die Blutung war während der ganzen Operation ziemlich gering und nicht spritzend und stand völlig nach Unterbindung der vielen künstlich zusammengedrückten Gefässe, auch nach Lösung des Schlauches.

Der grosse Hautverlust wurde theils durch Hautverschiebung und Naht, theils durch Hautüberpflanzung nach Thiersch gedeckt.

In den folgenden Tagen entstanden Randnekrosen aller Wundränder, die anscheinend schlecht ernährt waren. Im Anschluss daran Ver-

eiterung der Stichkanäle, die aber weder Fieber hervorrief, noch die Anheilung der überpflanzten Hautstücke störte.

Unter feuchtem Verbande mit essigsaurer Thonerde verschwand der Eiter und stiessen sich die nekrotischen Stellen ab.

Die anatomische Untersuchung ergab den gewöhnlichen Befund: Verdünnung der Arterienwand an den Buchten der Gefässe, Verfettung der Intima.

9. August auf Wunsch entlassen mit kleinen Granulationsflächen. Nirgends Pulsation.

Das erweiterte geschlängelte Gefäss der linken Stirnseite wurde nicht herausgenommen.

Einige Wochen später stellte sich die Patientin vor. Die Wunde war überhäutet, nirgends Pulsation.

Hier füge ich die übrigen schon erwähnten Beobachtungen von Rankenangiomen bei:

Fall 3. Rankenangiom der Unterlippe.

Frau Kurth, 30 Jahre alt, kam im Mai 1886 in Dr. Körte's Behandlung. Hat mehrmals geboren. Seit 5 Jahren bemerkt sie eine pulsirende Geschwulst in der Unterlippe, beginnend aussen in der Kinn-Unterlippenfalte; in den Schwangerschaften wuchs die Geschwulst besonders, vor Allem nach einer Fehlgeburt (vermuthlich Eihäute verhalten). Patientin befragte zunächst Dr. Settegast. Dieser unterband Ende April 1886 die Art. max. ext. Danach wurde die Pulsation geringer, verschwand aber nicht (Schwangerschaft vom April an!).

12. Mai. Befund: Zarte Frau von 30 Jahren, steht vermuthlich im Beginne einer neuen Schwangerschaft. An der rechten Seite der Unterlippe schon äusserlich ausgedehnte Gefässe in einem Tumor zu sehen. Bei der Betastung fühlt man viele arterielle ausgedehnte Gefässe, die zu einem Knäuel zusammengeballt sind und lebhaft pulsiren. Die Erkrankung durchsetzt die ganze Dicke der Lippe, erstreckt sich medianwärts bis zur Mittellinie, nach aussen bis zum Mundwinkel. Ausgedehnte Gefässe ziehen bis zum Kieferrande schräg abwärts. Auf Zusammendrückung der Carotis wird die Pulsation schwächer, erlischt aber nicht.

1. Juni. Elektropunctur (Morphiumeinspritzung). 3 Stahlnadeln, durch Silberdraht mit dem + Pol in Verbindung gesetzt und in den Tumor eingestochen, ebensoviel Stahlnadeln in Verbindung mit dem — Pol eingestochen. Strom zuerst von 4 Zink-Kohlenplatten-Elementen (Stöhrer), dann allmählich bis zu 8 Elementen gesteigert. Schmerz beim Einsetzen des Stromes und bei Verstärkung erheblich, sonst erträglich. Der Strom wird etwa 10 Minuten lang durchgeleitet. Es entwickeln sich deutliche Gasblasen, um den + Pol herum treten schwarze Ringe auf. Nach 10 Minuten Nadeln entfernt ohne Blutung (während des Durchleitens des Stromes wurde der Tumor an zwei Seiten zusammengedrückt, um den Blutlauf zu verringern). Verband mit Jodoformcollodium. Der Tumor schwillt auf, man fühlt harte Stellen und auch Gasblasen in ihnen.

13. Juni. Die Geschwulst ist in der Umgebung der Nadelstiche härter geworden. Pulsation geringer, besonders lebhaft noch an der Innenseite unter der Schleimhaut. — Die nach der Elektropunctur heftige Schwellung

ist geringer geworden. Die Nadelstichpunkte eitern oberflächlich ein wenig.

13. Juli. Neue Elektropunctur. 3 Stahlnadeln an der Schleimhautseite eingestochen, 3 an der Aussenseite in die Haut. 2—8 Elemente 10 Minuten lang. Lebhafter Schmerz, Schwellung stark. Geringe Blutung beim Herausziehen. Jodoformcollodium. Die beträchtliche Schwellung wird in einigen Tagen rückgängig. Patientin ist nunmehr sicher im 4. Monat schwanger.

21. Juli. Die Geschwulst ist härter geworden. Zahlreiche harte Stränge durchziehen sie.

2. August. Lippe abgeschwollen. Man fühlt besonders an der Innenseite feste derbe Stränge. An der Aussenseite nach dem Kinn zu pulsiren noch ausgedehnte Gefässe.

An Dr. Settegast übergeben.

September: Die Frau ist bei fortschreitender Schwangerschaft so elend, dass von weiterer Elektropunctur abgesehen wird.

Die Kranke ging nachher in andere Behandlung über; es ist nichts Sicheres darüber zu erfahren.

Fall 4. Rankenangiom des Nackens.

Hans R., 6 Jahre alt, angeboren ein pulsirender Tumor am Halse. Der sonst gesunde Knabe etwas blass, an der linken Seite des Nackens, medianwärts bis zum hinteren Rande des Kopfnickers, nach abwärts bis zur Höhe des 5. Dornfortsatzes, nach aussen bis zum vorderen Rande der Nackenmusculatur ein lebhaft pulsirendes Gefässknäuel. Der aufgelegte Finger fühlt ein beständiges Schwirren darin, man sieht ausgedehnte Gefässe (Cervicalis ascendens) von der Subclaviagegend zum Tumor ziehen, desgleichen von oben von der Occipitalis. Auf den Querfortsätzen der Halswirbel ist ein grosses pulsirendes Gefäss; Compression der Subclavia vermindert das Schwirren, hebt es aber nicht auf, auch nicht Druck auf die Carotis. Allseitiger Druck um den Tumor herum hebt das Pulsiren auf. Mit dem Sthetoskop hört man lautes Rauschen. Herzdämpfung nicht verbreitert, Spitzenstoss nicht besonders stark, im 5. Zwischenrippenraum nach links von der Warzenlinie; Herztöne normal. Von innen aus lässt sich nichts vom Tumor fühlen.

Diagnose: Angioma arteriale racemosum.

Keine Beschwerden; daher Eingriff abgelehnt.

Fall 5. Rankenangiom des Fusses.

M. B., Mädchen, geboren 1876. Mutter hat seit der Geburt des Kindes bemerkt, dass das rechte Beinchen wärmer war, als das linke, später fiel ihr auf, dass die Kleine rechts weitere Stiefel tragen musste, als links. Im Sommer 1884 sah sie, dass es beim Stehen „schief" war. Die Untersuchung ergab Körte damals: Rechtes Bein 3 Cm. länger als das linke; der Unterschied fällt ausschliesslich auf den Unterschenkel. Fussblatt rechts um fast 2 Cm. dicker im Umfange, als links. Auf dem rechten Fussrücken im Bereich der Endäste der Art. tibialis antica zahlreiche geschlängelte, lebhaft pulsirende Arterien, leicht zusammendrückbar. Gefässgeräusche hörbar. Gewebe der Fusssohle dicker als links, weich, nicht pulsirend. Temperatur des Fusses erhöht gegen den linken.

Art. tibial. ant. erweitert; Art. cruralis dextra erweitert im Scarpaschen Dreieck. Gefässgeräusche in ihr. Druck auf die Cruralis hebt die Pulsation in dem Fusse auf.

Herz normal. Alle Organe gesund. Behandlung: Elastische Binden; links erhöhte Sohle.

September 1888. Erneute Untersuchung ergiebt dasselbe. Ausdehnung der Geschwulst nicht vergrössert.

2. Juni 1892.

Länge der Beine (Spina ant. sup. bis Malleol. ext.):
rechts 91 Cm., links 87,5 Cm.
Länge der Unterschenkel (unterer Rand der Patella bis Mall. ext.):
rechts 42 Cm., links 39 Cm.
Länge der Füsse:
rechts 24 Cm., links 22,5 Cm.
Umfang der Füsse über den Ballen:
rechts 24,5 Cm., links 23 Cm.
Umfang der Füsse über dem Spann:
rechts 25 Cm., links 22,5 Cm.
Umfang oberhalb der Knöchel:
rechts 21 Cm., links 20,5 Cm.
Umfang in der Mitte des Unterschenkels:
rechts 32 Cm., links 30 Cm.
Umfang in der Mitte des Oberschenkels:
rechts 47 Cm., links 46 Cm.

Beim Erheben des Fusses nimmt seine Schwellung ab.

Die Schwellung des Fusses ist weich, pulsirt lebhaft, ist zusammendrückbar. Die aufgelegte Hand fühlt ein systolisches Schwirren. Lebhafte blasende Geräusche mit dem Sthetoskop zu hören. Die Erweiterung der Gefässe geht bis zum Fussgelenk.

Auf dem Fussrücken blaurothe Stellen von 1 ½ Cm. Durchmesser, wo die Haut sehr dünn ist; ein Geschwür ist frisch vernarbt.

An der Fusssohle im Gebiete der Tibialis postica gleiche Veränderung.

Die Gefässgeräusche hört man im ganzen Verlaufe der Gefässe bis zum Ligam. Poup.

Druck auf die Art. femor. am Schambein hebt die Pulsation auf, Erhebung des Fusses schwächt sie sehr ab; bei Herabhängen des Fusses nimmt sie zu.

Am Herzen, das nicht verbreitert ist, leichtes systolisches Geräusch. Uebrigens ist das Mädchen gesund und von kräftiger Musculatur.

Die starke Zunahme des Leidens stammt von 1888, also von der Entwicklung der Mannbarkeit.

Behandlung: Zudrückung war nutzlos, Gummibinden waren nicht anhaltend getragen worden, weil die Haut darunter litt. Ausschneidung nicht möglich wegen der grossen Ausdehnung. Unterbindung der Art. crural. wäre nutzlos, die aller zuführenden Gefässe nicht möglich, auch Gefahr des Absterbens des Beines dabei. Das Anwachsen der Geschwulst seit 4 Jahren lässt Blutungen befürchten, auch die Geschwürsbildung deutet darauf hin.

Nach Besprechung mit Thiersch wurde eine Cur mit Alkoholeinspritzung in Aussicht genommen. Einstweilen thun Zinkleimverbände symptomatisch gute Dienste. Durch Verzug nach ausserhalb zunächst aus der Behandlung geschieden.

Bedeutsam ist bei dem Falle besonders die Ausdehnung des Leidens, die starke Zunahme in den Entwicklungsjahren und die Vermehrung des Wachsthums durch Vermehrung des arteriellen Blutzuflusses. — —

Nur wenige der verschieden gearteten, seit langer Zeit empfohlenen Mittel gegen das Rankenangiom sind heute allgemein aufgegeben, so die dauernde Zudrückung der zuführenden Gefässe; die meisten finden vielmehr, manche trotz Warnungen von anderen Seiten, immer wieder Verfechter, so die Unterbindung der unmittelbar zuführenden Gefässe oder entfernterer Arterienstämme, die Einspritzung Gerinnung machender Flüssigkeiten, die Elektropunctur, die Ausschneidung. Neuerdings ist noch die Einspritzung von Alkohol in das die Gefässe umgebende Bindegewebe dazu gekommen; sie soll durch eine entzündliche Schrumpfung des Bindegewebes die Gefässe zur Verödung bringen.

Haben auch manche dieser Behandlungsweisen ihre Gefahren, und sind auch die Erfolge der meisten schwankend, wie aus der Literatur alter und neuer Zeit zur Genüge hervorgeht, so treibt doch anscheinend die Besorgniss vor der Blutungsgefahr bei schneidenden Eingriffen die Aerzte immer wieder zum Versuchen jener Mittel.

Und doch muss Jeder, der diese Erkrankungsform für eine eigentliche Geschwulst hält, d. h. für ein mit selbständiger Wachsthumskraft begabtes Gebilde — und dafür hat sie schon Virchow erklärt —, die am gründlichsten zerstörende Behandlungsweise als die richtige ansehen.*) Das ist denn auch von Seiten der namhaftesten Bearbeiter der Frage, Heine, Körte, Kümmell u. A., betont worden. Am gründlichsten aber zerstört das Messer.

Hauptsächlich treten heutzutage mit dem Messer in Wettbewerb die Unterbindung der Carotis und die Elektrolyse, Mittel, von denen dieses als ein die Geschwulst unmittelbar örtlich angreifendes der Ausschneidung am nächsten verwandt ist.

Im Folgenden**) sollen nun die verschiedenen Arten besprochen werden hinsichtlich ihres Heilerfolges, sowie der durch sie bewirkten

*) Beim Rankenangiom sind freilich Degenerationsvorgänge neben der Neubildung von Gewebe in der Gefässwand vorhanden; klinisch indess erzeugt es durchaus die Nachtheile einer echten Geschwulst.

**) Die Statistik macht keinen Anspruch auf Vollständigkeit.

Gefahr. Dabei halte ich mich an die Heine'sche Eintheilung der Verfahren in 3 Gruppen:

I. „Behandlungsweisen, welche durch Beschränkung der Blutzufuhr die Einschrumpfung und Rückbildung der erweiterten Blutbahnen bezwecken."

1. Die Behandlung durch Druck auf Gefässe.

Sie wird als nutzlos verworfen schon von Heine[2]), dem sich Körte[3]), Kümmell[4]), Didolff[5]), letztere beide auf Grund eigener Beobachtungen, anschliessen.

Gefährliche Zufälle werden nicht berichtet.

2. Unterbindung der zuführenden Hauptarterienstämme.

Heine erklärt sie für unwirksam, Körte ist nach Prüfung desselben Materials gleicher Meinung und hält sie nur in gewissen Fällen zur Unterstützung der Blutstillung während der Operation, also als Voroperation, nicht als Heilmittel an und für sich, für empfehlenswerth.

Kümmell bestätigt diese Ansicht durch Beobachtung an seinem Fall, in dem die Pulsation des hinterm Ohre sitzenden Gewächses durch Unterbindung der den Hauptstamm bildenden Art. auric. post. zwar unmittelbar aufgehoben wurde, in dem sie aber nach 3 Wochen wiederkehrte, und zwar derartig, dass Schede das Gewächs dann herausschneiden musste.

Poulet[6]) unterband — die Kranke widerstrebte der Ausschneidung — bei einem, einen Theil des linken Ohres und beinahe die ganze linke Schläfengegend einnehmenden Ang. racem., 2,5 X 5 Cm. gross, die Art. temp. und fügte Einspritzungen von Lig. ferri hinzu, im Ganzen 8 in 4 Wochen. Der Tumor wurde kleiner und härter, nach 12 Tagen aber war Alles beim Alten, und Poulet musste doch zum Messer greifen.

In der Körte'schen Statistik finden sich vier ebenso durch Unterbindung, Umstechung oder Acupressur der Gefässe behandelte Fälle — aber auch hier blieb ein völliger Erfolg aus; nur in Fall 23 ergab sich „wesentliche Besserung" nach Unterbindung vieler Gefässe. Eine derartige „wesentliche Besserung" ist aber nach vielen Erfahrungen fast immer nur vorübergehend.

Wright[7]) versuchte ein gänseeigrosses Rankenangiom der Hinterhaupt-Scheitelgegend durch Unterbindung der zur Grösse einer Art. femor. angewachsenen Art. occipit. zu heilen, da bei Druck auf sie die Pulsation ganz aufhörte. Die Unterbindung misslang aber; eine dann folgende Massenumstechung der Gegend dieser Arterie hatte zwar einen Augenblickserfolg, insofern als die Pulsation fast ganz er-

losch — indess konnte sie trotz der Anwendung eines Druckverbandes das Weiterwachsen der Geschwulst nicht hindern. So wurde später die Ausschneidung nöthig.

Mynter[8]) (Buffalo), der 1890 ein im Gebiet der Stirn und beider Schläfengegenden sitzendes Rankenangiom durch percutane Unterbindung der Aeste der Art. temp. nach Vorausschickung der Unterbindung der Carot. comm. behandelte, berichtet von völliger Heilung. Indess fehlt die Angabe der Dauer. Auch ist die Hauptsache wohl die Carotisunterbindung.

Die Erfolge dieser Behandlungweise sind also unzulänglich. Anders könnte es ja auch nur sein, wenn man wirklich alle zuführenden Gefässe unterbinden könnte. Das ist aber nicht der Fall. Ausserdem besteht dauernd die Möglichkeit, dass der Blutdruck die unterbundenen Gefässe wieder gangbar macht und so das Gewächs wiederherstellt.

Beim Rankenangiom der Gliedmaassen ist die Unterbindung einzelner oder mehrerer zuführender Gefässe nutzlos, denn die tiefen Nebenbahnen darf man wegen der Gefahr des Brandes oder der ischämischen Muskellähmung nicht mit abbinden. In ihnen bildet sich aber der Keislauf dann stärker aus, und der Zweck ist verfehlt. Sogar in den Unterbindungsnarben sah Knips-Hasse[41]) neue kräftige Seitenbahnen entstehen.

Zur Gefahr der Behandlungsweise bemerkt Heine ausserdem noch: Die Unterbindung der zuführenden Gefässe selbst sei gefährlich, denn die Gefässwand könne schon verfettet sein und daher von den Fäden allmählich durchschnitten werden. Ein wohl zu beachtender Fingerzeig. Man muss eben im Gesunden unterbinden.

3. Es ist ferner die Unterbindung der grossen Halsgefässe vielfach gemacht worden zum Zwecke der Heilung. Vor Mittheilung der damit gemachten Heilerfahrungen wollen wir sehen, welche Folgen die Carotisunterbindung überhaupt hat. Dabei halte ich mich an die grosse Arbeit von Madelung.[9]) Dieser Forscher macht eindringlich aufmerksam auf die Leichtigkeit der Wiederfüllung des abgeschnittenen Gebietes der unterbundenen Carot. ext., besonders „durch die Anastomosen, die in übergrosser Zahl zwischen den beiderseitigen Arterien des Hinterhauptes und Schädels bestehen". „Diese Anastomosen", fährt er fort, „zwischen rechter und linker Occipit., rechter und linker Aur., rechter und linker Temp., die zahlreichen Verbindungen, die jede der genannten mit jeder der genannten in unendlicher Variation eingeht, erlauben dem Blutstrom, jedes momentane, durch Zufälligkeit bedingte Hinderniss zu umgehen. Ja noch mehr

wird dieses Anastomosennetz erweitert durch die Vereinigung der Occipitalis mit der Art. vertebralis, transversa colli, cervicalis profunda und cervicalis superficialis, der Art. pharyngea mit den Rami vertebrales aus der Art. cervicalis ascendens."

„Aus diesen Anastomosen stammt der Blutstrom, der nach Durchschneidung der Carot. ext. aus dem peripherischen Gefässende in einer Stärke hervorstürzt, die der von dem centralen gelieferten fast gleichkommt."

Die Wirkung der Unterbindung der Carot. ext. besteht nach Madelung in Folgendem:

„1. in momentanem Stillstand des Blutstromes in dem durch die Ligatur abgeschnittenen Gefässgebiet; 2. in dauerndem Stillstand in directester Umgebung aufwärts und abwärts von der Ligatur; 3. in dauernder Veränderung in der Richtung des Blutstromes; 4. in verminderter Stromgeschwindigkeit, und 5. in für Wochen aufgehobener Blutwelle, für längere Zeit erniedrigter Blutwellenhöhe im ganzen Carot. externa-Gebiet. Diese Operationswirkung wird nur in quantitativer, nicht in qualitativer Hinsicht durch die Wiederholung der Ligatur an der Carot. ext. der anderen Seite bei demselben Individuum verändert. Auch nach doppelter Carotis ext.-Unterbindung bleibt die Blutmenge des Hinterhauptes und Gesichtes unverändert. In sehr bedeutender Weise wird dagegen die Richtung des Blutstromes verändert und durch die Veränderung der Richtung die Pulswelle unterdrückt."

Was sagen nun die Erfahrungen der Bearbeiter unserer Frage?

Heine stellte zwar in seinem Falle, in dem er die Unterbindung der Carotis ext. als Voroperation für die Ausschneidung vorgenommen hatte, das Aufhören der Pulsation des Tumors fest, sah aber in der Wunde noch 9 Gefässe spritzen, und zwar Aeste des unterbundenen Gefässes. Diese Thatsache erklärt er durch Speisung des Tumors durch die Art. cervicales und occipitales und durch die Anastomosen zwischen Art. thyr. sup. und inf.

Kümmell verwirft das Verfahren gleichfalls aus diesem Grunde und wegen der Misserfolge Anderer und seiner selbst. In seinem Falle hörte die Pulsation zwar nach der Unterbindung auf, kehrte aber nach 2—3 Wochen in rasch zunehmender Stärke wieder, so dass die Ausschneidung erfolgen musste.

Indess empfiehlt er sie als unmittelbare Voroperation vor der Anwendung des Messers.

Körte sah nach einer als Voroperation gemachten Unterbindung der Carot. ext. und Art. temp. eine starke, wenn auch nicht spritzende Blutung aus vielen Gefässen. In Fall 24 (Mastermann) der Körte-

schen Statistik bewirkte die Unterbindung Aufhören der Pulsation mit Ausnahme einer kleinen Stelle. Von dieser aus aber konnte natürlich jederzeit ein neues Wachsthum beginnen.

In unserem Falle 1 entstand ein Recidiv nach Unterbindung und Durchschneidung der Carotis ext. und nach Herausschneidung des Theiles der Geschwulst, der nach vierjährigem Bestande der Heilung mittelst Elektropunctur wieder gangbar geworden war. Dies Recidiv betraf die zur Zeit der Ausschneidung noch verödeten Theile. Es ist zu erklären lediglich durch die Wirkung des Blutdruckes in den Anastomosen.

Wenn aber der Blutdruck dieser kleinen Adern genügt, um ein durch Gerinnsel verödetes und geschrumpftes Angiom wieder wegsam zu machen, dann ist sicher die Unterbindung der Carotis nicht im Stande, die Wiederfüllung eines nicht verödeten Angiomes zu verhindern.

Wegen dieser Unzuverlässigkeit der Wirkung der Unterbindung einer Carot. ext. hat man versucht, diese zu verstärken durch gleichzeitige Unterbindung auch der anderen Car. ext. Das Verfahren ist zuerst von v. Bruns[44]) in seinem Handbuche der Chirurgie 1854 zur Heilung des Rankenangioms des Kopfes empfohlen worden. Aus den Ausführungen Madelung's geht aber hervor, dass trotz Bruns' Empfehlung nicht viel davon zu erhoffen ist. Es wird sich wohl beschränken auf die Fälle, in denen man wegen starker Blutungen aus der Geschwulst zunächst lediglich gegen diese vorgehen muss — aber nicht als Hauptoperation. Der Erfolg wird sich stets verschieden gestalten, ebenso wie bei Behandlung durch Unterbindung anderer Gefässe, grosser oder kleiner. Wir können eben nie sagen: die Geschwulst gehört nur dem oder jenem Gefässgebiet an. Wir kennen die Seitenbahnen nicht alle — und könnten viele, z. B. tiefgelegene, gar nicht alle unterbinden. Je nachdem aber hat die Operation einen Heilwerth oder keinen.

3 Fälle aus der Literatur zeigen auch dementsprechende Ausgänge:

In Didolff's[5]) Fall 2 hörte die Pulsation in einem faustgrossen Ang. rac. des Kopfes zwar sofort auf, nach 3 Tagen fühlte die Patientin sie aber wieder, und nach 3 Wochen sah auch der Arzt ein pulsirendes Recidiv. Da dies nach Ablauf von $3^1/_2$ Monat nur noch klein war, so „hofft" Didolff auf leichte Vervollkommnung der Heilung durch Injection oder Galvanopunctur. Wenn aber nur nicht neues Wachsthum seitdem eingetreten ist! Es ist dies anzunehmen aus den vorher besprochenen Gründen, wie auch aus dem bezeichnenden mikro-

skopischen Befunde, den Didolff erhob an Gefässen, die 8 Wochen nach der Unterbindung herausgeschnitten waren. Sie waren nämlich theils wegsam, „theils mehr oder weniger verödet".

Wo bleibt da die Hoffnung auf Dauer des Erfolges?

Mynter[8]) hatte mit der Unterbindung der Ext. und der Aeste der Temp. einen völligen Erfolg.

Ob er wohl noch besteht?

In dem von Madelung veröffentlichten Falle aus Busch's Praxis (Nr. 57 und 58 seiner Statistik), der ein riesiges, über den ganzen Hinter- und einen Theil des Mittelkopfes ausgedehntes Rankenangiom betraf, bestand die Anzeige zur Operation in wiederholten lebensgefährlichen Blutungen aus dem Gewächs. Es wurden beide Carot. ext. unterbunden. Die Pulsation hörte schon nach Unterbindung der ersten auf. Nach 2½—3 Wochen erschienen wieder zwei kleine pulsirende Stellen. Bei der später folgenden Herausschneidung kleiner Theile entstand keine spritzende Blutung. Entlassen wurde die Kranke mit zwei groschengrossen pulsirenden Stellen, die sich laut brieflicher Mittheilung derselben ¾ Jahr später noch in gleichem Zustande befanden.

Es ist also die Blutung mit Erfolg bekämpft worden, die Aussicht für die Zukunft aber ist die gleiche wie in Didolff's Fall.

Muss man aber wegen Blutungen unterbinden, dann durchschneide man die Carotis sofort danach. Sonst wird sie am Ende auch durch den Blutdruck wieder durchgängig, und das Unheil wiederholt sich schnell.

Ueber die Gefahren der Unterbindung der Carotis ext. ist viel nachgedacht worden — viele Erfahrungen liegen aber nicht vor.

Eine Hauptgefahr sieht Heine in den verhältnissmässig häufigen Nachblutungen. Zum Theil werden diese durch die Aseptik heute vermieden; sollte es aber richtig sein, dass sich in der Carotis ext. wegen der dichten Folge der abgehenden Seitenäste ein später Thrombus nicht bilden könne — Heine behauptet dies S. 39 —, so würde die Unterbindung auch heutigen Chirurgen und Patienten gefährlich werden. Heine erachtet diese Gefahr für viel grösser bei Unterbindung der Carotis ext., als bei der der comm.

In den bereits erwähnten Fällen aus neuerer Zeit hielt die Unterbindung dauernd.

Madelung entnimmt seiner Statistik nur 2 Fälle von Nachblutung unter 60 Fällen von Unterbindung der Carotis ext. überhaupt. Dabei hat er noch den Verdacht, es seien in diesen Fällen die Wände

der Carotis schon miterkrankt gewesen — also ein vom Heine'schen sehr verschiedenes Ergebniss!

Die zweite Gefahr betrifft das Gehirn: Madelung macht aufmerksam, dass das Gehirn infolge der Unterbindung der Carot. ext. eine Blutdruckvermehrung erfahre. Denn die Blutmenge einer der beiden Carot. ext. werde nun durch die int. dem Gehirn zugeführt. In einem Falle deutete Wallace (Nr. 2 der Statistik Madelung's) mehrtägigen Kopfschmerz, Schläfrigkeit, Uebelkeit und Erbrechen auf diese Weise.

Besonders schlimm kann diese Gefahr nach Madelung für alte Leute mit Atherom der Arterien werden. Doch sind alte Leute mit Ang. rac. glücklicher Weise selten. (Unsere Patientin Nr. 2 war fast in dem Alter, wo die Arterien starr werden.)

Ausserdem dürfte diese Gefahr in den Fällen, in denen die Carotisunterbindung die meiste Berechtigung hat, nämlich nach schweren Blutungen, wenig in Betracht kommen — und in anderen Fällen, bei sonst Gesunden, dürfte ein Aderlass, gleich nach der Unterbindung gemacht, die Gefahr der Druckvermehrung hintanhalten, wie Madelung nach dem Vorgang von Linhart vorschlägt.

Aus der neueren Literatur ist mir ferner Folgendes wegen der Frage nach der Gefahr bemerkenswerth erschienen:

Bryant[10]) unterband 2 mal beide Carot. ext. zusammen, um einen Tumor ausser Ernährung zu setzen. In einem der Fälle erfolgte eine tödtliche Blutung aus der an der Theilungsstelle der comm. abgehenden Art. max. ext. Die Ursache ist aus dem Bericht nicht zu ersehen. Ein drittes Mal unterband er die Carot. ext. wegen eines Aneurysmas und erreichte Heilung ohne Hirnerscheinungen.

Der Fall von Müller[11]) ist ausgezeichnet dadurch, dass die beabsichtigte Unterbindung beider Carot. ext. nicht ausführbar war. Die rechte liess sich unterbinden, die linke aber nicht, weil bei dem Versuch eine starke Blutung entstand aus zwei dicken an der Unterbindungsstelle abgehenden Seitenästen. Bruns musste daher die linke Carot. comm. unterbinden. Die Pulsation stand darauf, kehrte auch in 4 Beobachtungstagen nicht wieder, als der Patient einer Embolie der linken Art. foss. Sylvii erlag. Da das Herz gesund war, stammte der Embolus wohl aus der Carot. comm. Eine höchst bemerkenswerthe Thatsache. Der ext. ist in diesem Falle Böses nicht nachzuweisen.

Matlakowski[12]) unterband wegen eines Aneurysma traumaticum art. carot. comm. dext. die Carot. ext. und int. und beobachtete

Tags darauf „eine Parese links, die sich jedoch im Verlauf einiger Wochen besserte". — An dieser ist die ext. unschuldig.

Wyeth[13]) beobachtete nach Unterbindung der ext. keine beunruhigenden Erscheinungen.

Auch in dem von Henschel[14]) veröffentlichten Fall von Unterbindung der ext. (und int.) wegen Rankenangiom des Kinnes findet sich keine Angabe von Schädlichkeiten.

Dagegen erlebte Czerny (Fall 4 der Arbeit von Zimmermann[45]) S. 405) den Tod eines 38jährigen Mannes an Gehirnerweichung nach Unterbindung der linken Carot. ext. Die Erweichung befand sich im Gebiete der linken inneren Kapsel und war veranlasst durch eine fortgesetzte frische Thrombose der Art. foss. Sylvii, Ram. comm. ant., Corp. callosi links. Dabei Hirnödem und Stauung der Piavenen links. Geringe Herzhypertrophie. Operirt war der Mann 1890.

Verschiedentlich ist sodann die Unterbindung der Carot. communis geübt worden, aber ohne Erfolge.

Heine[2]) schon ist grundsätzlich dieser Behandlung abgeneigt wegen der Neufüllung des Tumors aus den Anastomosen. Seine Statistik beweist dies auch. Denn unter 32 Fällen so behandelter Rankenangiome sind nur 3 Heilungen erwähnt — und diese bestreitet Heine mit Recht. Denn die Diagnose ist in keinem dieser Fälle untadelhaft; ausserdem ist die eine dieser Heilungen auch nur eine „voraussichtliche".

Aus der grossen Statistik von Le Fort, die Heine dann noch mittheilt, finden sich unter 52 Fällen nur 3 Heilungen. Dabei beschäftigt sich Le Fort's Arbeit unterschiedslos mit allen Arten von Gefässgeschwülsten, Teleangiektasien, allerlei Aneurysmen und dem Rankenangiom.

Heine verwirft daher diese Behandlungsweise ganz und gar, ebenso ihre Berechtigung als palliativer Nothbehelf.

Im Fall 20 der Körte'schen Statistik wurde nach Unterbindung der Comm. ein Recidiv beobachtet.

Kümmell schliesst sich Heine an und meint ausserdem, dass Seitenbahnen für das Angiom leichter entständen, als bei der Unterbindung der ext. Das ausgeschaltete Gefässgebiet sei eben grösser, daher steige auch der Blutdruck auf der anderen Seite entsprechend höher.

Auch die Unterbindung beider Carot. comm. ist gemacht worden. Sie auf einmal zu machen, widerräth Heine wegen der Gefahr der Hirnanämie. Mache man andererseits die der zweiten nur 4 Tage nach der ersten, so sei zwar die Gefahr für das Hirn kleiner, weil

dann schon Seitenbahnen ausgebildet seien (Pilz[15]), aber aus demselben Grunde der Erfolg um so mangelhafter.

Damit ist die Frage nach der Gefahr berührt, zum Theil auch schon bei der Besprechung der Carot. ext. Sie liegt auf zwei Gebieten, dem der Nachblutung und dem der Gehirnschädigung.

Erstere musste Heine wegen der damaligen unzulänglichen Wundbehandlung noch sehr fürchten — uns sichert die Aseptik wohl vor den meisten.

Schlimmer ist auch für uns die der Hirnanämie und ihrer Folge, der Hirnerweichung.

Pilz[15]) findet in seiner grossen Statistik unter 600 Fällen von Unterbindung der Carot. comm. 38⅓ Proc. Todesfälle (ausser den infolge von Nebenursachen Gestorbenen) und eine grosse Zahl von Hirnstörungen. Diese entstehen nach ihm durch die Hirnanämie und die folgende venöse Hyperämie (da der Druck fehlt). Zum Beweise dieser Gefahr zieht er die bekannten Versuche von Kussmaul und Tenner über Epilepsie herbei; ebenso auch klinische Beobachtungen an Menschen, deren Gehirn gestört wurde selbst nach ganz allmählichem Verschluss einer Carotis durch Tumoren.

Bei der jetzigen Wundbehandlung würden die 38⅓ Proc. Todesfälle jedenfalls auch nicht mehr alle gelten. Ich bringe daher einige neuere Erfahrungen aus der Literatur — soweit sie mir zugänglich war.

Dubrueil[16]) unterband die linke Carotis comm. wegen einer lebensgefährlichen Blutung, entstanden bei der Operation eines Tumors des weichen Gaumens, der sich als Aneurysma der Carot. int. bei der Section erwies. Da eine Nachblutung entstand (im Munde, nicht aus der unterbundenen comm.), unterband er das Gefäss noch einmal, dazu die int. und ext. und thyr. Gleich nach der ersten Unterbindung trat Aphonie auf, dann links Taubheit, Pupillenveränderung, wiederholte, einmal sehr schwere Dyspnoe unter gleichzeitiger Röthung der rechten Gesichtshälfte. Puls 120. Die Taubheit schwand nach 9 Tagen, die Aphonie bestand noch nach 9 Wochen. Nach 14 Tagen linkseitige (nicht rechtseitige!) Hemiplegie. Einmal ein Anfall von „Lungencongestion".

Die Section zeigte, dass der linke N. vagus, der ungewöhnlicher Weise vor der Arterie lag, mit eingebunden war, und dass sich ein grosser hämorrhagischer Herd in den zwei unteren Dritteln des rechten Stirnlappens befand. Venen der rechten Pia hyperämisch. Deutliche Erweichung der vorderen zwei Drittel der rechten Hemisphäre. In den Hirnarterien keine Gerinnsel. Die Ursache blieb unklar, zumal die der Erweichung des Gehirns.

Riegner[17]) beobachtete nach Unterbindung der linken comm. wegen Aneurysma der comm. eine kurze Zeit Cyanose. Nach der ein Jahr später vollführten Unterbindung der zweiten comm. bedrohliche Cyanose und Tags darauf leichte Delirien und leichte Beweglichkeitsparese des linken Armes. Diese wich aber am nächsten Morgen.

Weinlechner[18]) (Ber.: Petersen-Kiel) unterband die linke comm. wegen Blutung aus einem Mandelabscess und durchschnitt sie. Am 2., 3. und 4. Tage Delirien. Vom zweiten ab ausserdem bedeutende Paralyse des rechten N. facial. und rechten Armes, auch Sensibilitätslähmung des Armes und Herabsetzung der elektrischen Muskelerregbarkeit, geringe Parese des rechten Beines. Dazu Somnolenz und Apathie eine Woche lang.

Nach 3 Wochen begann die Lähmung sich zu bessern; zuerst kehrten die Pro- und Supinationsbewegungen zurück, zuletzt die Fingerbeugung. Nach 6 Wochen war die Beweglichkeit wieder in Ordnung, der Arm blieb aber schwach. Auffallender Weise fährt Weinlechner fort: „Die bei der Entlassung noch vorhandenen geringen Lähmungserscheinungen schwanden im Laufe der nächsten Monate fast vollkommen." Also scheinen sie doch nicht so harmlos gewesen zu sein.

9½ Monate nach der Operation starb Patient unter dem Bilde einer Hirnapoplexie.

Ursache und Seite des Schlaganfalles giebt Weinlechner nicht an.

In dem eben erwähnten Falle von Matlakowski[12]), der die rechte ext. und int. unterband, also auch die gesammte Blutmenge der comm. dem Hirn vorenthielt, zeigte sich Tags darauf „links eine Parese, die sich jedoch im Laufe von einigen Wochen besserte".

Selenkow[19]) (Ber.: Riedel-Aachen-Jena) durchschnitt wegen schwerer Blutung aus einem diphtherisch-scarlatinösen Abscess der rechten Halsseite die rechte comm. eines 9jährigen Mädchens zwischen zwei Unterbindungen, obwohl der Puls vor der Operation wegen des riesigen Blutverlustes kaum noch fühlbar war und andere Collegen die Operation abgelehnt hatten.

5 Tage nach der Operation traten Abends Delirien auf, Zuckungen der linken Gesichts- und Körperseite, dazu unverständliches Gerede, dann Parese der ganzen linken Seite. Diese entwickelte sich zu völliger Paralyse bis zum 7. Tage. Am 10. Tage begannen kleine active Bewegungen im linken Beine, das nach 14 Tagen bis fast zur Norm gelangt war, während die obere Extremität noch lange gelähmt und ödematös blieb. Erst nach 4 Wochen begannen die Flexoren sich zu erholen, während die Extensoren, speciell die vom N. radialis versorgten Muskeln noch nach 5 Monaten völlig paralytisch waren.

Nach 6 Monaten bestand noch:

„1. eine Parese der Extensoren der linken Hand (Nerv. rad.) und der Peronei (N. peron.) des linken Beines. Flexions- und Pronationscontractur der linken Hand und Schleppen des etwas einwärts gestellten Fusses;

2. eine geringe Dilatation des linken Herzventrikels;

3. Erscheinungen mangelhafter Ernährung der Hirnrinde; denn das Gedächtniss ist schwach, und Patientin stottert und spricht langsam."

Die Ursache der Lähmungen sieht Selenkow hierbei in einem Zusammenwirken der Carotisunterbindung mit dem diphtherischen Gift.

Riedel bemerkt dazu unter Hinweis auf den Jahresbericht der Göttinger Klinik (1877—1879), dass Lähmungen infolge Carotisunterbindung allein nur 3 Wochen dauern. Nur eine habe länger, 9 Monate, gedauert (bei Pilz Nr. 76), und eine habe dauernd bestanden. (Dazu kommt als neuer der eben mitgetheilte Fall von Weinlechner.) Gegen die Annahme, die Lähmung sei eine rein diphtherische, spricht ihm andererseits:

1. die Abwesenheit einer Paralyse der Rachenmuskeln;

2. die kurze Dauer der Lähmung des Beines in toto;

3. das deutliche einseitige Auftreten.

Er hält die Hemiplegie und die Sprachstörungen für eine Folge der einseitigen Hirnanämie, die hartnäckig bleibenden Lähmungen des N. peron. superfic. und N. rad. für diphtherische Lähmungen — eine Deutung, der ich mich anschliessen möchte.

Godfray[20]), Laurenzi[21]), Pepper[22]), Sebastiano Canizzaro[23]) (mit 3 Fällen), Langley-Browne[25]), Wyeth[13]), Stimson[27]) berichten nichts über Hirnerscheinungen. Dies beweist leider nicht, dass in allen diesen Fällen keine bestanden haben; denn es ist möglich, dass einige nur nicht mitgetheilt sind. Browne's Mittheilung ist gut.

In Stone's[28]) Fall blieben sie aus. Er hatte operirt wegen einer fast tödtlichen Blutung.

Sherwood[26]) sah nach Unterbindung der Carot. comm. wegen frischer Schussverletzung weder Krämpfe noch Benommenheit. Nur entstand eine Pupillenerweiterung derselben Seite, die aber wieder verschwand.

Levi C. Lane[24]) erlebte sogar, wie er ausdrücklich hervorhebt, keinerlei Hirnstörung bei Unterbindung beider Carot. comm. Die eine Unterbindung machte er vor der Operation eines Zungenkrebses, die andere während dieser Operation, da eine heftige Blutung aus der verletzten Carot. int. eintrat. Die Erklärung für das

Ausbleiben von Hirnstörungen findet er in dem schweren Blutverlust während der Operation. Diese Ansicht ist einigermaassen auffallend, denn wir sahen schon bei starken Blutverlusten ohne Carotisunterbindung Ohnmachten als Zeichen der Hirnanämie. Immerhin aber ist Lane's Beobachtung und auch die von Stone bemerkenswerth.

Heath's[37]) Patientin, eine 23jährige Frau, deren rechte Carot. comm. wegen eines Aneurysmas der Carot. ext. unterbunden war, erlag einer Embolie der linken Art. foss. Sylvii, deren Ursache sich in Gestalt einer Endocarditis mitralis aortica fand.

In dem schon erwähnten Falle von Müller[11]) aus Bruns' Klinik erfolgte dagegen eine tödtliche Embolie aus der unterbundenen rechten Carot. comm.

In der Statistik von Pilz[15]) und der neuen von Albertin[29]) aus dem Jahre 1886 sind viele Todesfälle durch Hirnstörungen verzeichnet. Als Folge der Unterbindung findet Albertin „Synkope, Coma, Delirien, Convulsionen, Kopfschmerz derselben Seite, Hemiplegie der anderen, Aphonie, Dysphagie, Dyspnoe" mit sehr zahlreichen Todesfällen.

W. Zimmermann's[45]) neueste Zusammenstellung zeigt auch die grosse Sterblichkeit infolge von Hirnleiden. Aus Czerny's Klinik stammen allein 4 Fälle der letzten 12 Jahre, die so zu Grunde gingen, und zwar zum Theil infolge aufsteigender Thrombose der Hirnarterien von der Unterbindungsstelle aus.

Daneben aber findet man in Zimmermann's Arbeit auch eine ganze Anzahl von Heilungen. Indess ist diese Behandlungsweise nach dem Mitgetheilten zu verwerfen.

Bisher dachte man — besonders Pilz vertrat diese Meinung —, die Hirnstörungen entständen auf Grund der einseitigen Anämie und folgender venöser Hyperämie. Neuerdings vertritt Friedländer in einer Dissertation aus Dorpat (1881) eine neue Theorie; sie hier zu besprechen, würde zu weit führen, denn an der Prognose der Operation ändert sie nichts.

Es ist nun die zweite Gruppe von Behandlungsweisen zu besprechen. Sie beabsichtigen, durch Blutgerinnung die Gefässe zu veröden.

1. Acupressur allein oder in Verbindung mit umschlungenen Nähten ist in Heine's Statistik 3 mal verzeichnet worden, darunter 2 mal als von gutem Erfolge. In zwei anderen Fällen war das Verfahren nicht rein.

Fergusson und Carden hatten einen noch nach 18 Monaten vorfindlichen Erfolg.

Jedenfalls aber ist die Acupressur nur für kleine Gewächse anwendbar, und ausserdem birgt sie die Gefahr der Infection in sich.

2. Die Einspritzung Gerinnung machender Flüssigkeiten.

A. Liquor ferri sesquichlorati. Schon Heine ist ihm nicht sehr geneigt, obwohl er von zwei guten Erfolgen Anderer zu berichten weiss. Das eine der so vernichteten Rankenangiome hatte einen Umfang von 29 und eine Höhe von 3 Cm.; Körte berichtet Erfolge in 7 Fällen der Anwendung.

Eine grosse Gefahr sah man stets seit Heine in der Fortsetzung der Thrombose nach dem Herzen zu. Und mit Recht. Denn auch bei Zudrückung der umgebenden Gefässe während der Wirkung der Einspritzung wird sich eine weitere Ausdehnung der Thrombose nicht sicher verhindern lassen — ebensowenig also die gefährlichen Emboli. Besonders gefährlich kann die Thrombose werden, wenn sie, wie Körte hervorhebt, sich nach der anderen Richtung ausbreitet, nämlich in die Venen der Diploë, und von da auf die Blutleiter der Hirnhaut. Das ist aber auch durch Anwendung von Druck nicht mehr zu hindern, wenn erst Thromben in der Diploë sind.

Billroth[34]) traut der Festigkeit des Thrombus nicht. Er sagt: „Der Thrombus besteht aus Fibrin und Liq. ferri; es ist undenkbar, dass sich in diesem Thrombus eine Organisation entwickele." Denn der Liq. ferri mache nicht nur das Blut gerinnen, sondern tödte auch dessen Zellen. Er denkt sich, der Thrombus bewirke Entzündung der Gefässwand, erst mit Schwellung, dann mit Schrumpfung der Gewebe, dann löse sich der Thrombus in häufig unschädliche kleinste Theile auf.

Dass das Mittel in der That auch nicht immer genügt, erlebte Poulet[6]), obwohl er vorher noch mehrere zuführende Gefässe unterbunden hatte. Das Rankenangiom wurde immer wieder wegsam. Das nöthigte ihn zur Ausschneidung, der mikroskopische Befund erklärt die Rückfälle: denn die Gerinnsel in den Gefässen waren hohl.

Tannin und Ergotin, über deren Verwendung Körte und Didolff berichten, waren wirkungslos.

Die Behandlung mit solcherlei Einspritzungen hat also wenig Anziehendes.

Mehr Anziehungskraft hat denn auch die Elektropunctur bewährt. Heine schon glaubte im Anschluss an eine glückliche Heilung von Nélaton an eine weitere Verwendung des Verfahrens, obwohl in einem zweiten ihm bekannten Falle von Chelius der Erfolg ausblieb.

Seitdem ist von Körte für solche Fälle, in denen der Ausschneidung des Gewächses schwere Bedenken entgegenstehen, die Elektro-

punctur warm empfohlen worden. Er fand unter 9 damit behandelten Fällen der Literatur 6 mal völlige Heilung; 1 mal wuchs das Gewächs 1 Jahr nach der Verödung wieder; 2 mal war gute Aussicht auf Heilung vorhanden, als sich die Kranken der Behandlung entzogen. 5 der Fälle waren sehr schwere.

Durch diese Erfolge und die anderer Aerzte bei anderen Arten von Gefässgeschwülsten, Aneurysmen, Krampfadern, Angiomen u. s. f. veranlasst, behandelte Wilms dann den Fall 1 unserer Krankengeschichten mit Elektropunctur. Dass der anscheinend gute Erfolg nach Jahren aber wieder nachliess und hässliche Recidive entstanden, ist schon vorn bemerkt worden.

Ausgeführt wurde die Elektropunctur von Wilms mit 4 bis 6 Platinnadeln, die je 1 Cm. von einander entfernt in die Bluträume eingestochen wurden. Die eine Hälfte davon wurde dann mit dem +, die andere mit dem — Pol einer Remak'schen Batterie verbunden. Der Strom wurde nach 15—20 Minuten unterbrochen und ein Druckverband angelegt. Die, besonders um den + Pol feste Gerinnung schritt gut fort, nachdem durch Druck auf die Carot. comm. dem Gewächse die Blutzufuhr abgeschnitten werden konnte, was schon nach den ersten Sitzungen anging.

Plessing[30]) stach 4 Platinnadeln, anfangs mit dem +, dann mit dem — Pol verbunden, vom Rande her in Entfernung von je 2 Cm. ein, und zwar nicht in die Gefässräume, sondern das Zwischengewebe. Die andere Elektrode, mit einem grossen Schwamm ausgerüstet, lag auf dem Nacken. 14—20 Elemente einer Stöhrer'schen Batterie wurden angeschlossen und wirkten 8—15 Minuten lang. Plessing beabsichtigte nicht eine Gerinnung in den Gefässen, sondern eine Entzündung und Schrumpfung des Zwischengewebes und dadurch den Verschluss der Gefässe.

Der Versuch misslang aber; nach 3—4 Tagen stand Plessing der Erfolglosigkeit wegen davon ab und ging zu einer anderen Behandlungsweise über.

Auch Madelung[9]) hatte kein Glück mit der Elektropunctur, denn er behandelte ein paar kleine pulsirende Reste, die nach Unterbindung beider Carot. ext. zurückgeblieben waren, ohne Erfolg 2 Monate lang mit den Nadeln einer Stöhrer'schen Batterie.

Nun ist Duncan[31]) neuerdings (1888) mit ungewöhnlicher Entschiedenheit für die Elektrolyse eingetreten. Er berichtet zunächst über zwei geheilte Fälle. Nr. 1 betrifft ein 11jähriges Mädchen mit Aneur. cirsoid. der linken Temp. und Occip. und der rechten Temp. Das Gewächs hatte einen Durchmesser von über 3 Zoll und war seit

1886, also seit 2 Jahren heil. Keine Spur der Krankheit sei mehr sichtbar, ausser einer leichten Abflachung der betreffenden Schädelseite. — Die anatomische Beschreibung fehlt.

Im zweiten Falle handelte es sich um eine 48jährige Frau mit Aneurysma cirsoid. Das Gewächs hatte einen Stiel, nämlich die vielfach geschlängelte Art. temp. Heilung in einer Sitzung. Auf wie lange, ist nicht gesagt.

Duncan fährt dann fort: „Ich habe nun in 11 Fällen operirt ohne jeden Misserfolg oder Unglück. Es giebt gar kein Zaudern oder Wählen; der beste Rath ist, sage ich, es (das Rankenangiom) in Ruhe zu lassen, wenn der Chirurg nicht bekannt ist mit der Wirkung der Elektrolyse, da die Krankheit nur langsam fortschreitet und, abgesehen von einer Verletzung, wenig gefährlich ist, während alle anderen Behandlungsweisen entweder sehr gefährlich oder unwirksam oder Beides sind. Ich stehe nicht an zu sagen, dass die einzige zu rechtfertigende Behandlungsweise des Aneurysma cirsoid. die Elektrolyse ist. Ihre völlige Gefahrlosigkeit und Sicherheit erheischen ihre Anwendung, auch wenn der Tumor nicht wächst."

Duncan sieht die Wirkung der Elektrolyse in Verschrumpfung und Zerstörung der Gefässwände und meint, die Gerinnung käme erst in zweiter Linie in Betracht.

Dieser Meinung kann man sich nach den Erlebnissen Körte's unmöglich anschliessen. Schon die Ansicht Duncan's über die anatomischen Zustände in den mit Elektrolyse behandelten Gefässen — die schliesslich doch die Probe auf den Werth der Behandlung bilden — ist falsch. Es ist nicht denkbar, dass die Gefässwände zerstört worden sind, wenn, wie in unserem Falle 1, ein Recidiv auf dem Wirkungsfeld der Elektrolyse entsteht. Wie sollte man denn das erklären? Da das Recidiv auf dem Gebiet der Erstlingsgeschwulst entstand, so müssen durchaus die alten, eine Zeit lang durch (allenfalls organisirte) Gerinnsel verstopften Adern wieder wegsam geworden sein. Denn Gefässsprossen treibt das Rankenangiom nicht.

Wenn Duncan von Heilungen spricht, so sind diese nicht zu bezweifeln, wohl aber ihre Dauerhaftigkeit. Denn auch in unserem Falle zeigte sich das Recidiv erst nach Jahren.

Kurz gesagt, ist die Elektrolyse ein wichtiges Mittel für Fälle, in denen wegen Erschöpfung der Kranken ein schneidender Eingriff nicht gemacht werden kann, oder in denen durch das Messer eine arge Entstellung hervorgerufen würde; — von sicherer Dauer sind ihre Erfolge aber nicht.

Ueberall auszuführen ist sie auch nicht; in unserem Fall 2 z. B.

würde ich sie nicht gern angewandt haben, weil die Gefässe sehr weit, sehr dünnwandig, das Zwischengewebe und die Haut ebenfalls sehr verdünnt waren, also recht wohl eine unangenehme Blutung hätte entstehen können.

Dann hat sie noch den Nachtheil, dass eine Ausschneidung, nöthig geworden nach nur theilweiser Verödung durch Elektrolyse oder bei einem Recidiv, nach ihrer Anwendung viel weniger gut wird gemacht werden können. Auge und Gefühl können in dem Fall die Grenzen des Gewächses (wozu auch die noch verödeten oder zwar schon wieder gangbaren, aber noch nicht wieder deutlich pulsirenden Gefässe zu zählen sind) nicht deutlich feststellen. Es würden daher nach der Ausschneidung in solchen Fällen auch noch Recidive auftreten, wie unser Fall 1 beweist.

Die Gefahr der fortschreitenden Thrombose und die der Embolie scheint nicht, wie bei den Einspritzungen von Liq. ferri zu bestehen, wohl weil die Thromben langsamer entstehen und viel fester sind, und weil die Wirkung nicht, wie bei Einspritzungen, ungewünscht an entfernteren Orten eintreten kann.

Im Anschluss an die Elektrolyse will ich — streng genommen gehört der Fall allerdings nicht hierher — das Verfahren der Alkoholeinspritzung zwischen die Gefässe nach Schwalbe[46]) erwähnen, wie es Plessing[30]) mit Erfolg angewandt hat. Die Einspritzung soll, das ist die Absicht, das Bindegewebe zu einer Entzündung und Schrumpfung, und durch den so gesetzten Druck und Zug die Gefässe zum Schlusse bringen. Plessing's erster Patient war der von ihm vergeblich mit Elektrolyse behandelte. Er erhielt Einspritzungen von zuerst 30 proc., dann bald 75 proc. Alkohol; stärkerer war zu schmerzhaft. Alle 2 Tage wurde die Spritze an 4 bis 6 Stellen, je 2 Cm. von einander entfernt, vom Rande her je 1 Cm. weit flach eingestochen. In der Folge verkleinerte sich der Tumor vom Rande her. Nach Verbrauch von 134 Ccm. war binnen 7 Wochen die Geschwulst in eine derbe Masse umgewandelt, bis auf 2 Stellen, gelegen an den stärksten Zuflüssen. Da vollendete ein Erysipel in 6 Tagen die Heilung, und unter seinem Einfluss schwand auch die durch die Einspritzungen hervorgerufene Infiltration. — Ein Vierteljahr später war der Erfolg noch tadellos.

Mir scheint das Verfahren sehr bemerkenswerth. Ein endgültiges Urtheil wird sich aber erst fällen lassen, wenn anatomische Untersuchungen über das Schicksal der Gefässe vorliegen werden — und die Zeit der klinischen Beobachtung länger sein wird.

Nach mündlichen Mittheilungen von Prof. Thiersch an Herrn

Körte sind seitdem mehrere weitere Heilungen damit erreicht worden.

Einer dieser Fälle ist jedenfalls der von Knips-Hasse[41]) verarbeitete von einem Rankenangiom der Hand, das vergeblich mit Unterbindung der Radialis und Ulnaris behandelt war; es bildeten sich beide Male zu starke Nebenbahnen aus.

Der Alkohol durfte bei dieser Patientin nur 45proc. genommen werden, da bei der Anwendung stärkerer Lösungen stellenweise Hautgangrän und auch Vergiftungserscheinungen auftraten, wie Händezittern, Ohrensausen, Schwindel u. s. w.

Die Geschwulst hörte auf zu pulsiren, wurde viel kleiner und hart, die vorher behinderte Fingerbewegung ist völlig wiederhergestellt. Zur Zeit des Abschlusses von Knips-Hasse's Arbeit wurden nur noch die noch pulsirenden Unterbindungsstellen der A. rad. und uln. behandelt.

Die Elektrolyse, als ein örtlich wirkendes Verfahren, führt uns hinüber zur letzten Gruppe. Sie enthält die Weisen, „welche unmittelbar die Zerstörung oder Entfernung des erkrankten Gefässbezirkes zu bewirken suchen".

Da das Rankenangiom ein gefährliches Gewächs ist, muss es auch grundsätzlich als solches behandelt werden. Ein Gärtner rodet böse Gewächse aus; der lateinisch gebildete Arzt exstirpirt sie. Und zwar möglichst mit dem Messer, nicht mit der galvanokaustischen Schlinge oder durch Massenunterbindung unter einer Nadel. Denn diese beiden Mittel haben, obwohl Heilungsfälle verzeichnet sind, einen Nachtheil gemeinsam, wie schon Heine hervorhebt. Sie vernichten nicht mit Sicherheit die jungen*), aber wegen ihrer Jugend nicht minder gefährlichen Gefässe in den Randgegenden des Angioms. Ausserdem besteht bei beiden die Gefahr der Blutung, die sehr heftig werden kann, besonders gilt dies für die heisse Schlinge. Es weiss ja Jeder, wie unzuverlässig die Glühhitze gegen eine Blutung wirkt in einem dünnen Draht, dessen Gluth gar zu gern im nöthigsten Augenblick erlischt.

St. Germain[32]) erlebte eine sehr heftige Blutung bei Anwendung des Thermocauters.

Aetzmittel, die sodann herbeigeholt wurden, können die Geschwulst zwar auch zerstören; fast ebenso sehr aber droht die Blutungsgefahr. Ausserdem ist das Verfahren ein rohes. Es ist sehr schmerzhaft, macht entstellende Narben, seine Wirkung in die Tiefe ist nicht gut

*) Will sagen, die Gefässe, deren Erweiterung erst begonnen hat.

abzuschätzen, die Entzündung in der Nachbarschaft erschwert die Erkennung der kranken Theile am Rande der Geschwulst, und die Heilung der Aetzwunde wird lange dauern. Ich kann mich daher der Empfehlung von St. Germain[32]) nicht anschliessen, obwohl er über 3 Heilungen mittelst Chlorzinkpasta-Stiften berichtet und sogar die Ausschneidung für leichtsinnig erklärt. In einem seiner Fälle sah er nach Zerätzung eines Rankenangioms des Kopfes den Schädelknochen frei liegen. Das scheint ihm doch unangenehm gewesen zu sein, denn seine Bemerkung: „Toutefois, il n'y eut pas expulsion de séquestre" klingt wie ein Seufzer der Erleichterung nach einer gelinden Gewissensangst.

Schon Heine ist sehr für die Ausschneidung eingenommen; die der grösseren Geschwülste möchte er in mehreren Zeiten vorgenommen wissen nach vorausgegangener Unterbindung der Carot. comm.

In 9 Fällen, in denen die Gewächse herausgeschnitten wurden — bei einer Anzahl derselben waren vorher allerlei andere Mittel vergeblich versucht worden —, trat stets völlige Heilung ein, z. Th. in überraschend kurzer Zeit. In 3 der Fälle waren kleine nachher leicht zu beseitigende Reste stehen geblieben. Was aber herausgeschnitten war, wuchs nicht wieder; dabei kein Misserfolg!

Heineke[43]) schliesst sich dem an.

Kümmell[4]) hatte mit der Ausschneidung eines grossen hinter dem Glas sitzenden gänseeigrossen Rankenangioms auch einen guten Erfolg.

Auch Schück[33]) berichtet von einem solchen bei einem Rankenangiom der Schilddrüsenarterie. Nach einem Jahre nirgends ein Recidiv.

Wright[7]) schnitt ein vergeblich mit Unterbindung der A. occ. behandeltes gänseeigrosses Rankenangiom der Scheitelbein-Hinterhauptgegend nach kreuzweiser Durchstechung mit 2 Nadeln und elastischer Umwicklung dieser heraus. Die zuführende A. occ. hatte die Dicke einer Femoralis. Es erfolgte Heilung.

Poulet[6]) hatte sich an einem Rankenangiom des Ohres und der Schläfe fruchtlos bemüht mit Unterbindung der zuführenden Arterien, dann mit der Einspritzung von Liq. ferr. Schliesslich schnitt er es heraus und erlebte eine gute Heilung. Der Patient hatte bei der Operation 500 Ccm. Blut verloren. Nach 5 Monaten war Alles noch in guter Ordnung.

Wernher[42]) schnitt am Haupt- und Mitteltheil eines Gefässtumors der Stirn ein Stück von der Grösse eines halben Borsdorfer Apfels heraus. Heftige, spritzende arterielle Blutung trotz vorsichtiger Um-

stechungen. Wernher versprach sich nicht viel Erfolg von der Operation, weil er zuführende Aeste der Temp. und Front., die selbst schon sehr erweitert waren, nicht mit herausgenommen hatte. Die Pulsation hörte aber nach der Operation völlig in ihnen auf, was Wernher als dauernde Heilung zu deuten scheint. Er hält — das ist zur Anatomie der Geschwulst zu bemerken — diese weiten Gefässranken für pulsirende Venen.

Auch Schück hat übrigens die Venenäste erweitert und auch geschlängelt gefunden.

Henschel[14]) berichtet über die Operation eines sehr grossen Rankenangioms der linken unteren Gesichtshälfte, also im Gebiete der A. max. ext. Helferich in Greifswald, auf dessen Klinik der Fall lag, sah wegen der Grösse des Tumors und der dadurch bedingten Blutungsgefahr von dessen völliger Herausnahme ab, obwohl er diese grundsätzlich für wichtig hielt. Zuerst unterband er die Carot. ext.; da aber die Pulsationen im Tumor weiter bestehen blieben, dann noch die Carot. comm. Danach hörte die Pulsation auf. Nun schnitt er ein Stück des Gewächses heraus. Es entstand dabei eine sehr heftige Blutung aus vielen Gefässen, obwohl die Ober- und Unterlippe durch Klemmzangen zugedrückt waren.

8 Wochen später — Patient war inzwischen von einer Influenzapneumonie befallen, in deren Gefolge eine Vereiterung der Wunde eingetreten war — punktförmige Brennung mit dem Paquelin in den „flach prominirenden angiomatösen Resten".

Meiner Meinung nach dürften Recidive auftreten.

Edmunds[38]) heilte ein Aneur. cirs. des Fussrückens durch Ausschneidung, Polaillon[35]) eines der Hand.

Duprés[39]) amputirte einen Finger deswegen.

Madelung[9]) ist gleichfalls für die örtliche Behandlung, Galvanokaustik oder Ausschneidung. Indess meint er, es werde stets eine Anzahl von Fällen geben, in denen die von Bruns geübte Unterbindung der beiden Carot. ext. für alle Zeiten ihre Berechtigung behalten werde.

Diesem Urtheil wird man sich gewiss anschliessen können. Denn z. B. eine ungewöhnliche Grösse des Gewächses kann das Ausschneiden verhindern. Dann sollte man aber doch vor der Unterbindung trotz der allgemeinen Abneigung gegen Aderlässe einen solchen machen, um das Gehirn einigermaassen vor Ueberdruck zu bewahren.

Im Allgemeinen ist aber die Ausschneidung möglich, auch braucht sie nicht zu viel Blutverlust zu verursachen, wenn man einigermaassen blutleer (in Esmarch's Sinne) operiren kann; sie ist also theoretisch

erstrebenswerth, praktisch wirksam und in den meisten Fällen ohne zu grosse Gefahr ausführbar.

Nun wird vielleicht eingewendet werden, in unserem Fall 1 sei nach der Operation vom Jahre 1884 doch ein Recidiv aufgetreten. Indess kann die im Jahre 1890 behandelte Geschwulst nicht eigentlich als ein Recidiv der von 1884 gelten. Sie zeigte sich nicht auf den Stellen, auf denen das Messer gearbeitet hatte, sondern an anderen, auf denen Theile der Erstlingsgeschwulst schon vor der Behandlung mit Elektropunctur gesessen hatten. Es handelte sich eben um ein zweites theilweises Recidiv nach Elektropunctur, in der Nachbarschaft des ersten Recidivs von 1884. Man muss auch dies noch bedenken: durch die Elektrolyse waren seiner Zeit die Gefässe verödet; ein Theil war 1884 wieder gangbar, ein Theil noch verödet, ein dritter begann wohl gerade wieder wegsam zu werden, pulsirte aber noch nicht. Wo aber waren diese letzten? Es wird eben in solchen Fällen nie möglich sein, alle Gefässe herauszunehmen, in denen späterhin sich einmal ein Recidiv zeigen kann. Man sieht sie eben nicht. Auch unserer Patientin Nr. 1 werden wohl noch Recidive erwachsen.

Das ändert aber nichts am Werte der Ausschneidung, da sie sicher und schnell heilt.

Nachtheile und Gefahren bietet erstens die Blutung während der Operation. Sie ist nicht gering; auch wenn man vorschriftsmässig 1 Cm. von der Geschwulstgrenze abbleibt, muss man sehr viele, und zum Theil grosse Gefässe trennen, die Blutung ist heftig und kann erst nach Entfernung alles Kranken gestillt werden.

Man schützt sich gegen sie am besten durch Druck auf die Gefässe während der Operation, durch Unterbindung der zuführenden Gefässe — diese darf man wegen der etwa schon bestehenden Wanderkrankung dieser nicht zu nahe dem Angiome vornehmen — und durch tiefe Nähte nach der Operation.

Fingerdruck ist nur anwendbar, wenn man das Gewebe gegen den Knochen andrücken kann, in allen Fällen ist er daher nicht brauchbar. Im Falle 1 z. B. war bei der Entfernung des unterhalb des Ohres im Winkel hinter dem Kiefer sitzenden Theiles der Geschwulst ein wirksamer Druck nicht ausführbar. An anderen Stellen, z. B. bei Rankenangiomen der Lider, die in die Tiefe der Augenhöhle hineinreichen, flächenförmigen Angiomen der Lippen und Wangen, die zur Schleimhaut durchdringen, kann die Beherrschung der Blutung durch Fingerdruck sehr schwierig oder unmöglich werden, ebenso bei den seltenen Rankenangiomen am Halse und Nacken. In seltenen Fällen kann man das Gewächs gewissermaassen stielen durch Durch-

führung starker Nadeln unter seinem Grunde, Umschnürung mit Fäden oder besser mit Gummischlauch.

Eine sehr grosse Hülfe gewährt es, wenn man Esmarch's Gummieinwicklung anwenden kann, also bei Rankenangiomen der Arme und Beine, und denjenigen des Kopfes, deren Ausdehnung die Anlegung eines Gummischlauches unterhalb gestattet, wie in Fall 2. Es blutet dann nur aus der Gefässverbindung vom Knochen her. Sehr nützlich sind dabei die Guttaperchaplatten, die dabei von uns benutzt wurden. Sie verstärken den Druck des über sie fortlaufenden Gummischlauches erheblich. Ihre Herstellung ist einfach. Man erweicht ein Stück Guttapercha in warmem Wasser, legt einen geeignet zugeschnittenen Streifen auf die Gegend der grösseren zuführenden Gefässe und drückt ihn während des Erkaltens am Kopfe fest an. Gleichzeitig knetet man in ihre Aussenseite eine Längsrinne, deren unterer Rand möglichst vorstehen muss, um das Abgleiten des in die Rinne gelegten und fest angezogenen Schlauches zu verhindern. Um den Druck möglichst gleichmässig allerorts zu haben, ist es gut, wenn die Platten in etwaigen Vertiefungen des Kopfes, z. B. einer mageren Schläfe, etwas dicker sind, und wenn sie an ihrem Ende ganz allmählich dünner werden. Sonst entsteht leicht an der Stelle, wo der Schlauch die Platte verlässt, eine druckfreie Stelle.

Nach der Erfahrung in Fall 2 ist das Verfahren empfehlenswerth.

Ein fernerer Nachtheil der Ausschneidung sind die entstellenden Narben. Eine grosse Zahl derselben ist durch plastische Operationen oder Hautüberpflanzungen zu verhindern oder zu beseitigen. Immerhin können diese manchmal im Stich lassen, so wenn man erhebliche Theile des Ohrenknorpels fortnehmen müsste.

Auf grosse oder unüberwindliche Schwierigkeiten würde die Ausschneidung stossen in Fällen von sehr ausgedehnter Entartung der Gefässe über grosse Flächen hin, z. B. die ganze Kopfschwarte (Fall Bünger bei Heine) oder sehr grosse Strecken der Glieder. So in dem oben mitgetheilten Falle 1 und dem von Knips-Hasse.[41])

Unter solchen Umständen muss man also von der Ausschneidung absehen; dann treten die anderen Weisen in ihr Recht: die Elektropunctur und die Alkoholeinspritzung zwischen die Gefässe.

Literaturverzeichniss.*)

*1. Virchow, Geschwülste. Bd. II.

*2. Heine, Ueber Ang. art. rac. (Aneurysma cirsoides) am Kopfe und dessen Behandlung. Prager Vierteljahrsschrift. Bd. CIII. 1869.

*) Die mit einem Stern bezeichneten haben mir im Original vorgelegen.

*3. Körte, Mittheil. aus der chirurg. Abtheil. des Krankenhauses Bethanien. Beitrag zur Lehre vom Ang. art. rac. Deutsche Zeitschrift f. Chir. 1880.
*4. Kümmell, Zur Beh. des Ang. art. rac. Arch. f. klin. Chir. Bd. XXVIII. S. 194.
*5. Didolff, Ueber Aneurysma cirs. des Kopfes. Dissert. Bonn 1872.
*6. Poulet, Observat. d'angiome pulsatile. Bulletins de la soc. de chir. 5. Déc. 1883. p. 913, und Virchow-Hirsch's Jahresbericht für 1883.
*7. Wright, Cirsoid aneurysm; excision, recovery (mit Abbild.). Lancet 1888. II. p. 669.
8. Mynter (Buffalo), Extensive cirsoid aneurysm of scalp obliterated by multiple ligatures. Annals of surgery 1890. Vol. IX. p. 93—95 und Centralblatt für Chirurgie 1890. S. 711.
*9. Madelung, Die Unterbindung der Carot. ext. Arch. f. klin. Chir. 1874. S. 611.
10. Bryant, 3 Cases of ligature of the external carot. artery .... Medical news 1887. Mai 14, und Centralbl. für Chir. 1888. S. 22.
*11. Müller, Ein Fall von Rankenangiom des Kopfes. Beiträge zur klin. Chirurgie, redig. von Bruns. 1891. Bd. VIII. Heft 2.
12. Matlakowski, Aneur. traumat car. comm. dext. Unterbindung der Carot. ext. und int. Gazett. lekarska 1888. No. 5. Centralbl. f. Chir. 1888. S. 876.
*13. Wyeth, Aneur. of the int. carot. artery; ligat. of the ext. car. and the sup. thyroid arteries. New-York med. Journ. 1883. Oct. 20. p. 428. Centralbl. für Chir. 1884. S. 184.
*14. Henschel, Ein Fall von Ang. art. rac. Diss. Greifswald 1890. Mit Abbild.
*15. Pilz, Zur Ligatur der Carot. comm. Archiv f. klin. Chir. Bd. IX. Heft 2.
*16. Dubreil, Tumeur de voile du palais. Ligat. de la carotide primitive. Gaz. med. de Paris 1883. Nr. 32—34. Centralbl. für Chir. 1883. S. 662.
*17. Riegner, Doppelseitiges Aneurysma der Carotis communis, durch Unterbindung beider Carotiden geheilt. Centralbl. f. Chir. 1884. S. 431. Originalarbeit.
*18. Weinlechner, Unterbindung der Carot. comm. wegen Blutung aus einer Tonsillarabscesshöhle. Wiener med. Blätter 1885. Nr. 53. C. f. Chir. 1886. S. 375.
*19. Selenkow, Ein Fall von Lig. der Carot. comm. in diphther.-scarlatinöser Abscesshöhle mit Ausgang in Genesung (mit Literaturangabe!). St. Petersburger med. Wochenschr. 1887. Nr. 8. Centralbl. für Chir. 1888. S. 23. Ber.: Riedel-Aachen-Jena.
20. Godfray, Med. Times and Gazette 1882. Vol. II. No. 1683. p. 409. Centralbl. f. Chir. 1883. S. 45.
21. Laurenzi, Spallanzani 1886. I. Centralbl. f. Chir. 1886. S. 669.
22. Pepper, Med. Times and Gazette 1882. Vol. II. No. 1688. p. 568. Centralbl. f. Chir. 1883. S. 46.
23. Sebastiano-Canizzaro, Ligatura della carotide primitiva sin. Giornale internat. delle scienze mediche 1884. Anno VI. fasc. 5. p. 353—369. Centralbl. f. Chir. 1885. S. 613.
*24. Levi C. Lane, A successful ligature of the primitive carotid arteries. Transact. of the Americ. surg. ass. Philadelph. 1889. p. 187. Centralbl. für Chir. 1890. S. 170.
*25. Langley-Browne, A successful case of simultaneous ligature of the carotid and subclavian arteries for innominate Aneurysm. Medico chirurg. Trans. London 1882. p. 21. Centralbl. f. Chir. 1883. S. 438.
*26. Sherwood, Successful ligation of the commune carotid artery for traumat. aneur. New-York med. Journ. Vol. XLIII. p. 41. C. f. Chir. 1886. S. 374.

27. Stimson, Arterio-venous aneurysm of commun car. artery and int. jugul. vein. Amer journ. of the med. science. 1884. April. C. f. Chir. 1884. S. 433.
28. Stone, Eine in ihrer Art einzige Glaswunde, erfolgreiche Unterbindung der linken Carot. comm. und lig. int. New-York med. record. 1884. Oct. 25. Centralbl. f. Chir. 1885. S. 613.
29. Albertin, Indications et contre-indications de la ligature de la carotide prim. Appréciations et résultats de cette opération. Province méd. Lyon 1886. No. 21. Centralbl. f. Chir. 1889. S. 578.
*30. Plessing Heilung eines Aneur. art. rac. durch subcutane Alkoholinjectionen. Arch. f. klin. Chir. Bd. XXXIII. S. 251.
*31. Duncan, On the value of electrolysis in angioma and goitre. Brit. med. Journ. 1888. II. p. 984.
*32. St. Germain, Traitement de l'aneur. cirsoid. par la cautérisation avec des flèches de Canquoin. Révue mens. des mal. de l'enfance 1884. No. 3. Centralbl. f. Chir. 1885. S. 109.
*33. Schück, Ueber das Wesen und die Entstehung des Ang. art. rac. Dissert. Berlin 1885.
*34. Billroth, Reminiscenzen. Wiener med. Wochenschr. 1871. Nr. 42.
35. Polaillon, Deux variétés d'angiomes de la main. Union med. 1890. No. 28.
36. Williams, A case of rupture of the internal carotid .... ligation of the internal carotid artery. Death. Jonrn. of the Amer. med. ass. 1888. Vol. X. No. 1. Centralbl. f. Chir. 1888. S. 502.
*37. Heath, Case of aneur. of the ext. carot. art. Medico-chir. transact. London 1883. Vol. XLVI. p. 69. Centralbl. f. Chir. 1884. S. 319.
*38. Edmunds, Lancet 1884. II. 776.
*39. Després, Aneur. cirs. du medius avec ulcère trophique. Amputation de ce doigt et résection de 3 centimètres et demi de l'artère centrale. Excision. Révue de chir. 1884. p. 389.
*40. Bazy, Aneur. cirs. ou varice anévrysmale de la main et du membre sup. droit. Gazette des Hôpitaux 1889. No. 149. p. 1363.
*41. Knips-Hasse, Das Angioma art. rac. speciell der oberen Extremität (mit Abbild.). Dissert. Erlangen 1888.
*42. Wernher, Das verzweigte Aneurysma am Kopfe. Berliner klin. Wochenschr. 1876. Nr. 13.
*43. Heineke, Krankheiten des Kopfes in Pitha-Billroth. Bd. III.
*44. v. Bruns, Handbuch der Chirurgie.
*45. Zimmermann, Ueber Gehirnerweichung nach Unterbindung der Art. caroti comm. nebst statistischen Beiträgen. Dissert. 1892. Beitr. zur klin. Chirurgie. Bd. VIII. Heft 2.
*46. Schwalbe, Die subcutane Injection des Alkohols bei Erkrankungen der Blutgefässe. Virchow's Archiv 1879.
*47. Stierlin, Zur Casuistik pulsirender Geschwülste am Kopf. Beitr. zur klin. Chirurgie. Bd. VIII. Heft 2.
48. Friedländer, Ueber die Ligatur der Carot. comm. Dissert. Dorpat 1881.

XIV.

II. Die Verletzung der Vena femoralis communis am Poupart'schen Bande, ihre Folgen und ihre Behandlung.

Von

Stabsarzt Dr. Niebergall
in Marburg.

Gelegentlich meiner Veröffentlichung über „die Verletzungen grosser Venenstämme und die bei denselben zur Anwendung kommenden Methoden seitlichen Verschlusses“ [1]) ist mir aufgefallen, dass bezüglich des chirurgischen Handelns bei Verletzungen der Vena femoralis communis oberhalb der Einmündung der Vena profunda femoris und der Vena saphena magna völlige Uebereinstimmung immer noch nicht besteht, indem die Ansichten über die Zulässigkeit ihrer totalen (circulären) Ligatur auseinandergehen. Nicht etwa Furcht vor Thrombose, Pyämie und secundärer Blutung, welche in vorantiseptischer Zeit selbst die namhaftesten Chirurgen, u. A. Pirogoff[2]) und v. Langenbeck[3]), die Venenunterbindung mit Recht als höchst gefährlich erscheinen liessen, ist es, welche dem modernen Chirurgen Bedenken gegen die totale Unterbindung der Vena femoralis communis einflössen könnten, als vielmehr der Umstand, dass die Unterbindung dieses Hauptvenenstammes mangels genügender Collateralbahnen infolge von Behinderung des venösen Rückflusses für das Glied höchst verhängnissvoll werden könnte. In diesem Sinne wird in der letzten Auflage des Lehrbuchs der Chirurgie und Operationslehre von Bardeleben[4]) empfohlen, „bei Blutungen aus grossen Venenstämmen, wenn es nicht gelingt, durch Compression ihrer Herr zu werden, den entsprechenden Arterienstamm zu unterbinden, da dadurch in der Regel

1) Bd. XXXIII. S. 540—590 dieser Zeitschrift.

2) Grundzüge der allgemeinen Kriegschirurgie. Leipzig 1864. S. 440.

3) Beiträge zur chirurgischen Pathologie der Venen. Archiv für klin. Chirurgie. Bd. I. S. 1 und 46 ff.

4) Lehrbuch der Chirurgie und Operationslehre. 8. Ausgabe 1879—1882. Bd. I. S. 238 und Bd. IV. S. 781.

der Blutung ebenso sicher Einhalt gethan würde, wie durch Unterbindung der Vene selbst und die Gefahren der letzteren, namentlich die der Gangrän durch venöse Stase fortfielen... Die Wunden grosser Venen am Oberschenkel sind oft deshalb gefährlich, weil wegen mangelnden Klappenverschlusses es auch vom Rumpfe her heftig bluten kann. Dies gilt namentlich für die Vena femoralis communis, deren Unterbindung überdies bedenklich ist, da nach Braune's Untersuchungen — vgl. später — für den Blutlauf durch diese Vene collaterale Bahnen nicht vorhanden sind, womit die Erfahrungen übereinstimmen, in denen man auf Ligatur der Vena femoralis communis Brand des Beines folgen sah. Man wird daher bei Verletzungen derselben lieber mit der Compression unter Zuhülfenahme der Ligatur der Art. femoralis communis auszukommen versuchen. Wenn ferner auch H. Fischer[1]) in seinem Lehrbuch über specielle Chirurgie sich dahin ausspricht, dass die von Braune aus seinen Untersuchungen bezüglich der Gefährlichkeit der Ligatur der Ven. fem. comm. gezogenen Schlüsse übertrieben seien, so äussert er sich doch dahin, dass nach der durch Verletzungen bedingten Ligatur der Vena fem. comm. Gangän „recht häufig" eingetreten sei, mahnt zur Vorsicht und empfiehlt nur „im grössten Nothfalle" die Ligatur der gemeinsamen Schenkelvene unter gleichzeitiger Hochlagerung des betreffenden Gliedes und Ausübung gelinden Druckes auf die Art. fem. in der Schenkelbeuge durch Flexion des Oberschenkels. In seinem Lehrbuche der allgemeinen Chirurgie (1887) erklärt er die Unterbindung der gleichnamigen Arterie allerdings für eine gefahrvolle Maassregel, lässt sie jedoch angezeigt erscheinen, wenn nach Ligatur der Vene die Blutung nicht steht, oder die Venenligatur nicht möglich ist, oder wenn sich nach der Venenligatur schwere und gefährliche Störungen des Kreislaufes im Gliede bemerkbar machen (vgl. auch Lehrbuch der Kriegschirurgie 2. Aufl. Stuttgart 1882, Bd. II § 724). Auch W. Roser[2]) erklärt die Verletzung des oberen Endes der Vena cruralis, namentlich oberhalb der Einmündung der Vena saphena magna für „sehr gefährlich". Wenn dieser Theil ein grosses Loch bekomme, so z. B. durch Abschneiden der Vena saphena hart am Stamme, so sei nicht nur die Blutstillung schwer zu erreichen, sondern es werde nach der Unterbindung beider Venen fast nothwendig eine gefährliche Stauung im ganzen Beine entstehen. Man habe daher wohl mit Recht die Regel aufgestellt, dass bei solchen Verletzungen die nebenliegende

1) Specielle Chirurgie. Berlin 1892. S. 570 u. 571.
2) Handbuch der anatomischen Chirurgie. 8. Aufl. Tübingen 1883.

Arterie mit zu unterbinden wäre, damit auf diese Art mit der Verblutung auch eine Anhäufung des Blutes hinter der Venenligatur bekämpft werde. König [1]) sagt, dass die Anschauungen über das, was man bei einer durchstochenen Cruralvene machen solle, noch sehr getheilt sind. Unter Anderem hielte die Gefahr, dass infolge mangelnden venösen Rücklaufes bei Unterbindung oberhalb der Profunda Gangrän der Extremität eintreten könne, die Chirurgen von Ligatur der Vena cruralis ab. Während Tillmanns [2]) noch im Jahre 1881 die Ansicht äussert, dass er bei Verletzung der Vena fem. comm. oberhalb der Vena saphena und Profunda femoris möglichst bald die von v. Langenbeck empfohlene Ligatur der Art. fem. comm. anlegen würde, dann aber, falls die Blutung nicht sogleich steht, auch sofort die verletzte Vena fem. comm. in loco doppelt unterbinden, dass er aber die verletzte Vena fem. comm. allein am Lig. Poup. niemals aus Furcht vor Gangrän unterbinden würde, sondern stets auch die Arterie, spricht er sich später, sowohl in seinem Lehrbuche der allgemeinen, wie speciellen Chirurgie [3]) dahin aus, dass es jedenfalls am sichersten sei, „stets, wo es auch nur sei, die verletzte Vene selbst zu unterbinden". Für die isolirte Ligatur der Vena fem. comm. unterhalb des Poupart'schen Bandes, also oberhalb der Vena profunda fem. und der Vena saphena sind u. A. eingetreten E. Rose [4]), H. Maas [5]), E. v. Bergmann [6]), H. Brauns [7]), Lossen. [8]) Nach ihnen wirkt die Ligatur der gleichnamigen Arterie geradezu schädlich, die Unterbindung und Resection der gemeinsamen Schenkelvene gelten bei aseptischem Verlauf und zweckmässig geleiteter Nachbehandlung als fast ungefährliche Eingriffe.

Infolge dieser noch immer nicht einheitlichen Ansichten geräth man in Zweifel und wird es schwer, eine Entscheidung zu treffen,

---

1) Specielle Chirurgie. 5. Aufl. 1889. Bd. III. S. 359.

2) Ueber Gefässverletzungen, besonders über die Verletzung und Unterbindung der Art. und Vena femoralis. Berliner klin. Wochenschrift 1881. Nr. 3.

3) Lehrbuch der allgemeinen Chirurgie. Leipzig 1892. S. 80, und Lehrbuch der speciellen Chirurgie. Leipzig 1892.

4) Ueber Stichwunden der Schenkelgefässe und ihre sicherste Behandlung. Gesammelte klin. Vorträge (Volkmann). Nr. 92. 1875.

5) Die Circulation der unteren Extremität. Deutsche Zeitschrift für Chirurgie. Bd. XVII. 1882.

6) Die isolirte Unterbindung der Vena femoralis communis. Festschrift zur 3. Säcularfeier der Alma Julia Maximiliana etc. Würzburg 1882.

7) Die Unterbindung der Schenkelvene am Poupart'schen Bande. Archiv für klin. Chirurgie. Bd. XXVIII. (1883.)

8) Hueter-Lossen, Grundriss der Chirurgie. V. u. VI. Aufl. Leipzig 1889.

was man einer Verletzung der gemeinsamen Schenkelvene gegenüber, die, wenn auch nicht allzu häufig, uns doch jederzeit vorkommen kann und unser sofortiges definitives Handeln beansprucht, am richtigsten thun soll. Sollen wir die Vene allein unterbinden, die Arterie offen lassen, oder soll man, wenn es nach der Arterienligatur noch bedenklich weiter bluten sollte, auch gleichzeitig die Vene unterbinden? Um in dieser Hinsicht zu einem eigenen Urtheil zu gelangen, bin ich der Entstehung und dem Entwicklungsgang der Frage, ob und in wie weit die isolirte Unterbindung der gemeinsamen Schenkelvene am Poupart'schen Bande[1]) irgend welche nachtheiligen Folgen bezw. welche für die betreffende Extremität habe, nachgegangen. Ich hoffe an der Hand der bereits zusammengestellten und der aus aus- und inländischer Literatur von mir dazu gesammelten, ziemlich umfangreichen Casuistik, welche in erster Linie für die endgültige Entscheidung berufen sein dürfte, einen Beitrag zu bringen, der vielleicht im Stande ist, das aus so widersprechenden Ansichten naturgemäss entstehende Gefühl von Unsicherheit, namentlich für denjenigen, der über eigene Erfahrung in dieser Beziehung nicht zu verfügen und nicht Gelegenheit und Zeit hat, das zerstreut in Zeitschriften und Monographien niedergelegte Material durchzumustern, zu beheben und für die einzuschlagende Handlungsweise sichere und zuverlässige Directiven zu geben.

Während der Beschäftigung mit diesem Gegenstand habe ich die Ueberzeugung gewonnen, dass die Fälle, wenn sie auch in einzelne Gruppen sich unterordnen lassen, doch viele ganz wesentliche, für die Beurtheilung der jeweiligen Sachlage namentlich höchst belangreiche Verschiedenheiten unter sich zeigen. Ich habe daher fast für jeden Fall die Originale der betreffenden Mittheilungen selbst eingesehen

1) Im Hinblick auf die in der ausländischen Literatur gebräuchlichen Bezeichnungen und die mehrfache Bezugnahme auf dieselbe mag hier gleich erwähnt werden, dass, analog der Arterienverzweigung, der oberste Theil der Schenkelvene, von dem Durchtritt unter dem Schenkelbogen bis zum Abgange der tiefen Schenkelvene, als gemeinsame Schenkelvene — Vena femor. commun. — bezeichnet wird. Nach dem Abgange der Vena prof. femor. wird der zwischen dieser und der Vena poplitea gelegene Abschnitt vielfach als Vena femor. superficialis (im Gegensatz zur profunda) bezeichnet. Mündet die Vena fem. profunda höher oben, nach dem Lig. Poup. zu, in die Vena femor. communis ein, entsprechend dem variablen Ursprung der Art. prof. aus der Art. fem. comm., so fällt natürlich die Vena fem. commun. kürzer aus. Durchschnittlich berechnet sich ihre Länge auf 3—6 Cm. Ob entsprechend dem hohen Ursprunge der Art. prof. oberhalb des Poupart'schen Bandes auch eine gleichhohe Einmündung der Vena prof. fem. vorkommt, darüber konnte ich keine Angaben finden. Jedenfalls gehört eine derartige Abweichung zu den grössten Seltenheiten, so dass wir damit nicht zu rechnen brauchen.

und in die Casuistik alle Details aufgenommen, welche in irgend welcher Weise auf Verlauf und Ausgang einen Einfluss hätten ausüben können, so dass wohl aus diesem Material die Gewinnung eines freien, unbefangenen Urtheils für den Leser möglich sein wird.

Ihren Ausgang nahm die Frage wohl von Frankreich her: Zum Beweise, dass es an den Gliedmaassen die grossen Venen seien, deren Obliteration und besonders Ligatur Veranlassung geben zur Stagnation des Blutes und zum Tode dieses Theiles, sagt Ph. Roux[1]) könnte ich einen Fall citiren, wo die Gangrän der Ligatur der Vena fem. am Vereinigungspunkte mit der grossen Saphena gefolgt ist. Der Betreffende war ein Militärarzt, welcher im Duell eine Eröffnung dieser Vene in der Leistenbeuge erhalten hatte. Roux betrachtet daher alle Trennungen der gemeinsamen Schenkelvene für Indicationen zur Amputation. Boyer[2]) erachtete ebenfalls die Ligatur der Vena fem. für höchst gefährlich und glaubte, dass, da diese der einzige venöse Gefässstamm am Oberschenkel sei, unabänderlich die unterhalb der Ligatur gelegenen Theile der Gangrän verfallen müssten. Gleiche Ansicht hatten Dupuytren und Chassaignac. Eine wesentliche Unterstützung erhielt diese Ansicht durch Sappey's Injectionsversuche mit erstarrenden Massen, die er nach Unterbindung der gemeinsamen Schenkelvene nicht in die Leistenbeuge hineintreiben konnte. Zur Vermeidung eines derartigen Ausganges schlug Gensoul in Lyon 1826 der Ligatur — ligature préventive — der Art. fem. bei Verletzungen der Vena fem. vor: le sang ne pénétrant plus dans le membre inférieure, que par les anastomoses des artères lombaires avec la fémorale, les veines satellites de ces artères doivent suffire.[3]) 1831 erprobte Gensoul diesen theoretischen Vorschlag mit relativem Erfolg: Ein junger Mann erhielt eine Schussverletzung in der mittleren Partie des Oberschenkels. Nachdem einige Zeit Alles gut gegangen war, stellte sich gelegentlich heftigen Erbrechens eine starke venöse Blutung ein. Dieselbe wurde durch Compression in der Leistenfalte gestillt. Da sie aber schmerzhaft wurde, riss Patient alle Compressionsmittel fort, es entstand neue Blutung. Ohne Zaudern schnitt Gensoul auf den Zug der Art. fem. ein und legte eine Ligatur oberhalb der Art. profunda an. Die Blutung stand sofort. Der Kranke starb zwar am 7. Tage an „résorption purulente", ohne jedoch irgend

1) Nouveaux éléments des médécine operatoire. Paris 1813 T. I (vergl. Casuistik I. B 1).

2) Traité des maladies chirurgicales etc. Paris 1844—1853.

3) In Maubrac, Plaies et ligature de la veine fémorale. Archives générales de Médécine 163. VII. Ser. Tome 21 (1889).

eine Spur von Gangrän am Gliede gehabt zu haben. Die Obduction ergab eine Verletzung der Vena femoralis. Ollier (nach Maubrac l. c.) fügt in seiner These S. 68 hinzu, dass Gensoul nicht sogleich, sondern erst, als er nach Compression der Vene, nach ungefähr einer Stunde das Glied habe anschwellen, blau und kalt werden sehen, zunächst auf den Gedanken gekommen sei, die Arterie zu comprimiren; da diese Compression mehr und mehr diese Circulationsstörungen zum Schwinden gebracht habe, so entschloss er sich, die Arterienunterbindung zu machen, worauf sich das Glied bis zu seinem physiologischen Zustand wieder erholt habe. Die résorption purulente war die Folge einer Beckenfractur, die mit der Wunde complicirt war. Diese Details theilte (nach Ollier) Gensoul selbst mündlich Diday — Ex-chirurgien en chef de l'Antiquaille — mit.

Dem gegenüber sah Larrey[1]) nach einer Unterbindung der Vena fem. und saphena infolge von Verletzung derselben durch Säbelhieb den Verwundeten schnell heilen, ohne dass auch nur das geringste Oedem am Bein sich zeigte. 1853 berichtete Roux[2]) selbst im Gegensatz zu seiner früheren Beobachtung in der Société de chirurgie über eine Unterbindung der Vena fem. comm. infolge einer während einer Geschwulstexstirpation stattgehabten Verletzung. Nach einigen Störungen in der Blutcirculation trat Heilung ein. Einen ähnlichen Fall beobachtete Malgaigne.[3]) Die Sappey'schen Injectionsversuche wurden wieder aufgenommen von Richet und Nicaise. Nach J. Aron[4]) sah Ersterer (1846) nach Unterbindung der Vena fem. oberhalb der Vena saphena die in die Venen des Gliedes gemachte Injectionsmasse in die Vena iliaca externa und hypogastrica eindringen durch Anastomosen zwischen den Venae pudendae extern. und den Venen des Beckens zwischen den Circumflex. femoris und ischiadica. Nicaise[5]) erzielte später das gleiche Resultat, wenn er mit Zinnober gefärbtes Terpentinöl — nicht erstarrende Massen — einspritzte. Vor allen Dingen war es aber Verneuil, der mit aller Kraft gegen den „anatomischen Irrthum", welcher das Fehlen von Anastomosen zwi-

1) Clinique chirurgicale. Paris 1829. Tom. III. (vgl. Fall I B 2 der Casuistik).

2) Bulletins de la Société de chirurgie pendant l'année 1853—1854. Paris, Tom. IV. 1854 (Fall I A 2 der Casuistik).

3) Traité d'anatomie chirurgicale etc. Paris 1859. 2. Édit. (Fall I A 3 der Casuistik).

4) Études sur le traitement des plaies veineuses. Thèse de Strassbourg 1868.

5) Nach H. Braun (l. c.) äusserte sich später Sappey Nicaise gegenüber mündlich, dass auch ihm diese Injectionen bei Verwendung nicht erstarrender Massen leicht gelungen wären. Der Uebertritt der Injectionsmasse in die Beckenvenen hatte auf gleichem Wege stattgefunden.

schen der Vena fem. und den Beckenvenen lehrte, auftrat: Cette croyence à l'absence d'anastomoses a enfanté le procédé déplorable, qui consiste à lier l'artère fémorale au même niveau, que la veine fémorale; ce procédé dû à M. Gensoul, à été mis en pratique trois fois par un chirurgien anglais, trois fois les malades ont succombé.

Die Verneuil'sche Ansicht ist denn auch in Frankreich die maassgebende geblieben, und hat man gegen dieselbe keine Einwendungen mehr gemacht. Nach Maubrac (l. c.) reproduciren fast alle klassischen chirurgischen Werke diese Ansicht, u. A. sprechen Follin und Duplay in ihrer Pathologie externe (T. II, p. 895) sich dahin aus, dass die Arterienligatur nach der Gensoul'schen Methode keine Berechtigung mehr hat, und dass die gleichzeitige Ligatur von Arterie und Vene bei Verwundung der Vene allein unlogisch, gefährlich und zu verwerfen sei. Man betrachtete die Furcht der Gangrän nach Venenunterbindung als „choses surannées", über die man sich überhaupt nicht unterhalten könne, bezeichnete dieselbe geradezu als chimérique (E. Kirmisson[1]), da die venöse Circulation sich ebenso schnell herstellte, wie die arterielle.

Aus der englischen Literatur geht hervor, dass bezüglich der isolirten Unterbindung der Vena fem. comm. keineswegs die Ansichten übereinstimmend sind: Pearce Gould[2]) kommt in seiner Arbeit zu dem Schlusse, dass die nachtheiligen Folgen der Unterbindung grosser Venen an den Gliedmaassen vielfach überschätzt worden seien. Er verwirft die Unterbindung der gleichnamigen Arterie und empfiehlt in Anbetracht der bekannt gewordenen üblen Ausgänge der seitlichen Ligatur, sowie in Berücksichtigung der Unzuverlässigkeit der Compression als Blutstillungsmittel die circuläre Unterbindung. (The best treatment appears to be the ligature of the wounded vein and should I meet with another similar case this is the practice I am prepared to follow.) Demgegenüber erachtet Walsham[3]) die isolirte Unterbindung dieses Gefässes wegen der grossen Gefahr von Gangrän für bedenklich. Auch Lidell[4]) sagt in seinem in der englischen Literatur vielfach angezogenen Artikel über Verletzungen der Blutgefässe,

---

1) De l'exstirpation des tumeurs du triangle de Scarpa. Revue de chirurgie. Tom. VI. Mai 1886.

2) A case of wound of the commun femoral vein etc. The Lancet 1887. 5. Febr. p. 259—260.

3) A case of wound of the femoral artery and vein etc. Med. and chirurg. Transactions. London 1888. Vol. LXXI.

4) Injuries of bloodvessels in the international Encyclop. of Surgery von J. Ashhurst. Vol. III. 1883 (p. 204—213).

dass in Fällen, wo die Femoralvene getrennt, oder fast getrennt ist, die Blutung nur dann durch Compression gestillt werden kann, wenn durch Ligatur der Art. fem. der Zufluss an Blut zum distalen Theile des Beines abgeschnitten ist. In solchem Falle, wo es nicht räthlich sei, die Arterie zu unterbinden, müsse man die Venenwunde ohne Verzug oberhalb und unterhalb der Oeffnung unterbinden, wenn nicht anders die Primäramputation vollzogen werden muss. Namentlich, wenn die Vena femoralis an ihrem oberen Theile verwundet ist, so mag es schwer sein, oder selbst unmöglich, die Blutung zu stillen, ohne die Ligatur der Arteria femoralis. (When the femoral vein is wounded, but especially in the upper part of its course, it may be very difficult, or even impossible, to stay the bleeding, unless the femoral artery is ligatured.) Nach H. Braun's (l. c.) Angaben empfiehlt Agnew in seinen principles and practice of surgery die Unterbindung der Vena femoralis ober- und unterhalb der verletzten Stelle.

Solange man unter dem Einflusse der alten Wundbehandlung stand, scheute man in Deutschland die Venenunterbindung überhaupt, und zwar nicht allein wegen der möglicher Weise starken Blutung und von eitriger Venenthrombose etwa ausgehenden Pyämie, sondern auch deshalb, namentlich bei den grossen Venenstämmen, weil man die nach totaler Venenligatur eintretende, bezüglich ihrer Ausdehnung nicht bestimmbare Thrombose nebst folgenden Stauungserscheinungen fürchtete. Man meinte, dass die gänzliche Verlegung des Venenrohres durch Erzeugung von Stauung, Oedem, ja selbst Gefässberstung gefährlich werden könne. Schon 1828 hatte deshalb Heinecken[1]), als nach einer Blutung aus der Vena jugularis interna, welche durch Auflegen von Schwamm und durch starke Compression gestillt wurde, zwei Stunden darauf Coma, Lähmung des rechten Armes und rechten Schenkels und Tod durch Apoplexie eintrat, als einzige Chance, dem Tode vorzubeugen, für ähnliche Fälle die Ligatur der Carotis in Anregung gebracht. Zur Ausführung kam dieser Vorschlag jedoch zunächst noch nicht! Aus gleichem Grunde nahm v. Wattmann[2]) bei einer Verletzung der Vena jugularis communis die totale Ligatur nicht vor, weil er „infolge des gehemmten Rückflusses des Blutes vom Gehirn Eintritt eines Schlagflusses befürchtete".

Behufs Stillung starker venöser Blutung dachte Stromeyer, als er 1849 nach Verletzung der Vena axillaris einen Husaren infolge derselben verlor, daran, zur Beseitigung derselben die Arterienunter-

1) Edinburg. med. and surger. Journal 1828.

2) Sicheres Heilverfahren bei dem schnell gefährlichen Bluteintritt in die Venen u. s. w. Wien 1843. S. 115.

bindung zu machen, kam aber davon wieder ab, weil dagegen spräche, dass die gleichzeitige Verletzung von Hauptarterie und Vene Brand des Gliedes herbeiführen müsse.

Zur Realisirung sollte diese Idee 8 Jahre später durch v. Langenbeck[1]) kommen: 1857 unterband derselbe bei einer 49jährigen Frau die Arteria femoralis, als er gelegentlich Exstirpation eines Oberschenkelsarkoms die Vena femoralis verletzt hatte. Dieselbe war 1 Zoll unterhalb des Lig. Poup. angeschnitten worden. Die Unterbindung des Venenstammes ober- und unterhalb der Wunde, Tamponade u. s. w., stillte die Blutung nicht. Da Alles fehlschlug und die Patientin dem Verblutungstode nahe war, unterband v. Langenbeck die Art. fem. dicht unterhalb des genannten Bandes. Der Erfolg war ein glänzender! Die Blutung stand, um selbst nach Lösung der Venenligaturen nicht wiederzukehren! Heilung. v. Langenbeck gab daher den Rath, bei Blutungen aus grossen Venenstämmen, sobald sie durch Compression nicht gestillt werden könnten, die Unterbindung des entsprechenden Arterienstammes auszuführen, da ja der Gedanke nahe lag, die für die Fortdauer der Blutung continuirlich weiter sorgende Arterie zunächst zu sperren. Die gleichzeitige Unterbindung der verletzten Vene werde sich dabei ohne Zweifel unnöthig erweisen, auch sei dieselbe wegen der Gefahr der Thrombose in der Regel zu vermeiden. Sei sie jedoch nothwendig, so wirke die gleichzeitige Unterbindung des Arterien- und Venenstammes weniger störend, indem Zufluss und Abfluss des Blutes durch die Collateralen der Arterie und Vene sich das Gleichgewicht halten könnten. Gangrän des Beines würde nur dann entstehen müssen, wenn durch eine ausgedehnte Thrombose der beiden Gefässstämme die Wiederherstellung der Collateralcirculation verhindert würde.

Auch anderweitig war diese Idee, Venenblutungen durch entsprechende Arterienunterbindung zu stillen, zur Ausführung gelangt: 1842 schon stillte Agnew nach Lidell (l. c.), als er gelegentlich Operation eines Poplitealaneurysmas die Vena femoralis während Umlegens des Fadens um die Arterie verletzt hatte, die überaus heftige venöse Blutung durch Zuschnüren des Fadens um die Arterie. Die Blutung stand sogleich und kehrte nicht wieder. Dieser Fall ist jedoch in Deutschland wohl gar nicht bekannt geworden, er findet sich wenigstens nirgends erwähnt. v. Langenbeck hatte, als er seinen Vorschlag der entsprechenden Arterienunterbindung gegen Venenblutungen machte, sowohl von diesem Falle, als von dem bereits er-

1) Archiv für klin. Chirurgie. Bd. I. S. 30 u. 33.

wähnten Gensoul'schen keine Kenntniss, da er selbst seine Verwunderung (l. c.) ausspricht, dass noch Niemand darauf gekommen sei, zur Stillung von Venenblutungen die Arterie zu Hülfe zu nehmen, „obgleich doch a priori die Sicherheit des Erfolges angenommen werden könnte".

Obwohl jedoch der v. Langenbeck'sche Vorschlag alle Gefahren, die in vorantiseptischer Zeit die Venenunterbindung mit sich brachte, vermied und die für die damaligen Verhältnisse gewiss sehr angenehme Lehre enthielt, dass man Venenblutungen überhaupt stillen könne, ohne die Vene selbst anzurühren, so scheint dieselbe doch nur wenig Nachahmung gefunden zu haben, mindestens bezüglich der grossen Venenstämme nicht. Hierher gehört noch der Fall von Venturoli[1]), in welchem wegen eines Aneurysma varicosum die Art. fem. dicht unter dem Schenkelbogen, die Arteria iliaca externa oberhalb des Abganges der Art. epigastr. zunächst unterbunden wurde. Wegen wiederholter Nachblutung wurde dann der aneurysmatische Sack blossgelegt und die mit ihm in Verbindung stehenden Gefässe unterbunden — eine Ligatur um die Art. fem. und um mehrere seitliche Aeste —. Trotzdem immer noch Pulsationen im Aneurysma. Spaltung mit folgender Tamponade. Blutung steht endlich. Patient starb am 10. Tage an Pneumonie métastatique, Gangrän des Beines trat jedoch nicht ein! Bei der Section ergab sich, dass das Aneurysma gebildet wurde durch die Arteria und Vena femoralis; mit ihnen communicirte die Art. profunda und circumflexa externa. Im Feldzuge 1864 unterband v. Langenbeck[2]) bei einem Soldaten, welchem durch einen Granatsplitter unterhalb des Lig. Poup. Arterie und Vene nebst Nervus cruralis vollständig freigelegt waren, als sich ungefähr nach 10 Tagen an einer Stelle der Vene ein verdächtiger Fleck zeigte und wirklich auch kurz darauf heftige Blutung aus der Vene einstellte, die Art. iliaca externa. Es folgte Gangrän mit pyämischen Erscheinungen und Tod in kürzester Zeit. Bryk[3]) beschreibt einen Fall, in welchem gelegentlich Entfernung eines Sarkoms, welches mit der Scheide der Vena femoralis commun. sehr verwachsen war, die Vene selbst angeschnitten wurde. Die starke Blutung wurde zunächst durch vorläufige Compression am peripheren und centralen Ende der

1) In H. Braun (l. c.) und H. Tillmanns (l. c.).

2) C. Heine, Die Schussverletzungen der unteren Extremität nach eigenen Erfahrungen aus dem letzten schleswig-holsteinischen Kriege. Archiv für klin. Chir. Bd. VII. S. 385.

3) Einiges über Geschwülste und Pulsationen in den Geschwülsten. Wiener med. Zeitschr. 1880. Nr. 494.

Vene gestillt, dann eine bereit liegende Ligatur um die Art. femor. commun. gelegt, worauf die Blutung sogleich definitiv aufhörte; am folgenden Tage zeigten sich bei rasch ansteigender Fiebertemperatur am Fuss und Unterschenkel Brandblasen. Unter fortschreitendem Brand nach oben trat am 4. Tage post oper. der Tod ein. Auf dem X. Chirurgencongress berichtete Küster[1]) über einen einschlägigen Fall: Bei Exstirpation eines grossen Sarkoms in der Gegend des Scarpa'schen Dreiecks wurde die Vena femoralis, welche hart mit dem Tumor verwachsen war, verletzt. Anlegung von drei seitlichen Klemmen, die liegen bleiben. Am anderen Tage, bei dem Versuche, die Klemmen fortzunehmen, blutet es wieder. Wunde riecht stark. Nach gänzlicher Eröffnung der Wunde und Chlorzinkausspülung Unterbindung der Art. femor., worauf allerdings die Blutung steht, jedoch unter rasch fortschreitender Gangrän des Beines schon am folgenden Tage der Tod eintrat. Ferner berichtet Stromeyer[2]) über einen Fall: Bei einer Unterbindung der Art. femor. sah er einst die Vene verletzen. Der Operateur wollte sogleich auch die Vene ligiren, unterliess es jedoch auf Stromeyer's Rath. Die Blutung stand nach Unterbindung der Arterie nicht, wohl aber nach Schliessung der Wunde. Endlich hat Tillmanns (l. c.) die Art. fem. comm. unterhalb des Lig. Poup. wegen hochgradiger Blutung aus zahllosen Venen bei Exstirpation eines mannskopfgrossen Gefässsarkoms am Unterschenkel unterbunden; auch hier stand die beträchtliche Blutung prompt. Der Kranke wurde geheilt.

Indem ich den Stromeyer'schen Fall, da aus demselben nicht hervorgeht, ob die Schenkelvene wirklich oberhalb der Vena saphena unterbunden worden ist, ebenso auch den Fall von Agnew, wo die Vene in der Poplitealgegend unterbunden wurde, nicht berücksichtige, handelt es sich in diesen 7 Fällen, in welchen bei Verletzung der Vene allein, oder der Arterie und Vene zusammen, die Arterie unterbunden wurde, 5 mal um Geschwulstexstirpationen (einschliesslich einer Aneurysmaligatur), 2 mal um anderweitige Verletzungen (Schüsse). In der ersten Reihe der Fälle wurden geheilt 2, einer starb infolge von Pyämie, 2 infolge von Gangrän; in der zweiten Reihe folgte jedesmal der tödtliche Ausgang, und zwar einmal durch Pyämie, einmal durch Gangrän. Obwohl ich weiss, dass es seine grossen Bedenken hat, aus solchen kleinen Zahlen Procentsätze zu ziehen, so führe ich sie doch an wegen der grossen Aehnlichkeit, die diese Pro-

1) Verhandlungen der Deutschen Gesellschaft für Chirurgie. Bd. X. S. 119, und Augusta-Hospital 1880. Krankengeschichte 741.

2) Handbuch der Chirurgie. Bd. I. S. 295 und Bd. II. S. 312.

centverhältnisse mit den später zu erörternden haben: die erste Reihe bringt 40 Proc. Gangrän, die zweite 50 Proc.

Meist haben die Chirurgen jedoch die Vene nicht offen gelassen, sondern stets auch ausser der Arterie die Vene noch unterbunden, wie unter anderen die von Angerer, Billroth, Busch, Gussenbauer, Kraske, Maas, v. Oettingen, Rose, Schede und Winiwarter veröffentlichten Fälle — vergl. die Casuistik — beweisen.

Wenn nun auch der bekannte v. Oettingen'sche Fall (aus dem Jahre 1864, Casuistik II, A 1 und später), in welchem nach nothwendig gewordener Unterbindung der Vena femoralis gelegentlich einer Geschwulstexstirpation eine hochgradige Cyanose des ganzen Beines entstand, die erst mit Unterbindung der Art. fem. communis zurückging, mit „der Klarheit eines Experimentes" dafür zu sprechen schien, dass die Absperrung des Arterienblutes regulirend auf die Blutcirculation im ganzen Beine wirke, auch Gangrän durch dieselbe geradezu verhütet würde, so hätte die Lehre von der Unterbindung der gleichnamigen Arterie bei Blutungen aus grossen Venenstämmen doch nicht so viele Anhänger gefunden, wenn sie nicht auch von anatomischer Seite angerathen worden wäre. Zunächst blieb festzustellen: Sind nach Unterbindung der Vena femoralis am Lig. Poup. genügende Collateralen zur Blutableitung vorhanden? Die erste eingehende Behandlung fand diese Frage in Deutschland wohl durch Chr. Fr. Müller[1]), welcher unter W. Braune's Leitung Injectionsversuche anstellte und auf Grund derselben zu dem Schlusse kam, dass es keinen venösen Collateralstamm zur Vena femoralis am Lig. Pourpartii gäbe. Jede plötzlich eintretende Verschliessung der Vena femoralis an genannter Stelle müsse die bedenklichsten Circulationsstörungen hervorrufen, da die vorhandenen geringen Nebenwege so sehr ausser allem Verhältniss zur Grösse der Schenkelvene, ebenso auch zur Arterie ständen, dass eine colossale Stauung des Blutes in der gesammten Extremität eintreten müsse. Oedem und schliesslich Gangrän könne nicht ausbleiben, wenn bei Fortdauer des arteriellen Zuflusses die Vene plötzlich durch eine Ligatur geschlossen würde, und zwar führe die gleichzeitige Unterbindung von Arterie und Vene nicht nur nicht zu Gangrän, sondern sei im Gegentheil eine Heilmaassregel, keine Complication und erscheine deshalb geradezu indicirt. Ich glaube, so fährt er fort, deshalb kaum, dass je ein Fall sich vorfinden dürfte, wo die isolirte

1) Ein Beitrag zur chirurgischen Pathologie der Vena femoral. Inaug.-Dissert. Leipzig 1864.

Ligatur der Vene ohne Schaden vertragen worden wäre. Bei Blutungen aus der gemeinsamen Schenkelvene sei die Ligatur derselben kein Heilmittel, da sie sich abstreife und die Blutung fortdauere, oder Gangrän erfolge, nur die Ligatur der daneben liegenden Arterie sei im Stande, die Blutung zum Stillstande zu bringen.

Im Jahre 1870 vervollständigte W. Braune[1]) wesentlich diese Ergebnisse, indem er noch ganz besonders auf die eigenartigen Klappeneinrichtungen der als Collateralen in Betracht kommenden Venen aufmerksam machte. Bei der entscheidenden Richtung, welche gerade die Braune'sche Veröffentlichung der ganzen Frage gegeben hat, muss an dieser Stelle näher auf dieselbe eingegangen werden.

Braune wies nach, dass die in die Fossa ovalis einmündenden, oberflächlichen Venen: Venae pudendae externae superficiales (bezw. die unter der Fascia pectinea nach der Vena femoralis hinziehenden Venae pudendae profundae), ferner die in die laterale Seite der Vena saphena magna einmündende Vena epigastr. superfic. und Vena circumflexa ileum superfic. an ihren Hauptstämmen, oder an der letzten Einmündungsstelle Klappen tragen, welche den Strom wohl nach der Oberschenkelvene hin gestatten, so dass das Blut in diesem Hauptstamme gesammelt wird, nicht aber in umgekehrter Richtung, d. h. nach aufwärts, entsprechend ihren Anastomosen zulassen. Dasselbe gilt auch bezüglich der tief liegenden Venen: Vena epigastr. infer., Vena circumflexa ileum profunda, und Vena circumflexa femoris externa[2]) und interna, sowie der Vena profunda femoris. Diejenige Vene, welche am meisten als leistungsfähiger Collateralweg zur Vena femoralis in Betracht kommen könnte, würde die Vena circumflexa femor. interna sein. Ebenso nämlich, wie die entsprechende Arterie einerseits mit dem zwischen dem Muscul. pectineus und gracilis sich verästelnden Ramus anterior der Art. obturatoria, andererseits gelegentlich ihrer Vertheilung an den Auswärtsrollern des Oberschenkels nach ihrem Zerfall in einen ab- und aufsteigenden Ast durch diesen letzteren mit der Art. glutaea inf. Anastomosen hat und somit in Verbindung mit den Beckenarterien steht, stehen dieselben Verbindungen auch der Vena circumflexa femoris interna zur Verfügung. Diese Anastomosen waren bekannt und wurden stets als Collateralen zum

1) Die Oberschenkelvene des Menschen in anatomischer und klinischer Beziehung. Leipzig 1870. 2. Aufl. 1873.

2) Die Circumflexa femor. externa, an ihrer Einmündungsstelle in die Vena femoral. ebenfalls Klappen tragend, die das Blut nur nach der Schenkelvene hinführen lassen, hat keine geeignete Anastomosen mit der Glutaea infer. u. s. w. und kommt schon deshalb wenig in Betracht.

Stamme der Schenkelvene bezeichnet. Diese Auffassung ist jedoch nach Braune nicht zutreffend. Wenn auch diese beiden Gefässcirkel — Circulus obturatorius und Circulus ischiadicus — bestehen, so können sie doch nicht als Collateralbahnen zur Geltung kommen, da sie an ihren Enden Klappen tragen, die so eingerichtet sind, dass sie im unteren — nach der Vena femoralis zuliegenden — Theile nur den Stromlauf zur Vena femoralis hin, in ihrem oberen — nach dem Becken zuliegenden — Theile jedoch nur die Strömung nach der Vena iliaca zulassen. Zwischen diesen nach entgegengesetzten Richtungen hin functionirenden Klappen liegt ein schwankend grosses „neutrales Mittelstück", welches das gesammte Blut sowohl nach aufwärts, wie nach abwärts zu senden vermag. Nur in einzelnen seltenen Fällen, wenn nämlich an der Verbindung zwischen der Vena obturatoria und Vena circumflexa femor. interna kein hemmendes Ausgangsventil vorhanden sei, könnte der Circulus obturator. als venöser Collateralstamm von der Fossa ovalis zur Vena iliaca functioniren Auch die an der inneren Seite des Foramen obturat. über den horizontalen Schenkelbeinast hinübersteigende und in der Gegend des Lig. Poup. in die Schenkelvene einmündende Vena pubica sei wegen der gleichen Klappeneinrichtung mit entgegengesetzter Wirkungsweise kein Collateralstamm zur Vena femoralis, ebensowenig, wie die zwischen der Vena circumflexa ileum prof. und zwischen der Vena femoralis selbst, bezw. mit der Vena circumflexa fem. externa beobachteten, jedoch durchaus nicht constanten oberflächlichen und tiefen Anastomosen durchaus nicht als Collateralstämme zur Vena femoralis aufgefasst werden könnten wegen der ebenfalls bei ihnen bestehenden entgegengesetzt wirkenden Klappenvorrichtung. Auch die die Vena femoralis umstrickenden und zahlreiche Veneninseln in ihrer Umgebung bildenden Venae comitantes (Langer[1]) stellen keine Collateralbahnen dar, da sie nicht wirkliche Verdoppelungen der Schenkelvene bis zur Bauchhöhle bilden, sondern in wechselnder Höhe, analog der Vena profunda, in den Hauptstamm einmünden.

Kann nun auch eine gewisse Menge Blut aus den Adductorenvenen nach dem Foramen obturat. und aus der Flexorengruppe nach dem Foramen ischiadicum abfliessen, anastomosiren ferner auch an der äusseren und hinteren Seite des Oberschenkels einige Venenzweige der subcutanen Venenäste mit den entsprechenden nach dem Becken hinziehenden Venen, so stellen sie doch nur unbedeutende Blutableitungsbahnen aus verhältnissmässig kleinen Bezirken dar. Unter Be-

1) Wiener medic. Wochenschrift 1867. Nr. 22.

rücksichtigung dieser anatomischen Verhältnisse glaubt daher Braune behaupten zu können, „dass für gewöhnlich kein venöser Collateralkreislauf neben der Vena femoralis vorhanden sei".

Zum Beweise dieser Behauptung stellte Braune eine Anzahl von Injectionsversuchen an. Zu diesen wurden absichtlich stets jugendliche und gesunde Cadaver benutzt, da bei alten und muskelschwachen Körpern die Klappen sich leichter überwinden lassen, wodurch ja gerade hinsichtlich der Prüfung des Klappenwiderstandes leicht unnatürliche Verhältnisse hätten geschaffen werden können. Als Injectionsflüssigkeit wurde die Capillaren passirende filtrirte Milch benutzt; die Injection wurde von den Arterien aus bei geschlossener Vena fem. communis am Lig. Poup. gemacht; zu einer zweiten Versuchsreihe wurde eine, die feinsten Gefässstämmchen wohl, nicht aber die Capillaren durchdringende Terpentinmasse verwendet und von einer beliebigen Vene des Unterschenkels aus eingespritzt in der Richtung gegen die hoch oben am Lig. Poup. ebenfalls unterbundene Vena femoralis communis. Bei Anwendung der Terpentinmasse, mochte die Canüle in die Vena saphena parva, poplitea, oder die Anfänge der Vena saphena magna am Fussrücken eingesetzt werden, blieb die Vena iliaca, Vena obturatoria, Vena glutaea von der Masse leer, bezw. zeigten sich nur ganz minimale Spuren derselben, während der Stamm der Vena femoralis bis zur Unterbindungsstelle prall gefüllt war; die Injectionen mit filtrirter Milch wurden zunächst unter einem, etwa dem in der Arterie herrschenden Blutdrucke gleichkommenden Drucke in die Arterie — Art. femoralis — nach abwärts gemacht bei Verschluss des centralen Endes derselben, sowie der Vena femoralis am Lig. Poup. und bei total freiliegendem Gesäss. Die nach mehr oder weniger langer Zeit aus angelegten Oeffnungen der Vena iliaca ausfliessende Milch hatte, wie die nachträgliche Präparation bewies, ihren Weg dahin nur durch kleine Arterienanastomosen zwischen den Flexoren des Oberschenkels und den Becken genommen; sie war nicht durch die Vena circumflexa femoris interna nach der Vena glutaea inferior geflossen; auch waren die Vena circumflexa ileum, epigastr., pudendae externae leer geblieben.

Die unter bedeutend schwächerem Drucke bei ebenfalls am Lig. Poupartii geschlossener Vena femoralis in die Vena poplitea gemachte Milchinjection ergab anfangs ein völlig negatives Resultat, erst bei sehr gesteigertem Druck floss die Milch aus der Vena iliaca externa. In die Vena epigastr., circumflexa ileum und Vena pudendae externae war keine Milch gedrungen, wohl aber in die Vena circumflexa femoris interna, weil infolge des Druckes die Klappen insufficient geworden

waren, was an den kleinen Venen das enge Kaliber verhindert hatte. Bei einer zweiten, ebenfalls mit geringem Druck bewirkten Milchinjection in die Vena saphena magna des Unterschenkels, bei ebenfalls am Lig. Poupartii geschlossener Vena femoralis, floss in kurzer Zeit reichlich Milch durch die Obturatoria und Vena pubica in die Vena iliaca externa. Bei der Untersuchung fand sich jedoch, dass die Vena circumflexa femor. interna an der Einmündungsstelle in die Vena femoralis keine Klappen besass. Dieselben fanden sich erst jenseit des Circulus obturatorius. In den Circulus ischiad., die Venae pudendae, epigastr. u. s. w. hatten die Klappen die Milch nicht eintreten lassen.

Da demnach die Ueberwindung der Klappen und damit die Erzwingung von Collateralbahnen sich als abhängig zeigte von der Höhe des angewandten Druckes, so wurden in dieser Beziehung noch weitere Versuche angestellt, und zwar ergab sich, dass in den Fällen, wo Klappen an der Einmündungsstelle der Vena circumflexa femor. interna sich vorfanden, ein Druck von 100 Cm. Höhe (10 Mm. Hg) noch nicht genügte, um Milch in die Beckenvenen hineinzutreiben, dass ein solches Hineintreiben aber gelang, wenn man die Spritze benutzte. Ja selbst beim Fehlen der Klappen und nur vorhandener schräger, ventilartig wirkender Veneneinmündung konnte nichts in die Beckenvenen getrieben werden, und zwar derart, dass mit Zunahme der Schiefstellung der Eingangsmündung auch der Druck mehr gesteigert werden musste.

Braune kommt zu dem Schlusse, dass man bei jeder plötzlich eintretenden Verschliessung der Vena femoral. am Lig. Poupartii Blutstauung im Beine mit folgendem Oedem und Gangrän zu erwarten und daher die Ligatur der Vene an genannter Stelle „im höchsten Grade zu fürchten habe". Es ergiebt sich nach ihm für die Praxis der wichtige Satz, „dass die isolirte Ligatur der Vena fem. oberhalb der Vasa profunda und saphena magna die Venencirculation von der unteren Extremität nach dem Rumpfe zu vollständig aufhebt und zur Gangrän führt, und dass bei Verletzung der Vene an besagter Stelle nur die sofortige Unterbindung der Arterie Hülfe zu bringen vermag".

Auch von anderer Seite haben die Braune'schen Untersuchungen Bestätigung erfahren: zunächst von Koretzky[1]). Auf Grund von 28[2]) aus der Literatur gesammelten Fällen von Ligatur der Schenkel-

1) Klinische und experimentelle Beiträge zur Frage der Ligatur der Schenkelvene unterhalb des Lig. Poup. Archiv für klin. Chirurgie. Bd. XXXVI (1887).

2) Diese 28 Fälle haben für die vorliegende Frage so gut wie gar keinen Werth, ebenso die von Koretzky daraus gezogenen Schlüsse nicht. (In 10 von den 28 Fällen, und zwar 9 mal bei jüngeren Individuen, trat Gangrän des Beines

vene und von 18 eigenen Versuchen am Cadaver, wobei er zu den von Braune angegebenen zwei Circuli venosi noch einen dritten — Circulus venosus sub tubere ischii — hinzufügt, kommt er zu der Ueberzeugung, dass die Unterbindung der Vena femoral. commun. durchaus keine ungefährliche Operation sei, da die anatomischen Verhältnisse — Mangels genügender Collateralbahnen — an und für sich derart seien, dass jeder Chirurg riskire, das Leben seines Kranken einer grossen Gefahr auszusetzen, dem er aus diesem oder jenem Grunde eine Ligatur der Schenkelvene anlegen müsse. In 14 Fällen war der Ausgang ein tödtlicher, und zwar trat in 10 Fällen, 9 mal bei jüngeren Individuen — vgl. Anmerk. — nur in einem Falle bei einem 49jährigen Manne, Gangrän des Beines ein, so dass er unter Anderem sich dahin ausspricht, dass im Alter von über 60 Jahren die Ligatur der Vena femoralis communis, ceteris paribus, relativ weniger gefährlich sei, als im Alter zwischen 30 und 60 Jahren, und hier wieder weniger als bei Kindern, bei welchen die genannte Vene normal keine Collateralen habe.[1]) Die beobachteten Heilungen sollen auf Anomalien (Insufficienz bezw. Insufficientwerden der Klappen im Alter, Venenerweiterungen bezw. Venenneubildungen infolge pathologischer Zustände) beruhen. Er empfiehlt auf Grund seiner Versuche bei Greisen und beim Bestehen pathologischer Zustände die Ligatur der Vena femoralis communis durch die der iliaca externa zu ersetzen, bei jüngeren Individuen — wenn alle Mittel im Stich lassen — Resection oder Naht des Venenrohres. Zur Stellung bezw. Ueberwindung der Klappen brauchte er einen Wasserdruck von über $2\frac{1}{2}$—$3\frac{1}{2}$ Meter Höhe, wobei in einem Falle bei vorhandener Sklerose die Vena fem. dextra platzte, während die Klappen schlussfähig blieben.

Weitere Untersuchungen liegen vor von Jaboulay und Con-

---

ein.) Abgesehen davon, dass diese Casuistik höchst unvollständig und ungenau ist, müssen wir von vornherein gleich 18 Fälle streichen, weil es sich in diesen um gleichzeitige Unterbindung von Arterie und Vene, bezw. um isolirte Arterienunterbindung zur Stillung der Venenblutung handelt, die ja ganz andere Resultate ergeben, als die Unterbindung der Vene allein. Von den übrigen 10 Fällen, in welchen wirklich die Vene allein unterbunden wurde, müssen ebenfalls 2 abgesetzt werden: Der Fall von C. O. Weber (Nr. 8 der Casuistik von Koretzky) ist keiner Verwendung fähig, da der Sitz, wo die Ligatur angebracht wurde, nicht angegeben ist, was übrigens auch aus anderweitigen Citaten dieses Falles nicht hervorgeht; in dem 2. Falle (Desprès, Fall 12 der Koretzky'schen Casuistik) handelte es sich um einen Schuss am unteren Winkel des Scarpa'schen Dreiecks — Gazette des hôpitaux 1871. No. 129. p. 514. Es bleiben somit nur 8 brauchbare Fälle.

1) Aus den Verhandlungen der Section für Chirurgie auf dem II. Congress russischer Aerzte in Moskau 1887 (vgl. Centralblatt für Chirurgie 1887. Nr. 22).

damin[1]). Auch sie heben besonders hervor, dass die Ligatur der Vena femoralis die schwersten Folgen habe, da der Collateralkreislauf sich sehr schwer herstelle, jedoch existiren nach ihnen drei Verbindungen, auf welchen eine Circulation mit den Beckenvenen stattfinden könne. Zunächst hinten: zwischen den Venae ischiadicae und den Gesässvenen, sie sind die umfangreichsten Bahnen; vorn: zwischen den Venae pudendae, obturatoriae und einigen Venen der anderen Körperseite; endlich hinten, aber in der Tiefe: zwischen den Kreuzbeinlendenvenen und der Vena azygos. Im Gegensatz zu Braune und v. Koretzky erwähnen sie jedoch, dass Wasser- und Farbstoffinjectionen auf diesen Wegen leicht aus der Vena saphena in die Vena cava eindrängen.

Da nun die Vena circumflexa femor. interna wegen ihrer günstigen Anastomosen mit der Vena obturatoria und Vena glutaea infer. der am meisten leistungsfähige Collateralweg sein würde, und schon unter fünf von Braune angestellten Milchinjectionsversuchen in einem Falle sich herausstellte, dass an der Einmündungsstelle derselben in die Vena profunda femoris die Klappen fehlten, so wäre die Frage von der höchsten Wichtigkeit, ob ein öfteres Fehlen derselben in Wirklichkeit vorkommt, bezw. in welchem Procentsatz, da ja in solchen Fällen ein leicht ausnutzbarer Collateralweg vorhanden sein würde. Meines Wissens liegen über diese Verhältnisse Untersuchungen nicht vor! Ueber das Verhalten der Klappen in der Schenkelvene hat N. Friedreich[2]) solche angestellt und zwar für denjenigen Theil derselben, der nach oben durch das Lig. Poup., nach unten durch einen 5 Cm. von demselben entfernt liegenden Punkte begrenzt wird, „obersten Abschnitt der Cruralvene". Bei 370 Einzelvenen fehlten 70mal (19 Proc.) die Klappen. Sollte ein ähnlicher Procentsatz, wofür doch auch das einmalige Fehlen der Klappen unter den 5 Braune-schen Injectionsversuchen spricht, nicht auch bei der Vena circumflexa femoris int. vorkommen können?

Ferner wäre von Wichtigkeit zu wissen, wie mit dem fortschreitenden Alter die Klappen sich verändern. C. Klotz[3]) stellte bezüglich der Vena saphena magna fest, dass mit Zunahme desselben auch

1) Contribution à l'étude des voies collaterales de la circulation veineuse du membre inférieur. Lyon. med. 1888. No. 39. p. 145—149.

2) Ueber das Verhalten der Klappen in den Cruralvenen u. s. w. Morpholog. Jahrbuch, herausgegeben von Gangenbauer. Bd. VII. S. 323.

3) Untersuchungen über die Vena saphena magna beim Menschen u. s. w. Archiv für Anatomie und Physiologie (1887). Anatom. Abtheilung II. und III. Heft. S. 159 bis 173.

ein sich mehrender Procentsatz der ursprünglich vorhandenen Klappen schrumpft. Während beim Fötus und an zwei Neugeborenen trotz genauester Musterung unter der Lupe keine geschrumpften Klappen zu finden waren, waren beim 25jährigen Manne 17 Proc., beim 48jährigen 29 Proc., beim 54jährigen 40 Proc., beim Greis 81 Proc. geschrumpft, so dass demnach mit der Höhe des Alters die Chancen für Ueberwindung der Klappen und für Gewinnung einer ausreichenden Collateralbahn zunehmen. Jedenfalls zeigen die Klappen, wie ich mich durch eigene Untersuchungen auf hiesiger Anatomie an einer grossen Reihe von aus verschiedenen Lebensaltern stammenden Leichen überzeugt habe, ein durchaus verschiedenes Verhalten, sowohl bezüglich ihrer Anordnung, Sitzes, Grösse u. s. w. Oft war auch nur eine ventilartig vorspringende Einmündung der Seitenvenen in den Hauptstamm zu bemerken, was ich auch in einzelnen Fällen, worauf besonders geachtet wurde, bei der Vena circumflexa femoris interna fand. Oft sind die Klappen auch so wenig ausgeprägt, dass man den Eindruck erhält, als wenn sie überhaupt für den Blutstrom ein wesentliches Hinderniss kaum abgeben könnten.

Wie verhält sich nun diesen Braune'schen Versuchen gegenüber die klinische Erfahrung und Beobachtung? Als Antwort hierauf lasse ich zunächst die bereits von H. Braun (l. c.) zusammengestellten Fälle von isolirter Ligatur der Vena femoralis communis und die von mir gesammelte Casuistik chronologisch folgen, wobei ich, da bei allmählich wachsenden Geschwülsten die Verhältnisse für Ausbildung eines Collateralkreislaufes infolge von nach und nach erst eintretender Compression des Hauptvenenstammes zweifellos günstiger liegen können, als bei plötzlicher Unterbrechung des Blutrücklaufes, eine Sonderung gemacht habe zwischen Unterbindungen der während Geschwulstexstirpationen verletzten Vene und zwischen Unterbindungen infolge anderweitiger Verletzungen derselben. Im Anschluss und zum Vergleiche der erreichten Resultate reihe ich dann an, unter Innehaltung der oben angedeuteten Trennung, diejenigen Fälle, in welchen eine gleichzeitige Unterbindung der Vena femoralis und Arteria femoralis communis oder der Iliaca externa ausgeführt worden ist. Von einer tabellarischen Zusammenstellung der wenigen Fälle, in welchen die isolirte Unterbindung der Arteria femoralis communis, oder Iliaca externa bei Verletzungen der Schenkelvene allein, oder der Arteria und Vena femoralis zusammen stattgefunden hat, sehe ich ab, da solche bereits früher aufgezählt und das Verfahren heutzutage kaum mehr Anhänger zählen dürfte.

I. Isolirte Unterbindung der Vena femoralis communis.

A. Isolirte Unterbindungen der gemeinsamen Schenkelvene bei Verletzung derselben während Geschwulstentfernung.

Nr.	Name und Alter	Erkrankung bezw. Verletzung	Operation und Behandlung	Verlauf und Ausgang	Bemerkungen
1	G., 64 Jahre alt.	Carcinoma penis. Amput. penis 12. November 1842.	Einige Zeit nach der Penisamputation Erweichung der linksseitigen angeschwollenen Leistendrüsen. Nach Zerstörung derselben mit Chlorzink am 8. Decbr. 1842 starke Blutung aus einer Ulcerationsfläche der Vena fem. etwa 1 Zoll oberhalb d. Einmündung der Vena saphena. Da die Blutung nach anderweitigen Stillungsversuchen nicht stand, Freilegung der Vena fem. comm. und Ligatur ober- u. unterhalb der Perforationsstelle. Blutung stand, 24 Stunden post. lig. erneute Blutung, die aber mit Verbanderneuerung definitiv stand.	Infolge der verschiedenen Blutverluste Collaps und Tod unter zunehmender Schwäche, erschöpfenden Diarrhöen und Schüttelfrösten am 17. December 1842.	Autopsie: Vena femor. von d. Kniekehle bis zur Unterbindungsstelle geschwollen, mit rothbraunen festen Thromben erfüllt, ebenso die Vena saphena. Archiv für klin. Chirurgie. Bd. I. S. 35 bis 37 (auch in H. Braun, l. c.).
2	?	Alter Tumor in d. Leistengegend, früher schon 4 mal, zuletzt vor 10 Monaten entfernt.	Entfernung der Geschwulst. Verletzung der Vena femoralis oberhalb der Einmündungsstelle der Vena saphena. Unterbindung ober- und unterhalb der verletzten Stelle.	Im Momente d. Unterbindung wurde das Bein violett und kalt; am anderen Morgen jedoch wieder normales Aussehen. Am 3. u. 4. Tage Oedem bis zur Leistengegend. Heilung verzögerte sich durch Erysipel und Abscessbildung bis zum 21. Tage.	Roux, Bulletins de la Société de chirurgie de Paris, pendant l'année 1853—1854. Paris, Tom. IV. 1854. p. 35 u. 85 (auch in H. Braun, l. c.).
3	?	Geschwulst in der Schenkelbeuge.	Verletzung der Vena fem. oberhalb der Einmündung der Vena saphena. Doppelte Unterbindung dieses Gefässes.	Erscheinungen wie oben. Am 6. u. 7. Tage Blutung aus der Wunde, die durch Compression des Kranken gestillt wird. Derselbe stirbt schliesslich infolge einer wiedergekehrten Blutung. Das Oedem hatte sich etwas vermindert, war aber immer noch beträchtlich, jedoch keine Spur von Gangrän.	J. F. Malgaigne, Traité d'anatomie chirurgicale etc. 2. édit. Paris 1859. p. 344 (auch in H. Braun, l. c.).

Nr.	Name und Alter	Erkrankung bezw. Verletzung	Operation und Behandlung	Verlauf und Ausgang	Bemerkungen
4	?	Exstirpation einer fibrösen Geschwulst in der Leistengegend.	Unterbindung der Vena femor. H. Braun (l. c.) bemerkt dazu, obgleich in diesem Falle nicht ausführlich angegeben sei, ob die Ligatur oberhalb der Vena saphena und profunda gemacht worden, so könne man dies doch nach der Beschreibung annehmen.	Einen Monat später bestanden keine unangenehmen Erscheinungen mehr. Später Tod infolge Geschwulstrecidivs.	Dussutour, Des plaies de la veine jugulaire interne et de leur traitement. Thèse de Paris. No. 359. 1873. p. 44 (auch in H. Braun, l. c.).
5	G. U., Schäfer, 61 Jahre alt.	Carcinoma penis mit krebsig entarteten steinharten Drüsen in der link. Leistengegend von 1½-Mannsfaustgrösse.	12. Nov. 1873 Amput. penis. Drüsenexstirpation. Tumor dringt tief in die Adductoren hinein. Zunächst wird Excision und Unterbindung der Vena saphena nöthig, dann muss, da ungefähr 1 Zoll unterhalb des Lig. Poup. die Vorderwand der Vena femoralis carcinomatös degenerirt war, ein ¾ Zoll langes Stück, in welches gerade die Vena prof. einmündet, excidirt werden. Doppelte Unterbindung der Vena fem.; Vena prof. wird ebenfalls unterbunden. Wenig Blutverlust, da jedes, selbst das kleinste Gefäss sofort unterbunden wurde.	Keine für Gefühl oder Gesicht wahrnehmbare ödematöse Schwellung, Volumen- oder Consistenzzunahme der Weichtheile oder auch nur stärkere Füllung der Hautvenen. Temperatur des Fusses und Unterschenkels für die aufgelegte Hand nicht erhöht. Der Kranke starb nach Ueberstehen eines Erysipels an langsam fortschreitender Pyämie am Ende der 4. Woche, nachdem er lange schon Reconvalescent und die Wunde fast geheilt war.	Obduction ergab, dass die Vena cruralis an der angenommenen Stelle unterbunden worden war. Lücke zwischen beid. Gefässenden durch eine breite, feste Schwiele ausgefüllt, in der auch die unterbundene V. prof. blind endigte. Suppurative Phlebitis an der Vena femoralis. R. Volkmann, Beiträge zur Chirurgie. Leipzig 1875. S. 48. Beobacht. 18 (auch in H. Braun, l. c.).
6	B. K., 30 Jahre alt.	Ulcerirender Tumor in der Leistengegend nach Carcinoma penis.	12. Sept. 1875. Entfernung eines Stückes der Vena femoral. Die Arterie muss vom Tumor abpräparirt und blossgelegt werden (Operateur Rose).	24. December 1875 Tod infolge von Inanition.	S. Fischer, Ueber d. Ursachen der Krebskrankheit. Deutsche Zeitschr. für Chir. Bd. XIV. S. 224. Fall 78 (auch in H. Braun, l. c.).
7	Fr. Frz., 77 Jahre alt.	Epithelialcarcinom der Labien u. Clitoris. Rechtsseitige carcinomatöse Leistendrüsen.	17. Febr. 1877. Entfernung der Drüsen. Ein Stück der Vena saphena und Vena fem. comm. sammt einen Theil des Lig. Poup. muss entfernt werden, da sie in den Tumor aufgegangen (Operateur Rose).	Nie Fieber über 38° C. Heilung erfolgte ohne Circulationsstörungen. 5. Mai 1877 geheilt entlassen.	S. Fischer, ebendaselbst Fall 84. S. 227 (auch in H. Braun, l. c.).
8	?	Entfernung eines Tumors	v. Langenbeck unterband im Sommer 1878 die Vena femor. nebst Vena saphena dicht	Nur leichtes, rasch vorübergehendes Oedem des Unterschenkels.	G. Schädel, Ein Fall von Phlebektasie. Archiv für

9	M. L., 77 Jahre alt.	*Leistendrüsen-Carcinom.*	**Operation 26. August 1879. Verwachsungen des Tumors in der Tiefe. Grossen Gefässe werden in einer Ausdehnung von 6 Cm. blossgelegt. Von der Vena saphena muss ein 2 Cm. langes Stück zwischen zwei Catgutligaturen excidirt werden wegen Verwachsung mit dem Tumor. Oberer Faden findet sich dicht an der Vena femoralis.**	**Reichliche stinkende Eiterung. Am 3. Sept. 1879 (8. Tag) zeigen die Seitenwände der Vena fem. im Niveau d. Ligatur eine graue Verfärbung. Im Inneren der Vene ein Thrombus. 2 Tage später eine brandige Stelle an derselben von 2 Mm. Durchm. Zur Verhütung einer Nachblutung wird am 6. Sept. die Resection der Vena fem. in einer Ausdehnung von 4 Cm. zwischen 2 Catgutligaturen im Niveau der ulcerirten Partie gemacht. Keine Störung von Seiten des Gliedes, keine Gangrän, keine Blutung, nur geringes Oedem um die Knöchel herum. Tod 9. Sept. an Lungenödem.**	**Autopsie verweigert. J. Boeckel, Fragments de chirurgie antiseptique sur les vaisseaux; B. Ligature et résection des grosses veines dans la continuité. (Extrait de la Revue de Chirurgie. Tom. I. No. 2. 1881) (auch in H. Braun, l. c.).**
10	J. E., 49 Jahre alt.	Carcinomrecidiv der rechtsseitig. Leistendrüsen nach Peniscarcinom. Der Tumor liegt der Vena fem. unmittelbar an u. treten kurze Venenstämme aus derselben in sie ein.	**Operation 13. Januar 1881. Excision der Leistendrüsen. Unterbindung der Vena fem. dicht über der Eintrittsstelle der Vena saphena magna (doppelt), Durchschneidung zwischen beiden Ligaturen. Dann doppelte Unterbindung der Vena femoralis am Lig. Poup. mit folgender Durchschneidung. Von der Vena femoralis wird ein 2,4 Cm. langes Stück entfernt. Naht der Wunde. Drainage. Arterie wurde ebenfalls auf 2,4 Cm. freigelegt. Maas hebt besonders hervor, dass die Vene nicht comprimirt war, sondern nur direct an der Geschwulst lag.**	**Gleich nach der Venenunterbindung wird das Bein dunkelblau, nahm nach etwa 5 Min. eine mehr hellrothe Färbung an, fast wie bei arterieller Hyperämie, nach weiteren 5—6 Minuten trat livid-bläuliche Färbung ein, die auch bei mässig. Hochlagerung nicht schwand. Die Farbenveränderung hielt ca. 3 Std. an. Motilität u. Sensibilität intact. Am folgenden Tage war ein Unterschied im Aussehen des Gliedes gegen links nicht mehr zu bemerken. Temperatur d. Gliedes während der ersten 24 Std. fast nur um 1° C. erhöht. Am 12. Tage post op. arterielle Nachblutung. Ligatur der in d. Wunde blossliegenden Art. fem. unterhalb des Lig. Poup. Blutung steht. Klagen über Schmerzen im Fusse. Derselbe und Unterschenkel bis etwa 10 Cm. über das Fussgelenk kalt, weiss u. gefühllos. Am 3. Tage Gangrän desselben — mantische Thrombose — bis zu den Knöcheln. Am 14. Tage neue arterielle Blutung, welche nach Unterbindung d. Art. fem. peripher unterhalb der Art. prof. und Art. pudend. stand. Einige Stunden nachher Tod.**	**Section: Unterhalb der unterbundenen Stelle d. Art. fem. Injection mit wässeriger Berliner-Blaulösung. Die ganze Extremität färbte sich oberhalb d. Fussgelenks blau, die gangränöse Partie blieb weiss. Von dem peripheren Theile der Art. fem. aus war der Farbstoff in die Beckenvenen, rechtes Herz, Pulmonalarterie und Lungengewebe gedrungen. In der Vena fem. sowohl peripher, wie central feste Thromben, ebenso auch in dem centralen Stück der Art. fem. In Lungen, Darm, Leber und Milz ausgedehnte Miliartuberculose. H. Maas, Die Circulation in der unteren Extremität. D. Zeitschr. f. Chir. Bd. XVII. S. 199 bis 202, und Verhandlungen der Deutschen Gesellschaft für Chir. Bd. X. S. 110, auch in H. Braun, l. c.**

Nr.	Name und Alter	Erkrankung bezw. Verletzung	Operation und Behandlung	Verlauf und Ausgang	Bemerkungen
11	53jährige Frau.	Anschwellung der Drüsen unterhalb d. Lig. Poup. seit einem Jahre. Myxo-Fibrosarkom.	Operation 17. April 1882. Bei Ausschälung der mannsfaustgrossen Geschwulst musste d. Vene im ganzen Verlaufe der Geschwulst bis dicht an das Lig Poup. excidirt werden, wobei auch die Vena prof. fem. unterbunden werden musste. Arter. wurde erhalten. Sublimatberieselung. Naht mit Sublimatcatgut, Glaswatte u. s.w.	Vollständig fieberloser Verlauf; beim 2. Verbandwechsel prima intentio. 14 Tage später geheilt entlassen ohne irgend welche Functionsstörungen und ohne Oedem an der betreffenden Extremität. Niemals Circulationsstörungen.	H. Braun, l. c.
12	Frau W., 59 Jahre alt.	Grosses Sarkom des Oberschenkels.	Dasselbe ging von der Gefässscheide aus. Exstirpation. Resection des Nervus cruralis und Unterbindung der Vena fem. comm.	Heilung per prim. in 15 Tagen ohne irgend welche Störungen.	H. Kümmell, Ueber eine neue Verbandmethode u. s. w. Archiv für klin. Chirurgie. Bd. XXVIII. S. 709. Fall 19 u. directe briefliche Mittheil.
13	Frau W. P., 59 Jahre alt.	Carcinom der Vulva und Clitoris. Carcinomatöse rechtsseitige Lymphdrüsengeschwulst.	Operation 30. Mai 1884. Bei Exstirpation des Leistendrüsenpacketes wurde die Resection der Vena fem. commun. an der Einmündungsstelle der Vena saphena, die mit unterbunden werden musste, nöthig, da dieselbe in die carcinomatösen Drüsen eingebettet war. 3 Cm. des Gefässes werden entfernt. Strenge Antisepsis. Warmhaltung bezw. Erwärmung der Extremität, verticale Suspension.	Keine Andeutung einer etwa beginnenden Gangrän des Beines. Hohe Temperaturen und pyämische Erscheinungen traten nicht auf. 23. Juni geheilt entlassen.	F. Scheven, Ueber Resection grosser Gefässstämme bei Exstirpation maligner Tumoren. Inaug.-Dissertat. Rostock 1887.
14	A. R., Metzger, 76 Jahre alt.	Carcinoma cruris sin. Carcinomatöse Leistendrüsen. Beginn d. Neubildung seit ¾ Jahren. Die Drüsen sind sehr zahlreich, wallnussgross, fest und hart.	3. Juli 1884 Exstirpation des Tumors. Bei Entfernung der Leistendrüsen muss die Vena saphena dicht an ihrem Eintritt in die Vena fem. unterbunden werden. Verlauf reactionslos. Am 23. Juli Recidiv in der Inguinalfalte. Exstirpation einer nach innen von der Vena fem. gelegenen carcinomatösen Drüse. Feste Verwachsungen mit den grossen Gefässen. Vena fem. wird angeschnitten, sofort mit dem Finger comprimirt. Die Unterbindung in loco war wegen der Verwachsungen nicht ausführbar, daher Schnittverlängerung bis zum Lig. Poup. u. Unterbindung der Vene gerade unter diesem.	Post op. Bein kalt, dunkelblau, alle Hautvenen sind mit dunkelblauem Blute prall gefüllt. Besonders dunkelblau erscheint die Granulationsfläche. Schon nach 2 Stunden ist die Cyanose d. Beines verschwunden, seine Farbe beinahe normal, fühlt sich jedoch kalt an. Hauttemperatur bis 4 Uhr Nachmittags an der Extremität unter 33° C., um 4½ Uhr 34,6° C., Abends gegen 10 Uhr sind die Zehen warm. Bis 11 Uhr machte sich um Ober- und Unterschenkel eine schwach dunkelrothe Färbung der Haut	Section: Vollkommen antiseptisches Verhalten der Wunden. Innerhalb der Ligat. feste organisirte Thromben, die nur wenig über die Unterbindungsstelle hinausgehen. Die Venen in der Umgebung des Nerv. ischiadicus in d. Höhe d. Hockens erscheinen links weiter, als rechts. Rechtsseitige Lungenhypostase, links im Lungengewebe ein wallnuss-

			starke Blutung. Ablösung der Vene von d. Art. fem.; Vena prof. wird unterbunden, ebenso auch eine andere, unmittelbar über dieser einmündende Vene nahe am Stamme der Vena fem. Blutung steht. Bei gänzlicher Entfernung des Tumors müssen mehrere kleine Venen, die reichlich dunkelblaues Blut entleeren, unterbunden werden. Ausserdem Unterbindung der stark atheromatösen Art. inguinal. Hochlagerung d. Beines in Suspension von einem Winkel von 45—50 Grad. Zur Anregung d. Herzthätigkeit 4 Grm. Aether sulf. injicirt. Wein.	bei Oedem. Am 11. August ist die Hautfärbung und Hauttemperatur normal. Vom 21. August ab Fieber, für das weder an der Wunde, noch am Darmtractus sich ein Grund finden lässt. Annahme eines embolischen Lungeninfarktes, da links hinten sich eine Dämpfung wahrnehmen liess, auch stark blutiger Auswurf bestand. Am 28. August trat infolge von Inanition der Tod ein.	augural-Dissertation. Würzburg 1885.
			Nach 5 Tagen wird d. Hochlager. des Beines auf einen Winkel von 25 Grad herabgesetzt, da Pat. über dieselbe klagte, doch schon am anderen Tage mässiges Oedem des ganzen l. Beines u. Scrotums. Daher wieder Hochlag. Die rothbläuliche Verfärbung geht am Nachmittag zurück. Am 8. Tage post op. ist die Hautverfärbung im Vergleich zum r. Bein normal, Oedem nicht vorhanden.		
15	Frau M. E., 60 Jahre alt.	Krebs der rechtsseitigen Lymphdrüsen nach Carcinom der Labien und der Clitoris.	Operation 9. Septbr. 1884. Excision der krebsigen Labien und Clitoris. 13. März 1885 Exstirpation der rechtsseitigen Lymphdrüsen. Vena fem. comm. von Geschwulstmassen fest umwachsen. Resection in einer Ausdehnung von mehreren Centimetern an d. Einmündungsstelle der Vena saphena, die mit unterbunden werden muss. Strenge Antisepsis. Warmhaltung bezw. Erwärmung d. Extremität. Verticale Suspension.	Keine Andeutung irgend welcher Gangrän. Hohe Temperaturen, pyämische Erscheinungen treten nicht ein. Am 25. April 1885 entlassen.	F. Scheven, Ueber Resection grosser Venenstämme bei Exstirpation maligner Tumoren. Inaug.-Dissertat. Rostock 1887.
16 u. 17	A. Sch., Kutscher, 39 Jahre alt.	Carcinoma glandis penis. Beiderseitige Leistengegenden von derb infiltrirten Drüsen eingenommen, die sich bis 10—12 Cm. unterhalb des Lig. Poup. erstrecken und das ganze Scarpa'sche Dreieck ausfüllen.	Operation 29. Nov. 1884. Amput. penis. Blosslegung der linksseitigen Drüsen, wobei ein Schnitt quer durch die Leistenbeuge geführt wird. Verletzung d. Vena fem., die dicht unterhalb der infiltrirten Drüsen liegt. Ober- und unterhalb der verletzten Stelle sofort Ligaturen. Blutung steht nicht, erst nach mehrfachen Ligaturen in d. Umgebung einmündender Venen. Darauf Exstirpation des rechtsseitigen Drüsenpacketes. Prophylaktische Unterbindung der Vena saphena und mehrerer grösserer Aeste derselben. Verletzung der Vena fem. comm. durch einen Scheerenschlag. 2 Ligaturen ober- und unterhalb der Verletzung stillen die Blutung. Zur Anregung der Herzthätigkeit Injection von 5,0 Aether sulf. Hochlagerung der Beine, keine Einwicklung.	Nach der Unterbindung wurden die Beine cyanotisch und fühlten sich kühl an. Sensibilität und Motilität erhalten. Im Laufe des Nachmittags hebt sich die allgemeine und die Temperatur d. Beine. Cyanose derselben geht zurück. Abends um 6½ Uhr keine Cyanose mehr; keine Oedeme. Am 3. December Temperatur bis 40,1° Cm. Beine werden tiefer gelegt. Am Abend ist das Bein etwas ödematös; sofort Theden'sche Einwicklung und wieder Hochlagerung. Sinken des Pulses. Am rechten Fusse treten dunkelblaue, diffuse und circumscripte Hautsuffusionen auf, aber keine Oedeme; links nur geringes Oedem. Tod 12. Dec. unter Trachealrasseln (Herzparalyse).	Section: Atrophia cordis flava. Endocarditis verrucosa valvul. mitralis. Oedema pulmon. Nephritis parenchymatosa. Thrombus venae saphenae dextr. et sin. Bei Injection von Richard'schem Blau in einen Ast der Vena saphena an der vorderen oberen Kante des inneren Knöchels dringt die Flüssigkeit unter Anwendung nicht zu starken Druckes in die Vena cava infer. A. Schober, Die Unterbindung der Vena fem. Inaug.-Dissert. Würzburg 1885.

Nr.	Name und Alter	Erkrankung bezw. Verletzung	Operation und Behandlung	Verlauf und Ausgang	Bemerkungen
18	48jährige Frau.	Carcinomatöse Drüsen in der link. Leistengegend.	Operation April 1885. Vena fem. wird bei Exstirpation der Drüsen hart am Lig. Poup. oberhalb der Eintrittsstelle der Vena saphena und circumflexa femor. int. verletzt. Unterbindung ober- und unterhalb der verletzten Stelle und Durchschneidung zwischen den Ligaturen.	Post. op. bedeutend. Cyanose der Extremität. Temperatur derselben herabgesetzt, starke Schmerzen in derselben. Hochlagerung. Massage des vom Verbande freien Abschnittes d. Extremität. Am folgenden Tage Cyanose geringer. Am 3. Tage bildeten sich alle gefahrdrohenden Symptome zurück; nach 4 Wochen geheilt.	A. v. Koretzky, Klinische Beiträge zur Frage der Ligatur der Schenkelvene unterhalb des Ligam. Poup. Archiv für klin. Chirurgie. Bd. XXXVI. (1887.) S. 614.
19	51jährige Frau.	Carcinomatöse rechtsseitige Inguinaldrüsen. Sitz der Geschwulst parallel dem Lig. Poup. am mittleren und inneren Drittel desselben.	Operation 2. November 1885. Bei Exstirpation der Geschwulst musste die Vena saphena durchschnitten und unterbunden werden. Die Arteria fem. comm. konnte völlig isolirt werden, jedoch nicht die Vena femoralis comm. Einriss in dieselbe. Doppelte Ligatur derselben mit Durchschneidung zwischen den Ligaturen. Naht.	Cyanose und Oedem, die jedoch nach einigen Tagen völlig verschwinden. In den ersten 7 Tagen war der Verlauf günstig. Wunde blieb reactionslos. Am 7. Tage stieg die Temperatur auf 39.7° C. Im Verlaufe der Vena saphena zeigte sich eine Infiltration, später circumscripte Abscesse. Von da ab fiel die Temperatur, und Eiterung wurde schwächer, jedoch Pat. verfiel immer mehr und starb am 18. Tage p. op. an Pneumonie.	Section: Im Verlaufe der Vena saphena einige Eiterherde. Vena fem. mit einem adhärenten Thrombus verschlossen; keine Eiterung in ihrer Umgebung. In der rechten Lunge hypostat. Pneumonie. Horoch, Cajetan, Baron, Beiträge zur Lehre der directen Ligatur der Venen. Allgem. Wiener medic. Zeitg. (1888). XXIII. Jahrg.
20	35jährige Frau.	Epitheliom der Vulva (3 Jahre vorher operirt).	Operation 16. November 1885. Der Tumor war innig mit der Vena fem. verwachsen. Diese wird auf 4—5 Cm. resecirt, nachdem 3 Ligaturen vorher angelegt waren, und zwar die beiden ersten auf das obere und untere Ende der Vena fem. superfic. [1]), die dritte um die Vena prof. Arterie war auf eine grosse Strecke entblösst (Operateur Verneuil).	In den ersten Tagen nahm die Wunde eine „marche favorable", dann aber heftiges Fieber infolge einer intensiven Cystitis nach einer Harnröhrenschrumpfung, die von der ersten Operation zurückgeblieben war. Tod am 14. Tage infolge secundärer Blutung. Dieselbe stammte aus der Art. prof. fem., die in geringer Entfernung von ihrem Ursprunge ulcerirt war.	E. Kirmisson, De l'extirpation des tumeurs du triangle de Scarpa. Revue de chirurg. T. IV. Mai 1886.

1) Mitgetheilt in der Société anatomique durch M. Broca, interne de Verneuil. Dass hier unter der Bezeichnung Vena fem. superficialis die Vena fem. comm. gemeint ist, geht unter Anderem auch daraus hervor, dass Kirmisson diesen Fall unter derselben Abtheilung auf-

21	L. H., 53jähriger Arbeiter.	Melanosarkom des Penis mit beiderseitiger Leistendrüsenschwellung.	Operation 21. April 1886. Die Drüsengeschwülste umlagern namentlich in der Incisura falciformis die grossen Gefässe und sind sehr mit den Schenkelgefässen verwachsen. Am rechten Bein wird die Vena femor. oberhalb der Einmündung der Vena saph. magna angeschnitten. Sowohl die Vena fem. commun. (rechts) als auch die Vena saphena wurden nach vorheriger Durchschneidung unterbunden. Desinfection, Drainage, Moosplattenverband.	Fieberfreier Verlauf bis zum 4. Tage, dann leichte Schwellung des r. Beines mit erhöhter Abendtemperatur; am 6. Tage hatte die Schwellung des Beines nach Hochlagerung abgenommen; das rechte fühlte sich wärmer an, als das linke. Sensibilität erhalten. Am 8. Tage war der r. Unterschenkel abgeschwollen, am 11. der r. Oberschenkel; auch in der Folge keine Störungen der Sensibilität und Motilität am r. Bein. Beim Verlassen des Bettes Oedeme, besonders am r. Bein, die Bindeneinwicklung nöthig machten. 23. Juni geheilt entlassen.	G. Fischer, Melanosarkom des Penis. Deutsche Zeitschr. f. Chirurgie (1887). Bd. XXV. S. 313 und directe briefliche Mittheilung.
22	I. A., 62 Jahre alter Mann.	Kindskopfgrosses Sarkom in der linken Leistenbeuge. Sehr geringes Knöchelödem.	Operation 26. Oct. 1887. Vena fem. von der Neubildung ergriffen. Doppelte Unterbindung und Durchschneidung an der Einmündungsstelle der Vena saphena. Arterie wird in einer Ausdehnung von 10 Cm. freigelegt, kann jedoch geschont werden. Am unteren Ende des Tumor wird die Vene noch einmal durchschnitten. Das resecirte Venenstück hat eine Länge von 6—7 Cm. Die Wandung der Vene ist namentlich an zwei einander gegenüberliegenden Theilen total von Sarkommassen umwuchert. Intima ist hier durchbrochen. Lumen der Vene ist offen. Patient erholt sich ziemlich schnell von der Operation.	Am Abend sind die Zehen noch kühl, am nächsten Tage ist das Bein warm bis zum Chopart'schen Gelenk, von da ab kühl. Zehen sind unempfindlich. Am Nachmittag Klagen über Athemnoth; Trachealrasseln. Am 2. Tage (28. Oct.) ist d. Fuss kalt, einzelne blaue Flecken am Fussrücken, ist jedoch am anderen Morgen wieder warm. Die blauen Stellen sind geblieben, jedoch nicht grösser geworden. Am nächsten Tage vermehrtes Trachealrasseln. Pat. ist dauernd unklar. Tod 2. Nov. Seit d. Tage nach der Operat. bestand mässig. Fieber. Todesursache: Pneumonie resp. Lungeninfarkt.	Section: In der Wunde eine dünne Lage graugrünlichen Eiters. Arterie blutleer und intact. Erscheinungen von Phlebitis nicht vorhanden; das centrale Ende d. Vene ganz gesund. Linkes Bein zeigt keine Schwellung; auf dem l. Fussrücken und an d. 2. Zehe circumscripte Gangrän an mehreren Hautstellen von circa Zehnpfennigstückgrösse. Pneumonie, Lungeninfarkte, ausgedehnt. Nierensarkom. F. Scheven, l. c.
23	Kaufmann, Alter ?	Lymphosarkom der linken Regio inguinalis. Mittleres Drittel des Lig. Poup.	Operation 5. Mai 1884. Bei d. Geschwulstausschälung gelingt es nicht, sie von der Vena femoral. commun. zu isoliren. Dieselbe wird zunächst mit einer pince hémostatique gefasst, die auch liegen bleibt. Unmittelbar post oper. waren an der linken Extremität keine besonderen Erscheinungen wahrzunehmen.	Am gleichen Abend heftige Schmerzen in der l. Extremität. Am 3. Tage war dieselbe geschwollen, leicht cyanotisch, zeigte etwas höhere Temperatur u. leichtes Oedem. Sensibilität normal. Am 4. Tage Temperatur des l. Fusses 35,8° C., rechts 36,2° C. Der linke Oberschenkel maass im Umfange 52 Cm., link. Unterschenkel 39 Cm., l. Knie 41 Cm., gegen entsprechend rechts 47½, 34 u. 37 Cm. Infolge Verschiebens d. Verbandes durch den unruhigen Pat. starke venöse Blutg. Lig. der V. iliaca ext. Die in die Pincette gefasste Stelle der V. fem. comm. war schwarz, gangränös u. hatte aus einer solchen, durch Gangrän entstandenen Perforationsöffnung die Blutung stattgefunden. Unterhalb der gangränösen Venenpartie Ligatur. Kurz post oper. wurde Pat. unruhig und starb infolge des starken Blutverlustes.	Anämie der Organe; an der Extremität kein Zeichen einer beginnenden Gangrän. Berichterstatter sagt besonders, dass dieser Fall, obwohl die Vena fem. comm. durch 4 Tage abgesperrt war, beweise, wie nach Unterbind. d. Schenkelvene keine Gangrän einzutreten brauche. Baron Cajetan v. Horoch, l. c.

Nr.	Name und Alter	Erkrankung bezw. Verletzung	Operation und Behandlung	Verlauf und Ausgang	Bemerkungen
24	24 jähriger Mann.	Doppelseitiger Bubo.	Bei Exstirpation der rechtsseitigen, z. Theil vereiterten u. mit d. Umgebung fest verwachsenen Drüsen rissen an der Eintrittsstelle der Vena saphena diese u. die Vena fem. ein. Unterbindung ober- u. unterhalb d. Verletzungsstelle an beiden Gefässen. Durchschneidung der Vena fem. zwischen beiden Catgutligaturen. Blutung stand erst, nachdem hier eine an der hinteren Peripherie eintretende Vene für sich unterbunden war. Jodoformgazetamponade. Verticale Suspension.	Schon nach 1½ Stunden war die anfangs deutliche Schwellung u. Cyanose des rechten Beines verschwunden; keine Temperatur-, keine Sensibilitätsunterschiede, deshalb nur mässige Hochlagerung. Heilung, infolge von Erysipel verzögert, innerhalb 7 Wochen. Beim Gehen trat keine Anschwellung des rechten Beines ein.	Charité-Annalen. XIII. Jahrgang. (1888.) S. 564.
25	?	Sarkom seit 6 Jahren in der Leistenfalte.	Da die Geschwulst mit der Gefässscheide fest verwachsen war, Resection und Ligatur der Vena femoralis commun.	Am 7. Tage Tod infolge einer Blutung trotz Ligatur der Art. femor. am letzten Tage.	Mitgetheilt von Verneuil in der Société de chirurgie, 14. April 1869, reproducirt in der These von Delbarres, Sur la dénudation des artères. Thèse de Paris 1870.

B. Isolirte Unterbindungen der gemeinsamen Schenkelvene bei anderweitigen Verletzungen.

1	?	?	Roux theilt diesen Fall ohne weitere Details mit: Ich könnte einen Fall citiren, wo die Gangrün der Ligatur der Vena femoralis am Vereinigungspunkte mit der grossen Saphena gefolgt ist. Es war ein Militärarzt, welcher im Duell eine Eröffnung dieser Vene in der Leistenbeuge erhalten hatte.		Roux, Nouveaux éléments de médécine operatoire. Paris 1813. Tom. I. p. 249 (auch in H. Braun, l. c., u. Maubrac, l. c.
2	Soldat. ?	Säbelhieb in die rechte Seite April 1821.	Quere Abtrennung der Vena saphena an ihrer Einmündung in die Vena femoralis. Da die Blutung durch Compression nicht gestillt werden konnte, machte Larrey die Unterbindung der Vena saphena und femoralis. Compressivverband um das Bein.	Am 9. Tage war die Wunde fast verheilt, am 13. Tage beim zweiten Verband waren beide Ligaturen gelöst. Nie Fieber, kein Zeichen von Venenentzündung, noch die geringsten Veränderungen im verletzten Gliede.	Larrey, Clinique chirurgic. Paris 1829. Tom. III. p. 114. Am 24. Mai 1821 der Akademie der Medicin vorgestellt, ging ohne Hinken, blühende Gesundheit (auch Mauprac, l. c., und M.

	Knabe.	Muskelnu. Gefässe durch ein Kammrad, dicht unterhalb der Vena prof. Die Vena fem. wurde oberhalb d. Einmündung d. V. prof. zerrissen (1860).	[illegible] bindung der Vena femor. commun.	Unterbindung.[1])	[illegible] in H. Braun, l. c.).
4	Russischer Soldat.	3. Juli 1877 bei Nicopolis. Schuss einen Finger breit unterhalb des Lig. Poup. Kugel steckte im Muskelfleisch d. Adductoren.	Wiederholte grosse Blutungen aus d. Einschusse. 12 Tage nach der Verletzung Blosslegung einer weiten mit Blutgerinnseln erfüllten Höhle. Vena femor. comm. durch zwei kreisrunde Oeffnungen an vorderer u. hinterer Wand durchbohrt. Blut entleert sich in einem Schwalle. Unterbindung des peripheren u. centralen Endes mit Excision des verwundeten Stückes. Arterie war unverletzt. Obere Ligatur lag fast unter dem Lig. Poup. Verticale Suspension. Verband mit Salicylsäure, Kampher und Kohlenpulver.	Schüttelfröste. Tod nach 3 Tagen, ohne Gangrän des Beines.	E. v. Bergmann (l. c.) (auch in H. Braun, l. c.).
5	M. B., Schieferdecker, 20 Jahre alt.	Seit 7 Wochen Bubo in der l. Leiste.	Exstirpation 14. Oct. 1881. Am Schlusse der Operation wurde die Vena fem. gerade an der Einmündungsstelle der Saphena verletzt. Blutung stand sofort nach Zufassen mit Péan'scher Klemmzange. Mit dieser wurde Pat. in die Klinik gebracht. Isolirung der Vene und central und peripher an der Stelle ihrer Verwundung eine Catgutligatur, eine dritte an das periphere Ende der Vena saphena. Blutung stand. Excision des zwischen den Ligaturen liegenden Venenstückes, in dessen vord. Wand ein Loch vom Umfange eines kleinen Fingers sich fand. Vernähung der Wundränder, Drainage, Sublimatgazeverband. Verticale Suspension des Beines auf Schiene, Einwicklung desselben bis nach oben in Sublimatwatte und Flanellbinden.	Sofort nach dem Schnüren der Ligatur war das Bein dunkelblau und kühl geworden, sowie es aber elevirt war, nahm die Cyanose schnell ab. Nach 4 Stunden schon hatten die Zehen ihre normale Färbung und Wärme wieder erlangt. 15. Oct. Verbandwechsel. Verband war nur wenig durchtränkt. Bein war von normalem Umfange und Aussehen. Am 19. Oct. Wunde zum grössten Theil per prim. verheilt. Bein wird weniger hoch gelagert. 7. Nov. erste Gehversuche. 9. Nov. Entlassung.	Am 10. December 1881 und 10. Januar 1882 stellte Pat. als völlig geheilt sich vor, ohne Störungen, ohne sichtbare Venenerweiterungen u. ohne die mindeste Störung im Gange. E. v. Bergmann (l. c.) (auch in H. Braun, l. c.).

1) Wenn mir jetzt ein solcher Fall vorkäme, so schreibt v. Linhart, würde ich nach Roux's Vorschlage sofort die Exarticulation im Hüftgelenk machen.

Nr.	Name und Alter	Erkrankung bezw. Verletzung	Operation und Behandlung	Verlauf und Ausgang	Bemerkungen
6	H. K., 24jähriger Mann.	Subacute Drüsenschwellung in der rechten Inguinalgegend unterhalb des Lig. Poup. nach innen von den grossen Gefässen.	Exstirpation 27. Sept. 1882. In den Tumor tritt d. Vena saphena magna ein; dieselbe wird am unter. Ende der Geschwulst doppelt unterbunden und zwischen den Ligaturen durchschnitten. Später zeigte sich, dass die Vena saphena dicht über der Fossa ovalis an ihrer Einmündung in die Vena fem. durchschnitten war. Ligatur der Vena fem. ober- u. unterhalb der Einmündungsstelle d. Vena saphena magna. Vernähung. Drainage. Maas hebt besonders hervor, dass d. Vena fem. durch die Fascia lata von der weichen Drüsengeschwulst getrennt war, so dass sie also in keiner Weise comprimirt gewesen war.	Gleich nach der Operation Bein stark cyanotisch. Hochlagerung vermindert die Cyanose. Puls in der Tibial. antica wurde kräftig. Sensibilität u. Motilität intact, keine Schmerzen. Temperatur der unteren Extremität bedeutend erhöht. Am folgenden Tage normale Färbung des Beines, nur noch an einzelnen Stellen erschien die Haut leicht bläulich verfärbt. 5. November geheilt entlassen; kann einige Stunden ohne Störung gehen.	H. Maas (l. c.).
7	E. H., 20 Jahre alt.	Abscedirender linksseitiger Bubo.	Exstirpation 10. März 1883. Verletzung der Vena femoral. bezw. Vena saphena. Doppelte Unterbindung derselben; obere Ligatur direct am Schenkelring. Naht. Drainage. Antiseptischer Verband. Einwicklung des Beines. Verticale Suspension.	Zunächst 1½ Stund. anhaltende Cyanose des Fusses, kein Oedem. Vorübergehende Sensibilitätsstörungen im linken Unterschenkel und Gefühl von Taub- u. Abgestorbensein. Nach mehrtägigem heftigen Fieber heilte d. Wunde glatt. Am 43. Tage geheilt entlassen.	Ende Decemb. 1883: Pat. fühlt sich seit Monaten so wohl, als wenn sie keine unterbundene Vene hätte; nur bei längerem Stehen noch Schwäche im l. Bein. Alberti, Eine Unterbindung der gemeinsamen Schenkelvene am Poup. Bande. Deut. Zeitschrift f. Chir. Bd. XX. S. 463—465.
8	30jähriger Mann.	Stichwunde mit einem Schustermesser direct unterhalb des Lig. Poup.	Schon an demselben Abend Schüttelfrost und Fieber bis 40° C. Im Spital wurde die vernähte Wunde geöffnet und gereinigt, und da sie nicht blutete, so wurde das verletzte Gefäss nicht aufgesucht.	Am folgenden Tage hohes Fieber. Oberschenkel ziemlich stark geschwollen, keine Cyanose, kein Brand. Etwa 3 Wochen nach der Verwundung trat aus der Wunde eine plötzliche Blutung ein, der Patient erlag.	Section: Vena fem. 1 Cm. über der Einmündungsstelle der Vena saphena fast vollständig durchschnitten. Art. unverletzt. Das periph. Ende der Vene war thrombosirt, das centrale offen. Zaleski, Gazeta lekarska (1884) in Virchow-Hirsch's Jahresbericht. [illegible]

9	30jähriger Arbeiter.	Bubo inguin. dexter (wenige Tage nach einem Ulcus molle).	Bei der Exstirpation wurde die beim Anziehen blutleer gewordene V. fem. angerissen. Zunächst wurde dicht unter dem Lig. Poup. und 10 Cm. tiefer (4 Cm. unterhalb der verletzten Stelle) die Vena fem. mit Seide unterbunden. Blutung stand jedoch nicht, dieselbe kam erst zum Stillstand, nachdem die Vene dicht ober- und unterhalb der verletzten, zwischen dem Abgange der Vena profunda und saphena befindlichen Stelle noch einmal doppelt und auch die beiden letztgenannten Venen unterbunden waren. Vena femoralis wurde an der verletzten Stelle durchschnitten, um zu constatiren, dass auch an der hinteren Wand kein Gefäss mehr eintrat. Antiseptische Ausspülung. Verband; fast verticale Suspension.	Bläuliche Verfärbung der Haut, kein Oedem, keine Temperaturunterschiede, keine abnormen Sensationen in der Extremität. Wenn auch die Heilung durch Auftreten mehrerer kleiner Abscesse im Verlaufe der Vena saphena und Sublimatexanthem verzögert wurde, so schloss sich doch allmählich die Wunde. Unter Bädern, Massage, Bindeneinwicklungen nahm die anfangs beträchtliche Schwellung des Beines beim Gehen allmählich ab, so dass Pat. nach 4 Monaten geheilt entlassen werden konnte.	Charité-Ann. XXI. Jahrg. (1887). S. 547 und Krause, Die isolirte Unterbindung der Vena femoralis commun. Inaug.-Dissertation. Berlin 1885.
10	C. G., 18 Jahre alt, Kesselschmied.	Messerstich in d. r. Inguinalgegend (1. Oct. 1887), fast unmittelbar unter dem Lig. Poup. Bis zur Hospitalaufnahme Compressionsverband.	Gelangt bleich, bewusst- und fast pulslos im Hospital an. Hochgradige venöse Blutung, das Bein förmlich überschüttend. Zunächst directe Compression mittelst eines in die Wunde eingeführten Fingers, mit dessen Kuppe man in den Schlitz der verletzten Vene gelangt. Erweiterung der Wunde. Bei der geringsten Verrückung des Fingers wurde das Operationsfeld förmlich mit Blut überschüttet. Unterbindung mehrerer strotzend gefüllter Venen mit folgender Durchschneidung und Zurückschlagen derselben. Die fingerdick angeschwollene Vena femoralis comm. wird isolirt und am peripheren Ende unterbunden. Blutung immer noch sehr stark. Nochmalige Erweiterung der Wunde nach dem Lig. Poup. zu und Ligatur des centralen Endes der Vene gerade unter dem Poupart'schen Bande (unteres Ende der Vena iliaca externa). Blutung steht vollkommen. Das zwischen beiden Ligaturen liegende Venenstück v. 1½ Cm. Länge	Bald post oper. war die ganze Extremität stark livide gefärbt, kühl und leicht angeschwollen, doch bereits Abends (6 Uhr) war die Cyanose viel weniger deutlich. Das Bein fühlte sich wärmer an. Am anderen Tage war das Bein sehr wenig cyanotisch, Oedem bis unter die Knöchel deutlich sichtbar; leichtes Gefühl von Taubsein in der unteren Hälfte des Unterschenkels und schmerzhaftes Ziehen. Geringe allgemeine Temperatursteigerung (38,2° C.). Am 3. Tage ist die Cyanose kaum noch bemerkbar. Oedem geringer. Am 4. Tage waren am Bein keine weiteren Veränderungen. Bei Abnahme des Verbandes leichte Röthung der Wundränder und leichte Schwellung, keine Spur von Eiterung. Am 5. Tage ist die Cyanose völlig geschwunden, kein Oedem mehr. Sensibilität und Motilität über-	18. Februar 1888 ergiebt die Untersuchung beim Pat. nach sechsstündigem schweren Arbeiten, wobei er fortwährend stand, im Volumen und in Färbung des Beines gegenüber dem linken keinen Unterschied. Motilität und Sensibilität rechts so gut wie links. Nur besteht starke Schlängelung und Vermehrung der subcutanen Venenstränge am obersten Theile d. Oberschenkels vorn und zum Theil auch seitlich und ebenso am unteren Theile der rechten Bauchwand, gleich über der Inguinalfalte. Demuth, Vereinsblatt der Pfälz. Aerzte. Nr. 2. 1887, Ein Fall von

Nr.	Name und Alter	Erkrankung bezw. Verletzung	Operation und Behandlung	Verlauf und Ausgang	Bemerkungen
			wird excidirt. Der Schlitz der Vene ist 7 Mm. lang, verläuft fast senkrecht zur Axe des Gefässes, an der Innenseite desselben. Desinfection, Naht, Einwicklung des Beines, verticale Suspension.	all normal. Vom 8. Tage wird die leicht gesteigerte allgemeine Temperatur normal. Wunde in der Tiefe verheilt, oberflächlich etwas eiternd. Am 9. Tage Allgemeinbefinden vollständig gut. Ende October ist die Heilung vollendet. Narbe anfänglich spannend. Beim Gehen treten nur im Anfange noch leichte Oedeme und leicht bläuliche, doch nur ganz wenig deutliche Färbung auf. Ende November arbeitete Patient wieder ohne Ermüdung und ohne Störung im Bein als Kesselschmied.	Unterbindung der Vena femoralis commun.
11	A. R., 16 Jahre alt.	Drüsenschwellung in der rechten Inguinalgegend (seit einigen Tagen).	In der rechten Inguinalgegend ein beträchtliches, in den tieferen Partien scharf umgrenztes, in den oberflächlichen geröthetes und in beginnender Eiterung begriffenes Drüsenpacket. Am 30. Mai 1888 Exstirpation eines Theiles der vereiterten Drüsen durch einen Assistenten, wobei Verletzung der Vena femoralis commun. stattfand. Unterbindung derselben. In den nächsten Tagen wurde durch etwas erhöhte Lage, passive Bewegungen des Fusses und häufige, sanfte Massage die Circulation befördert.	Am anderen Morgen war trotz bläulichen Aussehens der Zehen Gefühl in denselben vorhanden. Diese Cyanose nahm langsam ab, war aber am 6. Juni noch sehr deutlich ausgesprochen, und konnte erst am 15. Juni der Fuss als normal bezeichnet werden. Heilung ging ohne Zwischenfälle vor sich. Geheilt entlassen 31. August 1888.	Anfang 1892 ging der Patient wegen einer käsigen Orchitis wieder zu. Am Bein waren keinerlei Zeichen von Circulationsstörungen zu finden. Briefliche Mittheilung von M. Schede.

Was nun zunächst diejenigen isolirten Unterbindungen der Vena femoralis comm. anbelangt, welche nach Verletzung derselben gelegentlich von Geschwulstexstirpationen (Gruppe I A) ausgeführt wurden, so starben von 25 Fällen 12 (unter Einrechnung des Doppelfalles Nr. 16 u. 17 der Casuistik). Zu diesen Todesfällen gab jedoch die Venenunterbindung als solche die eigentliche Todesursache nicht ab: 2 Kranke starben an Pyämie bezw. Septicämie, 4 an secundären Blutungen, 2 an Erschöpfung, einer infolge von schwerer Complication durch gelbe Atrophie des Herzmuskels mit Endocarditis bei gleichzeitiger Nephritis, 2 infolge von eingetretener hypostatischer Pneumonie bezw. gleichzeitigem ausgedehnten Nierensarkom. Wenn irgendwo die Bedingungen für Eintritt von Gangrän günstig lagen, so war es gewiss im Falle 16 u. 17 der Casuistik: beiderseitige Unterbindung der Vena femoralis communis und noch dazu gelbe Atrophie des Herzmuskels, Endocarditis und Nephritis! Aber trotzdem keine bedrohlichen Erscheinungen in beiden Beinen! Die anfängliche Cyanose ist bereits Abends um 5½ Uhr geschwunden, erst gegen Ende des Lebens, mit dem Sinken der Herzkraft (Tod an Herzparalyse), traten am rechten Fusse dunkelblaue diffuse und circumscripte Hautsuffusionen ein — vergl. übrigens auch die mikroskopische Untersuchung, — später —. Nicht minder günstig für Eintritt der Gangrän war die Sachlage im Fall 22: es kam hier auch zu circumscripter Gangrän an mehreren Hautstellen! Doch muss man bedenken, dass es sich hier um einen betagten Mann handelte, der noch dazu an einem ausgedehnten Nierensarkom litt, so dass die gesammte Widerstandsfähigkeit gewiss sehr herabgesetzt war. Ausserdem zeigte sich aber diese ganz umschriebene Störung gerade nur an solchen Stellen, wo die Circulation des Fusses bedeutend behindert war, sei es infolge von Bindendruck, sei es infolge von Aufliegen des Fusses an der Ferse. In der betreffenden Krankengeschichte wird ganz besonders hervorgehoben, dass dieser locale Gewebstod so gering an sich war, und das übrige Bein, als Patient starb, bereits in seinem Leben so gesichert, dass, wenn der Tod nicht eingetreten wäre, besondere Nachtheile in dem Heilungvorgange gewiss nicht aufgetreten sein würden. Ferner war die Operationswunde nicht antiseptisch geblieben! Das Alter der Gestorbenen lag nur dreimal zwischen 30 und 40 Jahren, einmal zwischen 50 und 60 Jahren, dreimal zwischen 60 und 70 Jahren, zweimal zwischen 70 und 80 Jahren, in zwei Fällen findet sich keine Angabe über das Alter. Vor dem 4. Tage trat kein Todesfall ein, am 4. bezw. 5. Tage je einer, am 7. zwei, am 8. und 12. je einer, die übrigen in der Zeit von 18—91 Tagen.

Trotzdem also in einer Reihe von Fällen die Verhältnisse in Folge anderweitiger complicirender Organleiden recht ungünstig lagen, obgleich ferner das Lebensalter der Patienten zum Theil ein hohes war, und endlich ein grosser Theil der Operationen in die vorantiseptische, bezw. eine noch nicht genügend geschulte antiseptische Zeit fiel, trat in den in dieser Gruppe aufgeführten 25 Fällen nicht ein einziges Mal Gangrän ein.

In 13 Fällen trat völlige Heilung ein, ja in einer Zahl derselben, wie z. B. Fall Nr. 5, 7, 9, 11 und 12, machten sich nach der Operation überhaupt keine Störungen im Gliede, namentlich nicht solche der Circulation geltend, oder nur ganz leichtes, rasch vorübergehendes Oedem des Unterschenkels. Der ganze Verlauf war ein völlig reactionsloser, oft vollständig fieberfreier.

In der grössten Mehrzahl dieser 25 Fälle sehen wir aber eine ganze Reihe charakteristischer Veränderungen eintreten: die constanteste Erscheinung ist die in ihrer Dauer, Ausdehnung und Stärke durchaus unregelmässige Cyanose. Gleich nach gänzlicher Verlegung der Hauptstrasse für den Blutabfluss durch Schnürung des Fadens nehmen die unterhalb der Ligatur belegenen Theile eine blaurothe, violette bis tief-dunkelblaue Farbe an. Im Fall 14 wird ganz besonders hervorgehoben, dass die Granulationsfläche des Tumors besonders tief-dunkel aussah; erst am 38. Tage nach der Operation war die Farbe des Beines wieder normal. Sämmtliche Hautvenen treten stark hervor, sind sehr erweitert und prall mit Blut gefüllt. Zu einer Blutung aus denselben, durch Platzen etwa, in das benachbarte Gewebe sehen wir es jedoch nicht kommen. Als zweite Erscheinung ist zu bemerken die Verminderung der Temperatur der betreffenden Extremität, subjectiv auffällig, objectiv auch nachweisbar. Wenn auch manchmal (wie im Fall Nr. 10 der Casuistik) in erster Zeit post. ligat. die locale Temperatur, namentlich bei kurzdauernden passiven Congestionen (ungefähr 3 Stunden lang), erhöht sein kann, so wird doch hervorgehoben, dass dieselbe meist herabgesetzt war. So betrug im Falle 14 der Casuistik die Hauttemperatur bis 4 Uhr des Operationsnachmittags unter 33° C., gegen 4½ Uhr 36,6° C., um gegen Abend 10 Uhr wieder in normale Wärmeverhältnisse überzugehen. Mehrfach wird betont, dass die bald nach der Operation kühlen Extremitäten im Laufe des Tages, bezw. an den darauf folgenden Tagen ihre normale Temperatur wiedererlangt hätten. In einzelnen Fällen tritt ferner gleichzeitig mit der Cyanose oder kurz hinterher Oedem auf, welches bald nur an den Knöcheln seinen Sitz hat, bald aber auch das ganze Bein

einnimmt und bis zur Leistengegend hinauf reicht. Bald ist es stärker ausgeprägt, bald ist nur eine ganz leichte ödematöse Durchtränkung der Haut vorhanden. In den stärkeren Graden des Oedems fällt diese Volumzunahme des ganzen Gliedes recht beträchtlich aus: so wird im Falle 23 der Casuistik berichtet, dass noch am 4. Tage nach der linksseitigen Venenligatur der linke Oberschenkel im Umfange 52 Cm., am linken Unterschenkel und Knie je 39 und 41 Cm. maass gegen entsprechend rechts 47½, 34 und 37 Cm. Endlich wird — aber vereinzelt — noch erwähnt ein sich frühzeitig einstellender, bisweilen sehr starker und heftiger Schmerz, der sich im Fusse, in der Wadenmusculatur, aber auch in der ganzen Extremität localisirt.

Nach verschieden langer Zeit, oft schon nach wenigen Stunden, manchmal aber oft erst auch nach Tagen, in einem Falle sogar, wo es sich um einen 76jährigen Greis handelte, nach mehr als einem Monat, sehen wir alle diese alarmirenden, für die Existenz des ganzen Gliedes gefährlich erscheinenden Symptome, bald mehr, bald weniger schnell, theils ohne besonderes Zuthun, theils unter entsprechender Behandlung zurückgehen: die Cyanose ist geschwunden, kein Unterschied mehr in der Färbung der Extremität gegen die nicht operirte vorhanden, das Bein hat seine normalen Temperaturverhältnisse in allen seinen Theilen wiedererlangt, Sensibilität und Motilität lässt nichts zu wünschen übrig, das Oedem ist rückgängig geworden, erscheint aber hier und da zunächst noch leicht beim ersten Aufstehen und Herumgehen, um sich allmählich ganz zu verlieren. Kurz und gut, die ganze Extremität hat in jeder Beziehung ihre normale Beschaffenheit und Gebrauchsfähigkeit wieder, wenn auch bisweilen in erster Zeit noch Klagen über schnellere Ermüdung derselben und über Gefühl von Schwere geführt werden.

Alle diese Erscheinungen haben eine gemeinsame Entstehungsursache: sie sind die Folgen der durch plötzliche gänzliche Verlegung der Hauptstrasse für die Blutableitung eingetretenen Stauungs- — venösen — Hyperämie. Wir sehen sie kommen mit dem Eintritt derselben nach Schnürung der Ligatur, wir sehen sie wieder schwinden, wenn der normale Blutabfluss durch Herstellung der collateralen venösen Circulation eingetreten ist.

Ueber die näheren Details bei diesen Vorgängen giebt uns das Thierexperiment und Mikroskop Auskunft (Emmert, Cohnheim, Zielonko): Nach der Unterbindung der Vena cruralis beim Frosche steht das Blut in den Schwimmhautgefässen im ersten Momente nicht absolut still, es tritt jedoch eine Verlangsamung in den peripheren Theilen der Vene auf, wie auch in den zugehörigen Capillaren. Dann

stellt sich die Blutbewegung wieder her, auch wenn keine offene Seitenbahn einen Abfluss erlaubt. Die Bewegung findet aber nicht, auch in den Capillaren nicht, als ein gleichmässiges, glattes, ruhiges Fliessen statt, sondern sie ist eine ruckweise, oscillirende, geht vorwärts und kommt wieder zurück — das va et vient der französischen Forscher — und ist zweifellos verursacht durch Uebertragung der Pulsbewegung auf die Capillaren und Venen, indem infolge der totalen Sperrung die Spannung im ganzen venösen Gefässbezirk so gewachsen und dem mittleren arteriellen Drucke nahezu gleich geworden ist, dass jetzt nur die Triebkraft der Pulswelle im Stande ist, die Blutmasse fortzuschieben. Gelangt nun die Strömung, weil eben Seitenbahnen nicht zur Verfügung stehen, nicht wieder zu einem gleichmässigen Flusse, so erfolgt eine starke Ausdehnung der Capillaren und venösen Bahn. Die Gefässe, welche oft im physiologischen Zustande einen abgeplatteten Cylinder bilden, werden zu wirklichen kreisrunden Cylindern.

Infolge der hochgradigen Pressung kommt es bei weiter anhaltender Stauung zu einer derartig ausgesprochenen Verklebung der rothen Blutkörperchen mit einander, dass sie nur eine homogene, das Gefässlumen ausfüllende rothe Säule bilden. Aber dieses Homogenwerden der Blutkörperchen bedeutet kein Zusammenschmelzen derselben; denn giebt man die Bahn wieder frei, so stellt sich die Bewegung in den Gefässen wieder her, die homogenen Massen zerlegen sich wieder in einzelne Blutkörperchen, bezw. Haufen von solchen, ohne dass zwischen ihnen, selbst nach dem Bestehen von Stasis von 1—2 Tagen, irgend etwas von Gerinnsel, Fibrin u. s. w. sich gebildet hat. Es bestehen somit die anscheinend festen und homogenen Blutcylinder aus dicht gepressten Blutkörperchen, zwischen welchen das Blutplasma vollständig geschwunden ist, indem es infolge der Drucksteigerung durch die Wandung in das ödematös anschwellende Gewebe gepresst wird. Im weiteren Fortgange kommt es dann zur Diapedese der Blutkörperchen mit Eintritt derselben in das umliegende Gewebe, wobei jedoch schon Veränderungen in der Gefässwand eingetreten sein müssen (v. Recklinghausen, Allgemeine Pathologie des Kreislaufes und der Ernährung S. 31 u. 53/54). Wenn auch diese an den durchsichtigen Membranen der Kaltblüter gewonnenen Beobachtungen nicht in voller Ausdehnung auf die Gewebe des Säugethieres und Menschen zu übertragen sind, so geben sie doch wichtige Anhaltspunkte und Analogien.

Es steigt also unter dem Einflusse der Stauungshyperämie der Blutdruck in dem venösen Gefässgebiet ganz erheblich. Die venöse

Bahn stellt gleichsam nur ein an die arterielle aufgesetztes Manometer dar, wie auch aus dem Poiseuille'schen [1]) Experiment hervorgeht, bei welchem das nach Unterbindung sämmtlicher Schenkelvenen in die nur allein übrig gelassene Vena cruralis des Hundes eingeführte Hämodynamometer einen Druck ergab, welcher dem Drucke der entsprechenden Arterie gleichkam. Da nun die Hauptableitungsbahn verlegt ist, so müssen zur Blutabfuhr die Collateralwege in Anspruch genommen werden. Unter dem bis zur arteriellen Höhe gestiegenen Drucke erfahren dieselben Erweiterungen, die um so stärker sein werden, je weniger der Gesammtquerschnitt der vom Gliede abführenden Venen zur Grösse des zum Verschluss gebrachten Hauptvenenstammes in einem proportionalen Verhältniss steht. Käme die Rückströmung durch Seitenbahnen nicht zu Stande, so müsste es infolge der Stauung zur hochgradigen Cyanose, infolge der gesteigerten Filtration zunächst zu Oedem, dann zu Diapedese der Blutkörperchen in die Umgebung und zu Veränderungen in der Gefässwand kommen, welche den Untergang der Gewebe einleiten. Treten auch Cyanose und Oedem bald mehr, bald weniger stark auf, so sehen wir sie doch bald oder allmählich zurückgehen, indem die gesunde Herzkraft und die Arbeitsleistung der intakten Gefässmusculatur dafür sorgen, dass der Druck genügend anwächst, um die entgegenstehenden Hindernisse (Klappen) zu beseitigen, dass also wirklich ebenso viel Blut nach und nach auf den venösen Umwegen abfliesst, wie durch die offen und frei gelassene Arterie zufliesst. Ist dieses Resultat in genügender Weise, bezw. völlig im Gange, so schwinden alle Störungen Seitens der Circulation, jede Gefahr für Erhaltung des Gliedes ist beseitigt. Naturgemäss wird man aber der Stasenbildung bezw. anschliessenden Mortification des Gewebes ausgesetzt sein bei gesunkener Herzkraft, nach grossen Blutverlusten, bei Heruntergekommenen, Kachektischen, bei alten Leuten, deren Arterien durch Verkalkung starr geworden, bei Verletzung des Hauptarterienstammes, weil eben dies Momente sind, die die vis a tergo, welche zur Ueberwindung der Klappen unbedingt nothwendig ist, herabsetzen und aufheben.

Wir werden also, wollen wir den durch die Klappen gesetzten Widerständen siegreich begegnen, unter allen Umständen die Arterienkraft zu erhalten und darauf zu achten haben, dass hinter derselben eine energische Herzthätigkeit steht. Dieselbe würde, wo sie zu wünschen übrig lässt, auf alle nur mögliche Weise zu heben sein,

1) Volkmann, Hämodynamik. S. 140.

wie im Falle 14 der Casuistik I A, in welchem dem 76jährigen Patienten unmittelbar nach der Operation zur Anregung der mangelhaften Herzthätigkeit 4 Grm. Aether sulf. und Wein einverleibt wurden, ebenso in Fall 16 und 17 ebendaselbst. Gleichzeitig würden wir aber auch für die möglichste Begünstigung des venösen Rücklaufes Sorge zu tragen haben.

Wir greifen zur Erreichung dieser Absicht zur verticalen Suspension. Es ist ja eine alte Erfahrung, dass aus hochgelagerten Körpertheilen das Venenblut schneller abfliesst. Volkmann[1]) hat dieselbe daher als wirksames Mittel gegen phlegmonöse Schwellungen der Extremitäten empfohlen. Wenn auch in aufrecht erhobenen Gliedmaassen die Schwere der Blutsäule der Triebkraft der Arterien entgegen arbeitet, so ist dies doch nur von relativ geringem Einfluss, da in ihnen der Druck, unter welchem das Blut steht, ein so hoher ist, dass eine Vermehrung der Widerstände infolge der der Triebkraft entgegen wirkenden Schwere nicht wesentlich ins Gewicht fällt, und selbst dieser geringe Einfluss wird dadurch noch mehr vermindert, dass durch den beschleunigten Rückfluss in der absteigenden Vene eine Spannungsveränderung in dem ganzen Bein veranlasst wird, die infolge der verminderten Widerstände den Effect der auf die arterielle Blutsäule einwirkenden Schwere noch mehr heruntersetzt bezw. paralysirt. Besonders bedeutungsvoll aber wird die Schwerkraft für die Venen, da in ihnen infolge der an und für sich geringen Stromenergie jede, selbst noch so geringfügige Vermehrung oder Verminderung dieser Kraft von grosser Bedeutung für die venöse Circulation sein muss. Es wird also zu erwarten sein, dass die Schwere des Blutes, sofern sie in der Richtung der Triebkraft wirkt, eine Beförderung des venösen Rückflusses, und umgekehrt, wenn sie der Triebkraft entgegen wirkt, eine Behinderung derselben veranlassen wird. Da ferner jedes Hinderniss — hier die der Triebkraft entgegen wirkende Blutschwere — eine Verlangsamung des Blutstromes und Anhäufung des Blutes in der betreffenden Vene bewirkt, so wird auch im gleichen Maasse eine Erhöhung des Seitendruckes in dem betreffenden venösen Gebiet eintreten. Durch geeignete Vorrichtungen wird derselbe sich messen lassen, und zwar werden wir, sobald die Triebkraft und Schwere in gleicher Richtung thätig sind, eine Abnahme des Druckes, wenn dieselben einander entgegen arbeiten, eine Zunahme des Druckes zu verzeichnen haben. Derartige Untersuchungen

1) Neue Beiträge zur Pathologie und Therapie der Krankheiten der Bewegungsorgane. S. 1.

liegen vor von Irschik[1]), der unter v. Bergmann's Leitung die dabei eintretenden Veränderungen des Seitendruckes einer genauen Prüfung unterzog. Die Versuche wurden an 30 Hunden angestellt, über 14 liegen Resultate vor. Die übrigen Hunde starben gleich zu Beginn der Druckmessung. Die Druckbestimmungen wurden in der Vena jugul. externa, die bei Hunden ihrer Grösse wegen besonders dazu geeignet ist, angestellt. Die Versuchsthiere, in tiefer Narkose (Curareinjection in die Vena saphena), befanden sich auf einem verstellbaren Lager und wurden durch eine Drehvorrichtung langsam aus der horizontalen in die senkrechte Stellung geführt, gewöhnlich zuerst durch Senkung des Fussendes, dann 20—30 Secunden in dieser Lage erhalten, darauf durch Drehung in entgegengesetzter Richtung wieder in die horizontale zurückgeführt. Nach Verweilen von einigen Secunden in dieser Stellung wurde in derselben Weise die andere Seite des Apparates gesenkt.

In der horizontalen Lage ergab sich in der genannten Vene ein Durchschnittswerth von 46 Mm. Wasser, bei einer Schwankungsbreite von 93 Mm. Wasser.

Bei Hebung des Kopfes, somit Beförderung des venösen Rückflusses durch die Schwere, zeigte sich ein Abfallen des Druckes bis unter die Nulllinie. Den niedrigsten Stand nach in dieser Richtung erlangter senkrechter Stellung zeigte der VI. Versuch — 111 Mm., den höchsten Versuch I — 38 Mm. Auch in den Versuchen, in welchen die Senkung um 45° stattfand, sank der Druck stets unter Null.

In derselben Uebereinstimmung erfuhren die Druckhöhen eine Vergrösserung bei Senkung des Kopfes, also bei Behinderung des venösen Rückstromes durch die Schwerkraft. Die Drucksteigerung schwankte in den verschiedenen Versuchen zwischen +70 bis +179 Mm. Wasser.

Besonders lehrreich ist der VIII. Versuch, den v. Bergmann (l. c.) ebenfalls besonders hervorhebt. Hier betrug:

Der durchschnittliche Druck in horizontaler Lage	71 Mm.
Tiefster Stand bei Senkung des Fussendes	— 99 "
Tiefster Stand bei Senkung des Kopfendes . . .	+ 164 "

Da, wie schon auseinandergesetzt, gleich nach der Unterbindung der Vene der Druck im venösen Gefässgebiet bei gesunder Arterien- und Herzkraft bis zur Höhe des arteriellen Blutdruckes (180 bis 200 Mm. Hg) steigt, während, wenn das Bein in die verticale Stellung gebracht wird, der Druck in den Gebieten, welche nach Ver-

1) Ueber den Einfluss der Schwere des Blutes auf den Seitendruck der Venen u. s. w. Inaug.-Dissert. Dorpat 1874.

legung des Hauptstammes zur Blutabfuhr in Anspruch genommen werden sollen, bedeutend, vielleicht unter Null sinkt, so hat man dadurch einen mächtigen Druck- bezw. Saugapparat zur Verfügung, welcher den Rückfluss des Blutes in ganz hervorragender Weise unterstützt und in ganz wesentlicher Weise dazu beitragen wird, um das Glied vor eintretender Stase mit anschliessendem Gewebstod zu bewahren. Welchen fördernden Einfluss die Hochlagerung der Extremität bezw. die verticale Suspension derselben auf den venösen Blutabfluss und Ausgleichung der Circulation hat, dafür ergeben sich aus unserer Casuistik mannigfache Belege. Im Fall 14 wurde zunächst die Hochlagerung des Beines in einem Winkel von 45—50 Grad gemacht, nach 5 Tagen wird dieselbe auf einen Winkel von 25 Grad herabgesetzt, da Patient über dieselbe klagte — worüber übrigens in den sonstigen Fällen sich nichts vermerkt findet —, doch schon am anderen Tage zeigte sich Oedem des ganzen Beines und der linken Scrotalhälfte. Nach Erhöhung des Beines auf die frühere Erhebung ging das Oedem wieder zurück. Im Falle 16 u. 17 der Casuistik findet sich bemerkt, dass, nachdem die Beine tiefer gelegt, sich wieder Oedem einstellte, und dass sie deshalb wieder höher gelagert werden mussten. Im Fall 21 ging die am 4. Tage eingetretene Schwellung nach Hochlagerung zurück. Nach verticaler Suspension schwanden im Falle 24 schon nach 1½ Stunden die anfangs deutliche Cyanose und Schwellung gänzlich, so dass Tieflagerung der Extremität vorgenommen werden konnte. In den ersten Fällen dieses Theiles der Casuistik wird der verticalen Suspension keine Erwähnung gethan, jedoch von dem Maas'chen Falle (Nr. 10) an sehen wir sie regelmässig in Anwendung gezogen. Zur weiteren Erleichterung des venösen Blutabflusses finden wir, so z. B. in dem von v. Koretzky beschriebenen Falle, angegeben, dass noch Massage der vom Verbande frei gebliebenen Abschnitte der Extremität stattgefunden hat.

Die nach der Unterbindung eintretende, jedoch unter dem Einflusse des arteriellen Druckes, sowie der verticalen Suspension durchschnittlich nur kurze Zeit anhaltende Stauung bringt infolge von Unterbrechung der normalen Circulation allerdings einige Ernährungsstörungen mit sich, jedoch sind diese meist geringfügig und ebenfalls schnell vorübergehend. Für Fall 14 u. 16/17 der Casuistik liegen bezüglich des mikroskopischen Verhaltens der Muskeln, welche als Organe von so selbständiger und energischer Function bekanntlich eines raschen Stoffwechsels bedürfen und daher bei jeder verhältnissmässig geringen Störung der normalen Circulationsverhältnisse durch Ernährungs- und Functionsstörungen schon reagiren, Beobachtungen

vor. Dieselben boten ein durchaus verschiedenes Bild: bei einer Anzahl von Muskeln konnte eine Veränderung der Muskelsubstanz überhaupt nicht nachgewiesen werden, auch die Kerntheilung war normal; bei anderen erschienen einzelne Muskelprimitivbündel kernlos, theilweise in Schollen zerfallen — als Kennzeichen der stattgehabten Ernährungsstörung —, jedoch in den meisten Präparaten, wo solche Veränderungen wahrgenommen wurden, zeigte sich gleichzeitig eine ganz enorme Vermehrung der Muskelkerne — als Ausdruck für den bereits begonnenen Regenerationsprocess —, niemals wurden Bilder gefunden, welche mit denen der Coagulationsnekrose der Muskeln (Weigert) irgend welche Aehnlichkeit hatten.

Dass unter dem Einflusse des arteriellen Druckes wirklich eine Erweiterung der collateralen Bahnen stattfindet, dafür sprechen die post mortem angestellten Injectionsversuche. Als besonders beweisend hierfür muss der schon erwähnte Maas'sche Fall angesehen werden, da hier die Vena fem. comm. durch die Geschwulst vorher nicht comprimirt gewesen war. Die in den peripheren Theil der Art. fem. mit wässrigem Berliner-Blau gemachte Injection drang in die Beckenvenen, rechtes Herz, Pulmonalarterie und Lungengewebe. Im Fall 14 erschienen die Venen in der Umgebung des Nerv. ischiad. in der Höhe des Beckens auf der linken Seite (wo die Vene unterbunden worden war) weiter, als rechts. Im Fall 16/17 drang bei Injection von Richard'schem Blau in einen Ast der Vena saphena an der vorderen oberen Kante des inneren Knöchels die Flüssigkeit unter Anwendung „nicht allzu starken Druckes" in die Vena cava infer., wobei allerdings, namentlich bezüglich der beiden letzten Fälle, eingeworfen werden könnte, dass die wirklich vorgefundene Erweiterung der Collateralen weniger auf Rechnung des arteriellen Druckes zu schreiben sei, als vielmehr darauf, dass bereits mit Wachsen der Geschwulst eine Präparation von Collateralbahnen Platz greife, die genügten, um bei Ligatur des Hauptstammes dem Blut einen Ausgang zu verschaffen.

Man hat daher einen Unterschied gemacht zwischen diesen Fällen, in welchen bei vorhandenen Geschwülsten die gemeinsame Schenkelvene unterbunden wurde, und zwischen denjenigen, wo ein Trauma derselben stattgefunden hatte. Man meinte, dass unter dem durch Wachsen der Neubildung infolge von Compression nach und nach sich vollziehenden Verschlusse der Hauptvene die Ausbildung von venösen Collateralen pari passu allmählich erfolge, und dass daher die Entfernung der bereits mehr und mehr doch unwegsam gewordenen Gefässstrecke verhältnissmässig belanglos für die Circulation und Ernährung der Extremität geworden sei, zumal auch gleichzeitig Neubil-

dung von mit dem übrigen Gefässsystem zusammenhängenden Gefässen stattfinde, auch die Venenklappen infolge langsamer Dilatation der Gefässe schlussunfähig würden (Volkmann, Kraske). Es lässt sich nicht in Abrede stellen, dass dies in manchen Fällen zutreffen kann, dass die Hauptvene z. B. von einem Sarkom u. s. w. vollständig zugewuchert bezw. comprimirt sein kann, in anderen können jedoch selbst grössere und länger bestehende Geschwülste gar keine Compressionserscheinungen machen; so hebt z. B. Maas (Cas. I A 10) ganz besonders hervor, dass die Vene nicht comprimirt war, sondern nur direct an der Geschwulst anlag. Derartige Fälle passen eigentlich nicht in diese Rubrik, müssen aber andererseits hier doch angesetzt werden.

Anders liege die Sache aber, wenn es sich um eine Ligatur der gemeinsamen Schenkelvene handele, die man unmittelbar nach einem zufällig stattgehabten Trauma (Stich u. s. w.) und bei bis dahin völlig normaler und ungestörter, venöser Circulation mache! Der Eingriff infolge der plötzlichen totalen Aufhebung der Circulation im Venenrohr sei dann ein derartiger, dass das Glied in höchste Gefahr gebracht werde und Gangrän eigentlich die Regel sei. Die für die Blutrückkehr dienenden Collateralen sollten infolge der gewaltigen Hochfluth des andringenden Blutes verstopft und unterdrückt, sie sollten gleichsam überrascht werden, könnten so schnell sich nicht dilatiren, um genügende Blutableitungen zu bilden, und so müsse es zur Gangrän kommen.

Man präcisirte geradezu, wie Kraske es gethan, die Indication zur Unterbindung der Schenkelvene dahin, dass, wenn dieselbe bei Exstirpationen von Geschwülsten, namentlich langsam gewachsenen, durchschnitten werden müsse, man zur Unterbindung derselben durchaus berechtigt sei, bei Verletzungen der normalen Vene aber sei die Ligatur oberhalb der Vasa profunda und saphena magna im höchsten Grade zu fürchten.

Die Fälle, in welchen wegen eines zufälligen Traumas die gemeinsame Schenkelvene unterbunden wurde, sind gewiss nicht allzu häufig, immerhin verfügt aber unsere Casuistik (I B) über 11 Fälle.

Aus derselben ergiebt sich zunächst allerdings, dass es zweimal zur Gangrän kam! Aber welche Fälle sind dies? Es sind die immer und immer wieder in der Literatur als Beispiele für die Gefährlichkeit der isolirten Venenligatur unter solchen Umständen citirten Fälle von Roux und von v. Linhart (I B, 1 u. 3). Den Roux'schen Fall, ist er auch so ganz ohne Details mitgetheilt, mag man noch zur Noth zu den isolirten Venenligaturen mitzählen, da man eben an-

nehmen kann, dass die Arterie unverletzt geblieben. Aber der v. Linhart'sche Fall? Hier waren die Gefässe und die Musculatur durch ein Kammrad zerrissen, also, wie bei derartigen Verletzungen wohl anzunehmen, auf grosse Ausdehnung gewiss Alles zerfetzt und zermalmt. Lagen da nicht ganz besonders günstige Verhältnisse, namentlich in vorantiseptischer Zeit — der Fall stammt aus dem Jahre 1860 — vor für Einsetzen von Brand in den in ihrer Ernährung so sehr geschädigten und dem Untergange bereits geweihten Theilen? Warum, so fragt man sich, soll an dieser Gangrän gerade die Venenligatur allein die Schuld tragen? Ferner, was geschah mit der Arterie, da doch die Gefässe, also doch wohl Arterie und Vene verletzt waren? Wurde dieselbe unterbunden, wurde sie offen gelassen, da sie infolge der erlittenen Quetschung u. s. w. vielleicht gerade nicht blutete? Ich glaube, man kann mit Fug und Recht diesen, durchaus anzweifelbaren Fall von der Liste der isolirten Venenligaturen streichen, ohne dabei die Statistik in irgend welcher Weise zu verdrehen! Demnach haben wir in diesem Theile der Casuistik unter 10 Fällen einmal Gangrän (immer der unvollständige bis über das Jahr 1813 hinaus zurückreichende Roux'sche Fall). Die zwei Fälle, in welchen der tödtliche Ausgang eintrat (Casuistik I B 4 u. 8), stehen mit den Vorgängen an der Vene in keinem directen Zusammenhang: in dem einen erlag Patient infolge einer 3 Wochen nach der Verletzung aufgetretenen Blutung aus der Wunde, niemals hatte sich Cyanose oder irgend eine Spur von Brand gezeigt, in dem anderen Falle, in welchem erst am 12. Tage nach der Verletzung die Unterbindung der Vene gemacht wurde, wo schon wiederholt „grosse Blutverluste" vorausgegangen waren, wo ferner bereits Schüttelfröste bestanden, trat am 3. Tage nach der Operation der Tod durch pyämische Erscheinungen ein, aber nie war ein Anzeichen von Gangrän vorhanden gewesen. Wir dürfen daher anstandslos diese beiden Fälle, was das Ausbleiben von Gangrän betrifft, den übrigen 7 Fällen, wo Heilung eintrat, zurechnen. In fast allen Fällen handelte es sich um junge, in der Blüthe des Alters (16—30 Jahre) stehende Individuen, bei welchen die bis dahin völlig intacte venöse Circulation durch den Eingriff ganz plötzlich unterbrochen wurde. Angesichts dieser 9, aus den Jahren 1877—1888 stammenden Fälle, in welchen jede Andeutung von Gangrän ausblieb, kann man unmöglich die Lehre von der Gefährlichkeit der isolirten Venenunterbindung nach plötzlichen Verletzungen aufrecht erhalten und heisst es geradezu den Thatsachen Gewalt anthun, wenn man auf Grund dieses einzigen — wie schon gesagt, unausführlich beschriebenen — Roux-

schen Falles, wo jede Angabe über den Wundverlauf mit den bei den alten Verbandmethoden leicht möglichen Complicationen fehlt, immer und immer wieder maassgebende Schlüsse bezüglich nothwendigen Eintretens von Gangrän der Extremität zieht.

Wenn auch in diesem Theil der Casuistik 5 Fälle (Nr. 5, 6, 7, 9 u. 11) aufgeführt sind, in welchen es sich um Drüsenanschwellungen in der Inguinalgegend handelte, so muss besonders betont werden, dass dieselben von ganz acuter bezw. subacuter Natur, meist nur von kleiner Ausdehnung waren, zum Theil war es schon zu eitriger Einschmelzung des Drüsengewebes gekommen, so dass wohl kaum eine Compression der gemeinsamen Schenkelvene bezw. Dilatation der venösen Collateralbahnen hervorgerufen worden sein kann. Dieselben dürfen daher ohne Bedenken hier in Ansatz gebracht werden! Für den Fall 6 hebt Maas ganz besonders hervor, dass die Vena femoralis durch die Fascia lata von dem weichen Drüsengewebe getrennt war, so dass sie in keiner Weise comprimirt war. Auch v. Bergmann (l. c.) setzt den Fall 5 dieser Casuistik, sowie H. Braun (l. c.) den eben erwähnten Fall von Maas in diese Kategorie. Auch bezüglich des Falles 11 hebt Herr M. Schede in der gütigst mir gemachten brieflichen Mittheilung hervor, dass derselbe nicht in die Reihe derjenigen gehöre, bei welchen ein wachsender Tumor eine allmähliche Compression der Vene gemacht und damit einen Collateralkreislauf von langer Hand vorbereitet habe, dass vielmehr die käsigen Drüsenschwellungen sich nicht anders zur Vene verhielten, als ein gewöhnlicher Bubo. Wie wenig überhaupt unter Umständen eine Verletzung der Vena femoralis commun. die Circulation stören kann, beweist besonders der Zaleski'sche Fall. Als einziges Symptom der unterhalb des Lig. Poup. über der Einmündungsstelle der Vena saphena magna fast vollständig durchschnittenen gemeinsamen Schenkelvene machte sich nur starke Schwellung des Oberschenkels bemerkbar. Bei dem 3 Wochen nach der Verletzung infolge einer Blutung erfolgten Tode zeigte die Obduction das periphere Ende der Vena gänzlich thrombosirt, das centrale offen.

Weichen nun die unter solchen Verhältnissen nach Schnürung der Ligatur eintretenden Folgeerscheinungen wesentlich von den bereits früher beschriebenen ab? Sind sie hier so hochgradig, dass wir infolge der venösen Stauung Gangrän des Gliedes befürchten müssen? Nein!

Die in ihrer Ausdehnung ebenfalls verschiedene Cyanose, bald nur die Zehen, bald nur den Fuss, bald das ganze Bein befallend, ist auch bezüglich ihrer Intensität wechselnd. In einigen Fällen war sie nur unbedeutend, fehlte einmal ganz, in anderen war sie stärker

ausgeprägt. Es wird mehrfach bemerkt, dass das Bein „stark cyanotisch" „dunkelblau", das ganze Glied „livide verfärbt" gewesen sei. In der ausführlichen Beschreibung des Falles 8 (siehe v. Bergmann l. c.) wird für die Stärke der Cyanose noch besonders angeführt, dass die Blutung aus Nadelstichen am unteren Wundrande nur schwer zu stillen gewesen sei, und dass aus einem kleinen Stiche in den Unterschenkel das dunkle Blut, wie aus einem Strahle, fontainenartig hervorspritzte. Was die Dauer der Cyanose anbetrifft, so verschwand sie in einem Falle schon nach 1½ Stunden, in einigen Fällen bereits am anderen Tage, in zwei anderen nahm sie allmählich ab und war am 4. bezw. 5. Tage völlig geschwunden, in einem letzten Falle endlich waren am 6. Tage die Zehen noch cyanotisch, nach weiteren 8 Tagen jedoch war der Fuss wieder ganz normal.

Auch Temperaturveränderungen in der betreffenden Extremität werden erwähnt, jedoch gehen die Berichte sehr aus einander: in einigen Fällen war das Glied kühl, in einem Fall wird über bedeutende Temperaturerhöhung berichtet, in anderen, dass überhaupt keine Temperaturunterschiede eingetreten seien. Es mag dies wohl damit zusammenhängen, dass infolge der meist angewandten Hochlagerung bezw. verticalen Suspension es nur für kurze Zeit zu anhaltenden passiven Congestionen kam; auch Oedeme sind infolgedessen nur in ganz mässigem Grade aufgetreten. Bezüglich des nach der Ligatur eingetretenen Schmerzes bleibt zu bemerken, dass entweder über keinen, oder nur ganz vorübergehenden geklagt wird; nur einmal findet sich sehr schmerzhaftes Ziehen im Unterschenkel notirt.

Besonders bedrohliche Erscheinungen traten demnach eigentlich nirgends hervor!

Da naturgemäss in denjenigen Fällen, wo ein zufälliges Trauma die Vena fem. comm. trifft, irgend welche präparatorische Ausbildung von Collateralen, wie öfters bei langsam wachsenden Geschwülsten, nicht vorausgegangen ist, vielmehr die venöse Circulation mitten in ihrer vorher völlig normalen Thätigkeit unterbrochen und gestört wird, so müssen die Collateralen lediglich unter dem Einflusse der hochgradigen Pressung dilatirt und ihre Klappen insufficient gemacht werden, und zwar müssen die der Blutabfuhr entgegenstehenden Barrièren sogleich, quasi im Ansturm, genommen werden, ehe es zum Stillstand der Blutsäule kommt. Ist es erst einmal infolge zögernder Ueberwindung des Widerstandes und nicht genügender Eröffnung von Seitenbahnen zur Stase gekommen, und findet unter dem pressenden Einflusse derselben dann Austritt von Blutplasma in die benachbarten Gewebe und eine Conglutination der rothen Blutkörper-

chen, jenes im Experiment beobachtete Homogenwerden derselben, statt, dann wird eine solche Blutsäule kaum wieder in Gang zu bringen sein. Als Mittel zur möglichst schnellen Herstellung einer ausreichenden venösen Circulation steht uns auch für diese Kategorie die Fülle zur Seite, einerseits die Arterienkraft, andererseits zur besonderen Förderung des venösen Rücklaufes die verticale Suspension, welcher man Einwicklung der Extremität, passive Bewegungen, öftere sanfte Massage, Faradisation der Muskeln (Cl. Romagno) hinzufügen kann.

Von zurückgebliebenen Schwellungen des Beines nach Heilung der Operationswunde berichten nur zwei Fälle: im Fall 10 war die Narbe anfangs spannend, beim Gehen traten zunächst noch leichte Oedeme und leicht bläuliche, jedoch nur ganz wenig deutliche Färbung auf. Aehnliches wird für Fall 9 berichtet.

Was die spätere Functionstüchtigkeit der betreffenden Extremität betrifft, so war dieselbe durchgängig als eine recht gute zu bezeichnen. Schon nach einem oder nach wenigen Monaten gingen die Patienten Stunden lang, zeigten keine Stauungserscheinungen oder sichtbaren Venenerweiterungen, fühlten sich so wohl, „als wenn sie keine unterbundene Vene hätten". Selbst nach vorausgegangener mehrstündiger schwerer Arbeit, wie im Fall 10 berichtet ist, war kein Unterschied in Färbung und Umfang des Beines gegen das nicht operirte vorhanden. Motilität und Sensibilität liessen nichts zu wünschen übrig. Nur bestand in diesem Falle eine starke Schlängelung und Vermehrung der subcutanen Venenstränge am obersten Theile des Oberschenkels und im unteren Theile der Bauchwand, gleich über der Inguinalfalte. Der Mann versah jedoch ohne Ermüdung und ohne irgend welche Störung im Beine seinen schweren Beruf als Kesselschmied.

Da die meisten Operationen in die Zeit der antiseptischen Aera fallen, war der Heilungsverlauf ein glatter, ohne alle Zwischenfälle; schon im Laufe der ersten Woche war die Wunde meist per prim. verheilt.

Ziehen wir nun die Resultate aus dem casuistischen Material und dem Besprochenen, so ergiebt sich, dass die isolirte Ligatur der Vena femoral. communis dicht unterhalb des Lig. Poup., sei es nach Verletzungen derselben gelegentlich von Geschwulstexstirpationen, sei es infolge anderweitiger traumatischer Schädigung derselben, bei geeigneter Behandlung eine durchaus günstige Prognose giebt, und dass sie nicht zu verhängnissvollen Ernährungsstörungen, in specie Gangrän, führt; denn unter 25 Fällen, in welchen dieses Gefäss gelegentlich von Geschwulstexstirpationen verletzt wurde, trat nicht ein einziges Mal Gangrän auf, und in 10 Fällen isolirter Unterbindung — ich scheide dabei den v. Linhart'schen Fall aus den dargelegten Gründen aus

— nach vorausgegangenem Trauma kam es nur einmal zur Gangrän und zwar in dem Fall von Roux, der so ganz ohne Details mitgetheilt ist, und welchen man daher eben noch zur Noth in die Kategorie der isolirten Venenunterbindungen rechnen kann.

Der Braune'sche Ausspruch (l. c.), dass die isolirte Ligatur der Vena femoralis oberhalb der Vasa profunda und Vena saphena magna die Venencirculation von der unteren Extremität nach dem Rumpfe vollständig aufhebe und zur Gangrän führe, und dass bei Verletzung der Vene an besagter Stelle nur die sofortige Unterbindung der Arterie Hülfe zu bringen vermag, kann demnach nicht mehr als berechtigt angesehen werden, da die Zahl der inzwischen stark angewachsenen klinischen Erfahrungen in Widerspruch mit dieser Behauptung steht. Man darf nach denselben ohne Furcht und Bedenken die gemeinsame Schenkelvene unterhalb des Lig. Poup. und oberhalb der Einmündungsstelle der Vena saphena total unterbinden.

Wodurch erklärt sich nun dieser Widerspruch zwischen den klinischen Erfahrungen und den anatomischen Versuchen Braune's?

Braune selbst hat auf dem X. Chirurgencongress[1]), als diese Frage zur Discussion stand, sich dahin geäussert, dass er die endgültige Entscheidung über die Frage, ob Unterbindung der Vena fem. Gangrän der Extremität herbeiführe, der Klinik überlassen müsse, da eben das physiologische Experiment unanwendbar sei. Er selbst hat den Wunsch in gleicher Sitzung ausgesprochen, zu dessen Erfüllung ich vielleicht hierdurch etwas mit beitrage, doch möglichst für Publication derartig geeigneter Fälle zu sorgen und namentlich auch diejenigen Fälle zu veröffentlichen, bei denen es sich um Verletzung mit nachfolgender isolirter Unterbindung dieses Gefässes handele.

Seine sorgfältigen Untersuchungen sind zweifellos richtig, soweit sie die anatomische Seite der Versuchsreihe betreffen, in seinen Folgerungen war er aber zu weit gegangen, zumal er eine ganz wichtige Thatsache übersah. Er giebt selbst zu (X. Chirurgencongress), dass sich seine Angaben nur auf einen Druck bezögen, den er bei seinen Injectionsversuchen für geeignet gehalten hätte, um die Klappen zu stellen. Nach den bereits erwähnten Versuchen genügte in denjenigen Fällen, wo schlussfähige Klappen an der Einmündungsstelle der Vena circumflexa fem. interna in die Vena fem. communis sich vorfanden, ein Druck von 100 Ccm. Höhe (= 10 Mm. Hg) noch nicht, um die Milch in die Beckenvenen hineinzutreiben, wohl aber gelang ein solches Hineintreiben, wenn er die Spritze benutzte und „mit

1) Verhandlungen der Deutschen Gesellschaft für Chirurgie. Bd. X. S. 119 ff.

aller Kraft" den Stempel vorwärts bewegte. Es wird sich daher fragen, ob wir nicht mit einem höheren Drucke, als 10 Mm. Hg, ungefähr einem solchen, welcher entsprechen würde denjenigen Druckverhältnissen, wie sie nach Unterbindung der Vena femoral. am Lig. Poup. in der venösen Strombahn thatsächlich vorhanden sind, die Klappen nicht nur stellen, sondern infolge der dabei eintretenden Dilatation der Venenwand nicht auch gänzlich überwinden können; denn wenn, wie bereits erwähnt, unter solchen Umständen das venöse Stromgebiet gleichsam nur ein an das arterielle angesetztes Manometer darstellt, so muss der Druck auf die Höhe des arteriellen steigen, sobald die Sperrung eine vollständige ist (Poiseuille'scher Versuch). Der mittlere arterielle Blutdruck aber beträgt circa 200 Mm. Hg. [1]) Auch H. Braun (l. c.) konnte denselben nach Unterbindung der Vena femoralis beim Hunde in wenigen Secunden in dem peripheren Stück der Vene thatsächlich nachweisen. Dieser stellte gleichzeitig unter höherem (stets manometrisch controlirbarem) Druck, wie Braune gethan, eine grosse Reihe von Injectionsversuchen an Leichen an. Bei acht Beinen genügte ein geringer Druck von 10, höchstens 20 Mm. Hg, um nach Unterbindung der Schenkelvene eine grosse Menge Flüssigkeit (NaCl-Lösung bezw. Wasser) in die Venen der Bauchhöhle gelangen zu lassen. Bei einem 65jährigen Manne mit lange bestehender carcinomatöser Infiltration der Leistendrüsengegend floss die Injectionsmasse mit Leichtigkeit ohne nennenswerthen Druck — höchstens 10 Mm. Hg — nach Ligatur der Schenkelvene aus den Beckenvenen ab. Bei weiteren Versuchen hatte man zur Ueberwindung der Klappen in den venösen Anastomosen einen Druck von 50—70, 70—120, 120—150, 150—180 Hg nöthig, nur bei 6 Beinen drang selbst bei einem Drucke von 200—300 Mm. Hg nichts in die Beckenvenen, obgleich derselbe bis zu einer Stunde auf derselben Höhe gehalten wurde. Nach Braun's Angaben wurden in etwa 85 Proc. der Fälle die Klappen in den Anastomosen durch einen Druck von 180 Mm. Hg überwunden, in 15 Proc. der Fälle aber blieben sie, auch bei noch mehr gesteigertem Drucke, vollständig schlussfähig und verhinderten jegliches Vordringen von Injectionsflüssigkeiten in die Beckenvenen.

Die durch Injectionen in die Venen von Leichen gewonnenen Resultate sind gewiss aber nur mit grosser Vorsicht auf die intra vitam vorliegenden Verhältnisse zu übertragen. Man darf dabei nicht vergessen, worauf auch bereits Schädel (l. c.) hinwies, dass das Verhalten der lebenden Gefässwand gegen das der todten sich gewiss

1) Ranke, Grundriss der Physiologie des Menschen. Leipzig 1872. 2. Aufl. S. 438.

gewaltig unterscheidet, indem bei Lebzeiten die grösseren Gefässe sich bei Zunahme des Blutdruckes bis zur Insufficienz der Klappen dilatiren werden und andererseits die kleinsten klappenlosen Aestchen viel raschere und weitere Collateralbahnen abgeben werden, als beim Injectionsversuch. Der gleichmässig hohe, unter solchen Verhältnissen auch länger und stetiger anhaltende Blutdruck, die Saugkraft des Herzens, Aspiration des Brustkorbes, die Bewegung der Muskeln, die Lageveränderung der Gliedmaassen (W. Braune[1]) werden wohl den Procentsatz an nicht überwundenen Klappen beim Lebenden herabmindern, zumal wenn wir in der verticalen Suspension einen so werthvollen Bundesgenossen für Erleichterung des venösen Rückflusses besitzen.

Aus diesen Untersuchungen, aus dem erwähnten durchaus verschiedenen anatomischen Verhalten der Klappen (Grösse, nur schwaches, ventilartiges Vorspringen), ferner aus der mit der Höhe des Alters fortschreitenden Schrumpfung derselben (Klotz und v. Koretzky, l. c.) ergiebt sich zweifellos, dass ihre Widerstandsleistung auch eine verschieden grosse sein muss: es wird gewiss Fälle geben, in welchen ohne jede „äusserlich wahrnehmbare Circulationsstörung, wofür die Casuistik Beispiele bringt, die Operation verläuft, es wird auch solche geben, wo es zu beträchtlichen Stauungserscheinungen kommt, die sich erst nach und nach mit der schnelleren oder langsameren Ueberwindung der Widerstände ausgleichen. Dafür bringt die Casuistik ebenfalls Beispiele. Endlich kann es Fälle geben, wo die Klappen zu starke Widerstände machen und nicht insufficient gemacht werden können, und wo es dann unweigerlich zur Gangrän kommen müsste. Dafür bringt aber unsere Casuistik — mit Ausnahme des Falles von Roux, wo Gangrän eintrat — keine Beispiele!

Wie gestalten sich nun aber die Verhältnisse bezüglich des Eintritts von Gangrän nach gleichzeitiger Unterbindung der Vena femoral. und Arter. femoral. comm. bezw. der iliaca externa? Analog der früher gemachten Trennung sind die Fälle ebenfalls unterschieden in solche, wo die gleichzeitige Unterbindung der beiden Femoralgefässe bezw. der Art. iliaca externa zur Ausführung gekommen ist, einmal bei Verletzung der Schenkelvene allein, oder der Arterie und Vene zusammen während Geschwulstexstirpation, das andere Mal bei anderweitigen Verletzungen der Schenkelvene allein, oder der Arteria und Vena fem. comm. gemeinsam.

1) Ueber einen Saug- und Druckapparat an den Fascien des Oberschenkels beim Menschen u. s. w. Verhandlungen der königl. sächsischen Gesellschaft der Wissenschaften. Leipzig 1870, und l. c. anatomischer Theil.

II. Gleichzeitige Unterbindung der gemeinsamen Femoralgefässe bezw. der Iliaca externa.

A. Gleichzeitige Unterbindungen bei Verletzungen der Schenkelvene allein, oder der Arteria und Vena femoralis zusammen bei Geschwulstoperationen.

Nr.	Name und Alter	Erkrankung bezw. Verletzung	Operation und Behandlung	Verlauf und Ausgang	Bemerkungen
1	Lettische Bäuerin, 45 Jahre alt.	Seit 3 Tagen Tumor in der rechten Fossa ileopectinea.	Exstirpation 26 Nov. 1864. Tumor sitzt mit einem Stiel, der von der mit der Geschwulst verwachsenen Vena saphena gebildet wird, der Vena fem. fest auf. Unterbindung derselben ober- u. unterhalb des Eintritts der V. saphena und Abtragung des Geschwulststieles mit dem betreffenden Theile der Venenwand. Aus der hinteren Wand der zwischen den Ligaturen liegenden Venenstrecke lebhafte Blutung (Venae circumflexae? profund. fem.?), die trotz Versuches der Umstechung fortdauert; Extremität zeigt livide Färbung. Zur Stillung der venösen Blutung und zur Regelung des Missverhältnisses zwischen Blutzufuhr und -abfuhr wird die Art. fem. unterbunden. Blutung steht sofort; die cyanotische Farbe verlor sich. Die Mitte der Wunde wird offen gelassen, sonst genäht. Druckverband, Lagerung mit flectirtem Oberschenkel.	An beiden folgenden Tagen Schüttelfröste, Temperatur bis 41° C. Puls 120 bei ungestörter Circulation im Bein, welches nach der Unterbindung viel kühler war, als das linke. Tod 5 Tage nach der Operation infolge einer von der jauchenden Wunde ausgehenden und auf die Bauchdecken übergehenden Phlegmone — vgl. Obduction.	Obduction: Colossale gangränöse Zerstörung in den Interstitien der Bauchmuskeln. Unterhalb d. Arterienligatur ein unbedeutender, nicht bis zur Mündung der Art. prof. reichender Thrombus; oberhalb derselben ein grösserer in die Art. epig. sich hinein erstreckender Thrombus. Vena femor. an der Ligaturstelle bis zu den nächsten Collateralen mit Blutgerinnseln erfüllt. v. Oettingen, St. Petersburg. med. Wochenschrift 1865. Bd. VIII. S. 42 (auch in H. Braun, l. c.).
2	51jähriger Mann.	Carcinoma penis. Schwellung der inguinalen Lymphdrüsen.	Exstirpation 6. Mai 1870. Am 19. Mai Blutung aus der Wunde in der Leistengegend, die auch nach Unterbindung der Art. femor. nicht steht und deshalb doppelte Ligatur der Vena fem. nothwendig macht.	Tod am 15. Tage nach der Operation infolge von Pyämie ohne Gangrän.	Section: Metastatische Abscesse in Lunge u. Leber. Pleuritis dextra. A. v. Winiwarter, Beiträge zur Casuistik der Carcinome (auch in H. Braun, l. c.).
3	?	Grosses ulcerirendes carcinomatöses Drüsen-	Exstirpation. Da Art. und Ven. fem. von Carcinommassen umwachsen waren, werden sie in einer Ausdehnung von mehreren Zoll entfernt (Fall v. Heinecken)	Am 6. Tage Gangrän des Unterschenkels, die auf d. Oberschenkel überging. Tod am 13. Tage durch Septi	Rabe, Zur Unterbindung der grossen Gefässstämme in der Continuität. Deut. Zeitschrift für Chirurgie. Bd. V

	alt. Mann.	starke Schwellung der linkseitigen Leistendrüsen, die aufbrachen. Extremität ödematös geschwollen.	die Art. epig. inf. doppelt unterbunden, ebenso die Art. iliaca externa. Bei Exstirpation der Geschwulst werden die Art. und Vena cruralis unterhalb des Abganges der profunda, da sie eine Strecke weit durch die Neubildung verlaufen, durchschnitten und dann die ganze Strecke der Art. und Vena fem. commun. ausgeschnitten, wodurch alle Collateralbahnen ziemlich fortgenommen werden. Lister'scher Verband.	gelöst, aber nicht resecirt. Beim kalt und blass. Am 6. Mai am Fusse, wie am Unterschenkel markstückgrosse bläuliche Flecken. Verbandwechsel. An den Rändern des Hautschnittes besteht schmale Gangrän. Am anderen Tage ist die linke Extremität völlig gangränös bis zur Weiche, die dunklen Flecken vergrössert. Scheussliche Jauchung, Wunde brandig. Tod am 8. Mai an Lungenödem.	Paris. Inaug.-Dissert. Halle 1875 (auch in H. Braun, l. c).
5	Fl. Br., Bergarbeiter.	Kindskopfgrosses Lymphosarkom der Inguinaldrüsen.	Operation 29. Mai 1875. Haut durch einen Längs- u. Querschnitt gespalten. Art. crural. läuft 13 Cm. lang durch den Tumor, welcher auch d. Vene stellenweise umwachsen hat. Arterie kann frei präparirt werden, ein von ihr ausgehender Ast muss unmittelbar an dem Arterienstamm unterbunden werden. Von d. Vene geht ein etwa fingerdicker Ast oberhalb des Abganges der Art. prof. aus der Art. cruralis in den Tumor hinein ab. Dieselbe wird unmittelbar an der Einmündungsstelle in die Vena cruralis durchschnitten und seitliche Ligatur angelegt. Lister'scher Verband. Am 2. Juni tritt nach dem Verbandwechsel bei einer heftigen Bewegung eine starke venöse Blutung ein aus der Stelle der seitlichen Ligatur. Blutverlust beträgt über 2 Pfund. Während der Compression fängt auch der dicht an der Art. crural. abgeschnittene und unterbundene Ast zu spritzen an. Ober- und unterhalb der Wunde Unterbindung der Art. und Vena femor. mit Excision des Mittelstückes.	Die Wunde wurde bei den mannigfachen Manipulationen von einem noch festsitzenden gangränösen Fetzen aus inficirt, wenigstens entwickelte sich von da ab Zersetzung und Geruch, aber keine Gangrän. Am 5. Juni Abends aus dem centralen Ende der Cruralis starke Blutung, die durch Anämie zum Tode führte.	R. Hirsch, l. c., und H. Braun, l. c.
6	42jähriger Mann.	Kindskopfgrosses Sarkom der Leistengegend.	Excision 4. April 1879. Tumor mit d. Vena femor. auf wenigstens 4—5 Cm. verwachsen. Wand degenerirt, daher Exstirpation der Vene auf 5—6 Cm. In Erinnerung der Braune'schen Mittheilungen entschloss sich der Operateur, Gangrän befürchtend, auch die Arterie mit zu exstirpiren; auch Unterbindung der Art. und Vena profunda. Blutverlust mässig, jedoch für den anämischen Patienten nicht unerheblich. Fuss u. Unterschenkel eingewickelt und hochgelagert.	Am folgenden Tage Zehen bläulich verfärbt, in den nächsten Tagen Gangrän vom Fuss aus auf den Unterschenkel stetig weiterschreitend. Delirien, hohes Fieber. Tod am 9. April 1879.	Gussenbauer, Verhandl. d. Deutsch. Gesellsch. f. Chir. 1881. X. Congress. u. Prag. med. Wochenschr. 1886 (auch in H. Braun, l. c.). Bei der Obduction erschienen d. Muskeln d. Extremität von einer trüben, missfarbigen Flüssigkeit durchfeuchtet.

Nr.	Name und Alter	Erkrankung bezw. Verletzung	Operation und Behandlung	Verlauf und Ausgang	Bemerkungen
7	50jährige Frau.	Myxosarkom in der Leistengegend.	Operation 1879. Art. und Vena femor. comm. werden dabei in einer Ausdehnung von mehreren Centimetern dicht unterhalb des Lig. Poup. exstirpirt.	Unter einem Lister'schen Verband völlig reactionsloser Verlauf, rasche Heilung.	H. Braun, l. c.
8	J. S., 37 Jahre alt.	Carcinoma penis.	Nachdem einige Monate vorher die Amput. penis gemacht worden war, bildete sich eine sehr grosse, zum Theil aufgebrochene, unverschiebliche Geschwulst, nach oben das Lig. Poup. um 2—3 Finger überragend, nach unten bis zur Grenze des mittleren u. oberen Drittels des Oberschenkels reichend. Bei der Exstirpation (Operateur Wiesinger) enorme Blutung. Art. und Vena iliaca ext. werden ligirt und die Vasa fem. bis unterhalb der Vasa prof. fortgenommen. Keine Naht. Verband mit weinsaurer Thonerde.	Gangrän des Beines bis zum Knie; nach abgeschlossener Demarcation wurde 5 Wochen später der Unterschenkel abgesetzt. Bald darauf Carcinomrecidiv in der Wunde. Tod an Erysipel.	H. Braun, l. c.
9	I. E.	Carcinomrecidiv der Leistendrüsen.	Nachdem im Januar 1881 die doppelte Unterbindung der Vena fem. am Lig. Poup. gemacht worden war (vgl. Casuistik I A 10) und sämmtliche Circulationsstörungen sich bereits ausgeglichen hatten, trat am 12. Tage post oper. eine arterielle Nachblutung ein. Ligatur der in der Wunde blosliegenden Art. fem. unterhalb des Lig. Poup. Blutung steht.	Am 3. Tage Gangrän des Fusses und Unterschenkels bis zu den Knöcheln. Patient erliegt nach 14 Tagen einer neuen arteriellen Blutung.	Maas, l. c., und auch H. Braun, l. c.
10	C. Br., 32 Jahre alt.	Sarkom am oberen Drittel des Oberschenkels.	Geschwulstrecidiv. Bei Entfernung desselben (31. October 1885) muss die Art. und Vena femor. comm. in einer Länge von 4 Cm. resecirt werden, in der Höhe der Einmündungsstelle der Vena saphena magna, die ebenfalls unterbunden wurde; auch der Nerv. cruralis musste durchschnitten werden. Suspension.	Eine Stunde lang post op. Fuss und Unterschenkel bis zur Wade kalt und gefühllos; dann normales Verhalten, keine Stauungserscheinungen. Später von der Mitte d. Oberschenkels abwärts war die Vorderfläche des Beines mit Ausnahme der äusseren Seite desselben, ebenso die Wadengegend anästhetisch. Gefühl von Taubheit beim Auftreten nicht vorhanden. 21. December Entlassung.	F. Scheven, Ueber Resection grosser Gefässstämme u. s. w. Inaug.-Dissertation. Rostock 1887.
11	K. St.,	Linksseitiges	Operation 28. Januar 1889. Dabei wurde	Am anderen Abend Temperatur des	O. Rosenberg, Die Ver-

		Poup. sein etwas ödematös.	gebung getrennt; er reichte bis auf den Knochen. Theilweise Naht. Perubalsam. Tampon in die grosse Wundhöhle; antiseptischer und Pappschienenverband.	Unterschenkel. Amput. wird verweigert. Unter Jauchung der Wunde schnelles Sinken der Kräfte. Tod am 7. Tage.	
12[1]	A. F., 46 Jahre alt.	Linksseitige carcinomatöse Drüsen infolge von Peniscarcinom.	Operation 4. Mai 1882. Bei der Drüsenexstirpation zeigen sich Art. und Vena femor. vom Lig. Poup. ab mit Krebsmassen verwachsen. Von beiden wird ein 3 Cm. langes, oberhalb der Vasa profunda belegenes Stück nach doppelter Unterbindung ausgeschnitten.	Bein veränderte sich post oper. in keiner Weise. Am 5. Juli geheilt entlassen.	W. Baum, Ein Fall von Resection verletzter Blutgefässe. Berliner klin. Wochenschrift 1883. Nr. 43. S. 660.
13	C. G., 21 Jahre alt.	Lymphosarkom am linken Oberschenkel.	Grossen Gefässe sind mit dem Tumor innig verwachsen. Zunächst Resection der Art. fem. über d. Lig. Poup. bis zur Mitte d. fem. (15 Cm.), dann der Vene, die mit Sarkommassen erfüllt ist. Jodoformtamponade. Naht. Verband. Mässige Hochlagerung des eingewickelten Beines, welches keine Stauung, wohl aber verhängnissvolle Anämie zeigt.	Am anderen Tage Zehen eiskalt, Nadelstiche werden erst dicht unterhalb des Knies gefühlt. 25. Juni 1889 Mumification des ganzen Fusses, feuchte Gangrän der ganzen Wade bis nahe an das Kniegelenk, vorn bis zum mittler. Drittel des Unterschenkels (28. Juni). Amput. fem. transcondyl. Aseptischer Verlauf.	Augustahospital 1889, Krankengeschichte 34.
14	M. S., 44 Jahre alt.	Lymphoma malignum inguin. sin.	Operation 1. Februar 1889. Grossen Gefässe mit der Geschwulst verwachsen. Art. und Vena femor. werden in der Gegend des Lig. Poup. unterbunden und nach unten bis über den Tumor hinaus resecirt. Art. epigast. bleibt erhalten. Jodoformmulltamponade. Einwicklung des anämischen Beines und mässige Hochlagerung.	Am anderen Tage Zehen absolut blutleer. Dieselben werden bewegt, sind aber unempfindlich. Am 12. Febr. Gangrän des Beines, welche sich vorn dicht unterhalb d. Kniees demarkirt hat. Fuss mumificirt, Unterschenkel im Zustand feuchter Gangrän. Amput. fem. sin. im unteren Drittel. Am 14. März in gutem Allgemeinzustande entlassen.	Augustahospital 1889, Krankengeschichte 189.
15	M. R., 38 Jahre alt.	Carcinomrecidiv in der linken Leiste.	Operation 29. April 1887. Verwachsung der grossen Gefässe mit der Geschwulst. Doppelte Unterbindung der Art. u. Vena iliaca an der ober. Geschwulstgrenze, ebenso der Femoralgefässe an der unter. Grenze, ungefähr 1 Cm. unterhalb des Abganges der Profunda femor. Jodoformmullverband. Bein blass und kühl. Einwicklung, mässige Suspension.	Am Abend post oper. kein Gefühl im l. Fuss; derselbe fühlt sich kühl an. Allmählich (nach 2½ Woch.) war der r. Fuss völlig mumificirt, Unterschenkel zeigte feuchte Gangrän bis unter das Knie. 26. Mai Amput. femor. an der oberen Grenze des unteren Drittels. Am 18. Juli geheilt entlassen.	Augustahospital 1887, Krankengeschichte 455.

1) Es ist wohl anzunehmen, dass die Vena saphena ebenfalls mit entfernt wurde, da ein 3 Cm. langes Stück des Venenrohres oberhalb des Abganges der Profunda fortgenommen wurde, und dass in dieses die Einmündungsstelle der Vena saphena fiel.

Nr.	Name und Alter	Erkrankung bezw. Verletzung	Operation und Behandlung	Verlauf und Ausgang	Bemerkungen
16	M. K., 44 Jahre alt.	Carcinomrecidiv in der linken Leistengegend.	Operation 4. Januar 1887. Loslösung in der Fossa ovalis schwierig; die Vena saphena muss hier unterbunden werden. Art. und Vena fem. comm. mit dem Tumor verwachsen. Unterbindung derselben unterhalb der Fossa ovalis. Das excidirte Stück ist 9 Cm. lang (Operateur Heineke).	Gangrän bis unterhalb des Kniegelenks. Amputat. femor. im unteren Drittel. Am 21. Januar auf Wunsch vor vollständiger Heilung entlassen.	E. Graetzer, Ueber die Unterbindung der grossen Schenkelgefässe. Inaug.-Dissert. Erlangen 1888.

B. Gleichzeitige Unterbindungen bei anderweitigen Verletzungen der Schenkelvene oder der Arteria und Vena femoralis zusammen.

1	23jähriger Schlächtergeselle.	Messerstich in die rechte Regio iliaca am 18. Mai 1870.	Heftige arterielle Blutung. Compression stillte dieselbe nur vorübergehend; beim Nachlassen derselben spritzte aus der circa 1 Cm. langen, über der Mitte des Lig. Poup. gelegenen Stichöffnung rhythmisch arterielles Blut hervor. Busch unterband die Arteria iliaca externa etwa 2 Cm. oberhalb der verletzten Stelle und legte ausserdem noch central und peripher von der kleinen, dicht oberhalb des horizontalen Schambeinastes gelegenen Stichöffnung eine Ligatur an.	Am 9. Tage lösten sich die beiden unteren Ligaturen, am 13. die höher oben um die Art. iliaca gelegte. Hier bildete sich ein kleiner Abscess, und ein zweiter in der Nähe des Tuberculum pubicum. Eitersenkung unterhalb der Cruralgefässe, dem Musc. psoas folgend. Bei Druck entleert sich übelriechendes, mit Luftblasen gemischtes Secret. Gegenöffnung an der Innenseite d. Oberschenkels. Am 40. Tage bei einem heftigen Hustenstoss plötzlich arterielle Nachblutung aus einer auf dem horizontalen Schambeinast gelegenen Stelle der Art. iliaca, die durch eine central und peripher davon angelegte Ligatur beseitigt wurde. Bei Dilatation des Zuganges zur Eitersenkung heftige venöse Blutung, wahrscheinlich aus der Vena cruralis. Stillung durch centrale und periphere Umstechung. In den nächsten Tagen beträchtliches Fieber, das [illegible]	Obduction: Bein ödematös. Die Vena und Arteria iliaca liessen sich bis zum Ramus horizontalis genau präpariren; hier erschien die Art. durch eine Ligatur verschlossen, während die Vene sich allmählich in die narbige Granulationsmasse verlor. Art. von der Ligatur bis zum Abgange des Hypogastr. von einem festen, adhärenten Thrombus erfüllt; auch in der Vene ein Thrombus, der jedoch weich und im Zerfall begriffen war. F. Busch, Ein Fall von Unterbindung der Art. subclavia u. s. w. und ein Fall von Unterbindung der Art. iliaca. Archiv für klin. Chirurg. 1870. Bd. XV, und H. Braun, l. c.

2	I. B., Metzger, 25 Jahre alt.	Messerstich in den rechten Oberschenkel (2. Aug. 1874). Etwa 3 Finger breit unter dem Lig. Poup., ausserhalb der Mittellinie des Oberschenkels, eine kleine unregelmässig geformte Wunde.	Gelangt erst am anderen Abend gegen 5 Uhr im Hospital an. Oberschenkel geschwollen, starkes Schwirren und blasendes Geräusch an der Wunde, Esmarch'sche Constriction. Spaltung des Stichkanals, der d. Arterie fast unter dem Lig. Poup. getroffen hatte. Entfernung des Schlauches u. Digitalcompression am Schambein. Der Schnitt wird bis zum Lig. Poup. verlängert und allmählich durch das blutig infiltrirte, stark aufgequollene Gewebe in die Tiefe gedrungen. Die über der Wunde verlaufenden Venen werden isolirt, doppelt unterbunden und durchschnitten. Unterbindung der Art. über dem Stich, ebenso eine zweite Ligatur unterhalb desselben, desgl. Unterbindung eines hinteren Seitenastes der isolirten Partie und Resection des ungefähr 1 Cm. langen Arterienstückes. Compression aufgehoben. Beim Erwachen aus der Narkose Brechbewegungen. Gleichzeitig überschwemmt ganz profuse schwarze Blutung das Operationsfeld. Die Vena fem. war höher oben, unmittelbar unter dem Lig. Poup. an ihrer vorderen Fläche längs geschlitzt, Ränder der Wunde wallförmig aufgeworfen. Der Blutsturz kam aus dem centralen Venenende. Fächerförmig mündeten in das dicke Venenstück seitwärts, fast über dem Stich, unmittelbar das Lig. Poup. berührend, mehrere Venen ein, so dass von einem Collabiren der Hauptvene nicht die Rede sein konnte. Isolirung der Vene und Ligatur unter dem Fächer um die Vene hart am Stich, und zweite Ligatur unterhalb desselben. Einwicklung des Beines mit nassen Binden. Schienen. Hochlagerung.	Trotz epileptischer Krämpfe trat keine Blutung ein. Geringes Ameisenkriechen, keine Störung in der Circulation. Ende November arbeitete Patient schon wieder in seinem Berufe.	E. Rose, l. c., und H. Braun, l. c.
3	M., Schlächter, ? Jahre.	Messerstich in den Oberschenkel. Verletzung der Arteria und Vena femoral.	Furchtbare Blutungen. Compression. Freilegung der Gefässe (durch Péan). Anlegung von zwei Pinces hémostatiques, die eine auf die Art. fem. comm., oberhalb ihrer Durchtrennung, die andere auf die Vene unterhalb ihrer Verletzung. Da die Pinces nicht genügten, um die Blutung zu stillen, wurden noch zwei derselben angehängt, die eine oberhalb, die andere unterhalb der vorhergehenden. Alle Pinces wurden am 5. und 6. Tage abgenommen, „ohne dass sie die Vernarbung der Wunde gehindert hätten".	Nach späteren Nachrichten hatte Patient nicht einmal die leichtesten Oedome an der Wade.	M. Péan, Leçons de clinique chir. professées à l'hôpital Saint Louis. Paris 1876. De la forcipressure ou de l'application des pinces à l'hémostasie chirurgic. par Deny et Exchaquet d'après les leçons professées pendant l'année 1874 par M. le docteur Péan (auch in H. Braun, l. c.).
4	?	Blutung aus der durch Ulcerationen zerstörten Vena femor. Julius-Hospital 1879.	Angerer unterband die Arteria und Vena femoralis commun.	Es folgte Gangrän. Exarticul. femoris. Tod.	v. Bergmann, l. c., auch in H. Braun, l. c.

Nr.	Name und Alter	Erkrankung bezw. Verletzung	Operation und Behandlung	Verlauf und Ausgang	Bemerkungen
5	M. A., Schuhmacher, 25 Jahre alt.	Verletzung des rechten Oberschenkels im oberen Drittel beim Lederschneiden von 1 Zoll Länge in der Richtung der grossen Gefässe 29. November 1879.	Bis zur Ankunft in der Klinik Compression und Esmarch'scher Schlauch oberhalb der Stichwunde. Umgebung derselben war von ergossenem Blute geschwollen. Zunächst Unterbindung der Art. fem. in contin. dicht unterhalb des Lig. Poup. Während Blosslegung und Ausräumung des Hämatoms fortdauernd starke Blutung. Dieselbe kam aus einem grossen Schlitz der Arteria und Vena femoralis. Arterie wurde an der verletzten Stelle durchschnitten und an beiden Enden unterbunden. Wandständige Unterbindung der Vene gelang nicht, deshalb tiefer Umstechung derselben oben und unten. Lister'scher Verband. Einwicklung des Beines mit Flanellbinden.	An den beiden nächsten Tagen stieg d. Temperatur nicht über 36,9° C. Starke Schmerzen im Bein, besonders im Knie, kein Oedem. Gefühl in den Zehen und Unterschenkel bis unterhalb der Patella fehlte ganz. Unterschenkel fühlte sich kalt an. Am 1. Dec. Temperatur Abends 38,9° C. Gefühl an der Vorderseite der Tibia unterhalb des Knies auf eine etwa handtellergrosse Fläche zurückgekehrt. Haut des Unterschenkels bläulich verfärbt und namentlich an der Wade macerirt. Am 4. Dec. erscheint die 3., 4. u. 5. Zehe stark bläulich. Am 5. Dec. die Spitzen der 2., 3., 4. u. 5. Zehe trocken und kalt. Schüttelfröste. Temperatur bis 40° C. Am 9. Dec. liess sich eine schwache oberflächliche Demarcationslinie der Gangrän 2 Hand breit unter dem Knie erkennen. Ferse und Zehen waren dunkelschwarzblau, alle Zehen pergamentartig. Bis zum 16. Dec. hatte d. Gangrän sich auf die Musculatur fortgesetzt und war am folgenden Tage bis auf die Knochen der Vorderseite d. Unterschenkels gegangen, der bald freigelegt war. Derselbe wurde am 20. Dec. mit den anhaftenden Weichtheilen in d. Demarcationslinie entfernt. Entl. am 20. April.	W. Busch, Verhandlungen d. Deutschen Gesellschaft für Chirurgie. X. Congress, und Schmoll, Ueber Arterienwunden und arterielle Hämatome. Inaug.-Dissertat. Bonn 1880. S. 29; auch referirt im Centralblatt f. Chir. 1881. Nr. 20.
6	Gesunder kräftiger Student, 21 Jahre alt.	Schuss im Duell in den rechten Oberschenkel dicht unter der Inguinalfalte. Durchtrennung der Art. fem. unmittelbar unter dem Lig. Poup. 5. Juli 1880.	Bis zur Ankunft im Krankenhause wird die Blutung durch elastischen Schlauch gestillt. Erweiterung der Wunde. Inmitten eines grossen, die Gewebe auseinanderdrängenden Blutextravasates fand sich die Arterie unmittelbar am Lig. Poup. durchschossen. Doppelte Unterbindung am Lig. Poup. Als mit der Compression aufgehört wurde, ergiesst sich eine neue dunkle Blutwelle. Die Vene war mit verletzt. In den stark blutig infiltrirten Theilen konnte ein Loch der Vene nicht sogleich entdeckt werden, zumal die Wunde sich sofort mit Blut füllte, sowie oben und unten die Compression	Schon vor Anlegung der Ligaturen fühlte sich das Bein kalt an; Bewegungen konnten damit nicht ausgeführt werden. Nach der Narkose Bein immer noch gefühllos, ebenso am Abend. 7. Juli Geruch aus der Wunde. Am Unterschenkel Gangrän. Am 8. Juli zeigte sich an den in d. Wunde frei liegenden Muskeln graubraune Verfärbung. Geruch hatte zugenommen. Am 9. Juli stellte sich heraus, dass, während in der Haut des Oberschenkels die Circulation sich wiederhergestellt hatte, die Muskeln bis	Obduction: Umgebung der Wunde, sowie subperitoneales Bindegewebe stark blutig durchtränkt. Das Peritoneum zeigte an einzelnen Stellen Anfänge eitriger Infiltration. In der unterbundenen Vene und Arterie feste Thromben. In den Muskeln der vorderen u. inneren Seite des Oberschenkels reichte die Nekrose bis hinauf z. Wunde, an der äusseren und hinteren

			unterbund., und als darauf noch eine sehr starke rückläufige Blut. aus dem centralen Ende fortbestand, eine zweite Ligatur etwas höher angelegt. Auch darauf hörte d. Blutung nicht auf. Unterbindung der Vene oberhalb d. Lig. Poup. Eine Strecke von 15 Cm. wird ausgeschaltet. Die Vene war etwas höher, als die Arterie, etwa zur Hälfte ihres Umfanges seitlich angeschossen.	und gewähren den Anschein, als stelle sich Mumification ein. Tod am 11. Juli an äusserster Schwäche.	verletzung der Art. und Vena cruralis oberhalb d. Vasa profunda. Centralblatt für Chir. 1880. Nr. 43. S. 689—691. Referat von Kraske, ibid. 1881. S. 124 (auch in H. Braun, l. c.).
7	M. M., Eishändler. Alter ?	1/2 Zoll langer Messerstich unmittelbar unter dem linken Lig. Poup. gerade über der Art. femor. 11. October 1886.	Starker Blutverlust. Compressionsverband bis zur Aufnahme in das Hospital. Erweiterung der Wunde, wobei starke venöse Blutung aus der Vena fem. comm. eintritt, die in ihrem ganzen vorderen Umfange verletzt war. Ligatur der Vene ober- und unterhalb d. Wunde. Blutung stand nicht. Dieselbe kam aus der Vena saphena magna, die gerade gegenüber der Verletzungsstelle in die Vena femor. einmündete. Unterbindung derselben. Trotzdem weitere Blutung. Unterbindung der Vena circumflexa externa, die zwischen beiden Ligaturen gerade gegenüber der Wunde in die Vena femor. comm. eintrat. Blutung steht. Durchschneidung der Vena fem. commun. zwischen beiden Ligaturen. Die Arteria fem. kam während der Operation zu Gesicht, war aber augenscheinlich unverletzt. Desinfection d. Wunde. Catgutnaht. Drainage. Einwicklung des Beines. Bettlage mit seitlich gebeugtem Knie.	Am anderen Morgen Bein und Fuss fast ebenso warm, wie auf der anderen Seite, kein Oedem. 13. Oct. Wunde nicht geröthet, keine Schwellung, Drainage entfernt. Am 14. Oct. leichtes Oedem des l. Fusses und oberen Theiles des Unterschenkels. Am 15. Oct. zeigt sich in der Wunde beim Verbandwechsel reichlich trübes Serum. Fortnahme der beiden höchst liegenden Nadeln. Sublimatausspülung. 17. Oct. Delirien. Am 18. Oct. sieht die Wunde wieder gut aus, keine Delirien mehr, allgemeine Besserung, die Wundränd. granuliren. Plötzlich in der Nacht zum 21. Oct. bei heftigem Hustenanfall profuse Blutung aus d. Art. fem. comm. Unterbindung derselben am Lig. Poup. nicht möglich, da d. Gefäss bis zum Abgange der Art. fem. prof. erweicht ist; daher Lig. um d. Art. fem. superfic. und Art. prof., Blutung steht. Sublimatausspülg. Verband mit Alembrothwolle.[1]) Einwickl. d. Beines, Wärmflaschen. Tod 22. Oct. infolge der stattgehabten Blutverluste. Während der letzten Tage wurden Fuss und Bein mehr ödematös, bes. nach der 2. Operat. Fuss u. Bein konnten nach der Arterienligatur ihre Wärme nicht wiedererlangen.	Obduction 19 Std. post mort. Gelbsucht. Beide Enden der Art. fem. waren auf ungefähr 2 Zoll getrennt, jede durch eine Ligatur verschlossen. In dem ober. Ende fand sich ein ziemlich fester, röthlicher Pfropf, derselbe reichte nach aufwärts bis z. Art. epig. prof. Das distale Ende ist ausgefüllt durch einen schmalen u. lockeren Pfropfen v. 3 Zoll Länge. Das ligirte Ende der Art. fem. prof. lag zwischen den beiden Enden d. Art. fem. Das ob. Ende d. V. fem. wurde mit seiner Ligatur gefunden, die lose bei ihr lag. Eine Ligatur am distalen Ende wurde nicht gefunden. Eine solche fand sich an der V. saphena u. V. circumflexa fem. ext. Die V. prof. trat in das unt. Ende der V. fem. comm. Der l. Unterschenk. war gründl. „congested", ödematös infolge von durch Zersetzung entstand. Gase. Gould Pearce, A case of wound of the commun femoral vein etc. The Lancet 1887. 5. Febr. p. 258—260. In Ashhurst's Internationaler Encyclop. of surgery (l. c.).
8	Mann, ? Jahre.	Verletz. durch einen eisernen Haken. Anfang der 80er Jahre.	Ruptur der Weichtheile gerade unterhalb des Lig. Poup. mit Blosslegung der grossen Gefässe. Art. lag frei. Vene quer durchrissen. Schreckl. venöse Blutung. Unterbind. der Art. fem. Die Venenblutung wurde gestillt durch Ausfüllung mit graduirten Compressen und Bandagen (Operat. G. Melellans).	Die enorme Blutung stand schliesslich, jedoch Gangrän d. Beines in kurzer Zeit. Amputat. unterhalb des Knies.	

1) Alembroth ist ein aus einem Atom Sublimat und vier Atomen Salmiak bestehendes Doppelsalz.

Es trat demnach bei gleichzeitiger Unterbindung von Arterie und Vene nach Verletzung derselben, sei es der Vene allein, oder beider Gefässe zusammen, gelegentlich von Geschwulstexstirpationen unter den in der Casuistik (II A) aufgeführten 16 Fällen nicht weniger als 10 mal Gangrän ein, das giebt, auf das Hundert berechnet, den auffallend hohen Procentsatz von 62,3 Proc., in denjenigen Fällen, wo wegen eines Traumas der Schenkelvene allein, bezw. der beiden Femoralgefässe die gleichzeitige Unterbindung gemacht wurde, unter 8 Fällen (II B) 4 mal, indem ich den Fall von Gould Pearce nicht mitrechne, da, wenn auch der Unterschenkel gründlich „congested" und infolge von durch Zersetzung entstandenen Gasen aufgetrieben war, doch manifeste Gangrän sich noch nicht eingestellt hatte. Das würde, auf das Hundert berechnet, 50 Proc. geben.

Die gleichzeitige Unterbindung von Arterie und Vene ergiebt demnach ein sehr schlechtes Resultat: während die isolirte Unterbindung der gemeinsamen Schenkelvene bei Verletzungen gelegentlich von Geschwulstexstirpationen nicht einen einzigen Fall von Gangrän (0 Proc.), bei Unterbindungen nach vorausgegangenem Trauma unter 10 Fällen nur einen solchen (10 Proc.) — indem ich den unausführlich beschriebenen Fall von Roux mitrechne — aufzuweisen hat, ergiebt die gleichzeitige Unterbindung von Arterie und Vene für jede Kategorie 62,3 bezw. 50 Proc. Gangrän.

Die sowohl bezüglich der isolirten Venenunterbindung, als auch der gleichzeitigen Unterbindung von Arterie und Vene gewonnenen Zahlen zeigen eine grosse Aehnlichkeit mit den von H. Braun (l. c.) ermittelten Resultaten betreffs der nach gleichzeitiger Unterbindung der Femoralgefässe erzielten Ergebnisse, sowie betreffs Ausbleibens von Gangrän nach isolirten Unterbindungen der Schenkelvene infolge vorausgegangener Verletzung, gelegentlich von Geschwulstexstirpationen. Geringer (gegen H. Braun) zeigen sich die Procentsätze an Gangrän nach isolirter Unterbindung der gemeinsamen Schenkelvene infolge zufälligen Traumas, geringer einmal an sich, indem selbst unter Zurechnung des Roux'schen und v. Linhart'schen Falles nur 18,1 Proc. Gangrän (gegen Braun 33,3 Proc.) zu verzeichnen sind; dieser Procentsatz sinkt aber auf 10 Proc. durch die gewiss gerechtfertigte Fortlassung des von Linhart'schen Falles — vergleiche Text — und selbst der allein übrig bleibende, einer längst entschwundenen Zeit entstammende, daher auch völlig ungleichwerthige Fall von Roux, welcher bei den kleinen Zahlen 10 Proc. Gangrän giebt, ist nur unparteiischer Weise mit veranlagt worden, weil er einmal in der Literatur vorhanden ist und eben gerade noch zu den isolirten

Venenligaturen gerechnet werden kann. Mit weiterer Gewinnung gleichwerthigen Materials wird derselbe immer mehr die Macht, als Zeuge gegen die Gefahrlosigkeit der isolirten Venenligatur nach Trauma dienen zu können, verlieren. Die folgende Tabelle ergiebt eine Vergleichung zwischen den von H. Braun und mir gewonnenen Resultaten.

I. Isolirte Unterbindung der Vena femoralis communis.

Nach H. Braun, l. c.	Fälle	Gangrän	Proc.	Nach meiner Casuistik:	Fälle	Gangrän	Proc.
Unterbindgn. im Allgemeinen	17	2*)	11,7	Unterbindgn. im Allgemeinen	35	1*)	2,8
darunter: Unterbindgn. nach Verletzung. bei Geschwulstexstirpationen	11	0	0	darunter: Unterbindgn. nach Verletzung. bei Geschwulstexstirpationen	25	0	0
darunter: Unterbindgn. nach Verletzungen durch zufälliges Trauma	6	2*)	33,3	darunter: Unterbindgn. nach Verletzungen durch zufälliges Trauma	10	1*)	10

*) Die Fälle von Roux und von Linhart.

*) Der Fall von Roux; bezüglich des ausser Ansatz gelassenen v. Linhart'schen Falles vergl. Text.

II. Gleichzeitige Unterbindungen von Arteria und Vena femoralis communis.

Unterbindgn. im Allgemeinen	15	7	46,6	Unterbindgn. im Allgemeinen	24	14	58,3
darunter: Unterbindgn. nach Verletzung. bei Geschwulstexstirpationen	9	4	44,4	darunter: Unterbindgn. nach Verletzung. bei Geschwulstexstirpationen	16	10	62,3
darunter: Unterbindgn. nach Verletzungen durch zufälliges Trauma	6	3	50	darunter: Unterbindgn. nach Verletzungen durch zufälliges Trauma	8	4	50

Immerhin aber sind diejenigen Fälle, in welchen Unterbindung von Arterie und Vene ohne alle Folgen blieb, bezw. nur leicht vorübergehende Störungen verursachte — vergleiche II A 1, 7, 10, 12 und II B 2 u. 3 —, von hoher praktischer Bedeutung: sie beweisen, dass für einige Zeit, d. h. bis zur Entwicklung von Collateralen, die Behinderung des arteriellen Zuflusses, sowie venösen Abflusses, wenn dadurch im Allgemeinen auch die Prognose verschlechtert wird, unter besonders günstigen Verhältnissen (vorhandene Insufficienz der Klappen, kräftige Herzaction) ohne verderbliche Folgen für Glied und Leben bleiben kann. Wir werden daher nicht, wie Günther, Nélaton und Pirogoff [1]) wollten und wie auch Stromeyer lehrte (Chirurgie II 938: Ist die Vena femoral. mit durchschossen, so ist der Brand nach Unterbindung der

1) l. c. S. 426.

Arterie unvermeidlich, und die Amputation sollte sogleich vorgenommen werden u. s. w.), sogleich zu einer verstümmelnden Operation schreiten, sondern dürfen zunächst die Folgen der angelegten Ligaturen abwarten. Von den 24 Patienten, bei welchen die gleichzeitige Unterbindung von Arterie und Vene gemacht wurde, ging der Eingriff bei 5 ohne besondere Störungen vorbei, sie genasen und zwar derartig, dass sie zum Theil ihren früheren Beruf wiederaufnehmen konnten. Es wäre gewiss unverantwortlich gewesen, denselben gleich von vornherein, ohne den Ausgang der Ligatur abzuwarten, die Beine abzuschneiden. Tritt dann wirklich Gangrän ein, so bleibt uns immer noch die Chance, durch Secundäramputation das Leben wenigstens zu retten. Von den 8 Fällen unserer Casuistik (II A 8, 13, 14, 15, 16 und II B 4, 5 u. 8), in welchen dreimal die Amputation des Unterschenkels, viermal die Amputation des Oberschenkels in verschiedener Höhe, einmal die Exarticulation des Oberschenkels, die ja an und für sich eine hohe Mortalitätsziffer bedingt, gemacht wurde, konnten die Amputationsfälle sämmtlich gerettet werden. Ausserdem hat man, je nach der Höhe, in welcher die Gangrän sich gerade markirt, die Aussicht für einen mehr oder weniger längeren Stumpf, grösser jedenfalls in vielen Fällen, als wenn man von vornherein hoch oben das Bein amputirt bezw. exarticulirt.

Wie wenig freilich manchmal die plötzliche Unterbrechung des Blutstromes durch die Arterie und Vene die Ernährung der Extremität beeinflussen kann, zeigt ein aus der II. chirurgischen Abtheilung des Wiedener [1]) Krankenhauses stammender Fall, den ich hier der Seltenheit halber wohl anführen möchte: Ein junger, 20jähriger Bahnarbeiter wurde beim Abladen eines Klaviers zwischen dieses und einen Pfeiler eingeklemmt. Zunächst starke Shok-Erscheinungen. In der Unterbauchgegend bis über den Mons pubis, Rücken des Gliedes und Hodensack die Haut stark sugillirt und durch das ergossene Blut von der Unterlage abgehoben. Linker Oberschenkel bis über die Mitte herab stark geschwollen, dunkelblau gefleckt, im Bereiche des Trigonum Scarpae und noch bis über das Lig. Poup. hinaus deutliche Schwappung. Völliges Fehlen des Pulses an allen zugänglichen Seiten- und Endzweigen der Schenkelarterie, völlige Muskelschwäche im Unterschenkel und Fuss. Diagnose: Zerreissung der Vena femoral. bei gleichzeitiger Aufhebung des regulären Blutlaufes infolge stattgehabter Zerquetschung der inneren Haut der Femoralarterie, da man nur auf diese Weise das geradezu ungeheure Blut-

1) Kumar, Alb., Wiener med. Blätter 1887. (X. Jahrg.) Nr. 22. S. 688 u. 689.

extravasat am Oberschenkel und das gänzliche Fehlen des Pulses im ganzen Stromgebiet der Femoralis erklären konnte. Patient erholte sich bald wieder, starke Schmerzen. Am 4. Tage Hautgangrän. Infection des ganzen Extravasates, welches eitrig zerfällt. 4 Tage später nahm die Schwellung im Hypogastrium und Oberschenkel zu, Haut wurde geröthet und gespannt. Fluctuation. Durch Punction bezw. Aspiration wird ungefähr ½ Liter chokoladenfarbigen, nach Schwefelwasserstoff riechenden Eiters entleert. Trotzdem bleibt Patient völlig fieberlos. Nach einigen Tagen konnte man entlang den Schenkelgefässen einen ungefähr 2 Finger breiten, harten, druckempfindlichen Strang fühlen. Von Pulsationen in der nunmehr zugängig gewordenen Arterie keine Spur wahrzunehmen. Neun Tage nach Entleerung war der Abscess wieder so gefüllt, wie vorher. Ausgiebige Eröffnung am höchsten und tiefsten Punkte. Drainage und täglich nochmalige, desinficirende Ausspülung. Einen Monat später war die Höhle bis auf einen kleinen Rest geschwunden, Oberschenkel hatte normalen Umfang, nur leichtes Gefühl von Stumpfsein im Bereiche des Nerv. cut. fem. extern. Von Pulsationen nirgends etwas zu bemerken, hingegen an der Stelle der Schenkelgefässe nach innen unverändert der bereits erwähnte, über kleinfingerdicke, derbe Strang. Berichterstatter schliesst damit, dass demnach ein völliger Verschluss von Arterie und Vene vorhanden gewesen, und dass der Collateralkreislauf sich noch nicht derartig genügend entwickelt habe, dass in den Endausläufern der Arterie — Art. tibialis post. etc. — der Puls sich hätte fühlbar machen können. Am 38. Tage wurde Patient mit geheilten Wunden und gut verwendbarer Extremität entlassen.

Worauf aber beruht nun der ganz auffallend hohe Procentsatz an Gangrän, wenn ausser der Vene auch noch die Arterie unterbunden wird? Bereits bei Besprechung der bei der isolirten Venenunterbindung eintretenden Folgeerscheinungen ist darauf hingewiesen worden, dass der zunächst eintretenden, mehr oder weniger ausgesprochenen Stauungshyperämie Stasenbildung, bezw. anschliessender Untergang des Gewebes folgen können u. A. bei Unterbindung des entsprechenden Hauptarterienstammes. Wird die Arterie durch die Ligatur völlig abgesperrt, so ist es unmöglich, dass der Druck in dem venösen Gefässgebiet bis auf den in der Arterie herrschenden schnell steigt, da der arterielle Collateralkreislauf zu seiner Ausbildung und zur Erreichung der alten Druckkraft zunächst einige Zeit braucht. Wollen wir aber die Klappen forciren, welche nach Braun's Versuchen erst bei einem höheren Druck als nur 10 Mm. Hg insufficient werden, so brauchen wir die volle Uebertragung des arteriellen

Blutdruckes auf das venöse Gefässsystem; ist diese vis a tergo nicht vorhanden, bezw. nicht genügend vorhanden, so wird es nicht gelingen, die für Herstellung von Collateralbahnen nöthige Kraft aufzubringen; die Venenwände werden nicht dilatirt, die Klappen bleiben schlussfähig, und wenn auch in einer Reihe von Fällen, wie die Casuistik zeigt, dies ohne besonderen Nachtheil für die Circulation im Beine abgehen kann, so kommt es doch in der grossen Mehrzahl derselben zu verhängnissvollen Störungen: die Cyanose wird immer stärker, es kommt zur Stase, und da dieselbe infolge mangelnder vis a tergo sich nicht löst, so stellen sich in dem von Stase befallenen Gefässgebiet in kurzer Zeit schon, wie erwähnt, Gewebsveränderungen ein, es folgt Erweichung derselben, schliesslich Zusammenhangstrennung und Gewebstod. Wir müssen daher den Fortfall der treibenden Arterienkraft für das Entstehen der Gangrän in erster Linie verantwortlich machen; die Braune'schen Circuli venosi können in solchem Falle nicht zu wirklichen Collateralbahnen werden, weil das Vermögen fehlt, dieselben durch Klappenüberwindung aufzuschliessen.

Auch bei der obstruirenden Thrombose der Vena fem. comm., namentlich jener mit Periphlebitis und schmerzhaften Oedemen — Phlegmasia alba dolens — einhergehenden Form derselben, muss die Arterienkraft eine wesentliche Rolle spielen. Es liegt eine Reihe von Beobachtungen mit Obductionsprotokollen vor — Tillmanns l. c. —, in welchen es sich um vollständigen Verschluss der Vena fem. comm. gerade in dem unter dem Lig. Poup. gelegenen Theile, um vollständige Obliteration der Venae iliacae und crurales beiderseits handelte, sowie in zwei anderen Fällen um gleichzeitige vollkommene Thrombose der Vena fem. comm. nebst saphena, bezw. der Vena iliaca und Vena fem. im Hauptstamme und Nebenästen bis tief in das Knie herab, Gangrän trat niemals ein. Im Gegentheil, die Folgezustände machten meist nur wenig Beschwerden. Einmal wird hochgradige Schwellung der betreffenden Extremität notirt, dieselbe ging jedoch im Verlaufe von 10 Tagen zurück, in den übrigen Fällen war das Oedem mässig, es bestanden nur geringe Klagen, wie z. B. über Parästhesien in den Füssen u. s. w. Keine Beobachtung habe ich auffinden können, in welcher infolge einfacher, wenn auch weit verbreiteter Verstopfung der Vena fem. comm. Gangrän der Extremität eingetreten wäre. W. Braune (l. c.) meinte unter Hinweis auf zwei Beobachtungen von Wagner und Barth, bei welchen in der einen bei schwacher Vergrösserung sich sechs grössere und eine Anzahl kleinerer Spalten im Thrombus, in der anderen in Lücken zwischen Venenwand und Thrombus frische Blutgerinnsel vorfanden,

dass durch diese Lücken- und Spaltbildung das venöse Blut abfliessen könnte. Diese mit dem Vergrösserungsglase nur wahrnehmbaren Spaltbildungen dürften jedoch kaum als Abzugscanäle aufzufassen sein, würden auch nicht genügen für diesen Zweck, da sie ganz ausser Verhältniss zur Menge des zurückzuführenden Blutes stehen. Es hat sich in diesen Fällen wohl nur um jene spaltförmigen Räume zwischen Gefässwand und Thrombus infolge Zusammenziehung des Gerinnsels und jene inselförmigen Abtheilungen desselben durch plasmatische Canäle gehandelt, welche bei der sogenannten Organisation des Thrombus auftreten.

Es bleibt keine andere Möglichkeit, als dass Seitenwege in Anspruch genommen werden, da es sonst infolge der fast gänzlichen Sistirung der Blutbewegung zu Brand der Extremität kommen müsste. Man wird zu dieser Annahme geradezu gedrängt, wenn man sieht, wie trotz der vollständigen, zum Theil weitgehenden Verstopfung der Vena fem. in keinem Falle eigentlich im Verhältniss zur Ausschaltung des Hauptvenenstammes stehende Circulationsstörungen eintraten, und wie in dem einen Falle — namentlich wenn Hochlagerung des Gliedes angewandt wird — das Oedem im Verlauf von 10 Tagen allmählich zurückging. Es muss in solchen Fällen die Widerstandsfähigkeit der Klappen gebrochen und dadurch Herstellung von Collateralen erreicht worden sein. Bei einer obstruirenden Thrombose unter dem Arcus crural. müssen die Anastomosen der Vena profunda femor. und die Circumflexae femoris mit den Becken- und Gesässvenen in Anspruch genommen werden. Was die Verhältnisse betrifft bei weitgehender Thrombose der Schenkelvene vom Lig. Poup. bis zum Unterschenkel herab, so darf man nicht vergessen, dass die Ausfüllung des Venenrohres durch die nach und nach sich erst ansetzenden Thrombusmassen nicht eine homogene, gleichmässig solide ist, dass sie nicht aus einem Gusse besteht, sondern aus Abschnitten, die verschiedene Alterszustände bilden, aus Partien älteren und jüngeren Datums, dass auch verstopfte Strecken mit offenen abwechseln (v. Recklinghausen l. c.), und dass dann die letzteren namentlich als collaterale Bahnen verwandt werden können. Bedeutsam für die Art der Nebenbahnen, die u. A. gewählt werden können, ist der von Schädel (l. c.) beschriebene Fall. Hier handelte es sich wohl zweifellos um eine durch Thrombose oder irgend eine andere unbekannte Ursache bedingte Obliteration der linken Vena iliaca externa und des oberen Theiles der Vena femoralis nebst Vena saphena. Unter dem Einflusse derselben war es zu ganz colossalen, bis kleinfingerdicken Venenerweiterungen am unteren Theile des Abdomen, in der Gegend

des Mons pubis, mit der Stromrichtung nach diesem zu gekommen. Verfasser kommt unter Ausschluss der Möglichkeit einer Thrombose der Vena cava infer., oder der Venae iliacae communes, und in Berücksichtigung, dass der Venenstrom in allen erweiterten Gefässen zur Regio pubica hin gerichtet war, zu dem Schlusse, dass in diesem Falle das Femoralblut nur durch die Verbindungen mit der Vena hypogastr. — Circulus obturator. und ischiad. — und durch die erweiterten Muskel- und Hautvenen — nach der Vena portae — durch die Geflechte im Becken und nach den Gefässstämmen der anderen Körperhälfte — theils durch die im Becken gelegenen Anastomosen, theils durch die normaler Weise allerdings sehr schwachen Venennetze, welche unter der Haut und vor der Symphyse am Mons pubis liegen — seinen Weg habe nehmen können.

Aber auch noch aus einem anderen Grunde kann die Arteriensperrung das veranlassende Moment zum Untergange der Extremität abgeben: durch Ischämie und ihre Folgen.

Gelegentliche Gangrän nach der Continuitätsligatur der Art. fem. ist öfters beobachtet worden. Dieselbe stand daher von jeher in einem üblen Rufe! L. Rabe (l. c.) hat nach seiner grossen Statistik über diesen Gegenstand, der grössten, die wir wohl darüber haben, gefunden, dass Gangrän nach Unterbindung in der Kniekehle sehr oft, danach aber am meisten nach Ligatur unter dem Lig. Poup. auftrete, und zwar berechnet sich der Gangränprocentsatz bei Unterbindungen wegen Elephantiasis- und Aneurysmen-Operationen (Hunter) auf 10 Proc., wegen Blutungen im Frieden und im Kriege auf 19 bezw. 21 Proc. H. Fischer (l. c. Bd. II, S. 893) führt nach H. Schmidt [1]) für Ligaturen der Art. fem. comm. nach Schussverletzungen der unteren Extremitäten sogar 25 Proc. Gangrän auf und giebt ganz besonders an, dass in dieser Beziehung die Ligatur der Art. fem. comm. die schlechtesten Resultate gäbe; gerade besonders häufig tritt Gangrän ein nach Unterbindungen, die nach vorausgegangenen Blutverlusten gemacht wurden.

Der Grund hierfür dürfte klar sein! Bedenkt man, dass die schnelle Ausbildung eines genügenden Collateralkreislaufes davon abhängig ist, ob die Verhältnisse des Querschnitts der Hauptbahn zu denen der nächsten oberhalb der Sperrung abgehenden Aeste derartig günstige sind, dass gleich im Momente der Ausschaltung des Hauptleitungsrohres das abgesperrte Arteriengebiet wiederum mit der nöthigen bezw. annähernd nöthigen Menge Blutes versorgt wird, so

1) Deutsche militärärztl. Zeitschrift. Bd. V.

liegen in dieser Beziehung die Verhältnisse an der Art. fem. comm. wenig günstig, indem nach Unterbindung derselben am Lig. Poup. die zur Verfügung stehenden Seitenäste, alle zusammen genommen, der gesperrten Arterie an Querschnitt nicht gleichkommen. Es müssen daher für die Abfuhr des Blutes die entfernter von der Sperrung am Hauptstamme abgehenden Zweige mit in Anspruch genommen werden und findet somit eine Rückstauung bis in die Art. hypogastr. hinein statt — Art. obturat., glutaea, ischiadica —, um durch Verbindungen mit den Aesten der Art. femor. prof. die nöthigen Collateralbahnen zu schaffen. Hierdurch entwickeln sich zweifellos schwierigere Verhältnisse, als wenn von vornherein ein günstiges Grössenverhältniss der Nebenbahnen zu der gesperrten Hauptbahn vorgelegen hätte. Es werden diese Schwierigkeiten sich recht bedenklich steigern, wenn die Druckkraft des Herzens geschwächt oder lahmgelegt ist. Mag es sich um eine Herabsetzung der Herzleistung überhaupt bei alten Leuten handeln, mag dieselbe die Folge allgemein schlechten Ernährungszustandes, wie kachektischer Zustände, Tuberculose, Diabetes, Nierenkrankheiten u. s. w., sein, oder mit atheromatöser Entartung der Gefässwand im Zusammenhang stehen, oder mögen endlich grosse Blutverluste vorausgegangen sein, so wird eine locale Anämie die Folge sein; wird unter solchen Verhältnissen dieselbe nicht bald compensirt, oder bleibt das collaterale Einströmen ungenügend, so erfolgt nach und nach der Tod des Theiles. Es kommt zunächst zu einer Stauung des Venenblutes, da die vis a tergo fehlt, um dasselbe genügend fortzuschaffen, ausserdem erhält der ischämische Theil infolge des geringen in ihm herrschenden Druckes von benachbarten Capillaren und aus rückläufig gewordenen Venen noch Blutzufuhr, die jedoch im Verhältniss zur Ausdehnung des ischämischen Gebietes in keiner Weise genügt. Unter Abnahme der Stromkraft und Verlangsamung des Blutstromes können selbst die einzelnen Capillaren nicht mehr durchströmt werden, es kommt zu Blutsstockung, mechanischer Verlegung der Capillaren durch hyaline Thrombose u. s. w. Schliesslich wird unter weiterer Zunahme dieser Vorgänge die Restitution der Blutbewegung unmöglich, die Ernährung der Gewebe ist bis auf das Aeusserste gesunken, das unter Umständen blutstrotzende Gewebe stirbt ab und verfällt dem Untergange: anämische Nekrose.

Selbst bei Erhaltung des Hauptvenenstammes können also an dem Gliede Stauungserscheinungen nach der Arterienligatur eintreten, dieselben sind jedoch einzig und allein dadurch bedingt, dass das Blut nicht genügend fortgeschafft wird, weil eben der Arteriendruck in dem ischämischen Gebiet fehlt, bezw. nur ganz minimal ist. Der

Grund hierfür liegt also lediglich in der Arterienunterbindung! Wird die Vene gleichzeitig mit unterbunden, so trägt diese gewiss unter diesen Verhältnissen die wenigste Schuld an der eintretenden Stauung, denn wenn es sich um eine gänzliche Hemmung des venösen Rückflusses infolge der Venenligatur handelte, so müsste das Glied, da sich das venöse Blut gegen die Ligaturstelle wie gegen ein Wehr anstauen würde, in kürzester Zeit ganz bedeutend anschwellen, eine tief dunkelblaue Verfärbung annehmen und schliesslich bald Gangrän des ganzen Gliedes eintreten, zumal, wie bereits früher erwähnt, unter solchen Umständen Mangels genügenden Druckes auf Erzwingung von Seitenbahnen nicht zu rechnen sein würde.

Jedenfalls aber bilden sich nach der Arterienligatur die destructiven Vorgänge allmählich, gradatim aus; der spärlich mit Blut versorgte Theil kämpft bis zum letzten Moment um seine Existenz, namentlich in seinen peripheren Theilen. Ganz anders bei der venösen Stase! Hier entscheidet sich das Schicksal viel schneller, schon innerhalb weniger Stunden können im Stasebezirk Veränderungen einsetzen, wie bei der Nekrose.

Sieht man in derartigen Fällen, in welchen auch die Arterie unterbunden wurde, wie die Gangrän erst nach 3 bezw. 6 Tagen eintritt, wie bis in die 2. und 3. Woche hinein eine vita minima gefristet wird, und wie es dann endlich zu einer Scheidung zwischen Todtem und Lebendigem kommt, so kann man sich der Ansicht nicht verschliessen, dass es sich in diesen Fällen um allmählich sich steigernde Ernährungsstörungen handelt, die veranlasst worden sind durch die stattgehabte Arterienligatur. Diese Ansicht wird auch unterstützt durch den Fall von Maas (I A 10 bezw. II A 9), in welchem, nachdem nach vorausgegangener Unterbindung der Vena femor. sämmtliche Circulationsstörungen bereits ausgeglichen waren, es nach am 12. Tage angelegter Arterienligatur 3 Tage später zur Gangrän der Extremität kam, ferner durch den bereits erwähnten Küsterschen Fall, wo wegen einer Blutung aus der Vena femoral. die Art. fem. unterbunden wurde mit rasch darauf folgender Gangrän des Beines. In dem Fall von Gould Pearce (II B 7) waren die geringen Störungen nach der Venenligatur bereits überstanden, die Wundränder zeigten schon Granulationen, als am 10. Tage eine heftige Blutung aus der Art. fem. comm. eintrat. Nach derselben konnte der Fuss seine Wärme nicht wiedererlangen. Bereits am anderen Tage erlag der Kranke, bevor andere Erscheinungen in den Weichtheilen Platz greifen konnten.

Aber noch ein dritter Factor concurrirt bei der Entstehung von

Gangrän der Extremität, ganz gleichgültig, ob Arterie oder Vene verletzt ist, mit! Es sind dies diejenigen Verhältnisse, welche geeignet sind, die Functionen der Collateralen derart zu beeinträchtigen, dass sie ihrer Aufgabe nicht mehr nachkommen können und direct gehindert werden, vicarirend für den ausfallenden Hauptstamm einzutreten.

Schon E. Rose machte 1875 (l. c.) darauf aufmerksam, dass die Venenunterbindung ohne böse Folgen bleibe, wenn man u. A. nur der Blutinfiltration in die Gefässscheide zuvorkäme! E. Jannsen [1]) wies in seiner sorgfältigen und ausführlichen Arbeit ganz besonders darauf hin, dass ein solches für Entstehung der Gangrän im höchsten Grade geeignetes Moment in der mit jeder Arterienverletzung in mehr oder weniger höherem Grade einhergehenden Infiltration der Gewebe mit Blut liege. „Die Blutinfiltration ist, man möchte sagen, das bedeutsamste Moment in einer Gefässverletzung." Auch C. Heine (l. c. 380) betont diese Verhältnisse: „es muss in erster Linie darauf hingewiesen werden, dass bei ausgebreiteten Infiltrationen nahezu constant die Unterbindung des Arterienstammes zu Gangrän führt; es bleibt in diesen Fällen nur die Amputation übrig." Der beim Ausströmen von Blut gegen die benachbarten Gewebe entstehende Filtrationsdruck ist aber nicht allein abhängig von der Grösse der Wundöffnung der Arterie und ihrem Seitendruck, sondern wird auch erhöht durch die Beschaffenheit und Configuration der Gewebe, in welche hinein die Filtration stattfindet. Durch lockeres, lückenreiches Bindegewebe verbundene Gebilde werden dem Eindringen des filtrirten Blutes in ihre Interstitien ein günstiges Terrain bieten. Es werden aber auch die Circulationsverhältnisse innerhalb dieser mit Blut infiltrirten Gebilde um so schwieriger, je starrer und unnachgiebiger die diese Gebilde umhüllenden Bedeckungen und Einscheidungen sind, je ausgebildeter das System fächerreicher Muskelfascien in der Umgebung der Wunde ist (Jannsen l. c. S. 28). Diese Infiltrate sperren aber nicht nur den Zufluss des arteriellen Blutes in die Collateralen ab, sondern verlegen auch den venösen Rückfluss. v. Bergmann (l. c.) erzählt, dass er im türkischen Kriege fünf Amputationen wegen beginnender Gangrän des Unterschenkels habe machen müssen, wo sogar zweimal die Knochen nicht zerschmettert waren, und dass allein das Blutinfiltrat aus Gefässen niederer Ordnung so sehr die Gewebsräume des Unterschenkels erfüllt hatte, dass

1) Untersuchungen über die Verletzungen der Arterien des Unterschenkels u. s. w. Inaug.-Dissert. Dorpat 1881.

dadurch die Circulation in denselben zum Stillstand gekommen war. Auch E. v. Wahl[1]) schreibt den günstigen Ausgang einer Schussverletzung der Art. und Vena fem. — allerdings unterhalb des Adductorenschlitzes — und das Ausbleiben von Gangrän hauptsächlich dem Umstande zu, dass durch schnellen Eingriff (Arterienunterbindung gelegentlich Nachblutung) die Ausbildung eines diffusen Hämatoms, einer weitgehenden Infiltration der Weichtheile mit Blut, vermieden worden sei, ein Ereigniss, das nach des Operateurs Annahme viel mehr Schuld an eventuell auftretender Gangrän hat, als Ligatur der Gefässe an sich.

Wenn auch meistens der Druck des im perivasculären Gewebe enthaltenen Blutextravasates als Ursache für die eintretende Gangrän angegeben wird, so ist es doch der Druck als solcher nicht allein, der diesen traurigen Ausgang herbeiführt, es kommen vielmehr noch andere Vorgänge ins Spiel. Mit Recht macht v. Düring[2]) darauf aufmerksam, dass zunächst die Beobachtung dagegen spreche, dass ganz colossale, acut entstehende Stauungs- und entzündliche Oedeme von den Gefässen vertragen werden, ohne dass eine Spur von Circulationsstörungen eintritt, auch können ganz beträchtliche Mengen physiologischer Kochsalzlösung in die Gewebe injicirt werden, ohne den Blutlauf in den Gefässen zu alteriren. Dass der Druck des Extravasates es nicht allein ist, der durch Compression der Gefässe die Unterbrechung der Circulation herbeiführt, dafür spricht ferner, dass die Gangrän meist nicht sogleich eintritt, sondern erst nach einiger Zeit, ganz allmählich. Der Druck des Extravasates, der vom Collateralkreislauf zu überwinden ist, muss doch jedenfalls mit der Zeit abnehmen, die Energie des Blutstromes dagegen in den Collateralen wird nach Ueberwindung des Druckes, bezw. nach Wiederansteigen des Blutdruckes in den Tagen nach dem eventuellen Blutverluste, der seine Schwächung herbeigeführt hat, nur steigen. Wir können also, wenn die Gangrän nicht sogleich eintritt, sondern erst nach einiger Zeit, dies aus den rein mechanischen Verhältnissen des Kreislaufes nicht erklären. Es fällt eben anderen Momenten eine wirksame Rolle zu! Die v. Düring'schen Versuche geben uns darüber Aufschluss: es ist nach denselben die Annahme gerechtfertigt, dass durch die lebende Gefässwand hindurch eine Aufnahme von Fibrinferment aus den Extravasaten eintritt, die Gerinnung der Blutsäule

1) Mittheilungen aus der Dorpater chirurgischen Klinik. St. Petersburger med. Wochenschrift 1881. Nr. 1.

2) Die Fermentintoxication und ihre Beziehung zur Thrombose und Embolie. Deutsche Zeitschrift für Chirurgie. Bd. XXII (1895). S. 425—473.

innerhalb der Gefässe veranlasst. Nach den Versuchen von Baumgarten [1]), Eberth und Schimmelbusch [2]) und Raab [3]) wissen wir, dass das Blut noch für Wochen, ja selbst auf Monate hinaus innerhalb doppelt unterbundener Gefässe meist flüssig bleibt und später nach Maassgabe des in das Lumen des Gefässes sich vorschiebenden Gewebes allmählich verdrängt wird; ja v. Düring (l. c.) wies sogar nach, dass selbst innerhalb der mit Seide ligirten und ausgeschnittenen Gefässstücke das Blut ausserordentlich lange flüssig bleiben kann.

Wurde nun in der Umgebung doppelt unterbundener Gefässe ein Extravasat gesetzt und sonst jede Vorsicht zur Verhütung von Eiterung gebraucht, so fand sich nach einigen Tagen in diesen Gefässen ein fester, rother Thrombus. Es wurden eine Reihe von Doppelligaturen an Venen, Arterien, Arterie und Vene zugleich gemacht. Dabei wurde gewöhnlich auf der einen Seite die Unterbindung gemacht und die Wunde geschlossen, auf der anderen Seite entweder eigenartiges, oder fremdartiges Fermentblut in die Wunde gebracht, oder ein Extravasat in derselben dadurch erzeugt, dass irgend ein bedeutender Seitenast verletzt wurde. Die vorher möglichst weit zugenähte Wunde wurde dann ganz geschlossen, so dass man gewöhnlich ein ziemlich bedeutendes Hämatom hatte. Wurde bei den Thieren, die sich an den nächsten Tagen ganz wohl zeigten und keine Spur von Eiterung aufzuweisen hatten, einige Tage nach der Unterbindung das Gefäss untersucht, so fand man fast regelmässig die Blutsäule in dem möglichst ohne jede Blutung ligirten Gefässe flüssig, auf der anderen Seite ausnahmslos geronnen.

Nach diesen Versuchen musste also angenommen werden, dass durch die Gefässwand hindurch aus dem Extravasate ein Eintritt von Gerinnung erzeugendem Fibrinferment stattgefunden hatte.

Es bleibt nun noch zu beweisen, ob das aus Blutextravasaten sich entwickelnde Fibrinferment auch auf unverletzte Gefässe einen Einfluss habe. Zu diesem Zwecke wurden entweder Arteria oder Vena femoralis unterbunden. Zunächst wurde in einer grösseren Versuchsreihe die Einwirkung von Fibrinferment auf die Gefässe bei Störung der Circulation durch die Arterienligatur festgestellt: Unterbindung der Art. fem., geringe perivasculäre Injection von Fermentblut. Die Vena femoralis zeigte sich durchaus thrombosirt, ebenso

1) Die sogenannte Organisation des Thrombus. Leipzig 1877.

2) Die Thrombose nach Versuchen und Leichenbefunden. Stuttgart 1888.

3) Ueber die Entwicklung der Narbe im Blutgefäss u. s. w. Archiv für klin. Chirurgie. Bd. XXIII. S. 516 ff.

central in der Arterie ein Thrombus. Auf derjenigen Seite jedoch, wo nur die Arterie unterbunden, aber keine Fermentinjection gemacht worden war, war nie ein Venenthrombus vorhanden, in der Arterie nur ein ganz unbedeutender Thrombus. Bei den Versuchen über die Entwicklung des Fibrinferments auf die Gefässe bei Störung der Circulation durch Venenligatur waren die örtlichen Resultate nicht so prägnant: peripher war die Vene zwar stets thrombosirt — bei einfacher Unterbindung —, centralwärts ebenfalls Thromben, jedoch nicht sehr weit reichend. In der Arterie kein Thrombus.

Aus diesen Versuchen ergiebt sich demnach, dass, wo Gelegenheit zur Resorption von Fibrinferment gegeben ist, auch in unverletzten Gefässen, mehr jedoch bei den dünnwandigen Venen, mit ihrem langsamen Strome, sobald die Circulation nicht ganz frei ist, bedeutende Thrombosirungen eintreten. Kommt es, wie es früher der Fall war, bei den der Luft zugänglichen und nicht antiseptisch behandelten Blutinfiltrationen zur Eiterung, so müssen ganz umfangreiche Thromben entstehen. Die ausgedehnteste Nekrose blutig infiltrirter Gewebe wird bei jauchigen Eiterungen beobachtet. Mancher Fall von Gangrän nach bedeutenden Gefässverletzungen mit grossen subcutanen Blutergüssen wird auf diese Weise seine Erklärung finden. Nur einige Beispiele möchte ich hierfür aus der Literatur anführen.

1. C. C., 21jähriger Metzger, erhielt mit einem breitklingigem Schlächtermesser eine Stichwunde, ungefähr 2 Zoll unterhalb des linken Lig. Poup. Durch einen Arzt fand eine äusserliche Verschliessung der Wunde durch Anlegung von Carlsbader Nadeln statt. Im Krankenhause wurde die verletzte Art. fem. und Vena femoral. 1½ Cm. unterhalb des Abganges der Art. profunda unterbunden. Gangrän des Unterschenkels. Die Obduction ergab u. A. das Peritoneum der Fossa iliaca schwarz infiltrirt, ebenso auch die Gefässscheide und das ihr benachbarte Bindegewebe. An der Einmündungsstelle der Vena saphena in die Vena cruralis eine ungefähr 1½ Cm. lange, mit der Wand leicht verklebte Gerinnung, die nach oben durch ein frisches Cruorgerinnsel abgeschlossen wird. Stamm der Vena fem. prof. vollständig durch markige Gerinnung verschlossen. Rose bringt mit Recht den Ausbruch der Gangrän mit der gewiss nicht sehr zweckmässigen ersten Kunsthülfe in Verbindung. Indem durch die Carlsbader Nadeln der Blutausfluss gehindert wurde, drang das Blut doppelt stark in das Zellgewebe, so dass bei der Obduction noch die ganze Fossa iliaca schwarz infiltrirt war. Die ungewöhnliche Blutinfiltration, welche sich auch längs der Gefässscheide erstreckte, führte die ausgedehnte Thrombose des Venenrohrs herbei, welche durch

Verlegung der Hauptäste (Saphena und Profunda) die Ernährung des Gliedes mindestens schwierig machte. — Bloch, L., Beitrag zur Kenntniss der Aneurysmen. Inaug.-Diss. Zürich 1881, Fall XII.

2. H. P., 55 Jahre, kindskopfgrosse Geschwulst (Hämatom) in der Mitte des rechten Oberschenkels ohne vorausgegangenes Trauma. Inguinaldrüsen nicht geschwollen. In der Geschwulst keine Pulsationen, kein schwirrendes Geräusch. Am 25. Mai 1879 Unterbindung der Art. fem. dicht unterhalb des Lig. Poup. Eröffnung der Geschwulst und Ausräumung der sie ausfüllenden Massen, die theils aus geronnenem, theils noch aus flüssigem Blute bestanden. Die Mengen waren „erstaunlich" gross. Die Muskeln an der Innenseite des Oberschenkels waren vom Blute gänzlich zerwühlt. Listerscher Verband. Am folgenden Tage zeigte sich beim Verbandwechsel das Bein kalt, Gefühl verschwunden, so dass kräftige Nadelstiche nicht mehr localisirt werden konnten. Am 30. Mai Abends Temperatur 39,4 ° C., der entleerte Eiter erschien gut, ohne Fäulnissgeruch. Am 2. Juni Temperatur Abends 40,3 ° C. Fuss stark blau verfärbt, etwas ödematös, kalt. Am 5. Juni Athembeschwerden. Hypostat. Pneumonie. Unterschenkel blau bis an die Grenze zwischen mittlerem und oberem Drittel, Haut löste sich in grossen Fetzen ab. Tod. Die Obduction ergab: Lumen der Art. fem. war etwa 2 Cm. oberhalb der Ligatur bis zum Abgange der Epig. infer. und nach abwärts auf eine Strecke von 6—8 Cm. von einem Thrombus erfüllt, der an der Unterbindungsstelle continuirlich weiter ging, aber wesentlich dünner erschien. Etwas unten zeigte sich ein zweiter Thrombus in der Arterie. Atheromatöse Entartung derselben. Wo sie in den Adductor magnus eintrat, fand sich in ihrer Wandung eine 1½ Cm. lange Rissöffnung, durch die man in eine grosse Höhle gelangte, deren Wandung mit schmutzig braun verfärbten Massen bedeckt war. Die Vena fem. war von der Schenkelbeuge abwärts bis zu einer in ihrer Wand, in gleicher Höhe mit der Arterienwunde befindlichen Oeffnung thrombosirt durch adhärente Gerinnsel. Sie war mit der Umgebung durch organische Gerinnsel fest verwachsen; die Venenwand stark verdickt. (Schmoll, Arterienwunden und arterielle Hämatome. Inaug.-Diss. Bonn 1880.)

3. 17jähriger Metzger. Stichwunde in der Mitte des Oberschenkels an der Kreuzungsstelle der Art. fem. mit dem Sartorius. Profuse Blutung. Um die Wunde herum ein handgrosses gespanntes Extravasat; unterhalb desselben die Extremität kühl und pulslos. Wegen des grossen Extravasates war eine directe Unterbindung schwierig, deshalb unterband man die Arterie in der Continuität, drei

Finger breit unter dem Lig. Poup. Darauf Schmerz im ganzen Bein. Am 3. Tage bereits zeigte sich die Wadengegend livide, teigig und übelriechend. Am 5. Tage Verfärbung der Haut bis zur Kniekehle. Aus der Stichwunde fliesst Jauche. Am 9. Tage Amput. femoris im mittleren Drittel. Nach mehreren Nachblutungen collabirte der Kranke. Tod am 16. Tage an ausgesprochener Pyämie. (Gärtner, Schmidt's Jahrbücher 1868.)

4. Verletzung der Art. fem. durch Stich dicht unter dem Lig. Poup. Heftige Blutung, gestillt durch Compression. Nachblutung. Am 3. Tage Unterbindung der Art. iliaca communis und gleich darauf, als die Blutung nicht stand, der Art. fem. in loco laeso. Gangrän des Fusses bis zur Hälfte des Unterschenkels. Amputation über dem Knie. (Cheevers in Virchow-Hirsch's Jahresbericht. 1874. II. 379.)

5. Verletzung der Art. fem. durch Quetschung des Beines zwischen zwei Baumstämmen. Gleich nach der Beschädigung schwoll das Bein mächtig an und wurde demnächst brandig. In der 3. Woche Absetzung des Gliedes in der Mitte des Oberschenkels und später noch höhere Absetzung desselben. (Weitz, Gangrän nach subcutaner Arterienverletzung. Berlin. Klin. Wochenschrift. 1884. Nr. 7.)

6. Hierher gehört der Fall von Kraske. Casuistik II. B. 6. —

Wir müssen also in jedem Blutextravasat, in jeder Blutinfiltration nach einem Trauma für die freie Circulation des Blutes eine grosse Gefahr sehen, da es durch Druck zur Compression der Collateralen und infolge von Einwirkung des Fibrinfermentes zu weitgehenden Thrombosen kommt, die die Collateralgefässe durch Verstopfung zur Ausführung ihrer Aufgabe unfähig machen, so dass wir unter diesen Umständen Gangrän erwarten müssen. Diese Vorgänge erklären es, dass nach Unterbindung der Schenkelarterie ganz auffallend viel häufiger Gangrän eintritt, wenn dieselbe nach vorausgegangener Blutung gemacht werden musste, als wenn dieselbe aus anderen Gründen, z. B. Aneurysma, ausgeführt wird.

Für diejenigen Fälle, in welchen Gefässverletzungen stattfinden gelegentlich von Geschwulstexstirpationen u. s. w., kommen diese Verhältnisse aus dem Grunde weniger in Betracht, weil unsere heutige Chirurgie zuverlässige, penible Blutstillung gebietet. Vor Eiterung schützt uns heute genügend schon die Antiseptik. Unter ihren Segnungen wird den Gefässen bis zur Wiederherstellung ausreichender Circulation ihre Lebensfähigkeit erhalten werden können. Bei Verletzungen durch ein Trauma jedoch werden wir diesen Umständen ganz besondere Aufmerksamkeit zuwenden müssen, wenn wir uns vor unangenehmen Ueberraschungen sicherstellen wollen.

Nicht minder bedeutungsvoll für die Möglichkeit von Gangrän wird die weitgehende Fortnahme von Gefässen, z. B. bei Geschwulstexstirpationen, welche vielleicht gerade für Herstellung eines Collateralkreislaufes unbedingt nothwendig sind. Gersuny[1]) hat namentlich gerade diese Verhältnisse betont. In dem Falle von Hirsch — Casuistik II A 4 —, wo alle Collateralen ziemlich fortgenommen wurden, trat Gangrän bis zur Weiche ein, ebenso in dem Rosenberg'schen Falle — Casuistik II A 11 —, wo der Tumor ohne Schonung irgend welcher Theile von der Umgebung getrennt wurde. Man wird also schonen müssen, soweit es nur möglich ist.

Was für Gründe hatte man überhaupt, um die Unterbindung der gleichnamigen Arterie bei Verletzung der Vena fem. communis zu empfehlen? Zunächst die Stillung der Blutung! Wie bereits früher erwähnt, war es v. Langenbeck (l. c.), der bei Blutungen aus grossen Venen die Unterbindung des entsprechenden Arterienstammes empfahl. Er ging dabei von folgender Ueberlegung aus: Ist eine grössere Vene verletzt, deren Stamm dann das zugeführte Blut nicht weiter befördern kann, so muss natürlich alles derselben zufliessende Blut durch die Wunde abfliessen, solange überhaupt Blutzufluss noch stattfindet, bezw. solange nicht andere Abzugskanäle zur Verfügung stehen. Wenn nun die Speisung der Vene mit arteriellem Zufluss abgestellt wird, so muss infolge der in dem gesperrten Arterienbezirk eintretenden und bis zum völligen Ausgleich durch die entwickelten Collateralen anhaltenden Anämie die Blutzufuhr zunächst nach den Venenwurzeln eine ganz geringe sein; es würde infolgedessen die Blutung aus der Vene ebenfalls nur eine geringe sein, der Blutgehalt des betreffenden Körpertheils würde so vermindert, dass man die Vene überhaupt nicht zu unterbinden brauche, ein leicht comprimirender, die Wunde äusserlich nur verschliessender Verband würde vollkommen zur Blutstillung genügen, ohne dass dabei die Fortbewegung der Blutsäule über die verwundete Stelle behindert oder aufgehoben würde. Der bereits erwähnte Fall, in welchem eine aus der gelegentlich Sarkomexstirpation angeschnittenen Femoralvene stammende, kaum zu stillende, ganz profuse Blutung nach Unterbindung der Art. fem. comm. sogleich stand, selbst nach Entfernung der an die Vena femoral. angelegt gewesenen Ligaturen, bestätigte diese Deduction, obwohl Stromeyer schon behauptete, dass hier die durch die vorausgegangenen starken Blutungen eingetretene Anämie

1) Ueber die jüngsten Fortschritte in der unblutigen Behandlung der Aneurysmen. Archiv für klin. Chir. Bd. XXIV (1879). S. 798 ff.

diesen Erfolg herbeigeführt hätte. Hat nun auch in diesem Falle und wohl noch in manchen anderen die ausgeführte Arterienligatur die Blutung aus der Vene gestillt, so sind doch auf der anderen Seite Fälle bekannt geworden, wo dies Mittel völlig versagte. Hierher gehört der Fall I A 25 der Casuistik, ferner der bereits erwähnte Fall, welchen Pirogoff beobachtete, hierzu rechnet ein Fall von A. v. Winiwarter — Casuistik II A 2 —, ferner der Rose'sche Fall — Casuistik II B 2 —, sowie ein ebenfalls von Rose mitgetheilter Fall [1]), in welchem nach Unterbindung der Art. fem. unmittelbar unter dem Lig. Poup., sowie der Art. profunda femoral. starke Blutung aus der ebenfalls verletzten Vena femoral. fortbestand und selbst nach ihrer doppelten Unterbindung nicht eher aufhörte, als bis zwei in dieselbe einmündende ziemlich beträchtliche Venenäste ligirt waren. Die bei dieser Operation durch kräftige Hand bewirkte Compression der Vasa poplitea hatte auf die Venenblutung keinen nennenswerthen Einfluss. Ferner ist hier aufzuführen ein Fall von Busch [2]), in welchem nach Verletzung der Schenkelvene bei einer Tumorenentfernung (Operateur v. Langenbeck) zur Vermeidung der Venenligatur die Arterie unterbunden wurde, jedoch ohne Erfolg, so dass nachträglich die Vene unterbunden werden musste; hierher gehört ferner noch ein Fall von Schinzinger [3]), wo bei einer Schussverletzung der Vena cruralis die Art. femor. unterbunden wurde, ebenfalls ohne Erfolg, so dass gleichfalls auch die Vene ligirt werden musste. Besonders hartnäckig war nach der Arterienligatur die Venenblutung in dem Kraske'schen Falle: Nach doppelter Unterbindung der Art. fem. am Lig. Poup. zunächst Umstechung der Vene, trotzdem starke rückläufige Blutung aus dem centralen Ende der Vene. Zweite Ligatur an dieselbe, höher oben. Blutung steht noch nicht. Unterbindung der Vene oberhalb des Lig. Poup., worauf die Blutung endlich aufhört (Casuistik II B 6). Kraske schlug daher vor, wie Roux und v. Linhart seiner Zeit gethan, in schlimmen Fällen von Blutung sofort die Exarticulation im Hüftgelenk auszuführen.

Auch in der ausländischen Literatur finden sich ähnliche Aufzeichnungen: Gerster [4]) berichtet u. A. über einen Fall, in welchem nach Entfernung von Leistendrüsen Arteria und Vena femoral. com-

1) In L. Bloch, l. c.

2) Statistischer Bericht über das königl. chirurgische Universitätsklinikum zu Berlin für das Jahr 1869. Archiv für klin. Chir. 1872. Bd. XIII. S. 45.

3) Das Reservelazareth zu Schwetzingen im Kriege 1870/1871. S. 56.

4) Annales of Surgery. Febr. 1885.

munis weit entblösst und mit einer concentrirten Chlorzinklösung (8 : 100) ausgewaschen wurden. 3 Tage später profuse Blutung aus der Vena femoralis. Man wollte hier die Art. fem. nach v. Langenbeck's Vorgang unterbinden; um die Chancen dieser Absicht zu prüfen, machte man die Compression der Vene am Schambein. Die venöse Blutung bestand noch fort, man gab daher die Arterienunterbindung auf, unterband an beiden Enden die Vena femoralis ober- und unterhalb der Wunde. Die Blutung bestand nichtsdestoweniger doch fort; sie war veranlasst durch eine grosse Muskelvene, die in den hinteren Theil der Vena femoralis eintrat. Auch Pilcher berichtet ebenda über einen Fall, in welchem bei einer Stichwunde der Art. und Vena femoralis die Arterie ober- und unterhalb der Wunde unterbunden wurde. Die venöse Blutung bestand noch fort, welche zur Unterbindung der Vene zwang. Die Venenligatur war sehr schwierig, weil, wenn man mit der Compression nachliess, entweder am oberen oder unteren Ende die Blutung fortbestand, die unterhalten wurde von zwei grossen Muskelvenen, die in die hintere Partie der Vene einmündeten. Nach Unterbindung derselben stand die Blutung. Auch H. Zeidler[1]) berichtet aus dem Obuchow-Krankenhause in St. Petersburg über zwei solche Fälle.

Ferner sollte infolge der Arterienligatur eine Art von Regulirung der Circulationsverhältnisse stattfinden, indem Zufluss und Abfluss durch die Collateralen der Arterien und Venen sich das Gleichgewicht halten sollten, d. h. es sollte eben weniger Blut zugeführt werden und deshalb auch weniger Stauung entstehen. Es ist nicht schwer zu begreifen, sagt Lidell (l. c.), wie die Unterbindung der Hauptarterie des Beines zur Stillung der Blutung aus der correspondirenden Vene hilft, weil sie sehr den durch die verwundete Vene zurückfliessenden Blutstrom vermindert, die vis a tergo-Impulse, welche sonst durch die arteriellen Contractionen auf die verletzte Vene sich übertragen, aufhält. Auch Kraske (l. c.) vertritt diesen Standpunkt. Wenn derselbe nach Unterbindung der Schenkelvene und gleichzeitiger Durchschneidung des Nerv. ischiad. — infolge der dadurch bedingten vasomotorischen Paralyse — früher auftretendes und hochgradigeres Oedem der Extremität sah, als bei Unterbindung der Vene ohne Nervendurchschneidung, und daraus den Schluss zog, dass die Vermehrung der Flüssigkeit in den Geweben infolge des vermehrten Blutzuflusses und des dadurch gesteigerten Missverhältnisses zur Ab-

1) Zur Unterbindung der Arteria und Vena femoralis. Berliner klin. Wochenschrift 1890. S. 838.

fuhr entstanden sei, und deshalb annahm, dass dementsprechend die Circulationsstörungen nach Unterbindung der Vene geringer sein würden, wenn man jenes Missverhältniss zwischen Zu- und Abfluss durch Verlegung der Arterienbahn herabsetzte, so muss dagegen betont werden, dass bei schnellerer Entstehung des stärkeren Oedems nicht etwa gesteigerte venöse Stauung, sondern gerade die arterielle Congestion eine Hauptrolle spielt. Infolge der durch die Nervendurchschneidung verursachten Behinderung der regulatorischen Contractionen der Gefässmuskeln und Spannungszunahme der Gefässwand kommt es bei Vergrösserung der zugeführten arteriellen Blutmenge im arteriellen System selbst zur Hyperämie und Gefässdilatation. Mit Ausdehnung und Verdünnung der Gefässwände nimmt aber die Porosität derselben zu, und damit steigert sich ihre Fähigkeit zum Durchlassen von Flüssigkeit aus dem Blute in benachbartes Gewebe.

Freilich wird das mikroskopische Bild, welches Kraske anruft, nach gleichzeitiger Arterienligatur anders aussehen, als wie bei der venösen Hyperämie. Eine so hochgradige Dilatation der Gefässe und Vollstopfung mit rothen Blutkörperchen, wie dort, wird allerdings nicht vorhanden sein; in dem Kraske'schen Falle wird überhaupt von Cyanose gar nichts erwähnt, nur zahlreiche dilatirte Hautvenen traten hervor. Die Circulation wird natürlich eine freiere und gleichmässigere sein, nicht eine ruckweise, oscillirende, es wird auch zu keiner hochgradigen Exsudation in das Gewebe kommen, aber, wie Kraske selbst bemerkt, es werden auch „zahlreiche Bahnen aus der Circulation ausgeschaltet, sie sind leer". Das ganze Gewebe befindet sich eben im ausgesprochenen, hochgradigen ischämischen Zustande. Die allerdings noch vorhandene, aber schwache Circulation ist zu dauernder Ernährung nicht mehr ausreichend. Aus Furcht vor den vermeintlichen Gefahren der venösen Stauung, weil Blutzufluss und Blutabfluss für eine kurze Zeit nach der Operation in keinem Verhältniss zu einander stehen, wendet man sich einer Operation zu, bei welcher man geradezu vom Regen in die Traufe kommt. Man kann daher Kraske unmöglich zustimmen, dass die Kreislaufsstörungen nach Unterbindung des Venenstammes durch die gleichzeitige Ligatur der Arterie im Allgemeinen günstig beeinflusst würden. Kraske misst bezüglich des Entstehens von Gangrän in diesem Falle (II B 6) die Schuld geradezu der Venenunterbindung bei unter besonderer Betonung, dass unmöglich ischämische Verhältnisse eine Rolle gespielt haben könnten, da nach der Unterbindung der Arterie die Blutung aus dem peripheren Venenende fortbestand, also die arteriellen Seitenbahnen in genügender Weise ausgebildet gewesen

wären. Das mag sein! Aber wie viel Blut war weiter verloren gegangen, ehe es zur definitiven Blutstillung wirklich kam? Gleich nach der Operation, schon ehe die Ligaturen angelegt waren, war das Bein kalt, Patient konnte mit demselben keine Bewegungen ausführen; von der Exarticulatio femoris musste Abstand genommen werden, weil für die Blutstillung eine Zeit von über 2 Stunden gebraucht worden war. Patient war infolge des Blutverlustes so collabirt, dass man voraussehen konnte, er werde, wenn die Exarticulation des Oberschenkels vorgenommen würde, lebend den Operationstisch nicht verlassen.

Wie sollte unter diesen Umständen der nöthige Druck für Forcirung der Klappen aufgebracht werden? Ausserdem aber fand sich nach Erweiterung der Schusswunde die Arterie „inmitten eines grossen, die Gewebe auseinanderdrängenden Blutextravasats", das Loch in der Vena fem. wurde in den stark blutig infiltrirten Theilen nur mit Mühe entdeckt! Waren das nicht Momente, die man nach unseren früheren Auseinandersetzungen nicht viel eher für den Eintritt der bereits am übernächsten Morgen offenbaren Gangrän verantwortlich machen könnte, als gerade die Unterbindung der Vene an sich? Bei der Section fand sich die Umgebung der Wunde, sowie das peritoneale Bindegewebe ausserordentlich stark durchtränkt, in der unterbundenen Vene und Arterie feste Thromben.

Von einer Regulirung der Circulationsverhältnisse im Beine konnte aber nach der Arterienligatur, zumal wenn, wie es meist geschah, die Vene ebenfalls unterbunden wurde, erst recht nicht die Rede sein, nachdem man die Wirkung der Venenklappen kennen gelernt hatte, da wohl nur in der starken Minderzahl der Fälle bei dem schwachen arteriellen Blutstrom und nur unter sehr günstigen Verhältnissen — bestehende Insufficienz der Klappen u. s. w. — Herstellung freier Circulation zu erhoffen stand. Nach dem früher Gesagten brauchen wir auf diesen Punkt nicht mehr einzugehen. Es ist gerade das Offenlassen der Arterie, ihre das Blut treibende Kraft, welche wir brauchen, um die der Blutströmung durch die Venenklappen entgegenstehenden Hindernisse zu beseitigen und die Bahn schnell zu forciren. Auch der v. Oettingen'sche Fall — Casuistik II A 1 — in welchem, wie bereits erwähnt, die nach der Venenunterbindung entstandene „livide Verfärbung" der Extremität nach unmittelbar hinterher ausgeführter Arterienligatur (zur Regelung des Missverhältnisses zwischen „Blutzufuhr und -abfuhr") schwand, kann nicht als Beweis für ihre besonders vortheilhafte Einwirkung bezüglich des Ausbleibens von Gangrän angesehen werden — eine Ansicht,

die sich übrigens auch in der englischen Literatur ausgesprochen findet —; denn einmal musste ja, da nach der Unterbindung der Arterie viel weniger Blut zufloss, das Bein ganz naturgemäss an seiner Cyanose abnehmen, ferner aber beweist die Beobachtung nur, dass das Blut wohl infolge günstiger anatomischer Verhältnisse (Klappen) eben abfliessen konnte.

Können wir daher bei Geschwulstexstirpationen, wenn die Vene aus der Geschwulstmasse nicht zu isoliren ist, bezw. wenn ihre Wandungen bereits degenerirt sind, wenn sie zufällig dabei verletzt wird, ferner bei ausgedehnten Traumen (Stich, Hieb, Schuss), die gemeinsame Schenkelvene gewiss allein unterbinden, ohne dass Gangrän danach entsteht, so dürfen wir doch nicht ausser Acht lassen, dass nach Unterbindung des Hauptstammes der Blutabfluss auf Umwegen unter grösseren Hindernissen für das Erste stattfindet, als sie für die Strömung in der alten Bahn bestanden. Wir müssen uns diese Bahnen erzwingen, wir müssen den benachbarten Venen diese Arbeit aufdrängen. Aber je grösser bekanntlich der verlegte Venenstamm ist, je weniger findet sich ein Nachbar, welcher ihn gleich voll ersetzen könnte. Es kommt daher zunächst zu Störungen in der Circulation, die sich allerdings mit zunehmender Dilatation der Venenwände und mit völliger Aufnahme des früher in dem Hauptstamme zurückgeleiteten Blutes schnell ausgleichen und meist schon nach Stunden nicht mehr zu merken sind. Werden wir, so fragt es sich, wenn nicht die eben bezeichneten, die totale Ligatur unbedingt erheischenden Verhältnisse vorliegen, diese Umwälzung im Blutlauf nicht lieber zu vermeiden suchen? — denn eine Umwälzung infolge Ausschaltung der Hauptbahn bleibt es doch immer! Können nicht Verhältnisse vorliegen, welche es rathsam erscheinen lassen müssen, wenn die Art der Verletzung dazu angethan ist, die Venenwunde derartig zu behandeln, dass unterhalb derselben die Fortbewegung der Blutsäule in dem Hauptstamme selbst noch stattfindet, ohne die Collateralen in Anspruch zu nehmen? Gewiss! Ich brauche nur an die mit schweren Verletzungen verbundenen hochgradigen Blutungen mit folgender Schwächung des Blutdruckes und der Herzenergie zu erinnern; ich brauche nur zu erwähnen das Starr- und Rigidewerden der Gefässwand. In beiden Fällen kann es sehr zweifelhaft werden, namentlich bei Verlust der Elasticität der Gefässwände, ob die Erweiterung der Collateraläste in genügender Weise erreicht werden kann. Lässt uns nun die Art und Ausdehnung der Venenverletzung die Wahl frei, so werden wir gewiss darauf verzichten, die Vene durch eine circuläre Ligatur plötzlich zu verschliessen, wir werden

lieber denjenigen Methoden den Vorzug geben, welche durch seitlichen Verschluss die Wunde verlegen unter Erhaltung zugleich der Lichtung des Gefässes und der Circulation in demselben, zumal wir unter dem Schutze unserer heutigen Verbandmethoden Gelingen ungestörten Heilungsverlaufes so gut wie sicher erwarten können.

Es würden für diesen Zweck in Betracht kommen: 1. die Compression; 2. die seitliche Ligatur; 3. die Venennaht; 4. die seitliche Abklemmung durch Instrumente und Liegenlassen derselben.

1. Compression. Die früher Tage lang fortgesetzte Compression der verletzten Stelle durch directen Fingerdruck dürfte hauptsächlich wegen der Infectionsmöglichkeit der Wunde, sowie im Hinblick auf die bekannten Schwierigkeiten bei der Stillung der Blutung gerade an der gemeinsamen Schenkelvene — ich erinnere nur an den erwähnten klassisch gewordenen v. Langenbeck'schen Fall: Archiv für klinische Chirurgie. Bd. I. S. 30/33 — heutzutage kaum mehr Anwendung finden. Auch darf die Compression nur eine derartig sanfte sein, dass das Blut noch circuliren kann, dass also das Venenlumen nicht ganz aufgehoben wird, was gewiss bei so langer Dauer derselben in praxi seine grossen Schwierigkeiten haben wird; denn nur zu leicht könnte der Druck zu stark werden; ebenso dürfte auch die Anlegung tief greifender, die verletzte Vene jedoch nicht mitfassender Naht, in der Absicht, dadurch eine Compression auszuüben, heute unräthlich erscheinen, da den Wundsecreten der Abfluss verlegt wird. Die Compression durch Bindeneinwicklungen der Extremität hat ebenfalls ihre Bedenken, da man den Grad der Compression nicht in seiner Gewalt hat und derselbe doch nur in so mässigem Grade ausgeübt werden soll, dass die Fortbewegung des Blutes durch die Vene nur wenig behindert wird. Eine zu fest angebrachte Bindencompression könnte leicht die Collateralen, die zur Herstellung des vicarirenden Kreislaufes unbedingt nothwendig sind, mit comprimiren, ebenso auch die Lymphgefässe. Leicht könnte auch auf das centrale Ende der Vene der Druck zu sehr lasten. Ganz profuse Blutungen sind dann unvermeidlich. Man wird an den bekannten Dupuytren'schen Fall erinnert, bei dem ein Knabe aus der Vena femoralis sich verblutete, weil man oberhalb der Wunde den Schenkel behufs provisorischer Blutstillung zu fest eingeschnürt hatte. Es kann auch bei den beweglichen Theilen, namentlich bei Muskelbewegungen, der Verband sich verschieben. Der Patient muss sehr ruhig liegen; bei jedem Hustenstoss, bei jeder heftigen Bewegung, Erbrechen u. s. w. kann die anscheinend zum Stillstand gekommene Blutung wieder-

kehren, und endlich wird sie, da sie doch wenigstens relativ fest angelegt werden muss, bald sehr schmerzhaft.

Günstiger liegen schon die Verhältnisse für die antiseptische Tamponade. Während man früher die unmittelbare Berührung der Vene mit den nicht aseptischen Verbandstücken fürchten musste, weil durch dieselben Venenentzündung und Thrombose veranlasst werden könnte, und daher auch die Verbände nur möglichst kurze Zeit — 24 Stunden — mit der Vene in directer Berührung liess, um jede Reizung und entzündungserregenden Einfluss zu vermeiden, können wir jetzt den aseptischen Tampon mehrere Tage in der Wunde liegen lassen, da er nicht reizt, die Wundsecretion vielmehr beschränkt, gut aufsaugt, sowie viel länger fest an der Wundfläche anhaftet (Jodoformgazetamponade).

Es wird daher Compression gerade an der Vena femor. comm. oft eine recht missliche Sache sein! Wenn die Verhältnisse nicht sehr günstig liegen, sollte man die kostbare Zeit nicht mit ihr vergeuden. Als solche günstige Sachlage ist zu bezeichnen: kleine Venenverletzung mit kleiner Weichtheilwunde. In dem Ollier'schen Fall (H. Braun, l. c.) wurde eine Blutung aus einer Stichwunde der Vena femoralis durch Hautnaht in Verbindung mit Compression und Immobilisation definitiv gestillt, auch Heilung ohne irgend welche Circulationsstörungen erreicht; auch Rose (l. c.) berichtet von günstigen Erfolgen von Tamponade, einmal bei der Vena saphena, welche an ihrer Einmündungsstelle in die Vena femoralis verletzt war. In allen diesen Fällen wird es zunächst zur Bildung eines blutstillenden extravasculären bezw. kleinen wandständigen intravasculären Gerinnsels kommen, welches dann allmählich von einer aus dem umgebenden Gewebe stammenden Gewebsneubildung überwuchert wird und nach Schrumpfung einen soliden Schluss der Wunde herbeiführt mit Erhaltung des Gefässlumens.

Wie günstig in manchen Fällen kleine Verletzungen der Vena femor. verlaufen können, dafür spricht ein von Maubrac[1]) mitgetheilter Fall: Schussverletzung der Vena femoralis. Tamponade mit Jodoformwatte. Trat auch am 3. Tage der Tod infolge eines gleichzeitig erhaltenen Bauchschusses durch Peritonitis ein, so ergab doch die Obduction, dass die 1 Cm. ungefähr unterhalb der Schenkelbeuge, aber oberhalb der Einmündung der Vena saphena sowohl an Vorder- wie Hinterwand durchschossene Vena femoralis stark in Heilung be-

1) Des plaies de la veine fémorale par armes à feu. Archives de médécine et de pharmacie militaires. Tom. XII (1884). p. 366.

griffen war. Die benachbarten Gewebe waren frei von jeder blutigen Infiltration, in der Vene befand sich kein Thrombus, die äussere Wunde war fast ganz vernarbt. Maubrac schlägt deshalb vor, in solchen Fällen, wo keine Zeichen von Suffusion oder blutiger Infiltration bestehen, oder wenn keine oder nur geringe, leicht zu bemeisternde Blutung vorhanden ist, zunächst die Compression mit Jodoformwatte zu versuchen, ehe man zur totalen Ligatur schreitet. Die Verletzung war durch modernes Geschosskaliber verursacht worden.

Jedenfalls aber würde die Compression nicht bei ausgedehnten Verletzungen mit mehr oder weniger grosser Weichtheilwunde passen; auch wird man gut thun, wenn gelegentlich von Geschwulstexstirpationen die Vene verletzt wird und man die ganze Sachlage genau übersehen kann, sich nicht der Tamponade anzuvertrauen, sondern man wird lieber einer anderen sicheren Blutstillungsmethode den Vorzug geben; man wird auch bei bereits vorausgegangenen profusen Blutungen, namentlich wenn sie Säufer betreffen, wegen der nach Blutverlusten bei denselben so leicht eintretenden Collapszustände von dieser Abstand nehmen.

Um die Ränder der Venenwunde einander zu nähern, wird man bei Längswunden das Glied in Streckung, bei Querwunden in Beugung bringen. Nach W. Braune's (l. c.) Angaben könnte man das Bein nach aussen rotiren lassen, weil in dieser Stellung der Abfluss des Blutes am leichtesten stattfindet und dadurch ein möglichst geringer Seitendruck entsteht, indem die Vena femoral. am Lig. Poup. zusammenfällt und blutleer wird.

2. Der seitlichen Ligatur, immer mit wechselndem Erfolge ausgeübt, bald über alle Maassen gepriesen, bald auf das Heftigste verdammt, haftete, wenn sie sich auch unter dem Schutze der Antiseptik von den sonst ihr gemachten Vorwürfen (Ausbleiben der Verheilung und Vernarbung, Entstehen von Thromben infolge von Faltungen der Gefässwand, secundäre Blutungen) frei gemacht hat, ein wesentlicher Nachtheil noch an: der nicht wegzuleugnende Misserfolg durch primäre Blutungen infolge Abstreifens des Fadens. Hat sie auch ganz zweifellos in einer Reihe von Fällen zur definitiven Blutstillung geführt, so hat sie doch auch öfters versagt! Sie zählt daher auch heute noch eine grosse Anzahl von Gegnern unter den Chirurgen! Sie würde ja gerade an der verhältnissmässig oberflächlich gelegenen Vena femor. commun. leicht ausführbar sein, jedoch sind ihre Grenzen, innerhalb welcher sie Anwendung finden kann, ziemlich eng gesteckt. Die Verletzung darf 4—5 Mm. nicht übersteigen, wenn das Lumen der Vene erhalten bleiben soll; für Längswunden

passt sie überhaupt nicht gut. Bei zu starker Beeinträchtigung der Lichtung wird auch das Haften der Ligatur infolge der hervorgerufenen Circulationsbehinderung nebst entstehender Erhöhung des Seitendrucks auf die Ligaturstelle selbst gefährdet werden, woran gerade an der Vena femor. commun. zu denken sein würde. Sie kann also volle rückhaltlose Empfehlung wegen der Gefahr primärer Blutung infolge Abgleitens des Fadens nicht erwarten; ausserdem tritt an der Ligaturstelle stets eine Verengerung des Lumens ein, die um so bedeutender ist, je mehr Wandmaterial für die Ligatur gebraucht wurde. Sie ist nach alledem als eine leistungsfähige sichere Blutstillungsmethode nicht zu empfehlen.

Als Lagerung würde die horizontale zu wählen sein, da wir wissen, dass bei normalen Circulationsverhältnissen das Venenrohr niemals stark vom Blute ausgedehnt wird und demgemäss auch der Seitendruck auf die Wandungen nicht stark ist. Jede Lagerung, welche mit erhöhtem Seitendruck auf die Venenwand einwirkt, ist zu vermeiden, da sonst die seitliche Ligatur leicht abgleiten könnte.

3. Die Venennaht, infolge ihrer schlechten Erfolge in vorantiseptischer Zeit in Vergessenheit gerathen, wurde erst wieder aufgenommen, nachdem man die Segnungen der Antisepsis kennen gelernt hatte. Sie hat vor der seitlichen Ligatur ganz wesentliche Vortheile voraus: Zunächst können durch dieselbe der Axe parallel, oder quer über das Gefäss ziehende Wunden unter viel geringerer Beiziehung der benachbarten Wandtheile geschlossen werden, wodurch sich naturgemäss eine viel unbedeutendere Verengerung der Gefässlichtung, als bei seitlicher Ligatur, ergeben muss. Besonders für Längs- und Schrägwunden, in ihrer Ausdehnung fast so gut wie unbeschränkt, eignet sie sich vorzüglich, zumal bei ihrer Anwendung eine Verkürzung des Venenrohres der Länge nach nicht eintritt. Aber auch bei queren Wunden, wo allerdings, wie bei der seitlichen Ligatur, eine Längenverkürzung des Venenrohres sich nicht vermeiden lässt, bringt sie doch der eben genannten gegenüber den ganz wesentlichen Vortheil, dass sie in der Substanz der Gefässwand liegt und daher dem nach entgegengesetzten Seiten wirkenden elastischen Zuge des Gefässes ganz anders Widerstand leisten kann, als die seitliche Ligatur, bei welcher aussen an der Gefässwand ein trichterförmiger Beutel abgebunden wird, der dadurch besonders zum Abgleiten des Fadens geeignet ist, weil der Umfang des abgeschnürten Wandkegels nach der Spitze zu stetig abnimmt. Sie stellt daher gegen Nachblutungen zuverlässig sicher. Als Venennaht eignet sich ganz besonders die fortlaufende Naht, wie aus den vergleichenden Versuchen über

die verschiedenen Nahtmethoden von A. Mayer[1]) hervorgeht. Auch M. Schede, der wohl am meisten die Venennaht wieder zu Ansehen gebracht hat, und dem ein reiches Erfahrungsmaterial (20 bis 30 Fälle nach seiner letzten Mittheilung)[2]) zur Seite steht, bediente sich der fortlaufenden Naht, und zwar ganz in derselben Weise, wie man irgend eine andere beliebige Wunde näht, oder einer Art von Matratzennaht hinter den angelegten Pincetten durch beide Venenränder. Als Nähmaterial wurden feinste Hagedorn'sche Nadeln und feinstes Catgut benutzt, durch dessen Aufquellung die kleinen Stichöffnungen so schnell sich schlossen, dass Blutaustritt kaum eintrat. Ich möchte hier nicht unerwähnt lassen, dass ich mich in meiner Arbeit (l. c.) dahin ausgesprochen habe, wie es nöthig sei, dass bei Ausführung der Naht dafür Sorge getragen werden müsse, dass Intima auf Intima zu liegen komme. Nach der erwähnten Schede'schen Mittheilung ist es ganz gleichgültig, wie die Venenwände auf einander zu liegen kommen, ob Intima gegen Intima, ob Adventitia gegen Adventitia, ob schliesslich auch die eine gegen die andere. In sämmtlichen Schede'schen Fällen erfolgte rasche Heilung mit „unfehlbarer Sicherheit", sobald nur die Wunde aseptisch blieb. Niemals kam ein Misserfolg vor, niemals an der Nahtstelle eine Thrombose, das Venenlumen blieb erhalten, die Wegsamkeit erfuhr kaum eine Beeinträchtigung. Auch ich habe mich am angegebenen Orte dahin geäussert, dass derartige wandständige, völlig aseptische Suturen gut vertragen zu werden schienen, da wohl hinter der Naht die Endothelschicht so fest aneinandergepresst wird, dass eine eigentliche Endothelverletzung, mit der das Blut in Berührung kommen könnte (und demnach Thrombose) nicht erzeugt wird. Ich habe damit nicht ausdrücken wollen, als wenn ich der Ansicht zuneigte, „dass es nicht sicher sei", ob das Venenlumen bei der Naht vorhanden bleibe[3]), konnte mich jedoch andererseits dafür zunächst noch nicht definitiv aussprechen, da mir eben damals Obductionsbefunde nicht zu Gebote standen; ich musste mich daher darauf beschränken, auf Grund der Thierexperimente von Horoch[4]) nur die Wahrscheinlichkeit dafür auszusprechen. Jetzt liegen in der Schede'schen Mittheilung über zwei Fälle Obductionsbefunde vor, von denen besonders der eine bemerkenswerth erscheint. Es handelte sich um eine Naht der Vena cava inf., die gelegentlich

1) Ueber die seitliche Venennaht. Inaug.-Dissert. Erlangen 1890.

2) Einige Bemerkungen über die Naht der Venenwunden u. s. w. Archiv für klin. Chirurgie. Bd. XLIII. Heft 3 u. 4.

3) Münchener med. Wochenschrift 1892. Nr. 40. S. 709, Referat.

4) Die Gefässnaht. Allg. Wiener med. Zeitg. XXXIII. Jahrg. 1888. Nr. 22 u. 23.

Exstirpation eines grossen malignen Nierentumors nöthig wurde. Der Kranke starb nach 3 Wochen an einer hochgradigen fettigen Degeneration der wichtigsten Organe. Bei der Obduction zeigte sich an der Nahtstelle ein etwa 2 Cm. langer, in die Vena cava einspringender Bogen; die Vene war zwar etwas verengert, aber durchaus durchgängig und mit flüssigem Blute erfüllt. Intima zeigte sich mit Intima völlig fest und solid verwachsen. In der Umgebung war die Intima überall intact und glatt, von irgend welcher Andeutung von Thrombusbildung auch nicht die geringste Spur. Da die Casuistik über die Venennaht vorläufig noch recht spärlich ist, scheint es mir angezeigt, die mir bekannt gewordenen Fälle aus der Literatur zusammenzustellen, in welchen die Naht an der Vena femor. commun. gemacht worden ist.

1. M. K., 57 Jahre. Secundäres, beiderseitiges Inguinaldrüsen-Carcinom. Starkes Oedem beider Beine, so dass Gehen nicht mehr möglich. 29. April 1882 Exstirpation. Rechts wird die Vena femoral. dicht unterhalb der Einmündungsstelle der Vena saph. magn. verletzt. Seitliche Ligatur war nicht zu machen, auch schien es nicht gerathen, die Vena femoralis zu unterbinden. Anlegung des Aortencompressoriums. Naht der Vene mit feinem Catgut. Die Ränder eines Defectes in der Gefässscheide wurden ebenfalls über der Venenwunde durch eine feine Naht vereinigt. Antiseptischer Verband. Verlauf vollkommen fieberfrei und reactionslos, keine Circulationsstörungen. Abnahme des früheren Oedems, Heilung p. pr. int. Am 11. Mai 1882 konnte der Verband wieder fortgelassen werden; später Entlassung mit nur leichtem Oedem am Fuss. (Verhandlungen der Deutschen Gesellschaft für Chirurgie. Bd. XI.)

2. Bei Exstirpation eines Tumors in der Schenkelbeuge wurde die Vena femor. an der Einmündungsstelle der Vena saphena verletzt. Die Gefässwunde wurde durch Naht verschlossen. Vollkommen erfolgreicher Verlauf. (Münchener med. Wochenschrift. Operateur Heineke.)

3. Frau K., 58 Jahre. Doppelseitiges Carcinom der Inguinaldrüsen von Mannsfaustgrösse. Exstirpation 29. März 1883. Rechts wird die Vena femoral. verletzt. Seitliche Naht, Glasdrains, Aschekissen. Vollkommen fieberloser Verlauf; keine Circulationsstörungen. Geheilt entlassen am 7. Juni 1893. (H. Kümmel, Archiv für klinische Chirurgie. Bd. XXVIII. S. 709.)

4. Frau, 47 Jahre. Colossales Sarkom im rechten Scarpa'schen Dreieck. Das Herauspräpariren gelang ohne sonderlichen Blutverlust, aber die Vena crur. wurde im letzten Augenblicke beim Heraus-

wälzen des Tumors schlitzartig verletzt. Naht der Vene. Heilung erfolgte mit Drainage innerhalb eines Monates. (Tansini, Estirpazione di colossale sarcoma della radice della coscia, ligatura laterale della Vena fem. Gazz. med. ital. lombard. Nr. 49, 1886 in Virchow-Hirsch's Jahresbericht Bd. XXI, S. 316.)

5. Wunde der Vena femoral. Naht der Venenwunde. Bester Erfolg. (Postempski, VII. italienischer Chirurgencongress. Charité-Annalen. XVI. Jahrgang 1890. S. 705.)

6. 24jähriger Mann. Doppelseitiger Bubo. Vielfache Verwachsungen. Bei dem vorsichtigen Anziehen des letzten Drüsenzapfens an der Fossa ovalis starke venöse Blutung aus einem Längsriss von circa 4 Mm. Länge in der Vena saphena unmittelbar an ihrer Einmündung in die Vena femoralis. Die Ränder der Venenwunde werden mit zwei knapp fassenden Sperrpincetten aneinandergedrückt, und unmittelbar dahinter wird eine fortlaufende Steppnaht mit feinstem Catgut angelegt. Naht hielt dicht. Pincetten konnten abgenommen werden. Blutung kehrte nicht wieder. Niemals Circulationsstörungen. (Charité-Annalen. XIII. Jahrg. 1888. S. 564 ff.)

7. Bösartiger Tumor der Leistendrüsen. Bei Entfernung desselben wird die Vena fem. verletzt. Naht der Venenwunde in der Nähe des Lig. Poup. Heilung. (F. Lange, New-York Surg. Soc. 22. Nov. 1886.)

Was die Lagerung der Venennaht anbelangt, so kann man, da sie bedeutend günstigere Verhältnisse bezüglich ihrer Haltbarkeit bietet, ohne Gefahr eine etwas erhöhte Lage der Extremität einnehmen lassen. Die Circulation wird dadurch ganz wesentlich unterstützt und kann kaum ein Nachtheil verursacht werden.

4. Die seitliche Abklemmung durch Instrumente unter Liegenlassen derselben, in vorantiseptischer Zeit nur ganz vereinzelt ausgeführt (Wattmann, Porter, Pirogoff, Rašis) und fast zur Vergessenheit verdammt, fand durch Küster [1]) — ohne Kenntniss seiner Vorgänger übrigens — warme Fürsprache und Empfehlung zunächst auf dem X. und XI. Chirurgencongress, später infolge einer durch H. Schmid [2]) auf seine Veranlassung veröffentlichten und mit einer kleinen Statistik von 7 Fällen ausgestatteten Arbeit. Obwohl aber bereits vor der antiseptischen Aera Simpson gelehrt hatte, dass man Blutungen, selbst aus grossen Hauptarterien — Art. fem. —, durch kurz anhaltenden Nadeldruck (24—48 Stunden)

1) Verhandlungen der Deutschen Gesellschaft für Chirurgie. Bd. X u. XI. 1881 u. 1882.

2) Ueber den seitlichen Verschluss von Venen und Abklemmen und Liegenlassen. Berliner klin. Wochenschrift 1887. Nr. 79. S. 339 ff.

definitiv stillen könnte, und dies in 12 Fällen an der genannten Arterie glänzend gelang, was übrigens auch Billroth [1]) bestätigte, obwohl ferner nach den Mittheilungen von Deny und Exchaquet [2]) Péan ebenfalls schon vor antiseptischer Zeit fast in allen seinen Operationen lediglich durch Anlegen von klemmenden Instrumenten definitiven Verschluss ohne jede Nachblutung durch einfaches Aneinanderpassen der Gefässwand bis zur organischen Verklebung bezw. Verwachsung erzielte, so bestand doch immer noch eine gewisse Scheu und Misstrauen gegen diese Methode des seitlichen Verschlusses, weil man meinte, dass bei Abnahme der Klemmen (was auch schon H. Braun auf dem XI. Chirurgencongress Bedenken einflösste), welche nach H. Schmid's (l. c.) und meinen, hauptsächlich auf Grund des von Küster zur Verfügung gestellten casuistischen Materials gewonnenen Beobachtungen (l. c.) nach 24 Stunden bereits bewirkt werden kann, leicht infolge eintretender Zerrung an der jung verklebten Wunde eine Nachblutung eintreten könne. Dieses Misstrauen aus diesem Grunde ist auch jetzt noch nicht gewichen! Auch in seiner jüngsten Veröffentlichung spricht sich M. Schede dahin aus, dass die Abnahme der Klemmen nach 24 Stunden auch ihm Bedenken einflössten, ob die in dieser Zeit zu Stande gekommene Verklebung auch hinreichend fest sein werde, um unter allen Umständen vor Nachblutung zu sichern. Schede würde nur im äussersten Nothfalle das Leben seiner Patienten von dem Zufalle abhängig sehen mögen, ob die schwache Barrière einer 24stündigen Verklebung bei heftigen Hustenstössen u. s. w. dem vermehrten Blutandrang Stand zu halten vermöge. Auch in dem erwähnten Referate über meine Arbeit findet sich dies als „der schwache Punkt" des Verfahrens bezeichnet. In der von mir mitgetheilten Casuistik gelangten 108 Klemmen, alle an grossen Venenstämmen, zur Anlegung! Ich habe dort des Näheren ausgeführt, dass in 98,01 Proc. der Fälle völlig glatter, reactionsloser, aseptischer Verlauf, ohne jeden Zwischenfall, eintrat; nur in einem Falle versagte der Erfolg; aber hier zeigte sich nach Abnahme des Verbandes am anderen Tage bereits starke Sepsis der Wunde, so dass natürlich die Voraussetzung, unter welcher nur derartige Heilungen zu Stande kommen können, hinfällig geworden war.

Also auch hier Heilung mit „unfehlbarer Sicherheit"! Wenn es vielleicht zunächst auch ein beunruhigendes Gefühl sein könnte, dass,

1) Ueber Acupressur. Wiener med. Wochenschrift 1868. 1—4.

2) De la forcipressure ou de l'application des pinces à l'hémostasie etc. Paris 1876.

während bei der Naht das Ligaturmaterial in der Gefässwunde liegen bleibt und noch auf längere Zeit hinaus den Vernarbungsvorgang mit unterstützen und sichern kann, von dem Momente der Klemmenabnahme ab der Wundverschluss lediglich durch die mehr oder weniger fest verklebten Intimaflächen allein gebildet wird, so werden sie doch beim Gelingen der Antisepsis schon nach 24 Stunden so fest, dass keine unangenehmen Zwischenfälle erfolgen. Denn das wird man doch wohl a priori annehmen können, dass unter den 53 Kranken, bei welchen die 108 Klemmen zur Anlegung kamen, es doch wohl auch bei diesem oder jenem zur respiratorischen Rückstauung infolge von Hustenstössen, Erbrechen u. s. w. gekommen ist. Dieselbe hätte sich doch ganz besonders an den grossen Venenstämmen an der oberen Brustapertur geltend machen müssen und wären dann gewiss unter dem erhöhten Seitendrucke die frisch verklebten Wundränder auseinandergeplatzt, wenn sie nicht fest genug gewesen wären. Obwohl aber 23 mal Klemmen an die Vena jugul. ant., 10 mal an die Vena subclavia, 6 mal an die Vena brachialis gelegt wurden, trat so etwas nicht ein! Ferner, wenn an einer der grösstkalibrigen Arterien des menschlichen Körpers, der Arteria femoral., wie wir gesehen haben, trotz des hohen in ihr herrschenden Druckes, trotz der fortwährend andringenden Pulswelle und endlich trotz der grossen Elasticität der Gefässwand es gelingt, schon nach 24stündigem Drucke widerstandsfähige Verklebung zu erhalten, warum soll dies an den Venen bei ihren gleichmässigeren Circulations- und geringeren Druckverhältnissen, bei der Schlaffheit ihrer Wandung, bei ihrer nicht völligen Füllung mit Blut im normalen Zustande nicht gelingen? Man sollte getrost diese seitliche Abklemmungsmethode mehr in der Praxis anwenden, ich bin fest überzeugt, dass sie sich bewähren wird. Ich kann nur wiederholen, was ich schon früher ausgesprochen, dass auch bei der seitlichen Abklemmung mit 24stündigem Liegenlassen der Klemmvorrichtung beim Gelingen der Antisepsis völliger Erfolg ohne jeden unangenehmen Zwischenfall zu erwarten steht. Auch bei dieser Methode bleibt das Venenlumen erhalten. Können dafür Belege zur Zeit auch noch nicht gebracht werden, so ist dies doch auf Grund der Thierexperimente (Schmid) mit Sicherheit anzunehmen. Die Wegsamkeit erleidet so gut wie keine Beeinträchtigung. In den Schmid'schen Versuchen wurde selbst an den engen Kaninchenvenen eine verengernde Einziehung nicht bemerkt, in den meisten Fällen fand man die Stelle der Abklemmung überhaupt nicht wieder, bezw. wo sie zu finden war, nur durch eine kleine punktförmige Narbe angedeutet.

Abgesehen von dieser geringen verengernden Einziehung, auf die ich jedoch der Venennaht gegenüber, wo sie ebenfalls sehr gering ist, hier keinen besonderen Nachdruck legen will, bietet sie vor dieser aber noch Vortheile: Zunächst wird eine exacte, mehr oder weniger Zeit in Anspruch nehmende Freilegung der verletzten Vene, um überhaupt nähen zu können, nicht nothwendig. Wird die Naht bei verhältnissmässig oberflächlich gelegenen Venen, wie bei der Vena femoral. commun., vielleicht auch nicht allzu viel Zeit erfordern, so kann doch oft eine recht schnelle und doch sehr bequeme Beendigung der Operation wünschenswerth erscheinen. Bei tief gelegenen Venen aber, besonders wo eine Freilegung des Gefässes überhaupt nicht gut möglich ist, z. B. unter dem Schlüsselbeine, bietet die Abklemmung ganz wesentliche Vortheile für das einzuschlagende Blutstillungsverfahren. Ferner können bei nicht ganz gesunden Venenwänden die Fäden bei der Naht die Wandung durchschneiden, ausschlitzen, so dass es geradezu unmöglich wird, dieselbe anzuwenden; die seitliche Abklemmung gelingt aber noch trotz Veränderungen in den Ernährungsverhältnissen der Gefässwand. In dem später aufgeführten Falle (Nr. 5) wurde eine Klemme noch mit Erfolg an die Vena femoralis angelegt, obgleich die Nachbarschaft der Gefässwunde missfarbig aussah und die Ränder der Arrosionsöffnung des Gefässes fetzig waren. Bei der allerdings seltenen, jedoch besonders an Stellen, wo mechanische Verhältnisse einwirken (z. B. über Tumoren) vorkommenden Venensklerose würde sie ebenfalls gute Erfolge aufzuweisen haben.

Als Lagerung würde die mässig elevirte anzuempfehlen sein, weil dadurch der Blutrückfluss begünstigt wird; zu hohe Lagerung würde zu vermeiden sein, um nicht den venösen Seitendruck zu sehr zu steigern.

Da diese, wie aus dem Gesagten hervorgeht, so zuverlässige und leistungsfähige Methode noch immer nicht die ihr voll gebührende Werthschätzung und Anerkennung gefunden hat, so ist sie naturgemäss auch im Allgemeinen in praxi wenig zur Ausführung gelangt, die Literaturausbeute daher nur gering. In der englischen Literatur habe ich trotz erneuter weitgehender Umschau sie nicht erwähnt gefunden, nicht einmal in dem schon öfters citirten grossen Ashhurst'schen Sammelwerke. In Frankreich hat sich allerdings Péan der „Forcipressure" viel bedient, jedoch nur zur totalen Abklemmung der Gefässe, als Ersatz für die circuläre Ligatur. Ich schliesse daher von den von mir zusammengestellten 53 Fällen von Verletzungen grosser Venenstämme, behandelt mittelst seitlicher Ab-

klemmung und Liegenlassen der Klemmen, diejenigen Fälle hier an, die sich auf die Vena femoralis beziehen.

1. K. Amput. penis wegen Carcinom. Nach 2 Jahren Leistendrüsencarcinom. Operation (durch Raeis-Nancy 1867); dabei wird die Vena femoralis verletzt. Längsschlitz ungefähr 8 Mm. lang, oberhalb der Vena saphena. Die beiden Lippen der Venenwunde werden durch eine Pincette zusammengeklemmt. Abnahme nach 5 Tagen. Keine Blutung. (J. Aron, Etudes sur le traitement des plaies veineuses. Thèse de Strassbourg. 1868.)

2. A. R., 57 Jahre alt. Hautcarcinom in der Inguinalgegend. Exstirpation 4. Februar 1875. Geschwulst hat die Vena saphena so umwachsen, dass diese dicht an ihrer Einmündungsstelle in die Vena cruralis abgeschnitten werden muss. Der Stumpf der Vena saphena war zu kurz, so dass die Unterbindungsfäden immer abglitten. Anlegung einer Unterbindungspincette. Antiseptischer Verband, der aber wohl bei den damals noch nicht sicheren Erfahrungen ungenügend angelegt war. Pincette nach mehreren Stunden entfernt. Blutung kehrte nicht wieder. Später gestorben infolge von Septicämie. (E. Küster, Fünf Jahre im Augusta-Hospital. S. 305.)

3. G. M., 43 Jahre alt. Betrifft den bereits erwähnten Fall, in welchem bei Exstirpation eines grossen Sarkoms in der Inguinalgegend die Vena femoralis, die hart mit dem Tumor verwachsen war, verletzt wurde. Anlegung dreier seitlicher Klemmen, die liegen bleiben. Am anderen Tage riecht die Wunde bereits stark, bei dem Versuche, die Klemmen fortzunehmen, blutet es wieder. Unterbindung der Art. femor. Schnelle Gangrän des Beines. Tod. Es muss hierbei darauf hingewiesen werden, dass dieser aus noch nicht genügend geschulter antiseptischer Zeit stammende Fall mit den heutigen Erfahrungen nicht verglichen werden kann und absolut nicht maassgebend ist, da eben unsere jetzige ausgebildete Verbandtechnik beinahe sicher die Gefahren der Sepsis ausschliesst. Der Fall beweist vielmehr gerade, dass absolute Asepsis unbedingt für das Gelingen nothwendig ist, ebenso wie bei der Venennaht.

4. H. W., 27 Jahre alt. Bubo inguinalis dexter. Operation 22. Mai 1885. Exstirpation tief liegender vereiterter Drüsen, die mit den Gefässen verwachsen sind. Dabei wird die Vena femoralis angerissen. Drei Klemmen werden angelegt, die liegen bleiben. Jodoformgazetamponade. Nach 4 Stunden Versuch zur Abnahme der Klemmen; es droht Blutung. Nach weiteren 24 Stunden Abnahme. Blutung steht definitiv. Ungestörter weiterer Verlauf. Heilung p. prim. int. (Augusta-Hospital 1885. Krankengeschichte 565.)

5. Mädchen in den 20er Jahren. Abscess im unteren Drittel des Oberschenkels. Nach vorsichtig präparirender Eröffnung des Abscesses starke Blutung aus der Wunde. Es fand sich ein kleines rundes Loch in der freiliegenden Wand der Vena femoralis, aus welchem die Blutung in strohhalmdickem Strahle hervordrang. Anlegung einer Koeberle'schen Klemme, die die Venenöffnung verschloss. Die bis zum 2. Tage liegen gebliebene Klemme stillte die Blutung definitiv. (H. Lindner, Ueber Abscessblutungen grosser Gefässstämme. Deutsche medic. Wochenschrift 1887. S. 522.)

6. E. M., 36 Jahre alt. Faustgrosses Drüsenpacket in der linken Leistenbeuge — Bubo sinister. — Operation 1887. Exstirpation von Drüsen, die in der Tiefe hinter die grossen Gefässe gehen. Vena saphena wird hart an der Einmündung in die Vena femoralis angeschnitten. Starke Blutung. Drei seitliche Klemmen, die unter dem Verbande liegen bleiben. Tamponade mit Jodoformmull. Am anderen Tage Abnahme der Klemmen. Blutung steht vollkommen. Kein Oedem an den Beinen. Geheilt entlassen. (Augusta-Hospital 1887. Krankengeschichte 669.)

7. I. W., 49 Jahre alt. Carcinoma penis. Infiltration der Leistendrüsen beiderseits; bei Exstirpation der linksseitigen Drüsen entsteht eine heftige venöse Blutung, entweder aus der Vena femoralis oder saphena. In dem Gefäss besteht ein seitlicher Schlitz. Seitliche Anlegung von drei Klemmen. Naht. Drainage. Am anderen Tage Abnahme der Klemmen. Geringe Blutung, jedoch nicht aus dem venösen Gefäss, die auf Tamponade sofort steht. Später geheilt entlassen. (Marburger chirurg. Klinik. Jahrgang 1892.)

8. C. O., 29 Jahre alt. Zweites Carcinomrecidiv nach primärem Clitoriscarcinom in der rechten Leistengegend. Art. femor. wird auf ungefähr 10 Cm. freigelegt, kann aber erhalten werden. Vena femor. geht mitten durch das Recidiv und muss infolge dessen resecirt werden. Nach Durchschneidung dieser Vene wird der Rest des Tumors aus der Tiefe herauspräparirt, wobei heftige venöse Blutung; es zeigt sich zunächst, dass die Vena profunda längs angeschnitten ist. Dieselbe wird mit einer Klemme, die liegen bleibt, seitlich geschlossen. Trotzdem steht die Blutung nicht, sondern es blutet aus einer unter der ersten Vena femoralis gelegenen zweiten Femoralvene weiter, die ebenfalls längs angeschnitten ist. Zwei seitliche Klemmen angelegt, die liegen bleiben. Beim Verbandwechsel am anderen Tage werden die Klemmen abgenommen. Blutung steht vollkommen. Keine Circulationsstörungen. Heilung. (Marburger chirurg. Klinik. Jahrgang 1892.)

Behandlung. Dieselbe wird sich natürlich verschieden gestalten, je nach den Verhältnissen, wie wir sie gerade vor uns haben.

Wird während einer Operation (Geschwulstexstirpation) die Vene unabsichtlich und ungewollt in querer Richtung in dem grössten Theile ihres Umfanges durchtrennt, reisst sie bis auf eine schmale Wandbrücke durch, so wird nichts Anderes übrig bleiben, als die totale (circuläre) Ligatur. Ist dagegen die zufällig entstandene Verletzung klein, oder dehnt sie sich in der Längsrichtung des Gefässes aus, so kann man den seitlichen Verschlussmethoden sich zuwenden und, je nach individueller Neigung, entweder der Naht, oder der seitlichen Abklemmung mit 24stündigem Liegenlassen der Klemmvorrichtung sich anvertrauen; nicht aber wird man sich unter solchen Verhältnissen, wo man die ganze Sachlage genau überblickt, auf die immer-

hin unsichere und leicht zu unangenehmen Zwischenfällen Veranlassung gebende Tamponade verlassen. Auch die Art der Geschwulst und die Ausdehnung, in welcher sie die Gefässwand befallen hat, werden für unsere Handlungsweise maassgebend sein.

Was die Geschwulstart betrifft, so wissen wir, dass neben den Lymphbahnen die Blutbahnen und gerade die Venenwandungen mit ihren stark entwickelten Lymph- und Saftcanälen einen ganz besonders geeigneten Boden abgeben für Entstehung und Fortentwicklung maligner Geschwülste (Sarkome). Handelt es sich um eine derartige Neubildung in der Nähe der Vena femoralis, so können, selbst wenn die Vene noch durchgängig für das Blut, auch die Wand äusserlich noch gesund erscheint, doch schon kleine Geschwulstknötchen von derselben aus in das Lumen hineingewuchert sein und früher oder später Gelegenheit geben zur Ueberschwemmung des Körpers mit Geschwulstkeimen und Absetzung derselben in fernen Körpergegenden. So beobachtete Tillmanns z. B. (Allgemeine Chirurgie, S. 604) bei einem Markschwamm des Unterschenkels eine Metastase an einer Klappe der Vena femoralis von der Grösse einer kleinen Erbse. Madelung resecirt daher, auch wenn die volle Wegsamkeit der Vene für den Blutstrom noch fortbesteht, auch wenn die Ablösung der Neubildung ohne irgend welche Verletzung derselben abging, jedesmal, und zwar so weit wie das Gefäss der Neubildung anliegt. Man wird daher selbst bei nur partieller sarkomatöser Entartung der Venenwand gut thun, die Resection des Gefässrohres zu machen, wenn man anders nicht der grösseren Sicherheit wegen der Madelung'schen Maxime überhaupt den Vorzug giebt. Bei Carcinomen liegen ja die Verhältnisse in dieser Beziehung günstiger, da sie sich zunächst in den dem ursprünglichen Erkrankungsherd benachbarten Lymphdrüsen weiter entwickeln und von da aus ausschliesslich auf dem Wege der Lymphbahnen weiter verschleppt werden. Man kann sich daher mit partieller Ausschneidung der Venenwand zufrieden geben, wenn dieselbe sich von Geschwulsttheilchen befallen zeigt. Vielfach aber wird es wegen der vielen Verwachsungen und Verlöthungen überhaupt nicht möglich sein, das Gefässrohr zu schonen, sondern es muss auf eine Strecke weit mit entfernt werden.

Ist die Venenwand in ihrer grössten Peripherie degenerirt, so erscheinen die seitlichen Verschlussmethoden überhaupt nicht praktikabel, weil nach Ausschneidung der erkrankten Wandpartien so viel Material fortfällt, dass die Gefässlichtung zu sehr beschränkt und die Wegsamkeit in ihrer Leistung höchst zweifelhaft wird. Hingegen würden dieselben gelegentlich Verletzung der sonst gesunden Vene

bei einer Bubonenexstirpation, entsprechende Ausdehnung u. s. w. vorausgesetzt, sehr angebracht erscheinen.

Kommt es nach Operationen aus irgend welchen Gründen zur totalen Ligatur der Vena fem., so sind es zwei Dinge, die uns beschäftigen müssen: 1. die Blutung; 2. möglichst baldige ausreichende Herstellung der venösen Circulation.

Da unter dem Einflusse der nach Verlegung des Hauptabflussrohres entstehenden Stauungshyperämie jedes noch so kleine während der Operation durchschnittene venöse Gefäss die Quelle für ganz profuse Blutungen werden kann, und unter den gesteigerten Druckverhältnissen Compression sich von vornherein als unzulänglich erweisen wird, so ist jedes blutende venöse Gefäss, mag es noch so klein sein, ähnlich wie z. B. unter gleichen Stauungsverhältnissen bei der Tracheotomie, am besten durch die Ligatur fest zu verschliessen. Es wird ferner nicht hinreichend sein, die Vena fem. comm. peripher oder central zu ligiren, wir müssen auch das zwischen beiden Ligaturen liegende Gefässstück unter allen Umständen herausschneiden, um ganz sicher zu gehen, dass keine Collateralen in diesen abgebundenen Theil des Venenstückes einmünden, da sonst trotzdem die Blutung fortbestehen würde. Man wird besonders auf die Vena profunda femoris zu achten haben, namentlich wenn dieselbe hoch oben, nach dem Lig. Poup. zu, in die gemeinsame Schenkelvene einmündet. Sobald dann der untere Unterbindungsfaden um die letztere etwas unterhalb der Einmündungsstelle der tiefen Schenkelvene in die gemeinsame zu liegen kommt, wird man aus dem hinteren Umfange des innerhalb der Ligaturen befindlichen Gefässstückes ganz profuse Blutung zu erwarten haben. Man wird zunächst immer an die Profunda femoris zu denken und dieselbe event. ebenfalls mit einer Ligatur zu verschliessen haben. Auf diese Weise wird man bald völlige Blutstillung erreichen und sich vor Wiederkehr venöser Blutung vollkommen sichern können. Die Unterbindung des centralen Endes ist unbedingt nothwendig, weil einmal unter dem Einflusse respiratorischer Rückstauung bei jeder Exspiration, beim Husten, Drängen, Erbrechen u. s. w. die Blutung sich zu einem furchtbaren Schwalle steigern kann, ferner aber wird die Vena femoralis in der Gegend des Lig. Poup. durch fasciöse Verwachsungen (fasciöser Gefässtrichter), ähnlich wie die Vena subclavia am Schlüsselbeine, sowie durch Abgang zahlreicher Aeste, die ebenfalls isolirt zu ligiren sein würden, gespreizt erhalten und am Zusammenfallen gehindert. Diese profusen rückläufigen Blutstürze sind auch bei Oberschenkelexarticulationen beobachtet worden, so dass schon Roux in 2 solchen Fällen die Vena

cruralis unterband, ebenso auch Volkmann[1]) in 3 Fällen, wobei in dem einen die Vena femoralis „förmlich spritzte". Pirogoff erwähnt selbst einen Fall von Hüftgelenksexarticulation, wo sich der Kranke aus der Vena verblutete, obgleich er sich auch in diesen Fällen gegen die Venenunterbindung sträubte. Ist auch andererseits, wie z. B. v. Langenbeck (l. c.) hervorhebt, solche Blutung nicht beobachtet worden, so dass die Vene nicht unterbunden wurde, so findet dies dadurch seine Erklärung, worauf W. Braune (l. c.) hingewiesen hat, dass der Eintritt der Blutung abhängig ist von der Höhe, in welcher die Vene bei der Operation gerade durchtrennt wird; fällt die Durchtrennungslinie an diejenige Stelle — hart am unteren Rande der Fossa ovalis —, wo sie durch den am Lig. Poup. und an der daneben liegenden Arterie befestigten Gefässtrichter gespreizt erhalten wird, so kann dies Veranlassung zu starken rückläufigen Blutungen aus der Vena circumflexa femoris interna geben. Aus diesem Grunde unterbindet E. Rose (l. c.) bei jeder Oberschenkelamputation die Arterie und Vene jedesmal isolirt, was wohl jetzt die Regel geworden sein dürfte. (König, Specielle Chirurgie, 5. Auflage, 1889, Bd. III. S. 359.)

Besonders fest muss der Faden am centralen Ende geschnürt werden, damit die Ligatur bei respiratorischer Rückstauung nicht etwa abgleitet.

Nach sorgfältiger, genauer Blutstillung schliesst sich zur Erleichterung des venösen Rückflusses die verticale Suspension an, die durch Hinzufügung von Massage der vom Verbande frei gelassenen Abschnitte u. s. w. unterstützt werden kann. Später genügt mässige Hochlagerung des Gliedes.

Die Arterienunterbindung zwecks Stillung der Blutung aus der Vena femoralis communis oder aus Seitenästen derselben muss nach unserer Casuistik geradezu als ein Fehler und unerlaubt bezeichnet werden. Sollte eine Verletzung von Arterie und Vene während der Operation stattgefunden haben, oder müssen beide, da mit der Geschwulst innig verwachsen und nicht isolirbar, resecirt werden, so muss man, wenn auch nicht immer, auf Gangrän gefasst sein.

Bei Verletzung der gemeinsamen Schenkelvene durch ein Trauma (Stich, Hieb, Schuss u. s. w.) wird man wohl in den meisten Fällen von Compression bezw. Tamponade, als nicht genügend zuverlässig, absehen müssen. Nur unter ganz besonders günstigen Verhältnissen, die bereits Erwähnung gefunden haben — Abschnitt, Compression —,

1) Drei Fälle von Exarticulation des Oberschenkels im Hüftgelenk. Deutsche Klinik 1868. S. 381—382, 388—391.

bietet dieselbe Aussicht auf Erfolg. Schlägt dieselbe trotzdem fehl, so wird man keine weiteren Versuche in dieser Beziehung anstellen, denn der Verwundete würde nach und nach bei eventuell erneut eintretenden Misserfolgen immer mehr Blut verlieren, auch ist man nie sicher, dass, selbst wenn die Blutung auch anscheinend steht, sie nicht bei unbedeutenden Zwischenfällen (Hustenstösse u. s. w.) wiederkehrt.

Der Blutverlust wird schliesslich sehr gross, der Blutdruck dadurch sehr geschwächt, und damit lassen wir uns die wichtigste Hülfskraft zur Erreichung eines günstigen Ausganges aus der Hand gehen. Anhaltende Compression bezw. Tamponade würde aber gewiss schon deshalb Bedenken gegen sich haben, weil sich bereits ausgetretenes Blut in das benachbarte, den Gefässen anliegende Gewebe, in die Gefässscheide u. s. w. gewühlt haben kann (Blutinfiltration), und wir nach den erwähnten v. Düring'schen Versuchen befürchten müssen, dass durch Aufnahme von Fibrinferment aus dem Extravasate weitgehende Thrombosen und dadurch für Entwicklung von Gangrän besonders günstige Vorbedingungen geschaffen werden können. Die profuse Blutung muss schleunigst gestillt werden. Zaudern und Abwarten sind vom Uebel!

Bei einem Messerstiche in der Gegend der grossen Schenkelgefässe mit nur kleiner Eingangswunde kann es zunächst sehr schwer sein, zu entscheiden, was verletzt ist, ob nicht gleichzeitig mit der Vene die Arterie, oder nur die Arterie allein. Der Charakter der Blutung kann zunächst völlig aufschlusslos bleiben. Selbst wenn die Arterie allein, bezw. mit verletzt ist, wird wohl nicht immer das Blut in einem Strahle aus der Wunde hervorspringen, es wird vielmehr infolge seines Anpralles und Brechung in dem infolge von Verschiebung der Weichtheile gewundenen Stichcanal u. s. w. nur hervorbrodeln, gleichwie bei einer Venenverletzung! Auch die Farbe des Blutes wird nicht immer Aufschluss über die Art der Verletzung geben können, da auch das aus der Arterie ausfliessende Blut, wenn es aus dem peripheren Theile derselben kommt, eine Zeit lang schwarz und continuirlich ausfliessen kann (vergl. Wahl, l. c.), weil zufolge der plötzlichen Druckabnahme in der verletzten Arterie reines venöses Blut aus den Capillaren und Venen in die Arterie einströmt; ebenso spricht der Sitz der Blutgeschwulst in der Gegend der Verletzungsstelle, Fehlen der Pulsation unterhalb derselben nicht mit Sicherheit für eine stattgehabte Arterienverletzung. Bei Verletzung der Arterie hört man wohl ein systolisches Geräusch infolge Ausströmens des Blutes aus dem Arterienstiche in das umgebende Gewebe, dasselbe hört jedoch auf, wenn das Loch im Gefäss durch einen Thrombus

oder Blutgerinnsel verschlossen ist, bezw. tritt es bei unvollständiger Trennung des Gefässrohres überhaupt nicht ein.

So kann es wirklich sehr schwer, wenn nicht gar unmöglich werden, zur Klarheit über die Art der Verletzung zu kommen!

Hier kann nur das Messer, was es geschadet, auch wieder gut machen! Es wird eine Erweiterung der Wunde unumgängig nothwendig, damit man Gewissheit bekommt, was man eigentlich vor sich hat.

Zunächst werden wir daher durch directe Compression mittelst des in die Wunde eingeführten und womöglich die Gefässwunde selbst tamponirenden Fingers den Blutausfluss möglichst zu verhindern versuchen. Da jedoch, namentlich wenn die Verletzung grösser als der tamponirende Finger ist, bei der geringsten Verrückung desselben geradezu Ströme von Blut neben demselben entweichen können, so empfiehlt es sich, gleichzeitig die temporäre Arteriencompression am Lig. Poup. zur Herabminderung der Blutung auszuüben. Von Anlegung des Esmarch'schen Schlauches, so angenehm derselbe der Uebersichtlichkeit des Operationsgebietes wegen auch sein würde, wird wohl oft kein Gebrauch gemacht werden können, da die Verletzung sich zu nahe am Lig. Poup. befindet. Darauf erfolgt Erweiterung der Wunde. Etwa in den Weg tretende strotzend gefüllte, oft fingerdick angeschwollene Venenstämme sind doppelt zu unterbinden und zwischen den Ligaturen zu durchschneiden. Ist man auf diese Weise in die Tiefe gedrungen und vermag man Sitz und Ausdehnung der Verletzung zu erkennen, so wird man am besten thun, die Vene dicht ober- und unterhalb der Wunde provisorisch abzuklemmen, wobei es freilich trotzdem noch stark weiter bluten kann, sobald im Niveau der Wunde Collateralen in das abgeklemmte Venenstück einmünden — Vena profunda fem. u. s. w. In solchen Fällen wird man daher mehrere Pincetten nach einander der Länge nach anlegen müssen, bis die Blutung steht.

Der provisorischen Blutstillung folgt die definitive! In welcher Weise dieselbe zu bewirken ist, hängt von der Beschaffenheit, Ausdehnung u. s. w. der Verletzung ab.

Handelt es sich um eine ausgedehnte, fast über die ganze Peripherie des Venenrohres quer hinziehende Continuitätstrennung, erweist sich auch die hintere Gefässwand verletzt, so ist die Sachlage gewiss nicht angethan für irgend eine Methode des seitlichen Verschlusses. Es wird daher zunächst behufs Ermöglichung der peripheren und centralen totalen Ligatur die Isolirung der betreffenden Venenstrecke zu bewirken sein, die bei der Dünnheit und Schlaffheit ihrer Wan-

dungen, der Weite des Lumens überhaupt und besonders in dem blutinfiltrirten Gewebe manche Schwierigkeiten bereiten und verhältnissmässig viel Zeit in Anspruch nehmen kann. Ist diese gelungen, so erfolgt die Anlegung der peripheren, sowie centralen Ligatur, Excision des zwischen denselben liegenden Gefässstückes und isolirte Unterbindung sämmtlicher etwa in dasselbe einmündenden Gefässe. Nach zuverlässiger Sicherung gegen jede Nachblutung, peinlichster Entfernung des zwischen die Gewebe ergossenen Blutes, nochmaliger gründlicher Abspülung und Desinfection des ganzen Operationsgebietes erfolgt Verschluss der Hautwunde durch die Naht, Verband mit Einwicklung des Beines und unmittelbar verticale Suspension bezw. — sollte diese nicht vertragen werden — stark erhöhte Lage des Beines.

Zeigt sich die Vene nur durch einen kleinen Stich in ihrer vorderen Wand verletzt, so würde zunächst antiseptische Tamponade zu versuchen sein und, ist dieselbe erfolglos, am schnellsten zum Ziele führen die Abklemmung der Wundränder durch eine Péan'sche Pincette mit 24stündigem Liegenlassen. Die Lagerung würde eine mässig erhöhte zu sein haben.

Sollte die Arterie mit verletzt sein, so ist dieselbe ebenfalls mit zu unterbinden und zwischen den Ligaturen zu durchschneiden, mit der Anwartschaft freilich auf Gangrän; ist sie unverletzt, so unterbleibt unter allen Umständen ihre Ligatur.

Im Falle nothwendig werdender Mitunterbindung der Arterie würde, da ihre Triebkraft auf das Aeusserste geschwächt und infolge der verringerten Blutzufuhr die Ernährung der Extremität ganz wesentlich bedroht ist, die verticale Suspension den an sich geringen Blutzufluss zu den peripheren Theilen der Extremität noch mehr herabsetzen und dadurch nur die Gefahr für Gangrän vermehren; es ist daher in solchen Fällen die horizontale Lage zweckentsprechend.

Da, wie auseinandergesetzt, nicht die venöse Stauung es ist, welche das Bein in Gefahr bringt, dieselbe vielmehr als eine Art von Selbsthülfe anzusehen ist, um die Collateralen als blutableitende Blutcanäle aufzuschliessen, so sind sämmtliche Modificationen, welche aus vermeintlicher Furcht vor den Erscheinungen der venösen Hyperämie den Arteriendruck heruntersetzen wollen, zu verwerfen. Hierher gehört der Vorschlag, die Arterie sofort nach der Venenunterbindung in der Leistenbeuge zu comprimiren, um den Blutstrom zu unterbrechen mit folgender Freigabe desselben, sobald beträchtliche Ernährungsstörungen am Gliede sich bemerkbar machen. Hier ist auch

anzuführen der Vorschlag von P. S. Pilcher.[1]) Dieser verwirft die Unterbindung der Arteria femoralis comm., weil infolge derselben der zur Ernährung nothwendige Blutzufluss nicht geliefert werde, und empfiehlt an ihrer Stelle die Ligatur der Art. femoralis superficialis (also unterhalb des Abganges der Art. prof. fem.), um durch die nicht sehr reichlich entwickelten Anastomosen zwischen den einzelnen Aesten der Art. profunda und Art. femoralis (Art. perforans tertia aus der profunda mit den Arteriae muscular. superiores aus der poplitea und dem Ramus musculo-articularis aus der Art. circumflexa femoris externa (aus der profunda) mit der Art. artic. genu super. externa (aus der poplitea) den Blutzufluss wohl herabzusetzen, ohne ihn jedoch so zu verringern, dass die Ernährung und Lebensfähigkeit des Gliedes in Frage kommen könnte. Ob dieser Vorschlag schon in der Praxis erprobt worden ist, darüber konnte ich in der Literatur keine Mittheilungen finden. Da Pilcher von dem Standpunkte ausgeht, dass Oedem und Gangrän der Extremität nach der Unterbindung der Hauptvene durch übermässigen arteriellen Zufluss ohne entsprechenden venösen Abfluss entstehe, und dass die Entwicklung collateraler Bahnen nicht die Folge von Ueberwindung des Widerstandes der Venenklappen an der Mündung grosser Collateralstämme sei, sondern vielmehr nur durch Dilatation einer grossen Anzahl kleiner Aeste zu Stande komme, so mag ja von diesem differenten, principiellen Standpunkte aus der Vorschlag ganz folgerichtig erscheinen; wir müssen jedoch, auf Grund der nach der Venenunterbindung eintretenden und verhältnissmässig schnell vorübergehenden Erscheinungen, sowie der erwähnten Braune'schen und Braun'schen Injectionsversuche an dem Einflusse der Venenklappen festhaltend, diesen Vorschlag als zweckwidrig und geradezu gefahrvoll bezeichnen.

Schlussfolgerungen.

1. Die W. Braune'sche Ansicht, dass für gewöhnlich infolge der Wirkung der Venenklappen kein venöser Kreislauf neben der Vena fem. communis vorhanden sei, ist zweifellos richtig. Dieselbe hat auch von anderen Seiten, u. A. von v. Koretzky, Bestätigung gefunden.

2. Die von demselben aber gezogene Schlussfolgerung, dass jede plötzlich eintretende Verschliessung der Vena femoralis am Lig. Pou-

1) Arterial ligation as a prophylactic measure after sudden, complete and permanent occlusion of the chief vein et the root of an extremity. New York surg. Soc. Med. News 1886. p. 48.

partii infolge von eintretender Stauung zur Gangrän der Extremität führen müsse, und dass daher bei Verletzung der Vene an dieser Stelle nur die sofortige Unterbindung der Arterie Hülfe bringen könne, ist nicht zutreffend.

3. Nach den Injectionsversuchen von H. Braun werden bei einem ungefähr dem mittleren Arteriendrucke — 180—200 Mm. Hg — entsprechenden Drucke nach Unterbindung der Vena femoralis am Poupart'schen Bande die Klappen in den venösen Anastomosen überwunden, schlussunfähig, und dadurch wirkliche Collateralbahnen hergestellt.

4. Da der Druck zur Eröffnung der Collateralen beim Lebenden durch die treibende Arterienkraft geliefert wird, so ist die Arterie offen zu lassen.

5. Die nach der Venenunterbindung bei offengelassener Arterie eintretenden Stauungserscheinungen (Cyanose, Oedem) sind die Folgen des im venösen System auf die Höhe des arteriellen gestiegenen Druckes. Sie stellen eine Selbsthülfe der Natur zur Ueberwindung der Widerstände dar.

6. Entsprechend der mehr oder weniger schnellen Eröffnung der Seitenbahnen gehen diese für die Existenz des Gliedes bedrohlich erscheinenden Symptome zurück. In einzelnen Fällen hielten sie überhaupt nur wenige Stunden an.

7. In 25 Fällen, bei welchen die totale Unterbindung der Vena femoralis communis gelegentlich von Geschwulstexstirpationen infolge zufälliger und ungewollter Verletzung derselben oder unbedingt nothwendig werdender Resection gemacht werden musste, trat nicht ein einziges Mal Gangrän ein.

8. Nach Unterbindung der Vena fem. communis infolge plötzlicher Traumen sind die am Gliede folgenden Circulationsveränderungen nur graduell von denjenigen unterschieden, welche eintreten nach Unterbindung des genannten Gefässes infolge von Verletzungen nach Geschwulstoperationen. Allerdings kam es unter 10 Fällen einmal zur Gangrän, jedoch kann dieser eine, an sich unausführlich beschriebene Fall (Roux), der bis über das Jahr 1813 hinaus zurückreicht, bei den früher möglichen Wundcomplicationen in Anbetracht unserer heutigen antiseptischen Verbandmethoden nicht mehr von principieller Bedeutung für die Frage von der Gefährlichkeit der isolirten Unterbindung der gemeinsamen Schenkelvene nach vorausgegangenem Trauma sein. Es ist daher nicht begründet, hierbei von einer erhöhten Gefährlichkeit zu sprechen, da in den übrigen 9 Fällen keine besonders bedrohlichen Erscheinungen, namentlich nicht Gangrän, eintraten.

9. Die gleichzeitige Unterbindung von Arterie und Vene, sei es nach Verletzung der Vene allein, oder beider Gefässe zusammen, gelegentlich von Geschwulstexstirpationen, sei es wegen Traumas der Vene allein, oder beider Femoralgefässe, ergiebt eine sehr ungünstige (auf die erste Kategorie entfallen 62,5 Proc., auf die zweite 50 Proc. Gangrän), jedoch keine absolut schlechte Prognose. Sie giebt daher keine Indication zur Primäramputation; der Erfolg der Ligaturen muss vielmehr zunächst abgewartet und erst bei eventuell eintretender Gangrän zur Secundäramputation geschritten werden.

10. Der Grund für diese schlechten Resultate liegt zunächst in der Arterienunterbindung. Die für Ueberwindung der Klappen nöthige Uebertragung des arteriellen Blutdruckes auf die venöse Bahn fällt infolge der Ausschaltung der Arterienkraft fort.

11. Weiter wirkt auf Entstehen von Brand der Extremität noch mit die nach der Arterienunterbindung, namentlich in den peripheren Theilen des Gliedes entstehende locale Anämie, die in ihren Folgen zur amämischen Nekrose führen kann (besonders nach vorausgegangenen grossen Blutverlusten, Herzschwäche, Arteriosklerose).

12. Eine weitere Ursache für Gangrän liegt in der Blutinfiltration der Gewebe und Gefässscheide. Durch den Druck derselben wird einmal der Zufluss arteriellen Blutes in die Collateralen behindert und der venöse Rückfluss erschwert, ferner findet aber gleichzeitig auch durch die lebende Gefässwand hindurch eine Aufnahme von Fibrinferment aus dem Extravasate statt, die Gerinnung innerhalb der Gefässe veranlasst. Besonders an den dünnwandigen Venen mit ihrem langsamen Blutstrom macht sich dieser Einfluss geltend, indem, sobald wie Gelegenheit zur Resorption von Fibrinferment gegeben ist, ausgedehnte Thrombosen in denselben nicht ausbleiben.

13. Die Gründe, die man früher für Empfehlung der Unterbindung der gleichnamigen Arterie bei Verletzung der Vene anführte (Stillung der Blutung, sowie Regulirung der Circulationsverhältnisse in dem Gliede), sind nicht zutreffend, indem einmal der Erfolg der Arterienunterbindung auf Stillung der venösen Blutung recht oft ausblieb; ferner aber konnte von einem regulatorischen Einflusse auf die Circulation am Beine erst recht nicht die Rede sein, wenn man, wie meist geschah, die Hauptvene mit unterband. Ausserdem bereiteten aber auch die Klappen in den collateralen Venenstämmen dem druckschwach gemachten Arterienstrom unüberwindliche Widerstände.

14. Kann man nach alledem, wenn man die Arterie offen lässt, der Blutinfiltration mit ihren Folgen zuvorkommt, die Vena femoralis ohne Furcht und Bedenken vor nachfolgender Gangrän der Extremität

— auch nach vorausgegangenem Trauma — total unterbinden, so kann es doch in einer Reihe von Fällen — vorausgegangene Blutverluste, Erkrankung der Arterienwände u. s. w. —, geeignete Beschaffenheit der Venenwände vorausgesetzt, wünschenswerth erscheinen, von der circulären, den ganzen Venenstamm verlegenden Ligatur abzusehen und den seitlichen Verschlussmethoden der Gefässwunde den Vorzug zu geben, ebenso auch bei ganz kleinen Verletzungen des Venenrohres, indem wir, besondere Umwälzung im Blutlauf vermeidend, auf der alten Bahn mit geringerer Schwierigkeit den venösen Rückfluss ermöglichen.

15. In dieser Hinsicht würde die Compression bezw. antiseptische Tamponade nur unter besonders günstigen Verhältnissen — kleine Gefäss- und Weichtheilwunde bei zufälligem Trauma — anwendbar sein. Der seitlichen Ligatur kann volle rückhaltlose Empfehlung wegen der Gefahr primärer Blutung infolge Abgleitens des Fadens nicht zu Theil werden.

16. Als durchaus sichere und leistungsfähige seitliche Verschlussmethoden sind zu bezeichnen: die Venennaht und die seitliche Abklemmung mit 24stündigem Liegenlassen der Instrumente.

17. Ob totale oder partielle Ligatur zur Anwendung kommt, hängt von der Beschaffenheit der Gefässwunde und Art der Verletzung ab.

18. Maligne Geschwülste, welche die Venenwandung innig umwuchert haben, so dass Isolirung des Venenrohres unmöglich wird, bezw. zu ausgedehnter Degeneration der Gefässwand oder partieller derselben (Sarkome) geführt haben, bedingen Resection des Gefässes mit darauf folgender circulärer Ligatur; ebenso wird dieselbe auch nothwendig, sobald die Verletzung des Venenstammes quer den grössten Theil des Umfanges durchtrennt hat, oder wenn die hintere Venenwand ebenfalls mit verletzt ist.

19. An Ligaturen sind mindestens zwei, die eine an das periphere, die andere an das centrale Ende anzulegen, eine dritte wird von vornherein nothwendig, sobald die Einmündung der Vena profunda zwischen die Ligaturen fällt.

20. Die Ligaturen sind, ohne ihr sicheres Haften zu gefährden, möglichst dicht ober- und unterhalb der Verletzungsstelle anzulegen.

21. Ist die Gefässwunde nur klein, dehnt sie sich besonders in der Längsrichtung aus, und betrifft sie ein sonst gesundes Venenrohr — wie z. B. Verletzungen gelegentlich von Bubonenexstirpationen, Stichverletzungen u. s. w. —, so sind die seitlichen Verschlussmethoden (Naht und Abklemmung) angezeigt. Tamponade kann versucht werden, von derselben ist jedoch Abstand zu nehmen, sobald sie nicht schon

beim ersten Versuche zum Ziele führt; bei kleinen Verletzungen infolge von Geschwulstexstirpationen, wo die Verhältnisse übersichtlich zu Tage liegen, wird man auf die nicht genügend zuverlässige Tamponade überhaupt nicht rücksichtigen.

22. Bei vorausgegangenem Trauma (Stich u. s. w.) wird meist eine Erweiterung der äusseren Wunde nothwendig, um Sicherheit über die Art der Verletzung zu erlangen, zumal oft aus dem Charakter der Blutung und den sonstigen Symptomen nicht mit Sicherheit diesbezügliche Schlüsse gezogen werden können.

23. Die Unterbindung der gleichnamigen Arterie behufs Stillung der Blutung aus der Vena femoralis communis oder aus Seitenästen derselben muss, unter welchen Verhältnissen es auch sei, geradezu als ein Fehler und als durchaus unerlaubt bezeichnet werden. Sind Arterie und Vene verletzt, oder müssen beide, da mit der Geschwulst innig verwachsen u. s. w., durchschnitten und resecirt werden, so muss man auf Gangrän gefasst sein.

24. Der Operation hat peinlichste Entfernung des zwischen die Gewebe ergossenen Blutes, sowie verticale Suspension bezw. stark erhöhte Lage des Beines zu folgen.

25. Sämmtliche Vorschläge, welche darauf hinausgehen, wegen der vermeintlichen Gefahren der venösen Stauung für die Existenz des Gliedes, den Arteriendruck herabzusetzen (sofortige Compression der Arterie nach der Venenunterbindung, Unterbindung der Art. femoralis superficialis [L. S. Pilcher]), sind als zweckwidrig und verderblich von der Hand zu weisen.

XV.

Aus der chirurgischen Abtheilung in Bethanien.[1])

Ein Fall von malignem Lymphom.

Von

Dr. Hübener,
Assistenzarzt.

M. H. Auf Veranlassung des Herrn Geh. Rath Prof. Dr. Edmund Rose, meines hochverehrten Chefs, habe ich über folgenden Fall von malignem Lymphom zu berichten.

Das fünfjährige Waisenkind Auguste Welsch wurde am 30. März 1893 auf die chirurgische Abtheilung in Bethanien aufgenommen. Anamnestisch liess sich nur feststellen, dass die Krankheit schon geraume Zeit bestand, und dass ein operativer Eingriff gemacht sei. Wann und in welcher Ausdehnung derselbe vorgenommen war, liess sich nicht eruiren. Es handelt sich um ein blasses, stark anämisches Mädchen in schlechtem Ernährungszustande. An der linken Halsseite befindet sich eine starke, ziemlich weiche, fast fluctuirende Geschwulst, welche vom linken Ohrläppchen und Processus mastoideus herab bis zur Clavicula sich erstreckt. Nach hinten ist dieselbe etwa 4 Querfinger breit von den Processus spinosi, nach vorn etwa 2 Querfinger von der Medianlinie entfernt. Haut über derselben nicht geröthet und bis auf eine etwa 6 Cm. lange dem Verlauf des äusseren Randes des Sternocleidomastoideus entsprechende weisse glatte Narbe über den nicht verwachsenen Lymphdrüsen verschieblich. Lungen und Herz gesund, Leberdämpfung nicht, Milzdämpfung beträchtlich vergrössert. Im Uebrigen Krankhaftes nicht nachzuweisen bis auf die bestehende hochgradige Anämie. Fieber war in den ersten Tagen nicht vorhanden. Mehrfach vorgenommene Blutuntersuchungen ergaben keine Vermehrung der weissen Blutkörperchen. Von einer Exstirpation des Drüsentumors wurde einmal der Schwäche und Anämie der Patientin wegen Abstand genommen, sodann aber auch, weil durch die starke Milzvergrösserung bei fehlender Leukämie der maligne Charakter der Geschwulst festgestellt war, und bei den bekannten Recidiven nach noch so gründlicher Entfernung ein chirurgischer Eingriff nicht die geringsten Chancen bot.

---

1) Nach einem im Auszuge gehaltenen Vortrag in der freien Vereinigung der Chirurgen Berlins, Sitzung am 10. Juli 1893.

Der weitere Verlauf zeigte weiter keine Besonderheiten. Bei Arsenbehandlung wuchs die Geschwulst allmählich unter remittirendem Fieber bis zu 39,5°. Acht Tage vor dem Exitus trat des Nachts eine profuse Nasenblutung auf, sowie in den letzten Tagen mehrfaches Erbrechen. Unter zunehmender Schwäche und anhaltender Somnolenz trat am 2. Mai der Exitus ein.

Die Section am 3. Mai ergab folgenden Befund: Haut wachsbleich, leicht gelblich durchscheinend. Der Tumor an der linken Halsseite besteht aus einzelnen gegen einander verschieblichen Drüsen von Haselnuss- bis Wallnussgrösse und weicher Consistenz und erstreckt sich vom Processus mastoideus aus unter der Clavicula hindurch abwärts bis zur 3. Rippe. Nach vorn ist er 2 Querfinger breit von der Mittellinie, nach hinten 2½ Querfinger von den Processus spinosi entfernt. Axillardrüsen gleichfalls bis zu Wallnussgrösse geschwollen. Es sind hierbei also die Glandulae submaxillares, subauriculares, cervicales superficiales et profundae, supraclaviculares und axillares betheiligt, sowie die kleinsten Lymphdrüsen, welche die Arteria subclavia bis zur Achselhöhle begleiten. Dieselben sind alle gegen einander verschieblich und nur durch lockeres Bindegewebe unter sich und mit der Umgebung verbunden, von länglich-ovaler Form und grauweisser bis gelblicher Schnittfläche. Beim Durchschneiden quillt der Inhalt etwas über die Schnittfläche hervor, es zeigen sich jedoch keine käsigen Erweichungsherde im Innern. Mit dem Messer lässt sich ein milchig-trüber Saft abstreifen. Die übrigen subcutan gelegenen Drüsen des Körpers sind gleichfalls, aber nur in ganz geringem Grade, geschwollen und hart. Am Herzen, den grossen Gefässen nichts Besonderes. Lungen sind unverändert, zeigen keine Lymphomknoten, ebensowenig die Pleuren. Bronchialdrüsen bis zu Haselnussgrösse geschwollen, quellen über die Schnittfläche über, haben keine Erweichungsherde. Milz ist vergrössert, 13 Cm. lang, 7½ Cm. breit, 4 Cm. dick, von dunkelblaurother Farbe und weicher Consistenz, ohne matschig zu sein. Kapsel ein wenig verdickt. Im Durchschnitt zeigen sich eine Menge stecknadelkopfgrosser bis ½ Cm. im Durchmesser betragender grauweisser Knötchen von theils runder, theils polyedrischer Form, die sich sehr schön von der tiefrothen schinkenartigen Farbe der Pulpa abheben. Dieselben liegen ziemlich dicht an einander und prominiren über die Schnittfläche. Ihrer Anordnung nach entsprechen sie den Malpighi'schen Körperchen. Leber, Nieren blass, nicht vergrössert, enthalten keine metastatischen Lymphomknoten. Mesenterialdrüsen stark geschwollen, von weicher Consistenz, verhalten sich ebenso wie die Bronchialdrüsen. Magen stark aufgetrieben, blass, Därme mässig stark contrahirt, gleichfalls blass, Peyer'schen Plaques nicht geschwollen. Genitalapparate intact. Gehirn blass und blutleer, zeigt keine Abnormitäten.

Die mikroskopische Untersuchung ergiebt an den Lymphdrüsen: Kapsel etwas gewuchert, mit Rundzellen durchsetzt, sonst vom Reticulum kaum eine Spur vorhanden. Unterschied zwischen Mark- und Rindensubstanz völlig verwischt. Hauptinhalt Lymphkörperchen, welche dicht gedrängt an einander liegen. Dazwischen oft grössere

theils runde, theils länglich-ovale Zellen, die stark granulirt sind und zwei bis mehrere Kerne enthalten. Tuberkelbacillen waren nicht nachzuweisen, ebensowenig die von Evers (Ein Fall von Lymphadenie. I.-D. Würzburg 1892) bei Färbung mit Methylviolett, nachfolgender Entfernung in Alkohol und Doppelfärbung mit Methylenblau gefundenen kleinen rundlichen Körnchen mit stark ausgeprägten Contouren, die er für Mikrokokken hält.

Die Milz zeigt das Pulpagewebe von einzelnen Lymphkörperchen durchsetzt, die grauen Knötchen haben genau dieselbe Structur wie die Lymphdrüsen.

Es handelt sich also in dem vorliegenden Falle um ein weiches malignes Lymphom, bewiesen

1. durch das Fehlen der Leukämie,
2. durch den progressiven zum Tode führenden Verlauf,
3. durch das Fehlen jeder periadenitischen Veränderungen an den stark vergrösserten Lymphdrüsen,
4. durch den mikroskopischen Befund;

und zwar liegt das Beachtenswerthe desselben darin, dass wir es mit keiner Mischform zwischen harten und weichen Lymphomen zu thun haben, wie sie häufiger beschrieben worden ist, sondern dass es sich allein um eine deutlich ausgeprägte Form der selteneren reinen weichen Lymphome handelt, wie sie schon Virchow in seiner Geschwulstlehre beschrieben hat. Bei den harten Formen finden wir eine starke Verdickung der Kapsel, der Septa und Balken des Reticulum, zwischen denen unter Umständen an einigen Stellen mehr, an anderen weniger Lymphkörperchen angehäuft sind, so dass mit der Zunahme der bindegewebigen Hyperplasie die Härte der erkrankten Drüsen wächst. Hier tritt dagegen das bindegewebige Gerüst vollständig in den Hintergrund, um dafür einer ausgesprochenen Hyperplasie der Lymphkörperchen Platz zu machen. Dem entspricht dann auch die weiche Consistenz, sowie das sehr deutliche Ueberquellen des Drüseninhaltes über die Schnittfläche.

Bekanntlich wurden solche Fälle zum ersten Male von Hodkin erwähnt, jedoch erst durch die Untersuchungen von Virchow über das Wesen der Leukämie klargestellt und von letzterer getrennt. Später ist dann eine ganze Reihe von malignen Lymphomen bekannt geworden, für welche man nicht weniger als zwölf verschiedene Benennungen aufgestellt hat (Hodkin'sche Krankheit, Lymphosarcomatosis [Virchow], Anaemia sive Cachexia lymphatica [Wilks], Cachexie sans leucémique [Bonfils], Adénie [Trousseau], Lymphadenom [Cornil, Ranvier], Desmoidcarcinom [Richard Schulz],

Lymphome ganglionnaire anémique [Lanceraux], Progressive multiple Lymphdrüsenhypertrophie [Wunderlich], Pseudoleukämie [Cohnheim], Malignes Lymphom [Billroth], Malignes aleukämisches Lymphadenom [Orth]). Im Allgemeinen dürfte wohl die Billroth'sche Bezeichnung malignes Lymphom am meisten Eingang gefunden haben. Eine ausführliche Zusammenstellung der Literatur findet man in den Dissertationen von Claus[1]) und Kutzner[2]). In der Mitte der achtziger Jahre wurde zum ersten Male auf ein wichtiges Symptom aufmerksam gemacht, das des recurrirenden Fiebers, welches eine gewisse klinische Bedeutung hat insofern, als es mit ziemlicher Sicherheit auf einen parasitären Ursprung der Erkrankung hinweist. Neuerlich hat erst Fischer in dem XXXVI. Bande dieser Zeitschrift über einige unter Fieber verlaufene Fälle berichtet, auch will er in einem Falle durch Punction in den erkrankten Drüsen Mikroorganismen nachgewiesen haben, die an der Leiche nicht mehr gefunden wurden. Ebenfalls haben Majocci und Peccini Kokken und Bacillen in den Blutgefässen der erkrankten Organe nachgewiesen und wollen dieselben auch mittelst Pravaz'scher Spritze vom Lebenden erhalten haben. Jedenfalls ist bei der bisher absolut dunklen Aetiologie die Annahme eines parasitären Ursprungs der Erkrankung (ähnlich wie bei Malaria) keineswegs von der Hand zu weisen, um so mehr, als man heute doch, wenn auch bisher ohne Erfolg, bemüht ist, für die Entstehung des Carcinoms wie des Sarkoms Mikroorganismen verantwortlich zu machen.

Es kann natürlich nicht meine Absicht sein, zur Aetilogie des malignen Lymphoms beitragen zu wollen, um so mehr, als der vorliegende Fall in keiner Weise dazu geeignet ist, schon durch den Mangel an Versuchen, während des Lebens einen Anhaltspunkt für den parasitären Ursprung der Erkrankung zu finden, sondern es soll derselbe den anderen in der Literatur beschriebenen Fällen von ausgesprochenem weichen malignen Lymphom angereiht werden. Solcher Fälle, welche durch die ausgeführte Blutuntersuchung als nicht-leukämische bewiesen sind, habe ich in der Literatur (theilweise von Anderen schon zusammengestellt) gefunden:

1. Fall von Cohnheim. Virchow's Archiv. Bd. XXXIII. S. 452.
2. Fall von Moxon. Transactions of the Pathological society. Vol. XX. p. 369.
3. Fall von Bonfils. Recueil de trav. de la soc. méd. d'observation. Tome I. p. 157.
4. Fall von Leudet (in Trousseau, Clinique médic. Tome III. p. 555).

1) Ueber das maligne Lymphom. Inaug.-Dissert. Marburg 1888.

2) Zur Casuistik und Histogenese des Lymphosarkoms. Inaug.-Dissert. Greifswald 1889.

5. Fall von Hérard (in Cornil, Archive général 1865. Tome II. p. 211).
6. Fall von Eberth. Virchow's Archiv. Bd. XLIX. S. 63.
7, 8, 9. Fälle von Richard Schulz. Archiv für Heilkunde 1874, die ersten drei dort angeführten Fälle S. 200, 204, 210.
10. Cossy. Echo médic. de Neufchâtel. Tome V. 1861.

Bei allen anderen mir aus der Literatur bekannt gewordenen Fällen handelt es sich entweder um solche, bei denen durch fehlende Blutuntersuchung die Diagnose zweifelhaft war, oder um reine harte Lymphome, oder um Uebergangsformen (Mischformen) zwischen weichen und harten.

Zum Schlusse spreche ich Herrn Geheimrath Professor Dr. Rose auch an dieser Stelle meinen verbindlichsten Dank aus für die gütige Ueberweisung des Falles.

XVI.

Aus der chirurgischen Universitätsklinik Marburg.

Ueber die blutige Reposition veralteter traumatischer Hüftluxationen.

Von

Dr. Rudolf Volkmann,
I. Assistent der Klinik.

Während über die allgemeinen Principien, nach welchen man veraltete traumatische Hüftluxationen zu behandeln hat, heute wohl kaum noch Meinungsverschiedenheiten unter den Chirurgen herrschen, ist man über die zu wählende Operationsmethode für diejenigen Fälle, welche einer operativen Behandlung bedürfen, noch nicht einig. Die allgemeinen Grundsätze sind dieselben, die Kirn und Kneer 1889 in ihren aus der Bruns'schen Klinik stammenden Arbeiten entwickelt haben. Die überhaupt im Vergleich zu anderen Luxationen schwer reponiblen Hüftverrenkungen bereiten schon nach Ablauf einer Woche den Einrichtungsversuchen die grössten Schwierigkeiten. Man wird trotzdem innerhalb dieser Zeit noch mit wiederholten Repositionsversuchen in Narkose zum Ziele zu kommen suchen, wobei man, eingedenk der Warnung Cooper's, von Anwendung grösserer Gewalt ganz absehen wird. Nach Verlauf von etwa einem Monat gelingt erfahrungsgemäss die Reduction nur noch äusserst selten, und man steht nun vor der Entscheidung, ob man die Luxation sich selbst überlassen oder operiren soll. Kirn hat mit Recht wieder darauf hingewiesen, dass gar nicht selten die Kranken mit verrenkter Hüfte eine verhältnissmässig sehr gute Gebrauchsfähigkeit der Extremität wiedererlangen, und dass ein Theil von ihnen sogar ohne Stock und ohne allzu erhebliche Beschwerden wieder gehen lernt. Deshalb soll man nur dann operiren, wenn die Gebrauchsfähigkeit des Beines eine ganz schlechte oder die Stellung eine sehr fehlerhafte ist, und wenn die Schmerzen, welche der luxirte Schenkelkopf durch Druck auf den Ischiadicus ausübt, so grosse sind, dass Abhülfe geschafft werden muss. Auf Osteoklase und Osteotomie wird sich wohl so

leicht kein Chirurg mehr einlassen; die einzigen empfehlenswerthen Operationsmethoden, zwischen denen man die Wahl hat, sind die blutige Reposition und die Resection des Schenkelkopfs. Welche von diesen beiden Operationen vorzuziehen sei, darüber scheint jedoch noch keine Einigung zu bestehen. Wenn es auch auf der Hand liegt, dass an allen Gelenken die blutige Reposition, falls sie gelingt, der Resection a priori vorzuziehen ist, so haben sich doch unter Berücksichtigung der bisher erreichten Resultate auch gewichtige Stimmen dahin geäussert, dass die Resection als die einfachere, gefahrlosere und doch auch functionell sehr befriedigende Methode den Vorrang vor der Reposition verdiene, und dass die Reposition nur in den allereinfachsten Fällen versucht werden solle. Kocher [1]) und Knapp [2]) haben dies für das Schultergelenk und Kirn [3]) für das Hüftgelenk gefordert, und auch Andere haben in dem Umstande, dass bei blutiger Reposition eine Eiterung mit nachfolgender Nekrose des Gelenkkopfes schwer zu vermeiden sei, einen Nachtheil des Repositionsverfahrens gefunden. Schede [4]) hat dagegen vor Kurzem in Anbetracht dessen, „dass es keinem Zweifel unterliegen kann, dass die Function des Gliedes nach gut gelungener Reposition das beste Resectionsresultat weit übertrifft", die Forderung aufgestellt, dass die Technik lerne, die Gefahr der Gelenkeiterung zu vermeiden, und dass als ideale Methode für jede, besonders aber für die Hüftluxation, die blutige Reposition zu erstreben sei.

Sehen wir uns in der Literatur um, nach welcher Methode die veröffentlichten Fälle von veralteter Hüftverrenkung operirt worden sind, so finden wir fast lauter Resectionen verzeichnet. Kirn hat in seiner Arbeit das Material zusammengestellt, welches bis 1889 vorlag; es sind 16 Fälle. Aber nicht alle Chirurgen haben die Operation mit der Absicht begonnen, die Resection zu machen, sondern 7 mal ist zuerst die blutige Reposition, freilich immer vergeblich, versucht worden. In diesen 7 Fällen wurde also die Resection ausgeführt, weil die beabsichtigte Reposition sich als unmöglich erwies. Der Wunsch, statt der Resection die Reposition zu machen, ist schon

1) Ueber die Behandlung veralteter Luxationen des Schultergelenks. Deutsche Zeitschrift für Chirurgie. Bd. XXX.

2) Ueber die operative Behandlung irreponibler traumatischer Luxationen der Schulter. Bruns' Beiträge IV. S. 372.

3) Ueber die operative Behandlung irreponibler traumatischer Luxationen des Hüftgelenks. Bruns' Beiträge IV. S. 537.

4) Ueber die blutige Reposition veralteter Luxationen u. s. w. v. Langenbeck's Archiv. Bd. XLIII.

alt, auch sind Operationsverfahren dafür von Fiorani angegeben worden; aber es ist meines Wissens die blutige Reposition einer veralteten Hüftluxation überhaupt erst zweimal gelungen, und nur einmal ist der Patient geheilt worden. Der erste Fall ist Vecelli[1]) geglückt; der zweite von Polaillon[1]) operirte Kranke starb an acuter Gelenkverjauchung[2]).

Diesen beiden Fällen möchte ich einen weiteren hinzufügen, welchen Herr Geheimrath Küster vor Jahresfrist hier erfolgreich operirte und der ein ausgezeichnetes functionelles Resultat gab. Eine Beschreibung dieses Falles, der ja nicht nur eine grosse Seltenheit, sondern auch praktisch von Bedeutung ist, dürfte um so mehr gerechtfertigt erscheinen, als sich ein für den Mechanismus der veralteten Hüftluxation nicht unwichtiges, eigenthümliches Verhalten des Ligamentum teres ergab, welches bisher in der Literatur nicht beachtet worden ist, obgleich es, wie Thierversuche mir zeigten, wahrschein lich öfter vorliegt und von praktischer Wichtigkeit sein kann.

Ich gebe zunächt die Krankengeschichte unseres Falles.

Am 19. September 1892 wurde in die Marburger chirurgische Klinik ein kräftiger 9jähriger Knabe, Conrad Wittich, eingeliefert, welcher vor 7 Wochen etwa 2½ Meter tief von einem Baume herabgestürzt war. Der Junge hatte wegen heftiger Schmerzen in der rechten Hüfte nicht aufstehen können und war zu Bett gebracht worden. Der zugezogene Arzt erkannte die Verletzung nicht und ordnete wegen der sehr heftigen Schmerzen für die ersten 14 Tage Bettruhe an. Dann wurden Gehversuche gemacht, wobei sich eine bedeutende Verkürzung des rechten Beines bemerkbar machte. Das Bein blieb in der Hüfte etwas gebeugt und stark adducirt stehen und war immer ausserordentlich schmerzhaft, doch lernte der Patient sich an der Krücke mühsam etwas vorwärts bewegen.

Die Untersuchung des Knaben, der unter Schmerzen sehr mühsam an der Krücke hinkte und seinen rechten Fuss nur vorsichtig tastend mit der Spitze auf den Boden setzte, ergab eine typische Luxatio femoris

---

1) Bei Kirn genauer referirt. Die Originale waren mir leider nicht zugänglich.

2) Helferich berichtet in der soeben erschienenen Nr. 32 der Deutschen medic. Wochenschrift über einen Fall von glücklich verlaufener blutiger Reposition einer frischen irreponiblen Hüftluxation (14 Tage alt) bei einem vierjährigen Kinde. Es lagen noch keinerlei Veränderungen des Schenkelkopfs und der Umgebung des Gelenks vor, die Pfanne war nicht ausgefüllt, sondern noch ganz normal. Es lagen also ganz andere Verhältnisse vor, als bei einer veralteten Luxation, wo die schwielige Verkürzung der Weichtheile und die Ausfüllung der Gelenkkapsel, eventuell noch Veränderungen der Knochenformen die Reduction verhindern. Das Repositionshinderniss bildete hauptsächlich die interponirte Gelenkkapsel, nach deren Durchschneidung die Reposition sich leicht bewerkstelligen liess. Das functionelle Resultat war nach 2 Jahren ein ideales.

iliaca dextra. Das rechte Bein war um 5 Cm. verkürzt, stand stark adducirt und etwas nach innen rotirt. Der Schenkelkopf war bei Rotationsbewegungen leicht auf dem Darmbein zu fühlen; die Trochanterspitze überragte 2½ Cm. die Roser-Nélaton'sche Linie. Activ war im Hüftgelenk volle Streckung und Beugung bis circa 130° möglich, Abduction und Rotation ganz unmöglich. Passiv konnten mässige, aber schmerzhafte Rotationen vorgenommen werden, die Abduction war auch passiv völlig aufgehoben. Die rechte Spina ant. sup. stand circa 3 Cm. höher als die linke. Der Knabe war im Uebrigen gesund und kräftig.

Am 20. September wurden in Narkose Repositionsversuche vorgenommen, durch welche jedoch gar nichts erreicht wurde. Von Anwendung grösserer Gewalt wurde abgesehen. Nachdem sich Herr Geh.-Rath Küster von der Unmöglichkeit der Reposition überzeugt hatte, entschloss er sich in Anbetracht der fast völligen Unbrauchbarkeit und grossen Schmerzhaftigkeit des Beines und des jugendlichen Alters des Kranken zur Operation. Es sollte der Versuch der blutigen Reposition gemacht werden; für den Fall des Misslingens war die Resection in Aussicht genommen worden.

Operation am 23. September in Aethernarkose. Langenbeck'scher Längsschnitt wie zur Hüftresection. Der Hals und Kopf werden freipräparirt. Es zeigt sich, dass der Schenkelkopf in einer sehr vollkommenen, neugebildeten Gelenkkapsel liegt, welche bei der Incision klare Synovia entleert. Die Kapsel besteht aus schwieligem Bindegewebe, ist innen glatt und zeigt keine Knochenwucherungen. Da freie Bewegungen des Schenkelkopfs noch nicht möglich sind, werden die Weichtheile vom grossen Trochanter wie bei der Resection abgelöst, alle spannenden Schwielen durchschnitten und so Kopf und Hals bis zum Trochanter minor freigemacht. Beim Versuch, den Schenkelkopf herauszuheben, findet sich zum Erstaunen Aller ein Ligamentum teres, welches etwas kürzer und dicker ist, als das normale, und welches von der alten Insertionsstelle am Schenkelkopf nach dem Grunde der neugebildeten fibrösen Gelenkkapsel hinzieht. Der sonst völlig frei bewegliche, wohlüberknorpelte Kopf hängt an diesem Bande noch fest, nachdem die sämmtlichen übrigen Weichtheile durchtrennt sind. Das neugebildete, aus fibrösem, doch noch gefässhaltigem Bindegewebe bestehende Band wird durchtrennt, und nun erst lässt der Schenkelkopf sich herausheben. Er ist in keiner Weise deformirt, nicht abgeschliffen, und man kann sehen, dass er aussen und oben von dem Rand der alten Gelenkpfanne gelagert gewesen war. Der Trochanter major hatte sich gegen die Pfanne gestemmt. Die alte Gelenkpfanne war fast ganz mit einem noch blutreichen, aber doch festen Bindegewebe erfüllt, der Knorpel ganz überwuchert, und es war also überhaupt keine Höhlung mehr vorhanden, in welcher der Gelenkkopf Platz gefunden hätte. Mit dem Meissel und scharfen Löffel wird nun die Pfanne in derselben Weise ausgehöhlt, wie dies bei der Hoffa'schen Operation der congenitalen Hüftluxation geschieht. Der Gelenkknorpel ist offenbar zerstört, denn er kommt bei der Vertiefung der Pfanne nicht zu Gesicht. Nachdem die Pfannenhöhlung hergestellt ist, gelingt es ohne erhebliche Schwierigkeit, den Gelenkkopf zu reponiren; doch zeigt er grosse Nei-

gung, bei Bewegungen die Pfanne wieder zu verlassen. Nochmals wird die Pfannenhöhlung mit dem scharfen Löffel etwas vertieft und der Form des Kopfes möglichst genau angepasst; dann werden nach Einlegen eines resorbirbaren Knochendrains die Weichtheile in Etagencatgutnähten so über dem reponirten Gelenkkopf vereinigt, dass er etwas dadurch in seiner Lage fixirt wird. Naht der Hautwunde, Streckverband mit Heftpflaster auf T-Schiene in Abductionsstellung. Nach Beendigung der Operation steht das Bein normal und ist ebenso lang wie das linke.

28. September. Bei fieberlosem Verlauf trat eine geringe Stich-Kanaleiterung der Hautnähte ein. Diese werden entfernt. Die tieferen Etagennähte halten.

10. October. Das Bein steht normal, der Knabe setzt sich, ohne Schmerzen zu empfinden, im Bett senkrecht auf. Die Wunde ist bis auf einen oberflächlichen Granulationsstreifen verheilt.

13. October. Versuchsweise wird der Streckverband entfernt; aber nach einigen Beuge- und Adductionsbewegungen tritt plötzlich wieder Adduction, Rotation nach innen und Verkürzung ein, die Hüfte schmerzt. Offenbar hat die Luxation noch Neigung zu recidiviren. Deshalb wird nach leichter Reposition der Streckverband in starker Abduction sofort wieder angelegt, und um den Kopf noch sicherer in der Pfanne zu halten, wird noch eine zweite Heftpflasterextension angebracht, welche senkrecht auf den grossen Trochanter wirkt und also den Kopf direct in die Pfanne drückt. Der Extensionsstreifen läuft quer um das Becken herum und über eine Rolle in der Mitte der Längswand des Bettes. Eine entsprechende Gegenextension nach der anderen Seite verhindert die Lageveränderung des Kranken.

13. November. Nachdem dieser 3fache Extensionsverband einen Monat gelegen hat, wird dem Knaben wieder gestattet, sich aufzusetzen. Die Flexion im Hüftgelenk ist frei und schmerzlos.

19. November. Die Extensionsverbände werden entfernt. Das Bein steht normal, der Kopf in der Pfanne. Die Bewegungen sind frei.

24. November. Patient steht auf und macht die ersten Gehversuche am Volkmann'schen Gehbänkchen.

1. December. Der Gang des Knaben ist schon recht gut. Das Bein steht völlig normal.

5. December. Am Stock geht Patient gut und ohne Schmerzen. Entlassung.

Am 5. August 1893, also nach $^3/_4$ Jahr, habe ich den Knaben wieder untersucht. Er ist den ganzen Tag über auf den Beinen, ohne zu ermüden, kann Stunden lang hintereinander gehen und läuft und springt ohne Schwierigkeit. Die Stellung und Länge des operirten Beines ist völlig normal, seine Musculatur kräftig. Activ und passiv sind alle Bewegungen im Hüftgelenk ganz frei und glatt und die Excursionen so weit wie die des anderen Beines. Beim ersten Anblick war mir ein geringes Hinken aufgefallen, was darin seinen Grund hatte, dass der Vater, ein Tagelöhner, dem Jungen das Tragen einer stark erhöhten Sohle am nicht operirten Beine verordnet hatte, weil dies zu lang gewesen sei (!). Nach Entfernung dieser hohen Sohle war das Hinken sofort verschwunden. — Das functionelle Resultat war also ein ideales.

An dem Zustand des verrenkten Gelenkes ist ausser dem Ligamentum teres, auf das ich noch zu sprechen komme, nichts besonders Bemerkenswerthes. Die Nearthrose war eine sehr vollkommene; aber wie diese Nearthrosen aussehen, wie sie sich bilden, und worin die Repositionshindernisse bei den veralteten Hüftluxationen bestehen, darüber ist nichts Neues zu sagen.

Weshalb aber in diesem Falle die blutige Reposition, die sonst ja erfahrungsgemäss fast regelmässig unausführbar war, so leicht gelang, ist nicht ganz klar, denn die Luxation unterschied sich nicht wesentlich von manchen in der Literatur beschriebenen Fällen, die resecirt wurden. Dennoch ist vielleicht Einiges zur Erklärung anzuführen. Zunächst war der Patient noch sehr jung, 9 Jahre alt; und es ist wohl unzweifelhaft, dass in so jugendlichem Alter eine derartige Operation leichter ausführbar ist, als später. Dann aber ist der glückliche Erfolg wohl auch der Operationsmethode zuzuschreiben.

Wenn ich die Schilderungen derjenigen Autoren, welche die blutige Reposition vergeblich versucht und dann resecirt haben, mit der Erfahrung vergleiche, welche wir in unserem Falle gemacht haben, so kann ich mich der Ansicht nicht verschliessen, dass wenigstens einige von ihnen wahrscheinlich zum Ziele gekommen sein würden, wenn sie nicht zu früh den Versuch aufgegeben hätten, d. h. wenn sie rücksichtslos alle hindernden Schwielen und Stränge incl. der alten Kapsel durchschnitten oder exstirpirt und vor Allem die ausgefüllte alte Kapsel wieder vertieft hätten. Aus mehreren Beschreibungen der Autoren scheint mir hervorzugehen, dass schon dann von dem Versuch der Reposition abgestanden wurde, wenn sie sich nach Freilegung des Kopfes nicht bewerkstelligen liess, und wenn die alte Pfanne starke Veränderungen zeigte. Wären wir in unserem Falle so vorgegangen, so würde auch uns die Reposition nicht gelungen sein. Es genügt nicht, den Kopf und Hals freizulegen, sondern Kopf, Hals und Trochanter major müssen ganz frei beweglich gemacht werden. Dazu wird es oft nöthig sein, dass man bei starker Schwielenbildung in der Umgebung rücksichtslos das obere Ende des Femur bis an den Trochanter minor freipräparirt, sämmtliche Muskelinsertionen vom Troch. maj. lostrennt, hindernde Schwielen in der Umgebung excidirt und dann nicht nur die Gelenkpfanne bis zur normalen Tiefe aushöhlt, sondern auch von der alten Gelenkkapsel Alles wegnimmt, was die Reposition hindert, also vor Allem die Gegend des Ligam. Bertini. Es kommt nicht darauf an, ob der Knorpelüberzug der Pfanne unter der ausfüllenden Masse bereits zerstört ist, und ob einige Knochenwucherungen dort sich gebildet haben. Der Knorpel-

überzug bildet sich neu, wie wir ja auch in Nearthrosen ihn sich bilden sehen, und die kleineren Knochenwucherungen kann man entfernen. Verkürzte Muskeln (Adductoren) wird man durchschneiden, wie das auch schon mehrfach geschehen ist. Wenn man so weit geht, wird man meiner Ueberzeugung nach doch vielleicht manchen Fall, der sonst der Resection verfallen wäre, reponiren können.

Die früheren Autoren sind wahrscheinlich mit voller Absicht nicht so weit gegangen. Sie werden einerseits die weniger eingreifende Resection, die ja nicht selten auch gute Resultate giebt, einer schwierigen Reposition vorgezogen und also für die Hüftluxation denselben Standpunkt eingenommen haben, wie Kocher und Knapp für die Schulterluxation; andererseits werden sie die Gefahr der Nekrose des Sckenkelkopfs bei so weiter Freipräparirung des oberen Femurendes gefürchtet haben.

Dem kann man, glaube ich, entgegenhalten, dass nach den Erfahrungen, die Nikoladoni, Schede und Andere bei Luxationen verschiedener Gelenke, die ferner Schede und Helferich bei Arthrotomie des Hüftgelenks und Hoffa bei der Operation der angeborenen Hüftluxation gemacht haben, die Gefahren der Operation bei strenger Asepsis nicht so gross sind, dass man ihrethalben auf die Reposition verzichten müsste, welche unzweifelhaft an und für sich die ideale Behandlungsmethode einer Luxation ist, und die, wenn ausführbar, den Anforderungen, die eine veraltete Luxation an die Therapie stellt, sehr viel vollkommener gerecht wird, als die Resection.

Die Furcht vor den complicirteren Wundverhältnissen, wie sie die Reposition schafft, und vor der nachträglichen Nekrose des Schenkelkopfs kommen auf dasselbe hinaus: Gelingt es, die Wunde völlig aseptisch zu halten, so ist keines von beiden zu fürchten, wie Schede schon dargethan hat. Vor Allem scheint mir die Hoffa'sche Operation der congenitalen Hüftluxation, welche in schwereren Fällen unserer blutigen Reposition ausserordentlich ähnlich ist, zu beweisen, dass die Gefahr der Nekrose des Schenkelkopfs keine so sehr grosse ist. Die Hoffa'schen schönen Resultate sind bekannt, und wir haben Herrn Hoffa selbst in unserer Klinik einen sehr schweren Fall von congenitaler Hüftluxation bei einem fast 10 jährigen Mädchen operiren sehen, bei dem, ganz wie in dem Falle von traumatischer Luxation, alle Weichtheile bis zum Troch. minor herab lospräparirt resp. exstirpirt, die Kapsel excidirt und die ganz ausgefüllte Hüftgelenkpfanne der Form des Kopfes entsprechend vertieft werden musste. Zahlreiche Muskeln und Sehnen wurden durchschnitten, bis es endlich gelang, den Kopf zu reponiren. Das Operationsverfahren und die

Wundverhältnisse waren ganz dieselben wie in unserem Falle; ja die Operation dieser congenitalen Luxation war trotz des Fehlens der Schwielen, die den traumatisch luxirten Schenkelkopf umgaben, schwieriger als die blutige Reposition der veralteten traumatischen Verrenkung. Dennoch ist auch in diesem Falle keine Nekrose des Schenkelkopfs eingetreten, und die Bewegungen im Hüftgelenk sind frei.

Aber es ist ja auch unter noch viel complicirteren Verhältnissen gelungen, aseptischen Verlauf zu erzielen und die Nekrose des Kopfs zu vermeiden. Schede (l. c.) hat viermal bei tuberculöser und einmal bei tabischer Vereiterung des Hüftgelenks die Arthrotomie statt der Resection vorgenommen, unter dem feuchten Blutschorf prima intentio erzielt, den Gelenkkopf erhalten und danach gute Beweglichkeit gesehen. Schede äussert sich selbst darüber S. 9:

„Diese Erfahrungen bei fungösen Gelenkeiterungen, so wechselnd sie immerhin waren, hatten doch jedenfalls das Eine festgestellt, dass selbst unter so ungünstigen Umständen, wie sie durch vorhandene Eiterung und durch bestehende Tuberculose gegeben sind, auch an Schulter- und Hüftgelenk sich unter Umständen erreichen lässt, was mir für den Ellbogen schon längst feststand: ein idealer Heilungsprocess nach einfacher Exstirpation der Kapsel ohne Knochenresection und eine weitgehende Erhaltung der Beweglichkeit mit einer, wenigstens was das Hüftgelenk betrifft, so vorzüglichen Function, wie sie bei Wegnahme des Gelenkkopfs überhaupt ausser dem Bereich der Möglichkeit liegt. Wer bedenkt, dass mit der Erhaltung des Kopfes nicht nur für den Augenblick die normale Länge des Beines erhalten bleibt, sondern auch für künftig der Grund zu Wachsthumsstörungen fortfällt, dass das Becken in normaler Weise vom Schenkel unterstützt wird, die Muskeln mit normalen Hebelwirkungen arbeiten, dass infolge aller dieser Verhältnisse eine Menge von Ursachen für nachträgliche Stellungsveränderungen, namentlich für die oft so lästige und hartnäckige Adductionsstellung, fortfallen und deswegen auch der Gebrauch irgend welcher Stützapparate völlig überflüssig wird, wird über die Grösse des Fortschrittes, der hiermit gemacht ist, nicht im Zweifel sein."

Wenn ich für die Behandlung der veralteten Hüftluxation nicht die Resection, sondern die blutige Reposition als das erstrebenswerthe Ziel ansehe, so macht mich in dieser Ansicht die Thatsache nicht irre, dass nach der Erfahrung berufener Chirurgen für das Schultergelenk nicht das Gleiche gilt. Ich habe schon erwähnt, dass für dieses Gelenk Kocher und Knapp (Bruns) die Resection im Allgemeinen vorziehen, weil die definitiven Resultate derselben ihnen besser erschienen sind, als die der Reposition. Es liegt mir fern, die Berechtigung dieser Forderung anzuzweifeln, obgleich vielleicht auch hier die moderne Asepsis, von welcher ja Alles, auch das functio-

nelle Resultat abhängt, künftighin noch bessere Erfolge erreichen wird, als diejenigen, welche der bisherigen Statistik der Schulterresection bei Luxationen zu Grunde liegen. Aber ich möchte das, was für das Schultergelenk Geltung haben mag, schon deshalb nicht ohne Weiteres auf das Hüftgelenk übertragen sehen, weil die beiden Gelenke doch sehr verschiedenartige Functionen zu erfüllen haben. Der Oberschenkel muss nicht nur im Hüftgelenk bewegt werden können, sondern er muss auch im Stande sein, durch das Hüftgelenk den ganzen Körper zu stützen und zu tragen, wohingegen der Oberarm nichts zu stützen hat. Man wird deshalb beim verrenkten Oberschenkel nicht nur die Aufgabe zu erfüllen haben, welche beim Oberarm fast die einzige ist: die schmerzlose Beweglichkeit wiederherzustellen, sondern auch diejenige, ein Verfahren zu wählen, welches die normale Stellung und die normalen Belastungsverhältnisse des Oberschenkelknochens wiederherstellt. Dieser Aufgabe kann natürlich nur die Reposition gerecht werden. Ich habe soeben die Worte Schede's citirt, in denen die Richtigkeit dieser Auffassung begründet ist.

Immerhin will ich es nicht als unmöglich bezeichnen, dass die definitiven Resultate der blutigen Reposition des Hüftgelenks uns noch Enttäuschungen bringen können; darüber muss uns die Zukunft belehren, denn der einzige geheilte Fall von Vecelli und der nur kurze Zeit beobachtete Fall von Küster können uns darüber keine Auskunft geben. Aber ich meine, dass die Erfahrungen, welche Hoffa bei der sehr ähnlichen Operation der congenitalen Hüftluxation nun schon in reichem Maasse gemacht hat, die Befürchtung nicht gerechtfertigt erscheinen lassen, dass die Gebrauchsfähigkeit der operirten Gelenke mit der Zeit sich mehr verschlechtern werde, als nach der Hüftresection.

Natürlich wird es immer Fälle geben — und zwar werden diese zweifellos die Mehrheit bilden —, in welchen die blutige Reposition auch beim energischsten Versuche misslingt und die Resection unvermeidlich ist. Die Hindernisse, welche die Einrenkungsversuche vereiteln, sind genugsam bekannt. Sie bestehen in hochgradigen Veränderungen der Gestalt des Schenkelkopfs und in allzu starker und verbreiteter Osteophytenwucherung und Schwielenbildung. Die anderen bekannten Repositionshindernisse, wie Interposition von Muskeln, bindegewebigen Massen und Kapseltheilen, insbesondere die Hineindrehung des Ligamentum Bertini zwischen Hals und Pfanne und die bindegewebige Ausfüllung der alten Hüftpfanne, kommen wohl nur für die unblutige, nicht aber für die blutige Reposition in

Betracht, denn sie lassen sich alle beseitigen. Auch Knochenwucherungen am Rande und im Grunde des Acetabulum können, wenn sie nicht allzu mächtig sind, wohl immer mit dem Meissel entfernt werden. Aber Knorpelverlust, Abschleifungen und Knochenwucherungen am Schenkelkopf können allerdings nicht nur die Operation unmöglich machen, sondern sie können auch Zweifel darüber berechtigt erscheinen lassen, ob unter solchen Umständen von der Reposition, selbst wenn sie sich ausführbar erweist, ein gutes functionelles Resultat erwartet werden kann. Denn wenn im Acetabulum und am Kopf der Knorpelüberzug fehlt, so dürfte wohl, zumal bei älteren Patienten, kaum noch die Herstellung einer leidlichen Beweglichkeit zu erhoffen und die Entwicklung einer zu Ankylose führenden Arthritis deformans im Anschluss an die Operation zu fürchten sein. Ich besinne mich selbst aus meiner Hallenser Assistentenzeit auf einen Fall von veralteter Hüftverrenkung bei einem älteren Manne, wo nur die Resection in Frage kommen konnte, weil der Kopf die hochgradigsten Formveränderungen aufwies und die ganze Umgebung des alten und des neugebildeten Gelenks mit so enormen Schwielen und Knochenwucherungen durchsetzt war, dass an die Möglichkeit einer Reposition nicht zu denken war.

Im Allgemeinen dürfte bei jüngeren Individuen die blutige Reposition öfter möglich sein, als bei alten.

Es sei mir gestattet, noch etwas näher auf den bei der Operation gemachten auffallenden Befund eines neugebildeten Ligamentum teres einzugehen.

Bisher ist meist auf den Zustand des Ligamentum teres bei veralteten Luxationen nicht weiter geachtet worden; schon deshalb nicht, weil es meist — wie a priori anzunehmen — zerrissen und atrophirt ist, so dass man bei der Operation nichts mehr davon findet. In unserem Falle nun sahen wir ein von der Ursprungsstelle am Schenkelkopf ausgehendes, kräftiges, zweifellos völlig neugebildetes Band, das sich am Grunde der neugebildeten Gelenkhöhle inserirte. Dass es nicht etwa das alte Band war, welches im Acetabulum abgerissen und oben wieder angeheilt war, ergab sich mit voller Sicherheit nicht nur aus der veränderten Gestalt, sondern auch aus seiner Zusammensetzung. Während ein normales Ligam. teres einen sehr harten, sehnigen, auf dem Durchschnitt weisslichen Strang darstellt, bestand dieses aus jungem, gefässhaltigen, doch schon ziemlich festen Bindegewebe. Des Band verhinderte die Reposition des Kopfes noch nach Durchschneidung aller anderen spannenden Weichtheile, genau so

wie an der Leiche oder beim Thierexperiment nach Durchschneidung der Gelenkkapsel der Schenkelkopf durch das Ligam. teres allein noch gehalten wird.

Auf diesen merkwürdigen Befund hin sah ich die in der Literatur beschriebenen Fälle von operirten Hüftluxationen noch einmal durch und fand nur dreimal eine Bemerkung über das Verhalten des Ligam. teres. Quénu [1]) erwähnt, dass bei einer zwei Monate alten Luxatio iliaca das Band ganz verschwunden war; Delagarde [2]) sah bei einer 5 Monate alten Verrenkung das Band stark angespannt, jedoch nicht zerrissen; und Weinlechner [3]) endlich fand nach 5 Wochen ein völlig neues Gelenk. Es hatte sich eine vollkommene neue Pfanne gebildet, an deren unteren Rand der Schenkelkopf durch das Ligam. teres fixirt war. Dies ist Alles. Ich nehme an, dass in den übrigen Fällen, wo das Band nicht erwähnt wird, dasselbe entweder ganz gefehlt hat, oder dass es bei der Resection mit anderen spannenden Theilen der Kapsel und der Umgebung durchtrennt wurde, ohne dass es klar zur Anschauung kam. Meist wird es wohl gefehlt haben.

Sehr auffallend ist aber Weinlechner's Befund, der sich genau mit dem unsrigen deckt, wenn ich annehme, dass das Band nicht das alte, sondern ein neugebildetes war — eine Annahme, zu der ich mich durch Thierexperimente berechtigt glaube.

Um über das Verhalten des Ligamentum teres und überhaupt über die Repositionshindernisse bei Hüftluxationen verschiedenen Alters mir eine eigene Anschauung zu verschaffen, habe ich experimentell bei Hunden und Kaninchen Hüftluxationen erzeugt und dieselben nach verschieden langer Zeit untersucht. Es wurden 8 Luxationen (6 bei Hunden, 2 bei Kaninchen) untersucht. Drei vereiterten und konnten deshalb nicht verwerthet werden. Die 5 übrigen waren zur Zeit der Untersuchung 2, 3½, 8, 10, 12 Wochen alt.

Unblutige Luxationen am lebenden Thier zu erzeugen, gelang mir nicht; ich befürchtete beim Forciren der Versuche Fracturen zu bekommen. Auch ist die Hüftpfanne des Hundes und Kaninchens relativ tiefer als die des Menschen, und deshalb gelingt es um so schwerer, eine Verrenkung ohne Fractur zu erzeugen. Ich bin deshalb so verfahren, dass ich dem Langenbeck'schen Resectionsschnitt analog Haut und Musculatur durchschnitt, auf die Gelenkkapsel vordrang und diese am oberen Pfannenrande einschnitt. Durch

1) Gazette des Hôpitaux 1886. p. 1088, ref. bei Kirn, l. c.

2) St. Barthol. Hosp. Reports II. 1886, ref. ebenda.

3) Bericht des k. k. allgem. Krankenhauses. Wien 1885. S. 227, ref. ebenda.

luxirende Bewegungen bei stark adducirtem, flectirten Bein suchte ich dann den Schenkelkopf durch diesen Kapselschnitt herauszudrängen. Dies gelang nur mit Hülfe eines flach gebogenen, stumpfen Elevatoriums, das durch die Kapselincision zwischen Pfannenrand und Kopf eingeführt wurde und nun theils direct zur Heraushebelung während der luxirenden Bewegungen benutzt wurde, theils als glatte schiefe Bahn das Herausgleiten über den Pfannenrand erleichterte. Dabei wurde das Ligamentum teres, das beim Hunde nicht lang und sehr fest ist, einmal mit Gewalt zerrissen, die anderen Male jedoch nahe am Schenkelkopf mit einem Tenotom durchschnitten. Bei unverletztem Ligamentum teres gelang die Luxation niemals. Die Stellung des verrenkten Beines war jedesmal der Luxatio iliaca des Menschen analog, das Bein stand in starker Adduction, Rotation nach innen und war — wie bei der horizontalen Beckenlage des Hundes natürlich — stark verkürzt. Der Femurkopf stand direct oberhalb des oberen Pfannenrandes auf dem Darmbein. Die Weichtheile wurden durch 1 oder 2 versenkte Nähte über dem verrenkten Gelenk vereinigt und die Haut vernäht. Später wurden zur Untersuchung der Gelenke die Hunde und Kaninchen durch Morphium und Chloroform getödtet.

Ich lasse eine kurze Beschreibung der 4 charakteristischsten Versuche folgen.

Versuch I.

Grosser, graubrauner Affenpintscher.

6. Mai 1893. Luxation des rechten Oberschenkels nach breiter Incision der Gelenkkapsel und Durchschneidung des sich anspannenden, sehr starken Lig. teres. Vereinigung der Muskel- und Hautwunde durch eine einzige Situationsnaht.

Nach der Operation steht das Bein in Rotation nach innen und Adduction und ist verkürzt.

16. Mai. Es ist reactionslose Heilung der Wunde erfolgt. Der Hund macht vergebliche Versuche, das luxirte, noch deutlich in der typisch pathologischen Stellung befindliche Bein zum Auftreten zu benutzen.

18. Mai. Der Hund wird durch Chloroform getödtet und das Becken im Zusammenhang mit beiden Oberschenkelknochen von allen Weichtheilen, ausser den Gelenkkapseln, freipräparirt. Die Luxation hat also 12 Tage bestanden.

Der Befund ist folgender: Das operirte Bein zeigt die typische Stellungsveränderung der Luxatio iliaca. Der Oberschenkelkopf steht direct über dem oberen Rand des Acetabulum auf dem Hüftbein und ist von einer neuen, doch noch nicht fertigen Gelenkkapsel umgeben. Diese Kapsel, welche eine etwas blutig getrübte, fadenziehende, synoviaähnliche Flüssigkeit enthält, wird von den den luxirten Kopf umgebenden Weichtheilen (Muskeln und Kapselresten) gebildet, welche innen nach der neu-

gebildeten Gelenkhöhle zu von einer noch weichen Schicht von Granulationsgewebe ausgekleidet sind. Nach der Incision dieser Schicht, welche schon das Aussehen einer Art neuen Gelenkkapsel darbietet, findet man den Oberschenkelkopf in vollkommen normalem Zustande, nur fällt an der Stelle, wo das Lig. teres vom Kopfe abgeschnitten wurde, ein prominenter Granulationspfropf auf, der anscheinend mit der ihm gegenüberliegenden Stelle der „Gelenkkapsel" nicht verwachsen war. Der Kopf lässt sich in seiner Kapsel völlig frei bewegen und zeigt nirgends Knorpelverlust oder Formveränderungen.

Die Gelenkpfanne ist oberflächlich vollkommen überdeckt von sehnigen und musculären Weichtheilen, welche bei der Luxation offenbar durch den Schenkelkopf über die Pfanne hinüber und theilweise hineingezogen worden, und welche mit den Rissrändern der Kapsel bereits verwachsen sind. Die tiefe Höhlung der Pfanne wird ausgefüllt durch ein noch sehr weiches Granulationsgewebe, das am Boden der Pfanne festhaftet und im Uebrigen mit dem kleinen Rest des Lig. teres und den über die Höhlung hinweggehenden straffen Weichtheilen zusammenhängt. An mehreren Stellen lässt sich das die halbkuglige Höhle ausfüllende weiche, blutreiche Granulationsgewebe von dem Pfannenrand ganz leicht abheben, und es kommt darunter der unverletzte und erhalten gebliebene Gelenkknorpel zum Vorschein.

Versuch II.

Mittelgrosse, schwarze, glatthaarige Hündin.

11. Februar 1893. Luxation der linken Hüfte mit Durchreissung des Ligam. teres dicht am Gelenkkopf. Etagennaht der Musculatur und fortlaufende Naht der Haut mit Seide.

20. Februar. Bis auf einen kleinen, oberflächlichen Nahtabscess unter der Haut, welcher sich am 4. Tage eröffnete, ist die Heilung reactionslos erfolgt.

Am 6. März, also 23 Tage nach der Operation, wird der Hund, dessen linkes Hinterbein sehr abgemagert ist, durch Chloroform getödtet. Die Hautwunde ist kaum noch aufzufinden; das Bein steht in der Stellung der Luxatio iliaca. Während der letzten 14 Tage hatte der Hund das pathologisch stehende Bein wieder zum Auftreten benutzt, hinkte jedoch dabei stark, und fiel oft auf das Hintertheil.

Das Becken mit den Oberschenkelknochen wurde freipräparirt von allen Weichtheilen, und es ergab sich folgender Befund:

Luxatio iliaca femoris. Hochgradige Abmagerung des linken Beines. Der luxirte Kopf steht auf der Beckenschaufel direct über dem oberen Pfannenrand, an dem er sich auf seiner Unterseite ein wenig abgeschliffen hat. Sonst ist der Knorpel sehr gut erhalten, der Kopf nicht deformirt. Um den Kopf herum hat sich eine vollständige neue Gelenkkapsel gebildet, welche eine straffe, feste, fibröse Membran mit schon fast ganz glatter Innenfläche darstellt, und die eine klare, hellgelbe, fadenziehende Synovialflüssigkeit enthält. Der Kopf ist in dieser Kapsel, welche fest genug ist, um eine Aufwärts- und Abwärtsbewegung des Kopfes sicher zu verhindern, frei drehbar; nur haftet er durch ein neugebildetes, sehr weiches Ligament, das seiner Insertion am Kopfe nach dem alten Ligam.

teres entspricht, am Grunde der neugebildeten Gelenkhöhle. Das Ligament, wenn man es schon so bezeichnen darf, ist röthlich-grau, gefässreich und besteht aus jungem Bindegewebe. Es ist so weich, dass es bei einem mässigen Zuge mitten durchreisst. Nachdem der Schenkelkopf völlig aus dem neugebildeten Gelenk entfernt worden ist, sieht man als Reste dieses zerrissenen weichen Stranges am Kopf und am Grunde des neugebildeten Gelenkes je einen röthlichen Pfropf jungen Bindegewebes hervorragen.

Die alte Gelenkpfanne zeigt normale Knochenformen, ist aber vollständig ausgefüllt mit einem weichen, sehr blutgefässreichen Granulationsgewebe, welches am Grunde der Pfanne, an der Ursprungsstelle des Ligam. teres, fest mit dem Knochen zusammenhängt und dem Knorpelüberzug der Pfanne abziehbar anhaftet. Von der normaler Weise halbkugligen Höhlung des Acetabulum ist nichts mehr zu sehen. Ueber diese so ausgefüllte Pfanne hinweg gehen die bei der Luxation durch den Oberschenkelkopf herübergezogenen sehnigen und musculösen Weichtheile, die der Gegend des Schenkelhalses und des Trochanter minor anhaften, sowie Kapselreste. Doch besteht das die Höhlung ausfüllende weiche Gewebe nicht aus hineingerissenen Weichtheilpartien der Umgebung des Gelenks, sondern, wie gesagt, aus jungem Granulationsgewebe, welches mit der oben darüber wegziehenden Weichtheilschicht verklebt ist.

Die mikroskopische Untersuchung des alten und neuen Gelenks an entkalkten Schnitten ergab nichts pathologisch-anatomisch Bemerkenswerthes.

Versuch III.

Kleiner gelbbrauner, weissgefleckter Spitz.

25. Februar 1893. Luxatio iliaca der linken Hüfte. Durchschneidung des Ligam. teres dicht am Kopf. Die Operation gelingt sehr leicht. Naht der Wunde.

10. März. Die Wunde ist per primam geheilt, die Stellung des Beines diejenige der Luxatio iliaca. Der Hund benutzt versuchsweise, aber vergeblich, das Bein zum Auftreten.

5. Mai. Der Gang des Hundes ist flott, doch sehr humpelnd, oft fällt das Thier auf das operirte Hinterbein, welches seine pathologische Stellung beibehalten hat und ganz enorm abgemagert ist.

Am 6. Mai, also 10 Wochen nach der Operation, wird der Hund durch Chloroform getödtet.

Nachdem das Fell abgezogen ist, fällt die hochgradige Abmagerung des linken Hinterbeines und seine pathologische Stellung noch mehr auf. Passive Abduction ist sehr beschränkt, die übrigen Bewegungen sind frei, der Oberschenkel erscheint stark verkürzt. Verschiebungen des Oberschenkelkopfs nach oben und unten sind nicht möglich. Beide Oberschenkel werden im Zusammenhang mit dem Becken herauspräparirt. Der Schenkelkopf steht ebenso wie in den vorstehend beschriebenen Fällen dicht über dem Acetabulum und zwar in einem vollständigen, neugebildeten Gelenk. Die neue Gelenkkapsel ist fest, fibrös, innen völlig glatt, schlüpfrig und entleert beim Einschneiden klare Synovialflüssigkeit. Vom Schenkelkopf her zieht ein Ligament, das einem normalen Ligam.

teres sehr ähnlich ist, und das aus der Insertionsstelle des alten Bandes am Kopf hervorkommt, nach dem inneren unteren Theil der neugebildeten Gelenkhöhle. Der Gelenkknorpel des Schenkelkopfs ist normal, ebenso die Form des Kopfes im Ganzen, bis auf eine ganz geringe Abschleifung am Schenkelhalse, welche der Stelle entspricht, wo er auf dem Pfannenrande gerieben hat. Der Pfannenrand ist kaum verändert. Die Gelenkpfanne ist wie in den früher beschriebenen Fällen durch herübergezogene Musculatur (Pectineus und Psoas) und schwielige sehnige Stränge überdeckt. Diese lassen sich nicht durch Zurückführen des Kopfes wieder von der Pfanne entfernen, da sie mit dem Bindegewebe, welches die ganze Pfannenhöhle ausfüllt, fest verwachsen sind. Dieses neugebildete, die Pfanne ganz obliterirende narbige Bindegewebe ist hart, schwielig, gefässarm, knirscht unter dem Messer und haftet dem Pfannenboden und dessen Wänden fest an, obgleich darunter der Knorpelüberzug, soweit er freigelegt wird, noch wohlerhalten erscheint. Auch ein kräftiger Druck vermag nicht die fibrösen Massen aus der Pfanne zu bewegen, und eine Reposition ohne Entfernung derselben wäre demnach ganz unmöglich. Oben in dieser Ausfüllung der Pfanne befindet sich eine kleine runde synoviahaltige Höhle, welche mit der darüber gelegenen neuen Gelenkhöhle communicirt. Die Knochenformen der Gelenkpfanne sind nicht verändert.

Versuch IV.

Obgleich dieser Versuch insofern misslungen ist, als eine spontane Reposition des luxirten Gelenkes stattgefunden hat, möchte ich doch kurz über ihn berichten, da er in mancher Beziehung ein gewisses Interesse bietet.

Am 25. Februar 1893 wurde einem grossen Affenpintscher das rechte Hüftgelenk luxirt. Der Schnitt, welcher die Gelenkkapsel eröffnete, um die Luxation zu ermöglichen, war leider zu gross ausgefallen, und so kam es, dass später eine spontane Wiedereinrenkung erfolgen konnte. Nach der Operation, die schwierig war, weil der Hund einen sehr massiven und gedrungenen Knochenbau hatte, stand der Oberschenkel in der typischen Stellung. Das Ligam. teres war mit dem gekrümmten Messer durchschnitten worden. Die Haut und die Weichtheile darunter wurden genäht. Der Verlauf war kein aseptischer. Die Wunde brach auf, begann stark zu eitern und secernirte einige Zeit. Der Gelenkkopf lag eine Weile lang in der Wunde bloss. Das Bein behielt dabei seine pathologische Stellung und der Hund seine Fresslust. Nach 3 Wochen war Alles vollkommen verheilt, und das Thier trat versuchsweise wieder auf das operirte Bein auf. Dabei fiel es plötzlich auf, dass das Bein besser stand, als bisher, dass die Verkürzung nachgelassen hatte und die Beweglichkeit recht frei war. Allmählich benutzte der Hund sein Bein wieder in gewohnter Weise, hinkte nicht mehr darauf und war anscheinend wieder ganz normal beweglich.

Am 18. Mai, also 12 Wochen nach der Luxation, wurde der Hund durch Chloroform getödtet.

Der Befund war der erwartete. Sehr geringe Abmagerung des operirten Beines. Der Gelenkkopf steht wieder in der Pfanne, und das Bein

ist vollkommen frei beweglich. Das Gelenk ist von starken Schwielen umgeben, welche mit der Kapsel, die ihrerseits durchaus normal erscheint und keine deutliche Narbe mehr erkennen lässt, fest zusammenhängen. Der flüssige Inhalt des Gelenks ist klare Synovia, der Kopf ist in seiner Form nicht verändert und von glattem Knorpel überzogen. Das Merkwürdigste ist, dass sich ein vollkommenes Ligam. teres neu gebildet hat. Von einem normalen unterscheidet es sich nur dadurch, dass es an der Pfanne zu weit nach unten und aussen, fast am Rande inserirt. Seine Farbe ist die normale weissliche, seine Consistenz fibrös, seine Oberfläche vollkommen glatt. Die Gelenkpfanne ist von glattem Knorpel überzogen, von normalen Knochenformen und bietet ausser der etwas verlagerten Insertion des Ligam. teres keinerlei Besonderheiten dar. Reste einer durchgemachten Entzündung oder Eiterung sind nirgends nachweisbar. Es hat also eine vollständige Restitutio ad integrum stattgefunden, obgleich das Gelenk nicht nur länger als 14 Tage luxirt, sondern auch mehrere Wochen in Eiterung begriffen, und obgleich das Ligam. teres durchschnitten war.

Ein 5ter Versuch, beim Kaninchen ausgeführt und 8 Wochen lang beobachtet, war dem Versuch 3 so ähnlich, dass ich ihn nicht genauer schildern will.

Die ganz vereiterten Gelenke anderer Versuche will ich nicht weiter besprechen.

Das wesentliche Resultat dieser Versuche ist kurz folgendes:

Es gelingt bei blutig erzeugten Oberschenkelluxationen des Hundes und Kaninchens, die Bildung einer sehr vollkommenen Nearthrose zu verfolgen und die Veränderungen an der alten Gelenkhöhle zu studiren, welche denjenigen bei unblutigen Luxationen des Menschen völlig analog sind.

Die bindegewebige Ausfüllung der Gelenkhöhle entsteht aus einem Granulationsgewebe, welches am 12. Tage noch sehr weich und leicht aus dem Gelenk auszuwischen ist, und welches einerseits ausgeht von dem in der Pfanne sitzenden Rest des Ligam. teres, andererseits von der zerrissenen Gelenkkapsel und den mehrfach zerrissenen Weichtheilen, die durch den dislocirten Kopf über die Pfannenhöhlung hinweggezogen werden. Die Ausfüllung der Pfanne würde zu dieser Zeit an und für sich der unblutigen Reposition keine Hindernisse bieten, denn die weichen Granulationen würden durch den wieder eingerenkten Kopf mit Leichtigkeit in der Pfanne zerdrückt werden und der Resorption anheimfallen. Nach 14 Tagen erfolgte eine derartige spontane Reposition beim Hunde mit voller Restitutio ad integrum. Nach 3½ Wochen ist das junge Bindegewebe schon viel fester, haftet dem Knorpel überall an, kann

jedoch von diesem, der selbst unverletzt ist, mit einiger Gewalt noch abgezogen werden. Nach 8 oder 10 Wochen sieht man dagegen eine ganz harte, fibröse Masse das Gelenk erfüllen, die an und für sich eine Reposition unmöglich machen würde. Sie haftet untrennbar an dem Grunde der Pfanne. Der Knorpelüberzug der letzteren, mit welchem sie fest verwachsen ist, zeigt auf dem mikroskopischen Durchschnitt an den meisten Stellen noch seine normal erhaltene Structur; an anderen beginnt er dagegen faserig zu werden, und es finden sich Uebergänge von dem harten Bindegewebe zum Knorpelgewebe.

In der unter günstigen Umständen bis zu einem sehr hohen Grade von Vollkommenheit gelangenden Nearthrose findet nicht selten eine Neubildung des dicht am Schenkelkopf abgetrennten Ligamentum teres statt, so dass in der That das neugebildete Gelenk dem alten ausserordentlich ähnlich wird. Dieses Band kann nicht als das alte Band aufgefasst werden, welches etwa am Pfannengrunde abgerissen und mit dem Kopf luxirt draussen mit der Rissfläche wieder angeheilt wäre. Dies ist unmöglich, erstens, weil in unseren Versuchen das Band dicht am Kopf durchtrennt wurde und also der grösste Theil in der alten Pfanne zurückblieb, und zweitens, weil man am Thier die Neubildung dieses Bandes verfolgen kann.

Nach 12 Tagen findet man den kleinen Rest des Ligam. teres am Schenkelkopf in einen prominenten Granulationspfropf verwandelt, der offenbar grosse Neigung hat, sich mit der gegenüberliegenden, gleichfalls granulirenden Innenfläche der neuen Kapsel zu verlöthen. Nach 23 Tagen war die Verbindung vollzogen; ein Strang jungen Bindegewebes, der durch die Bewegungen des Schenkelkopfs beim Gehen immer gedehnt und verlängert wird, zieht von der Fossula capitis nach der unteren Fläche des neugebildeten Gelenks, dicht oberhalb des alten Pfannenrandes, also an die Stelle hin, wo wir das Band auch beim Menschen — in unserem Falle — sich inseriren sahen, und wo Weinlechner es gleichfalls enden sah. Das nach 3½ Wochen noch sehr weiche und zerreissliche Band wird später sehr fest und sehnig und unterscheidet sich in günstigen Fällen nach 10—12 Wochen nur noch durch seine etwas unregelmässigere Gestalt und die falsche Insertion von einem normalen.

Auch dann, wenn erst nach mehr als 14 Tagen eine Reposition des verrenkten Femur stattfindet, kann sich in der alten Gelenkpfanne das durchrissene Band völlig neu bilden. Wir haben diesen Befund bei einem Hunde 12 Wochen nach der Luxation, 10 Wochen nach der Reposition, constatirt; das Gelenk war ad integrum resti-

tuirt, und nur einige Schwielen in der Umgebung erinnerten an die stattgehabte Verletzung.

Die beschriebene Neubildung des Ligamentum teres scheint nicht selten zu sein. Ausser bei unserem Patienten sahen wir sie regelmässig an den glatt verheilten Gelenken des Hundes und Kaninchens und einmal sogar in einem Gelenk, das eine Zeit lang geeitert hatte.

XVII.

Besprechungen.

1.

Sanitäts-Bericht über die königl. preuss. Armee, das XII. (königl. sächs.) und das XIII. (königl. württemberg.) Armeecorps für das Berichtsjahr vom 1. April 1889 bis 31. März 1890. Bearbeitet von der Medicinalabtheilung des königl. preuss. Kriegsministeriums. Berlin 1893. C. S. Mittler u. Sohn. (4. 307 Seiten, 7 Karten, 2 Tafeln graph. Darstellungen, 2 Tafeln Abbildungen, Tabellen.)

Noch umfangreicher als der vorhergehende giebt der jetzt vorliegende Bericht ein übersichtliches Bild über die Erkrankungsfälle in der Armee, in dem die etwas knappe Form der Darstellung durch die Einreihung der Erkrankungsgruppen unter verschiedene Gesichtspunkte angenehm compensirt wird. Eine bequeme und leichte Orientirung wird dem Leser bei den Infectionskrankheiten geboten in Form von Karten, welche die Verbreitung der Erkrankungen in den einzelnen Armeecorps veranschaulichen und entnehmen lassen, dass, bei einer sehr bemerkbaren Abnahme der Infectionskrankheiten gegen die Vorjahre überhaupt, das V. Armeecorps den grössten diesjährigen Bestand zeigt, während die meisten Diphtherieerkrankungen auf das IX., die meisten Typhusfälle auf das IV. und XIV. Armeecorps infolge der grossen Epidemien in Weissenfels und Hagenau fallen und das VIII. Armeecorps die grösste Zahl Lungenschwindsüchtiger aufweist.

Von chirurgischen Erkrankungen treten der Zahl nach natürlich die mechanischen Verletzungen in den Vordergrund; zu einem Bestande von 2560 Verletzten traten 70656 Mann hinzu, von denen insgesammt 36, d. h. 0,05 Proc. starben. Dass bei solcher Reichhaltigkeit des Materials manche interessanten Fälle zu verzeichnen sind, ist natürlich; sei es mir gestattet, einige davon herauszugreifen, da es nicht entfernt möglich ist, sie alle in dem engen Rahmen eines Referates gebührend zu berücksichtigen.

Aus der „Gruppe der Quetschungen und Zerreissungen" sind einige Fälle von Unterleibsquetschung erwähnenswerth, da sie recht drastisch die Schwierigkeiten einer richtigen Deutung der Krankheitserscheinungen, zumal mit Bezug auf etwaige Zerreissung von Eingeweiden, illustriren. In allen Fällen war die Unterbauchgegend der Verletzten durch Hufschlag oder Sturz mit dem Pferde betroffen: im 1. Falle trat bald nach der Quetschung Erbrechen flüssiger Massen, Druckempfindlichkeit an umschriebener

Stelle der rechten Unterbauchgegend auf, 24 Stunden später hohe Temperatursteigerung, Collaps, Tod. Die Section ergab ausgedehnte eitrige Peritonitis infolge Ruptur einer der Lendenwirbelsäule anliegenden Dünndarmschlinge, etwa 1 1/2 Cm. oberhalb der Blinddarmklappe. Im 2. Fall trat trotz ausgedehnter Peritonitis, blutigem Urin, schwerstem Kräfteverfall, acutem Lungenödem und folgender Lungenentzündung nach 133 Tagen ohne Operation Heilung ein. Im 3. Fall starb ein Kürassier am 4. Tage nach einem Sturz mit dem Pferde, unter das er zu liegen kam; Erbrechen, heftige Unterleibsschmerzen mit Dämpfung in den tieferen Theilen, Entleerung blutigen Urins waren die Hauptsymptome. Die Section ergab eitrige Peritonitis mit zahlreichen Blutextravasaten im Gekrös des Dick- und Dünndarmes und der Muskelhaut des Col. ascend. ohne Verletzung der Schleimhaut oder Perforation der Wandung. Im 4. Fall endlich trat nach Hufschlag gegen die rechte Unterbauchgegend dicht oberhalb des Lig. Poup. nach vorübergehenden peritonitischen Erscheinungen am 9. Tage nach der Verletzung Thrombose der rechten Femoralarterie mit beginnender Gangrän des Fusses auf; letztere grenzte sich am Chopart'schen Gelenk ab und erforderte die Absetzung des Fusses nach Pirogoff 12 Wochen nach dem erlittenen Unfall; als 8 Wochen später der Patient mit Gehversuchen begann, war die rechte Femoralis als harter Strang ohne Pulsation zu fühlen, feste Narbenbildung am Stumpf vorhanden.

Von Schuss- und Stichverletzungen des Bauches wird eine grosse Reihe interessanter Fälle angeführt, von ersteren starben von 12 Verletzten 6 ohne Verletzung des Darmes theils sofort durch Verblutung oder innerhalb der ersten 8 Tage durch Peritonitis.

Eine Stichverletzung des Bauches mit Austritt von Eingeweiden und Heilung durch Naht zog insofern üble Folgen nach sich, als der Genesene 7 Monate später mit heftigen Leibschmerzen, Erbrechen, hochgradigem Kräfteverfall erkrankte; bei der vorgenommenen Laparotomie wurde an der Wurzel des Gekröses ein fester Bindegewebsstrang gefühlt, welcher eine Darmschlinge bis zu völligem Verschluss einschnürte; nach doppelter Unterbindung des Stranges wurde derselbe durchschnitten, es erfolgte Heilung. Der gefundene Strang ist wahrscheinlich als Narbenbildung nach der früheren Verletzung aufzufassen. In einem 2. Falle führte ein nach Stichverletzung im linken 6. Intercostalraum entstandener Zwerchfellbruch nach 2 1/2 Jahren zum Tode unter den Erscheinungen eines acuten inneren Darmverschlusses; bei der Section fand sich durch einen Zwerchfellschlitz in die linke Brusthöhle ragend der Pförtnertheil des sanduhrförmigen Magens mit dem Anfang des stark verlängerten Zwölffingerdarmes, sowie einer 32 Cm. langen Schlinge des aufsteigenden Dickdarmes; durch Druck auf die obere, in der Brusthöhle gelegene Magenhälfte gelang es nicht, deren Inhalt in die untere zu pressen. Alte Narben an der Einschnürungsstelle des Magens bewiesen, dass derselbe schon Jahre lang in der Brusthhöhle gelegen hatte; es hatten sich zwar nach dem Messerstich mehrfach Einklemmungserscheinungen geltend gemacht, doch war die Durchgangsfähigkeit gut genug, um die Ernährung nicht zu beeinträchtigen. Der Magen allein hatte Platz in der Spalte, als aber durch die körperlichen Anstrengungen im Dienst der Dickdarm sich in die Brusthöhle einstülpte, wurde die Einklemmung eine vollständige.

Von 1297 Knochenbrüchen endeten 14 mit dem Tode der Betroffenen und bedingten 382 die Entlassung der Verletzten; die tödtlich verlaufenen betreffen Kopf und Wirbelsäule. 6 mal wurde wegen Gehirndruckes infolge von Schädelbruch zur Trepanation des Schädeldaches geschritten, darunter 3 mal Heilung erzielt.

Die verschiedensten Ursachen: Zerschmetterung des Fusses, Caries, tuberculöse Fussgelenksentzündung, Erfrierung, erforderten in 23 Fällen die Absetzung am Unterschenkel. Knochenfrass am rechten Schulterblatt zwang zur Abtragung der Schulterhöhe; 3 mal musste der Vorderarm wegen hochgradiger cariöser Zerstörung des Handgelenkes amputirt werden, 2 mal der Oberarm wegen Caries im Ellbogengelenk.

Ein bemerkenswerther Befund wurde an einem exarticulirten Arm erhoben; der betreffende Patient hatte durch Hufschlag eine unerhebliche Quetschwunde an der Aussenseite des Unterarmes dicht unterhalb des Ellbogens erlitten; 5 Tage später trat eine Phlegmone am Vorder- und Oberarm, am 7. Tage bereits Gangrän des Vorderarmes auf. Die Untersuchung des ausgelösten Armes ergab, dass ein feiner Eitergang von der Verletzungsstelle aus zu einer in der Ellenbeuge, gerade unter der Bicepssehne gelegenen grösseren Eiteransammlung führte; Art. radialis und ulnaris von der Theilungsstelle der Brachialis aus mit frischen Blutgerinnseln gefüllt, das Zellgewebe in den Muskelzwischenräumen des Oberarmes reichlich mit Eiter durchsetzt.

Sehr merkwürdig in therapeutischer Hinsicht ist die Schilderung eines Falles von Hydronephrose, welche, die rechte Niere betreffend, durch eine zwecks genauer Untersuchung vorgenommene starke Aufblähung des Dickdarmes geheilt wurde; der Kranke entleerte danach nämlich die 3fache Menge des vorher gelassenen Urins, die über 2 Fäuste grosse Geschwulst war in 10 Tagen vollkommen verschwunden; nach Ansicht des Berichterstatters hat der durch das Einpumpen der Luft in den Dickdarm hervorgerufene mechanische Druck den hydronephrotischen Sack entleert.

Wenn wir zum Schluss noch etwas über den Kranken- Zu- und Abgang im Allgemeinen bringen sollen, so ist zu erwähnen, dass von den 389622 insgesammt behandelten Mannschaften 931,2 pro mille geheilt, 2,3 pro mille gestorben sind; von letzteren war bei 2,1 pro mille eine Krankheit, bei 0,15 pro mille ein Unglücksfall, bei 0,05 pro mille Selbstmord die Todesursache.

Der Bericht bringt endlich die im Berichtsjahre seitens der Commando- und Verwaltungsbehörden erlassenen Verfügungen, welche die sorgsamen Maassnahmen zur Verbesserung hygienischer Verhältnisse in der Armee in mannigfachster Weise erkennen lassen. Dr. Curt Hagen.

2.

Handbuch der Zahnheilkunde, herausgegeben von Dr. Julius Scheff jun. Bd. I. Wien 1890—1893. Verlag Alfred Hölder.

In dem vorliegenden Handbuch der Zahnheilkunde ist einem Bedürfniss, wie es der Verfasser ausdrücklich in dem Vorwort betont, „da die meisten diesbezüglichen Arbeiten in verschiedenen Zeitschriften zer-

streut dem Zahnarzte nur schwer zugänglich sind, und es an einem derartigen Sammelwerke in deutscher Sprache bisher völlig gefehlt hat", in der That abgeholfen. Doch nicht die Zahnärzte allein werden dies Unternehmen mit Freuden begrüssen, auch für die Aerzte, speciell für den Chirurgen von Fach, füllt es eine bisher fühlbare Lücke aus. Es braucht ja nicht erst besonders darauf hingewiesen zu werden, wie oft gerade der letztere mit Krankheiten des Mundes, seiner Organe und deren Nachbarschaft zu thun hat, um zu erhärten, wie werthvoll es für ihn sein muss, in einem Sammelwerke alles Diesbezügliche von namhaften Autoren zusammengetragen zu finden, bereichert mit den reichlichen eigenen Erfahrungen und Studien der betreffenden Bearbeiter.

Ueber den ersten Theil, die Anatomie der Mundhöhle, mit besonderer Berücksichtigung der Zähne, von E. Zuckerkandl, können wir hinweggehen, da derselbe in Band XXXIII dieser Zeitschrift ausführlich besprochen ist.

Der zweite Theil, Histologie der Zähne mit Einschluss der Histogenese, ist von V. v. Ebner bearbeitet. In den einzelnen Abschnitten: Schmelz, Das Zahnbein, Cement, Weichgebilde der Zähne giebt uns der Verfasser eine anschauliche Schilderung deren Histologie. Die Deutlichkeit wird erhöht durch eine Reihe recht hübscher in den Text gedruckter Abbildungen. Sehr zu loben ist es, dass, wenn Verfasser die Ansichten anderer Forscher angiebt, mit denen er sich nicht einverstanden erklären kann, er zu diesen Controversen, welche ganz kurz und sachlich gehalten sind, den Kleindruck am Schlusse jedes Abschnittes benutzt, um so die Uebersichtlichkeit des Handbuches nicht zu stören.

Im Abschnitt V behandelt Verfasser sodann auf 20 Seiten die Entwicklung der Zahngewebe; auch hierbei sind die sehr anschaulichen Holzschnittabbildungen lobend hervorzuheben. Die diesbezügliche Literatur des In- und Auslandes in den Jahren 1869 bis 1890 ist sehr sorgfältig nach den Jahren ihrer Entstehung zusammengetragen; was die frühere Literatur angeht, verweist Verfasser auf Waldeyer's Literaturverzeichniss in Stricker's Handbuch der Lehre von den Geweben.

Das Kapitel „Entwicklungsgeschichte der Zähne" ist von Mich. Morgenstern auf 26 Seiten behandelt.

Eine umfassende Bearbeitung hat die Physiologie der Mundhöhle durch Prof. J. Steiner erfahren. In knapper und dabei klarer Form giebt er das darüber Mittheilenswerthe in 3 Abschnitten: Mundhöhle und Nahrungsaufnahme, Mundhöhle und Respiration, Mundhöhle und Stimmbildung.

In dem Kapitel „Die Chemie der Mundhöhle" bespricht Professor J. Mauthner zuerst die Bildung des Mundspeichels nach Herkunft und Menge. Die Menge giebt er mit 1500 Gr. während 24 Stunden an, indem er darüber die Angaben von Bidder und Schmidt, die nach Selbstbeobachtungen zu diesem Schlusse kamen (Bidder und Schmidt, Die Verdauungssäfte und der Stoffwechsel), als die zutreffendsten bezeichnet.

In der Mittheilung über die verschiedentlichen Reactionen des Mundspeichels folgt Verfasser den Angaben Sticker's, der auf Grund ausgedehnter Beobachtungen gefunden hat, dass der Speichel in seiner Reaction von stark sauer bis stark alkalischer alle Abstufungen durchläuft.

Die Reaction ist abhängig von der Zeit und besonders von der Art und Zeit der Nahrungsaufnahme. Ueber die besondere Reaction des Speichels bei verschiedenen Allgemeinkrankheiten, wie Diabetes mellitus, Typhus, Verdauungsstörungen, Ruhr, Magenkrebs u. s. w., finden sich kurze Angaben. Genaue Mittheilungen über die chemische Zusammensetzung des Speichels und der Zähne, der Veränderung bei Caries, über die Zahnsteine und Speichelsteine mit Angabe der dazu gehörigen Literatur schliessen diesen Abschnitt.

Ueber Bacteriologie des Mundes schreibt P. Dittrich. Da sich Verfasser wohl bewusst ist, dass dies Handbuch bei der Neuheit dieser Wissenschaft vielen Lesern in die Hände kommt, „welche bisher nicht selbst bacteriologische Untersuchungen vorgenommen haben", theilt er als Einleitung in wenigen klaren Worten das Wichtigste über Gestalt und Anordnung der Mikroorganismen mit. Die beigegebenen Abbildungen (S. 348) sind leider etwas missglückt, während die Abbildung 125, Actinomyces darstellend, hübsch klar und naturtreu ist.

Befremdlich wirkt der Passus S. 349: „Der gemischte Speichel reagirt beim Menschen unter gewissen Verhältnissen entsprechend der alkalischen Reaction sämmtlicher denselben zusammensetzender Mundsecrete stets deutlich alkalisch." Die einschlägigen, oben erwähnten Untersuchungen G. Sticker's (Die Bedeutung des Mundspeichels in physiologischen und pathologischen Zuständen), denen sich Mauthner vollständig anschliesst (Handbuch der Zahnheilkunde, S. 314), beweisen doch wohl das Gegentheil.

Im Uebrigen ist Verfasser recht geschickt seiner Aufgabe gerecht geworden; er giebt in seiner Abhandlung in leichtfasslicher, allgemeinverständlicher Form das Wissenswerthe, indem er hauptsächlich, wenn auch nicht ausschliesslich, die Untersuchungen Miller's (Die Mikroorganismen der Mundhöhle) seinen Ausführungen zu Grunde legt.

Die Dentition behandelt M. Eichler. Seinen Standpunkt, betreffend die III. Dentition, präcisirt er dahin, dass dieselbe besonders nach den einschlägigen Untersuchungen Scheff's (Ueber die sogenannte III. Dentition) nur als eine verspätete II. aufzufassen ist; doch lässt er den Namen bestehen, indem er ausdrücklich betont, dass die Möglichkeit einer III. Dentition beim Menschen nicht ausgeschlossen sei.

Für den Arzt von grösserer Wichtigkeit ist wieder der folgende von F. Frühwald bearbeitete Abschnitt über Dentitio difficilis. Mit Recht spricht sich Verfasser gegen das Bestreben aus, alle Störungen im Befinden der Kinder ohne Weiteres der Dentitio difficilis in die Schuhe zu schieben. So leicht und bequem diese Art der Diagnostik ist, so wenig hält sie häufig einer exacten Kritik Stand. Recht instructiv, wie leicht man sich bei der Diagnose Dentitio difficilis ohne die sonstige genaue Anamnese und Untersuchung täuschen lassen kann, ist das Beispiel S. 425. Zu weit gegangen erscheint uns hinwiederum die Forderung, welche Verfasser eodem loco aufstellt: der „krampfartige Zustand muss nach dem Durchbruch des Zahnes wieder schwinden und bei jedem durchbrechenden Zahne von Neuem beginnen, erst dann ist er — selbstverständlich ist vorher jegliche andere Ursache auszuschliessen — als Reflexkrampf der Dentitio difficilis aufzufassen."

Die alten Methoden, den Kindern das Zahnen zu erleichtern, fertigt er nach Gebühr mit wenigen Worten ab. Ob aber die vom Verfasser selbst vorgeschlagene Therapie so bedingungslos angenommen werden darf, ist zum mindesten zweifelhaft. Dass die tägliche mehrfache Pinselung des Zahnfleisches mit 3 proc. bis 5 proc. Cocaïnlösung über einem zum Durchbruch kommenden Zahn wirklich bei Kindern so harmlos sein sollte, wie Verfasser den Anschein erwecken möchte, erscheint doch bei der keineswegs seltenen hochgradigsten Idiosynkrasie Erwachsener gegen dies Mittel höchst zweifelhaft. Auf plötzliche, recht unangenehme Ueberraschungen muss man wenigstens jedesmal gefasst sein. Die entzündlichen Erkrankungen der Mundschleimhaut während der Dentition (Stomatitis catarrhalis, astosa, ulcerosa) bespricht sodann Fr., ohne in seiner Auffassung wie Behandlung von dem Gewöhnlichen abzuweichen. Ein eigenes Kapitel widmet er sodann der Pflege der Mundhöhle und der Milchzähne. Ganz verwirft er die bisher meist übliche Säuberung des Mundes der Säuglinge mit einem über den Finger gezogenen Leinenfleck. Nach seinen Versuchen hält er die Schleimhaut derselben für zu zart, um solche doch immerhin nicht unerheblichen Insulte anstandslos zu ertragen. Er schlägt vielmehr zur Säuberung des Mundes einen Haarpinsel vor, vermittelst dessen die Mundhöhle mit dem betreffenden desinficirenden Mundwasser ausgepinselt werden soll. Sauberkeit des Pinsels, sowie Festigkeit der Haare sind selbstverständlich Grundbedingung.

Bei Empfehlung der Mundwässer folgt Fr. der schon mehrfach citirten Arbeit Miller's.

Nur nicht recht einzusehen ist, wie sich Fr. vorstellt, dass durch das angegebene Mundwasser Thymol 0,25, Benzoesäure 3,0, Eucalyptustinctur 12,0, Wasser 750,0 innerhalb einer Minute eine vollkommene (?!) Sterilisation der Mundhöhle bewirkt werden kann! Beherzigenswerth ist jedenfalls die Vorschrift, man solle bei älteren Kindern darauf sehen, dass „nach jeder Mahlzeit, mindestens aber zweimal täglich und besonders vor dem Schlafengehen der Mund gründlich gereinigt werde".

Ganz interessante Mittheilungen giebt sodann A. Sternfeld über die Anomalien, Ueber- und Unterzahl der Zähne, und besonders über die Therapie, wie Extraction der raumbeengenden Milch- und bleibenden Zähne, Zahnrichtmaschinen, Expansion der Kiefer; doch mangelt im Referat der Raum, um näher darauf einzugehen, und können wir auf den betreffenden Theil nur hinweisen.

Es folgt dann eine mit zahlreichen Abbildungen ausgestattete Abhandlung Schlenker's über Schmelztropfen, äussere Odontome, Exostosen.

Den Schluss des ersten Bandes bildet die Arbeit J. Scheff's jun. über Retention, Rudimentärzähne, Verwachsung des Zahnbeines mit dem Knochen.

Hervorheben möchte ich aus diesem Abschnitt die drei Krankengeschichten, welche Verfasser S. 545 über die Beschwerden, welche retinirte Zähne machen können, im Auszuge nach Salter mittheilt.

Im ersten Falle handelt es sich um Kopfneuralgie, hervorgerufen durch einen retinirten Eckzahn, im zweiten um Kieferabscess, im dritten um wiederholte Abscesse unter der Zunge mit Verdickung des Unterkiefers.

Im Abschnitt über Zahnrudimente giebt Scheff eine ganz eigenartige Beobachtung über zwei Zahnrudimente, die er bei einem lebenden Individuum auf einer Kieferseite bei der Extraction der zwei Prämolaren zufällig gefunden hat. Die Abbildungen der Schliffe beider Zahnrudimente lassen keinen Zweifel an der richtigen Deutung des Befundes aufkommen.

Halten wir am Schluss des ersten Bandes noch einmal Rückschau über das, was uns in demselben geboten wird, so können wir nur unsere vollste Zufriedenheit mit dem Gebotenen erklären. Das Werk ist umfassend, nicht im einseitigen Standpunkt von und für den Zahnarzt gearbeitet, und ist klar und übersichtlich. Letztere Eigenschaft verdankt das Werk nicht zum wenigsten den vielen guten und anschaulichen, in den Text gedruckten Abbildungen.

Der zweite Band beginnt mit der Materia medica, bearbeitet von H. Paschkis. In diesem Abschnitt wird über Anaesthetica, Anodyna, Antiseptica u. s. w. und endlich über die verschiedenen Materialien zum Füllen und Prothese gehandelt. Die betreffenden Ausführungen sind zumeist für den Zahnarzt geschrieben und enthalten für den Chirurgen theils Bekanntes, theils Fernliegendes.

Ebenso interessiren die folgenden Abschnitte: Die erworbenen Defecte der harten Zahnsubstanzen, Caries der Zähne, Pulpakrankheiten, Sensibles Dentin, Dentin-Hyperästhesie, Pulpen, Odontinoide, Füllen der Zähne fast ausschliesslich den Zahnarzt.

Periostitis dentalis ist von Nessel bearbeitet. Er unterscheidet eine Periostitis apricalis, von der Zahnwurzel ausgehend, deren Vorhandensein also an die Existenz eines Zahnes gebunden ist, dessen Pulpa, sei es durch Vereiterung oder Gangrän, zu Grunde gegangen ist; Periostitis alveolaris sive marginalis, eine am Zahnfleisch beginnende und auf das Periost des Alveolarrandes übergehende, längs der Oberfläche des Zahnes übergreifende Entzündung, und endlich Periostitis symptomatica, d. h. Krankheitsformen der Kiefer, die vollkommen unabhängig von dem Zustand des Gebisses auftreten, die „gewissermaassen als Ablagerungen des Krankheitsstoffes, welcher im Organismus kreist, aufzufassen sind".

Herauszuheben, als den Arzt interessirend, sind dann noch die Abhandlungen über die Gaumenabscesse, Nekrosen der Kieferknochen, Phosphornekrose, Dentitio difficilis tertii molaris maxillae inferioris.

Es folgt R. Baume's Arbeit über vorzeitigen Schwund der Zahnfächer und Eiterung des Zahnfächerrandes mit ihrer Prognose und Therapie. Die Erkrankungen des Kiefergelenks, die Entzündungen desselben, Luxationen und die verschiedenen Arten der Einrenkung werden von Albert in bekannter Gründlichkeit behandelt. Recht interessant sind seine Ausführungen über Ankylosen des Kiefergelenks. Er giebt nach verschiedenem Eintheilungsprincip diejenige von E. Bassini, dem er die beste Bearbeitung dieses Gegenstandes zuspricht, und eine eigene Eintheilung. Ausführlich werden die verschiedenen Operationsmethoden nach einander gewürdigt, sowohl die unblutigen methodischen Dilatationsmethoden, wie die blutigen, die ihren Angriffspunkt theils in der Exstirpation der Narben — denn um solche handelt es sich ja meist —, theils im knöchernen

Unterkiefer selbst finden, an dem eine Pseudarthrose des horizontalen Unterkiefertheils hergestellt wird, eine Operationsmethode, die besonders Rizzoli ausbildete, die aber auch von Wilms auf Anregung Esmarch's ausgeführt wurde. Letztere Methode glaubt Verfasser als eine functionale wie kosmetisch entschieden verwerfliche bezeichnen zu müssen. Von den Operationen mit Resection des Gelenkes hält er die Rose'sche Methode für die gründlichste.

Zur Orientirung über angeborene und erworbene Defecte im Bereiche der Weichtheile und des knöchernen Gerüstes des Oberkiefers und ihre Behandlung von Alexander Fränkel, sowie über Kieferbrüche und ihre Diagnose und Behandlung von Bleichsteiner, verweisen wir auf das betreffende Werk.

Sehr interessante Mittheilungen giebt sodann J. Scheff jun. in dem Kapitel über Re-, Trans- und Implantation der Zähne, interessant besonders dadurch, weil dieselben auf Grund einer Reihe experimenteller Versuche, die bei Hunden angestellt wurden, mehrere bisher wohl vermuthete und discutirte, nun aber auch durch das Experiment erwiesene Resultate ergaben, die vom Verfasser auf Seite 116 zusammengefasst werden und im Wesentlichen folgende zwei Anschauungen begründen:

1. Die Einheilung des replantirten Zahnes ist vorwiegend eine periostale.

2. Die Pulpa wird an jedem replantirten Zahne nekrotisch.

Seine eigene Stellung präcisirt Verfasser in den Worten: „eine grosse praktische Bedeutung hat weder die Re- noch die Transplantation, weil ihr Gelingen nicht in unseren Händen liegt". Noch weniger kann er sich für die Implantationen, wie sie von Znamensky ausgeführt worden sind, erwärmen, indem er den implantirten Zähnen, welche aus Porzellan bestehend und zum Zweck des Durchwachsenwerdens mit Granulationen mit zwei „durchsichtigen" Oeffnungen versehen in einen künstlich geschaffenen Alveolus gepflanzt werden, keine derartige Festigkeit zuspricht, dass sie „zu Kaubewegungen oder anderen mechanischen Verrichtungen benutzt werden" könnten.

Die Ausführungen desselben Autors über Extraction der Zähne, worin eingehend über Zahninstrumente, Indication und Contraindication zur Extraction, üble Zufälle vor und nach der Extraction, wie Blutungen und ihre Stillung, Eindringen von Zähnen in die Luftwege, Neurosen, Anästhesien, Tetanus u. s. w., gehandelt wird, gehen zumeist den Zahnarzt an, ebenso die folgenden Artikel über Anaesthetica, locale Anästhesie und Fracturen und Luxationen der Zähne.

Die Erkrankungen der Mundschleimhaut und des Zahnfleisches, der Zunge mit besonderer Berücksichtigung der Syphilis des Mundes, Neurosen der Zähne, sowie ihre Beziehungen zu Augen- und Ohraffectionen, sowie zu Erkrankungen innerer Organe und allgemeinen Constitutionskrankheiten finden in einzelnen Kapiteln von ausgewählten Fachern ihre gebührende Berücksichtigung.

In dem Abschnitt, betitelt „Die Erkrankungen der Kieferhöhle", beschäftigt sich Partsch ausschliesslich mit dem Empyem derselben, da die Geschwülste später von demselben zur Besprechung kommen. Partsch bezeichnet mit Empyem der Kieferhöhle jede Eiteransammlung in der-

selben, analog dem Empyem der Pleurahöhle, der Gallenblase. Die Forderung, die in jüngster Zeit besonders G. Scheff aufgestellt hat, dass diese Eiteransammlung zu einer Ausweitung der Höhle nach verschiedenen Dimensionen, resp. Hervorwölbung oder Ausweitung der die Höhle begrenzenden Wandungen geführt haben müsse, hält er für unberechtigt und irrig. Bei der Beurtheilung über die Aetiologie des Empyems der Kieferhöhle verurtheilt er den einseitigen Standpunkt derjenigen Autoren, welche jedes Empyem von den Erkrankungen der Zähne ausgehend auffassen, wie derjenigen, welche nur die Nase als Eingangspforte für die Entzündung anschuldigen wollen, ein Standpunkt, der besonders in den Reihen der Specialärzte für Nasen- und Rachenkrankheiten seine Vertreter findet. Er selbst sieht in einer Störung der Bedingungen, welchen physiologisch die Thätigkeit der drüsigen Gebilde der Kieferhöhlenschleimhaut unterliegt, einhergehend mit einer Vermehrung der Secretion in der Kieferhöhle, die erste Ursache der Entstehung eines eitrigen Katarrhs.

Die Ursachen dieser Secretvermehrung sind nun mannigfacher Art. Sie können auf die Schleimhaut wirken von der Kieferhöhle und ihrer Nachbarschaft her, sie können auch in der Schleimhaut selbst gelegen sein. Jeder Fremdkörper, wie Nadelspitzen, Drainageröhren, verirrte und erkrankte Zähne, ferner chemische Zersetzungsproducte, welche mit Nasenschleim durch das Ostium maxillare antri in die Höhle gelangen, ferner geschwulstartige Veränderungen der Schleimhaut, Cysten, Neubildungen gutartiger und bösartiger Natur, endlich Entzündungsprocesse in der nächsten Nachbarschaft vermögen diese Secretvermehrung hervorzurufen. Die eitrige Umwandlung ist dann nur noch eine Frage der Zeit, sie beruht auf dem Hinzutreten von Mikroorganismen.

Bei der Stellung der Diagnose weist Partsch unter Anderem besonders auf die einseitige, eitrige Hypersecretion der Nase hin, wenngleich auch hierbei daran zu denken ist, dass das aus einer Kieferhöhle stammende Secret durch die Choanen in die andersseitige Nasenhälfte überfliessen kann. Die Auftreibung der Oberkieferwand zu papierdünnen, pergamentartig knitternden, manchmal stark geschwundenen Knochenplättchen hält er dagegen nicht für Empyem charakteristisch, sie kommt auch bei anderen Erkrankungen, namentlich Geschwülsten, häufig vor. Als sehr wichtig zur differentiellen Diagnose zwischen Empyem und Cyste hält Partsch die Communication zwischen Nasen- und Kieferhöhle, wenn auch durch Secretanhäufung oder Schleimhautschwellung vorübergehend (aber nie dauernd) die Verbindung beider Höhlen unterbrochen werden kann.

Diagnostischen Werth legt er sodann auf die Rhinoscopia anterior, wobei man zwischen Muschel und Nasenscheidewand einen eitrigen Streifen sieht, den man entfernen kann, der sich aber rasch darauf wieder einstellt. Der Durchbuchtung der Kieferhöhlen nach dem Vorgange von Czermak, Voltolini, Hennig spricht Partsch keinen besonderen Werth zu. Bei der Behandlung der Empyeme wird Partsch den verschiedenen Methoden gerecht. Ist einer von den am ersten durch die anatomische Lage ihrer Wurzeln anzuschuldigenden Zähnen (2. Bicuspis, 1. und 2. Molaris des Oberkiefers) krank, so soll derselbe extrahirt werden, und, wenn nicht schon dadurch das Antrum eröffnet ist, die Eröffnung durch Meissel oder Troicart vollführt werden.

Eine Gummidrainage mit Ventilverschluss sorgt für dauernden guten Abfluss, indem das Ventil das Hineingelangen von Speisetheilen und dergleichen von der Mundhöhle aus verhindert.

Ferner behandelt Partsch eingehend die Methode Mikulicz, der vom unteren Nasengang aus die nasale Wand der Kieferhöhle eröffnet, und giebt auch die Abbildung des von diesem Autor angegebenen Stilets.

Bei besonders hartnäckigen Fällen, welche wahrscheinlich auf anatomischen Veränderungen der Schleimhaut der Kieferhöhle beruhen, empfiehlt der Verfasser die von Küster subperiostal ausgeführte breite Eröffnung der facialen Wand mit genauer Inspection der Kieferhöhle vermittelst elektrischer Beleuchtungsapparate.

In dem weiteren Kapitel über Geschwülste der Mundhöhle spricht derselbe Autor eingehender über die Ranula, ihre Aetiologie als Retentionscyste verschiedener am Boden der Mundhöhle vorkommender drüsiger Organe, über die chemische Zusammensetzung ihres Inhalts, sowie über ihre radicale Behandlung, ferner über die Zahncysten, welche er schon früher bei seinen Betrachtungen über die Empyeme verschiedentlich gestreift hat, sowie über die Kiemengangscysten. Dann unterzieht er die Carcinome der Lippen, der Zunge und der Magenschleimhaut mit ihrer Aetiologie, Verlauf, Operabilität u. s. w. einer eingehenden Betrachtung. Sofortige Entfernung etwa geschwellter Lymphdrüsen stellt er dabei als stricte Forderung bei jeder Radicaloperation auf. Die Operationsmethode deutet Verfasser nur an, da dieselbe nur einen Fachchirurgen interessiren könne. In gleicher Weise werden die Bindegewebsgeschwülste der Mundhöhle behandelt, die Fibrome, Lipome, Angiome, ferner die Lymphangiome, Epulis und Sarkome. Eine Reihe in den Text beigegebener Abbildungen geben gute Illustration. Eine längere Abhandlung über Actinomyces schliesst diesen Abschnitt.

Ueber die übrigen Theile dieses Bandes, sowie über den ganzen folgenden III. Band glauben wir uns kurz fassen zu können, da dieselben hauptsächlich für den Zahnarzt besonderes Interesse haben. Wir beschränken uns darauf, die wichtigsten Titel anzuführen, zugleich mit dem Hinweis, dass mancherlei werthvolle Mittheilungen speciell für einen gewissenhaften Hausarzt darin zu finden sein dürften.

Zahnbeläge, Hämorrhagie und Verfärbung der Zähne, Hygiene und Kosmetik des Mundes weisen schon zur Genüge auf den Inhalt der betreffenden Abschnitte hin.

Im III. Bande machen wir besonders auf den Aufsatz „Ueber Obturatoren" von Grunert aufmerksam. Er lässt den chirurgischen Eingriffen als Staphylorrhaphie und Uranoplastik vollständig ihr Recht und will, dass nur dann zur Prothese gegriffen wird, wenn entweder die Operation nicht gemacht werden soll, missglückt ist, oder einen vollständigen Misserfolg bezüglich der Sprache aufzuweisen hat. Nach historischen Rückblicken redet er den Prothesen von Suersen und Schiltsky das Wort, von denen der letztere Apparat den besonderen Vortheil hat, dass er auch bei umgespaltenem Velum Anwendung finden kann. Als beste Zeit zur Anlegung eines Obturators hält er mit Süersen die Zeit vom neunten bis zehnten Lebensjahre, das ist in einem Alter, in dem die Patienten genügende Intelligenz besitzen, einen solchen Apparat tragen zu

können, und in dem ausreichende Befestigungspunkte durch die bleibenden Backenzähne vorhanden sind.

Im Uebrigen verweisen wir auf die betreffenden Abschnitte des Handbuchs.

Werfen wir am Schlusse des Sammelwerks noch einen Rückblick auf das Ganze, so müssen wir dem Herausgeber zugeben, dass er erreicht hat, was er erstrebt, ein Werk, in dem der umfangreiche Stoff in erschöpfender Weise und doch auf streng wissenschaftlicher Basis in meisterhafter Weise zur Darstellung gebracht ist.

Wie wir schon anfangs betonten, ist damit in unserer deutschen Literatur eine Lücke ausgefüllt worden. Und nicht nur der Zahnarzt, auch der Chirurg, wie überhaupt der Arzt wird oft und gern zu diesem Buche greifen und daraus manche Anregung und Belehrung schöpfen können.

3.

Paul Bezançon, Dr., Étude sur l'ectopie testiculaire du jeune âge. Paris, G. Steinheil, 1892.

Die Arbeit bringt eine vollständige Darstellung der Pathologie und Therapie der Hodenektopie. Sie beginnt mit der Besprechung der Wandung des normalen Hodens, geht dann zur pathologischen Anatomie des aberrirten Hodens über, wobei auch mikroskopische Untersuchungen der Substanz derartiger Hoden mit Illustration gebracht werden. Der äussere Habitus der Ektopischen wird besprochen, welcher sich bei doppelter Ektopie als weiblich darstellen kann. Als unangenehme Vorkommnisse werden bezeichnet: Schmerzen, hysterische Erscheinungen, Torsion des Samenstranges. Bei der Besprechung der Behandlung des Leidens werden die mit Hernien complicirten Fälle von den anderen abgesondert besprochen und dann die Geschichte der Operation der Mobilisirung ausgeführt, sowie die Ausführung der Methoden beschrieben.

Am wichtigsten sind die Kapitel, welche sich mit den Resultaten der Operation beschäftigen, und es werden bei dieser Gelegenheit eine Anzahl noch nicht veröffentlichter Fälle beigebracht, welche von verschiedenen Operateuren herrühren, wie Peyrot, Jalagnier, Le Dentu u. s. w.

Bei der schliesslich folgenden Casuistik finden wir auch eine Anzahl von bisher nicht bekannten Fällen von späterem Descensus der Hoden.

Die Casuistik nicht veröffentlichter Fälle erhöht besonders den Werth der Arbeit. Lücke.

4.

Loebker und Nieden, Gesammelte Beiträge aus dem Gebiete der Chirurgie und Medicin des praktischen Lebens. Festschrift zur Feier des 25jährigen Jubiläums des ärztl. Vereins des Reg.-Bez. Arnsberg. Wiesbaden, bei J. F. Bergmann. 1893.

Die vorliegende Festschrift bestätigt die erfreuliche Thatsache, dass in Deutschland ernstes und tiefes wissenschaftliches Streben auch ausser-

halb der grossen Centren und der Hochschulen in „der Provinz“ zu finden ist. An der Festschrift haben sich betheiligt nicht nur die Dirigenten von Krankenabtheilungen, sondern auch eine grössere Anzahl von praktischen Aerzten. Die Mittheilungen sind natürlich an Werth verschieden, doch sind sie sämmtlich lesenswerth und zeigen, dass die Collegen im Reg.-Bezirk Arnsberg trotz der Praxis mit den Fortschritten der Wissenschaft Schritt gehalten haben. Zum Theil gebieten sie, wie Prof. Loebker in Bochum, über ein grosses Krankenmaterial, welches auch in dieser Schrift wohl verwerthet ist. Es mag an diesem Orte genügen, die Arbeiten, welche sich mit chirurgischen Themen beschäftigen, hervorzuheben: v. Bardeleben, Ein Fall von Perforation der Gallenblase; Gerstein, Beitrag zur Behandlung der Knochenbrüche; Bardenheuer, Ueber den epigastrischen, medianen Bauchbruch; Lürken, Verwachsungen und Netzstörungen im Leibe als Ursachen von Koliken; Schaberg, Zur operativen Behandlung der diffusen eitrigen Peritonitis; Selig, Ueber eine Magenthoraxfistel mit Perforation des Zwerchfells; Hauberg, Ueber die Erfolge der Trepanation des Warzenfortsatzes; Schümann, Ein Fall von Luxat. obturatoria (wahrscheinlich congenital, bei einem 7jährigen Kinde); Loebker, Beiträge zur Magenchirurgie; Robbers, Ueber die chirurgische Behandlung der Appendicitis; Goebel, Die Behandlung tuberculöser Knochen und Gelenke und deren Erfolge; Beckhaus, Ueber die Exstirpation von Leberechinokokken.

Wir können das Buch allen Collegen als eine belehrende und angenehme Lectüre empfehlen, die Ausstattung ist vortrefflich und die beigegebenen Tafeln gut hergestellt. Lücke.

5.

Frederik Treves, Handbuch der chirurgischen Operationslehre. Bd. II. Uebersetzt von R. Teuscher. II. Costenoble. Jena 1893. Mit 422 Abbildungen.

Der zweite Theil des von uns bereits im XXXVI. Bd. der D. Z. f. Ch. S. 176 besprochenen Handbuches enthält die plastischen Operationen, die Operationen am Halse, am Abdomen, die Bruchoperationen, die Operationen an der Blase, am Scrotum und am Penis, am Mastdarm, an Kopf und Rückenmark, an Thorax und Brustdrüsen. Betreffs der Art der Darstellung, der Klarheit der Disposition, der Güte der Abbildungen (welche nur bei der Hasenscharte gar zu schematisch sind) können wir das wiederholen, was wir schon früher gesagt haben.

Indessen können wir doch nicht verschweigen, dass einige Kapitel an Vollständigkeit zu wünschen übrig lassen; bei den Operationen an der Blase müsste die Trendlenburg'sche Lage unbedingt erwähnt worden sein; bei den Operationen am Rectum ist der Kraske'schen Operation mit keinem Worte gedacht worden. Bei der Trepanation fehlt die Methode der osteoplastischen Lappenbildung zur Freilegung grosser Gehirnflächen und knöchernen Wiederverschlusses, die in Deutschland schon lange Jahre geübt wird. Auch die Art, wie bei der Amput. mammae die Antisepsis dargestellt und wie nach Figur 421 der Verband angelegt wird, würde bei uns für veraltet gelten. Lücke.

6.

Rudolf Kolster in Helsingfors (Finnland): Zur Kenntniss der Regeneration durchschnittener Nerven, eine experimentelle Studie. Aus dem pathologischen Institut zu Helsingfors. Archiv für mikroskopische Anatomie, 41. Band, 4. Heft.

Nachdem einige Zeit die Untersuchungen über die Degeneration und Regeneration durchschnittener Nerven stillgestanden waren, sind in kurzer Aufeinanderfolge nun vier Arbeiten erschienen, von welchen die drei ersten sogar als sehr umfangreich bezeichnet werden dürfen. So v. Büngner (Ziegler's Beiträge, Bd. X. 1891), Freiherr v. Notthafft (Zeitschrift für wissenschaftliche Zoologie, LV, 1. 1892), dann Ströbe (Ziegler's Beiträge, Bd. XIII, 2. 1893) und nun vor Kurzem der oben genannte Herr Rudolf Kolster.

Dieser letzte Verfasser hat aus dem Ischiadicus von Kaninchen ein 2—3 Mm. langes Stück resecirt und hierauf eine Zusammenheilung der Stümpfe durch Narbengewebe gesehen. Behufs mikroskopischer Untersuchung hat er fast sämmtliche Axencylinder-Darstellungsmethoden angewendet, darunter auch die von Ströbe neuerdings angegebene, welcher er übrigens keinen besonderen Werth gegenüber anderen Methoden zusprechen zu können glaubt. Die mit Osmium geschwärzten Präparate kann man nach dem Verfasser so weit entschwärzen, dass der restirende Axencylinder in den Präparaten sichtbar wird. Wie schon v. Notthafft und später Ströbe, verwirft auch Kolster die v. Büngner'sche Hypothese von einer nervenfaserregenerirenden Thätigkeit der Kerne der Schwann'schen Scheide und lässt die neuen Axencylinder durch Auswachsen der erhaltenen Axencylinder des centralen Stumpfes entstehen.

Die Degeneration ist auch nach Kolster eine vollständige auf der ganzen peripher von der Verletzung gelegenen Strecke und eine „traumatische" auf einer kleinen Strecke, welche dem Centrum zu liegt. Dabei hat der Verfasser am centralen Stumpf zwei interessante Beobachtungen gemacht: einmal, dass die Degeneration der Markscheide etwas höher hinaufgreift, als die des Axencylinders, und ferner, dass sehr bald in Gegenden, wo man bei Anwendung der Flemming'schen Methode die bekannten Bilder des Markzerfalles sieht, der Versuch, eine Goldimprägnation des Axencylinders herbeizuführen, fehlschlägt, dass dagegen nun umgekehrt in gleich starkem Maasse das Mark die Goldimprägnation aufnimmt. In späteren Tagen tritt dann wieder das gewöhnliche Bild auf. Kolster glaubt als Erklärung für dieses eigenthümliche Verhalten der Goldfärbemethode eine Vermischung der Marksubstanz mit der Axenfasersubstanz, eine Art chemischer Umwandlung von Axencylinder und Mark (Neumann, Eichhorst) annehmen zu dürfen. Die weiteren Angaben dieser Forscher (Neubildung des jungen Nerven aus dieser Zwischensubstanz) bestätigt er jedoch nicht, sondern er glaubt — und dies wurde als besonders wichtig schon oben hervorgehoben —, dass die Neubildung der Nerven durch Auswachsen der centralen Axenfaserstümpfe in Form von zuerst hellen Bändern entstünde (Bruch, Waller, Ranvier, v. Notthafft, Ströbe).

Die Markbildung geschieht wahrscheinlich aus dem gewucherten

Protoplasma der Neurilemmkerne; die Protoplasmawucherungen und Kerntheilungen anderer Autoren bestätigt Kolster; er giebt nur noch wie Neumann besonders an, dass um die restirenden Axencylinder sich infolge der Kernwucherungen eine starke Bindegewebsschicht bildet. Die von v. Büngner beobachteten fibrillären Streifungen des Protoplasmas hat Kolster nicht gesehen. Das die Nervenstümpfe umgebende Bindegewebe, ein Narbengewebe, wird von den auswachsenden Axencylindern durchwachsen, wobei dieselben von zahlreichen gewucherten Kernen, welche sich später sehr regelmässig um die Axenfaser anordnen, umgeben sind. Dr. A. Notthafft Freiherr v. Weissenstein.

7.

Pathologisch-anatomische Tafeln nach frischen Präparaten. — Herausgegeben von A. Kast und Rumpel. Aus den Hamburger Stadtkrankenhäusern. Kunstanstalt von Gustav v. Leitz, Wandsbek. Lief. 3 und 4.

Lief. 3 stellt verschiedenartige Affectionen zusammen: Auf 2 Tafeln zwei Typen von Krebsen der Gallengangspapille, einem in seinem zierlichen Bau vortrefflich wiedergegebenen Zottenkrebs und einem tuberösen Carcinom; auf der letzteren Tafel kommen in der farbigen Darstellung die Folgezustände an der Leber, Icterus und Bindegewebswucherung, gut zum Ausdruck. Ein weiteres Blatt bringt die Aussaat miliarer Tuberkel auf einer Darmschlinge und ihrem Mesenterium deutlich zur Anschauung; und endlich ist an zwei Femurdurchschnitten die Himbeerfarbe des Knochenmarkes bei perniciöser Anämie der grauweissen Färbung bei Leukämie in glücklicher Wiedergabe gegenübergestellt.

Nicht so gleichmässig instructiv sind die 4 Tafeln der 4. Lieferung mit Veränderungen des Darms bei Cholera asiatica: Die farbige Abbildung des aus einer angeschnittenen Schlinge hervorquellenden Dünndarminhaltes und der Schleimhaut des Ileum mit der starken Röthung und den davon sich leicht abhebenden grauen Follikeln und Peyer'schen Plaques leistet kaum mehr als eine Beschreibung. Wohl aber kommt auf einem dritten Blatte an dem Convolut aufgetriebener Darmschlingen die charakteristische rosige Färbung der Serosafläche deutlich zum Ausdruck, und auf einem weiteren, dem besten der vier, ist die Darstellung der Darmdiphtherie nach Cholera in den contrastirenden Farben ausgezeichnet gelungen. M. B. Schmidt (Strassburg).

VIII. Internationaler Congress für Hygiene und Demographie in Budapest 1894

unter dem

Allerhöchsten Protectorate Sr. k. u. k. apost. Majestät.

„Wie bekannt, findet der nächste VIII. internationale Congress für Hygiene und Demographie im Monate September des nächsten Jahres unter dem allerhöchsten Protectorate Seiner k. und k. apost. Majestät in Budapest statt. Die Vorarbeiten für den Congress nehmen einen sehr regen Fortgang, indem die Referate sowohl für die 19 hygienischen, als für die 7 demographischen Sectionen nicht nur festgestellt, sondern auch bereits die betreffenden Referenten des Auslandes um Uebernahme der Referate ersucht wurden und bereits jetzt von Seiten derselben vielfach Zusagen einliefen. Spätestens Anfang des künftigen Monats werden die weiteren Fragen, nach einzelnen Sectionen zusammengestellt, an alle Gelehrten des Auslandes versendet werden, so dass noch vor Beginn des Herbstes die Vorarbeiten für den wissenschaftlichen Theil des Congresses nahezu vollendet sein werden. In Verbindung mit dem Congresse findet auch eine hygienische Ausstellung statt, die insofern als Specialität gelten soll, als sie nicht als Industrieausstellung, sondern speciell als Illustrationsausstellung der auf dem Congresse zu haltenden Vorträge organisirt werden wird. Das detaillirte Programm dieser Ausstellung dürfte auch spätestens im Monat September bekannt gegeben werden.

Sobald das Executiv-Comité hinreichend orientirt sein wird, welche Gelehrten des Auslandes an dem Congresse theilnehmen werden, sollen die Ehrenpräsidien designirt werden.

Nach Schluss des Congresses werden mehrere Ausflüge vorbereitet, von denen namentlich derjenige nach der unteren Donau, zum eisernen Thor und nach Constantinopel eine grosse Anziehungskraft ausüben dürfte."

Prof. C. **Müller** m. p.
General-Secretair.

Internationale Ausstellung

für die Gebiete:

billige Volksernährung, Armeeverpflegung, Rettungswesen und Verkehrsmittel, nebst einer Sportausstellung, Wien 1894.

Der unter dem hohen Protectorate Sr. kais. und königl. Hoheit des durchlauchtigsten Herrn Erzherzogs Franz Ferdinand von Oesterreich-Este stehende Verein zur Verbreitung landwirthschaftlicher Kenntnisse veranstaltet von Mitte April bis Mitte Juni 1894 in Wien (Rotunde, k. k. Prater) eine internationale Ausstellung. Dieselbe umfasst 1. das Gebietder billigen Volksernährung, rationeller Bereitung und Herstellung der Nähr- und Genussmittel, der hierzu erforderlichen Geräthe und Maschinen, technischen Einrichtungen und Neuheiten. Dem Besucher soll reichlich Gelegenheit geboten werden, die Zubereitung zu studiren und die Producte zu verkosten. Daran reihen sich Specialconcurrenzen, besonders eine Bierconcurrenz. Die 2. Abtheilung ist der Armeeverpflegung gewidmet. Sämmtliche Verpflegsartikel der Heeresverwaltungen, die in den verschiedenen Staaten für Menschen und Thiere gefordert werden, sollen in Mustercollectionen ausgestellt werden, um den Producenten Gelegenheit zu bieten, sich mit diesen Erfordernissen bekannt zu machen, damit auch der Kleingrundbesitzer befähigt werde, sich an den Lieferungen zu betheiligen. Ferner sollen die neuesten Einrichtungen der Kochapparate für Militärzwecke in Kasernen und fürs Feld im praktischen Betriebe vorgeführt, besondere Concurrenzen für conservirte Nahrungsmittel für den Heeresgebrauch, für Trinkwasserbeschaffung u. s. w. ausgeschrieben werden. In der 3. Gruppe soll das Rettungswesen und hygienische Einrichtungen vereinigt werden, um bei Unglücksfällen durch private und öffentliche Hülfe, im Krieg und Frieden, helfend einzugreifen. Verbandkästen für erste Hülfe, Rettungsanstalten, Ausrüstungen der Rettungsgesellschaften, das Rettungswesen bei Feuers- und Wassergefahr mit den mannigfachen Geräthen und Apparaten, die Einrichtungen des Rettungsdienstes bei der See- und Binnenschifffahrt, dann Wohlfahrtseinrichtungen u. s. w. sollen zur Schau gelangen. Als 4. Abtheilung reiht sich daran eine Ausstellung der Verkehrsmittel, sowie die 5. Gruppe, die eine Schaustellung des Sportwesens bieten wird (Touristik, Angel-, Ruder-, Schiess- und Rennsport, Amateurphotographie, Philatelie, Fecht-, Schritt- und Schneeschuhsport u. s. w.).

Mit der Ausstellung werden populäre Vorträge und Demonstrationen der ausgestellten Apparate und Geräthe verbunden.

Anfragen sind zu richten an das Bureau des Vereins, Wien, I. Minoritenplatz Nr. 4.

XVIII.

Das Jodoform und seine Bedeutung für die Gewebe.

Eine monographisch-experimentelle Studie

von

Dr. Ludwig v. Stubenrauch

Assistenzarzt der königl. chirurg. Universitäts-Poliklinik zu München.

(Hierzu Tafel I. II.)

Vorwort.

Seit man gewohnt ist, in der Behandlung localer tuberculöser Affectionen das Jodoform in ausgiebiger Weise anzuwenden, und man das Glück hatte, bei Durchführung dieser dem thätigen Forschungsgeiste der Neuzeit zu dankenden Therapie überraschende Erfolge zu erzielen, ist auch der Gedanke rege geworden, die Heilungsvorgänge in derartig behandelten Geweben zu studiren. Von vornherein war man geneigt, die günstigen Resultate der angeführten Therapie auf eine specifische, gegen den Infectionserreger der Tuberculose selbst gerichtete Wirkung des Jodoforms zurückzuführen.

So sehr diese Annahme schon auf den ersten Blick gewinnen mochte, so wenig durfte bei einer einwandsfreien Kritik der Verhältnisse ausser Acht gelassen werden, dass neben der nunmehr von klinischer Seite postulirten antibacillären Wirkung des Jodoforms auch eine Wirkung des Jodoforms auf die Gewebe, eine Veränderung in der Beschaffenheit und Structur des unter dem Einflusse des Jodoforms stehenden Gewebes eintreten musste. Diese Ueberlegung, sowie die täglich zu machende Beobachtung von dem günstigen Einflusse des Jodoforms auf die Heilung schlecht granulirender Wundflächen gaben den Anstoss zu einer eingehenden Forschung der unter dem Einflusse des Jodoforms im Gewebe und dessen einzelnen Elementen sich abspielenden Veränderungen.

Da aber das Studium dieser sich nicht allein auf ein bestimmtes Gewebe beschränken durfte, sondern auf verschiedenartige Gewebe ausgedehnt werden musste, um ein annähernd rich-

tiges Urtheil über die betreffenden Processe zu ermöglichen, so war auch die Nothwendigkeit gegeben, das auf seine Wirkung zu untersuchende Mittel nicht in einer, sondern in verschiedener Form zu appliciren, was hinwiederum erst dann möglich war, nachdem die Zersetzung des Jodoforms in diesen verschiedenen Formen genau studirt war. Zur Beurtheilung der in tuberculösen Geweben sich abspielenden Processe war es weiterhin von Nöthen, einmal die Wirkung des Jodoforms auf das normale Gewebe präcisirt zu wissen, dann aber auch, was bisher nicht völlig gelungen war, den Nachweis einer thatsächlich antibacteriellen (antituberculösen) Wirkung zu liefern.

So kam es, dass der kleine Kreis der in vorliegende Arbeit aufzunehmenden Betrachtungen erheblich weiter gezogen werden musste, als in der Absicht des Verfassers anfänglich gelegen war. Die Arbeit selbst gliedert sich in vier abgeschlossene Theile, einen historischen, einen bacteriologischen, einen chemischen und einen histologischen. Während der erste und zweite Abschnitt sich mit der antiseptischen, bezw. antituberculösen Bedeutung des Jodoforms beschäftigt, hat der dritte Theil die Zersetzungs-Vorgänge und Bedingungen zu erörtern; im vierten Abschnitte sind schliesslich die Gewebeveränderungen, wie sie unter dem Einflusse des Jodoforms auftreten, aufgenommen und die hiebei gewonnenen Bilder in der Hauptsache in einer Tafel wiedergegeben. Die in grosser Zahl nöthig gewordenen Versuche sind zum überwiegenden Theile an Thieren ausgeführt und mit der Beobachtung am Menschen combinirt worden. Das klinische Material, welches mir hiefür zur Verfügung stand, verdanke ich der Güte meines Chefs, des Herrn Professor Klaussner. Ihm sowohl wie allen jenen Herren, welche mich bei der Ausführung der einzelnen Versuche unterstützten, sei gleich an dieser Stelle herzlichst gedankt.

Bei der Zusammenstellung der einschlägigen ausserordentlich reichen Literatur konnte das vorzügliche Werk: „Baumgarten's Jahresberichte" in ausgiebiger Weise benutzt werden.

Zum Schlusse drückt der Verfasser die Hoffnung aus, durch das im Folgenden Niedergelegte die Jodoformfrage um Einiges gefördert zu haben.

München, Neujahr 1893.

ERSTER ABSCHNITT.

Im Gegensatze zu allen übrigen jetzt noch gebräuchlichen Antisepticis währte es bei der Festellung der antibacteriellen Kraft des Jodoforms sehr lange Zeit, bis eine annähernde Aufklärung der wichtigen Frage geschaffen wurde. Bereits ein Decennium wird die Jodoformfrage von klinischer wie bacteriologischer Seite discutirt, und dennoch darf sie heutzutage noch nicht als gelöst betrachtet werden. Der Grund hierfür mag wohl darin liegen, dass die klinische Erfahrung von jeher in schroffem Gegensatze zu den Resultaten der einzelnen Experimentatoren stand und man bis zum heutigen Tage den Schlüssel zu einer vermittelnden Erklärung der gewonnenen, zum Theil sich widersprechenden Thatsachen nicht finden konnte. Während sich der praktisch thätige Chirurg jederzeit von den besonderen, keinem anderen Antisepticum eigenen Vorzügen des Jodoforms überzeugen kann, wird es wenige Bacteriologen geben, welche dem Jodoform eine besondere Bedeutung vindiciren, ja eine grosse Zahl derselben hält es für ein unbedeutendes Mittel. Indess wäre es nicht gerechtfertigt, wollte man hier einseitig urtheilen und die theils durch das Experiment, theils durch die praktische Erfahrung gewonnenen Thatsachen, selbst wenn sie in gegenseitigem Widerspruche stehen, anzweifeln. Wenn irgendwo, so gelten hier die Worte v. Volkmann's, welcher am Chirurgencongresse im Jahre 1887 ausrief: „Es ist ein grosser logischer Fehler, anzunehmen, dass eine sicher constatirte Thatsache eine andere sicher constatirte Thatsache aufheben könne, selbst wenn sie in Widerspruch mit einander stehen, d. h. in scheinbarem Widerspruch."

Die Literatur der letzten Jahre ist Dank der eifrigen Forschung überaus reich geworden an Mittheilungen über die Wirkung des Jodoforms; wohl kein anderes Antisepticum — wenn wir den Ausdruck vorerst beibehalten wollen — hatte sich eines so ausgedehnten Interesses zu erfreuen gehabt, ein Beweis dafür, dass eben das Jodoform nicht ein Körper ist, der seine Wirkungen an jedem Orte und unter allen Umständen zu entfalten im Stande ist, sondern dass das Jodoform selbst nur unter bestimmten, erst durch die Erfahrung und das Experiment zu präcisirenden Bedingungen zu seiner Wirkung gelangen kann. Es mag wohl jetzt an der Zeit sein, die bisher bekannt gewordenen Thatsachen zusammenzufassen, durch neue zu ergänzen, um so ein abgeschlossenes Ganzes aus der Summe jener zahlreichen und sorgfältigen Studien zu liefern, deren gegenseitige Abwägung erst zum gewünschten Ziele führen kann.

Von seiner im Jahre 1822 durch Serullas erfolgten Entdeckung bis zum Jahre 1880 war das Jodoform grösstentheils zu therapeutischen Experimenten verwendet worden. In die Praxis wurde es wegen seines grossen Jodgehaltes von Bouchardat eingeführt, später kam es durch Moretin und Humbert (1), Mouzard und Maitre (2), Righini und Franchini (3), Greenlogh und Num (4), Demarquay (5), Besnier (6), Niezkowsky (7), Boyer (8), Kennedy (9), Izard (10), Purden (11), Lazansky (12), Martini (13) mit wechselndem Erfolge in Anwendung bei allen jenen Krankheiten, bei welchen Jod indicirt ist, wie auch äusserlich bei torpiden ulcerösen Processen (insbesondere beim weichen Schanker). Während so das Jodoform noch in den 70er Jahren in den Händen der internen Kliniker, Dermatologen und Syphilidologen, Otiater und Gynäkologen fungirte, kam es im Jahre 1880 nach der empfehlenden Publication v. Mosetig's (14) in die chirurgische Praxis, um in dieser seine segensreichen Wirkungen zu entfalten und sich einen ehrenvollen Platz im Arzneischatze der modernen Chirurgie zu bewahren. Die vorerwähnte Mittheilung v. Mosetig's, welche die Anwendung des Jodoforms nach Operationen wegen fungöser Processe zum Gegenstand hatte, war entscheidend für die Geschichte des Jodoforms. Doch schien es, als sollte trotz der vorzüglichen, zu Anfang der 80er Jahre bekannt gewordenen Erfolge das neu creirte Mittel wieder in Acht kommen. Hatten die auf mangelhafter Kenntniss einer rationellen Anwendungsweise beruhenden Unglücksfälle schon gewisse Besorgniss erregt, um wie viel grösser musste die Aufregung der damals prakticirenden Chirurgen gewesen sein, wenn sie die Arbeit Heyn's und Rovsing's (15) lasen, deren Resultate in dem Satze zusammengefasst waren, dass das Jodoform in der Chirurgie als Antisepticum werthlos, ja dass es sogar ein gefährliches Mittel sei, da es selbst pathogene Mikroorganismen enthalten oder übertragen könne. Wir bemerken gleich jetzt, dass die Mehrzahl der von Heyn und Rovsing ausgeführten Versuche im Reagenzglase vorgenommen wurden, dass somit auch die Resultate der genannten Arbeit für uns jene Bedeutung nicht haben können, welche sie beanspruchen müssten, wenn sie mit der Beobachtung am kranken Menschen combinirt worden wären. Indess haben wir wichtige Thatsachen der Arbeit Heyn's und Rovsing's zu entnehmen, nämlich dass das Jodoform unzersetzt keinen bacterientödtenden Einfluss ausübt. Die Versuche der beiden dänischen Autoren sind die ersten nennenswerthen auf dem Gebiete der Jodoformuntersuchungen gewesen, und dürfte es deshalb vielleicht gerechtfertigt erscheinen, dieselben wenigstens in gedrängter Form hier wiederzugeben.

Im Wesentlichen wurde mit dem Staphylococcus pyogenes aureus, dem häufigsten Infectionserreger, gearbeitet. Die Versuche wurden, wie oben bemerkt, fast ausschliesslich im Reagenzglase vorgenommen, nur wenige, von denen ein einziger gelang, befassten sich mit dem Thierkörper. Die Ausführung der Versuche selbst geschah in der Weise, dass das Jodoform in Pulverform, in öliger Lösung, sowie auch in Aufschlemmungen mit Bacterienculturen in Berührung gebracht wurde. Sämmtliche Versuche fielen zu Ungunsten des Jodoforms aus, d. h. in allen Fällen trat ungehinderte Entwicklung von Bacterien ein.

Die Arbeit Heyn's und Rovsing's wurde alsbald nach ihrem Erscheinen von vielen Seiten angefochten[1]) und bezogen sich die Erwiderungen, welche gegen dieselbe erhoben wurden, im Wesentlichen auf die von den Verfassern der dänischen Arbeit formulirten Schlussfolgerungen, die einer energischen Kritik gegenüber aus zum Theil von mir bereits erörterten Gründen nicht Stand halten konnten. Indess wäre es ein grosser Fehler, wollte man das grosse Verdienst verkennen, welches die beiden Autoren sich durch den Nachweis erworben haben, dass das Jodoform unzersetzt und ausserhalb des Thierkörpers keinen hemmenden Einfluss auf die Entwicklung des Staphylococcus pyogenes aureus (sowie noch anderer untergeordneter Bacterienarten) auszuüben im Stande ist. War doch damit eine wichtige Thatsache gefunden und der Weg für folgende Untersuchungen vorgezeichnet!

Die Staphylococcus-Versuche Heyn's und Rovsing's wurden in der Folge mit wechselnden Modificationen von anderen Forschern wiederholt. Die wesentlichsten dieser Versuche scheinen von Lübbert (16) gemacht worden zu sein.

---

1) Poten (Fortschritte der Medicin 1887. S. 131) führte gegen die Darlegungen Heyn's und Rovsing's aus, dass die antiseptische Wirkung des Jodoforms auf der Abspaltung von freiem Jod beruhe, wie es ja auch in jeder unter dem Einflusse des Lichtes und Sauerstoffes stehenden Jodoformlösung der Fall sei, und wie es weiterhin in den Wunden des menschlichen Körpers durch die Einwirkung der lebenden Gewebszellen (Binz) geschehe. Poten wies ferner darauf hin, dass die Bedingungen zu einer Jodabspaltung in den Versuchen Heyn's und Rovsing's möglichst ungünstige gewesen seien. — Gegen die von Poten dargelegten Ansichten bemerken Heyn und Rovsing (Fortschr. d. Medicin 1887. S. 203), dass die von Poten vertretene Ansicht von der Wirkungsweise des Jodoforms zwar allgemein verbreitet, aber nicht bewiesen sei. Auch der Einwand Poten's, es seien in den Versuchen die Bedingungen für eine Jodabspaltung möglichst ungünstige gewesen, entbehre der Richtigkeit, da sie (die Verfasser) das zu den Versuchen benutzte Jodoformöl 8 Tage am Lichte hätten stehen lassen.

Lübbert stellte sich die Frage, ob das Jodoform, wenn es ausserhalb des Thierkörpers erwiesenermaassen keine antiseptische Wirkung ausübe, nicht doch innerhalb des letzteren einen antibacteriellen Einfluss auf gleichzeitig in das Gewebe gebrachte Infections-Mikroorganismen zu entfalten befähigt sei. Im Wesentlichen wollte er die Verhältnisse beim Staphylococcus pyogenes aureus studiren. Seine Versuche stellte Lübbert in der Weise an, dass er theils subcutane und intraarticuläre Injectionen mit Aufschlemmungen von Jodoform in destillirtem Wasser (10 Ccm. Wasser, 5 Grm. Jodoform), welche verhältnissmässig kleine Quantitäten des Coccus enthielten, ausführte, theils Inficirungen von Hauttaschen durch ein Gemisch von Jodoform mit dem Coccus, theils Inficirungen von glatten Muskelschnittwunden durch Einbringung von kleinen Quantitäten einer Cultur in die Tiefe der Wunde mit nachheriger Ausfüllung der Wunde mit Jodoform vornahm.[2]) Bei den intraarticulären Injectionen wurden, wie oben mitgetheilt, Aufschlemmungen von Jodoform verwendet, auch Jodoformäther, in welchem die zu prüfenden pathogenen Mikroorganismen suspendirt waren, kam zur Verwendung. In allen Fällen wurden die Jodoformversuche durch Parallelversuche ohne Jodoform controlirt. So überzeugte sich Lübbert aus Versuchen mit Sublimat, dass der verwendete Impfstoff einem Antisepticum wohl zugänglich war, da in den mit Sublimat ausgeführten Versuchen die Infection mit Staphylokokken ausblieb, während Jodoform keinen Einfluss auf das Wachsthum dieser Kokken auszuüben im Stande war. Das Resultat der exacten und werthvollen Untersuchungen Lübbert's ist in Kürze folgendes: „Das Jodoform vermag die dem Kaninchenkörper einverleibten Staphylokokken nicht einmal am Wachsthum zu verhindern, geschweige denn wirklich abzutödten."[3]) „In meinen Versuchen", so schreibt der Verfasser, „hat sich also das Jodoform als Antisepticum nicht bewährt, es vermochte aber nicht einmal eine aseptische Wirkung

2) Ein Theil der Versuche wurde in der Weise modificirt, dass die Infection der Muskelschnittwunden mit jodoformirten Staphylokokken unter späterer nochmaliger Jodoformirung der Wunde erfolgte.

3) Die oben erhaltenen Versuchsresultate Lübbert's stimmen mit jenen von Baumgarten und Kunz überein, welche bereits vor Lübbert diesbezügliche Mittheilungen machten („Ueber das Jodoform als Antiparasiticum." Berliner klin. Wochenschr. 1887. Nr. 20). In der betreffenden Abhandlung sind die Ergebnisse grösserer Versuchsreihen notirt, welche Baumgarten mit seinem Schüler Kunz ausgeführt hat: Staphylokokken wurden mit der bis 40fachen Menge von Jodoformpulver innig vermengt ins Unterhautzellgewebe von Meerschweinchen und Kaninchen gebracht. Die derart behandelten Thiere acquirirten ausnahmslos typische Staphylokokkenabscesse.

zu entfalten, wenn der im Thierkörper gegebene Nährboden durch das Jodoform nicht so schnell und in der Ausdehnung untauglich gemacht wurde, dass eine stärkere Vermehrung der Mikroorganismen hintangehalten werden konnte."

Wenn nunmehr aus den oben geschilderten Versuchen mit Sicherheit hervorging, dass die Infection einer frischen Wunde mit Staphylokokken unter dem Einflusse des Jodoforms nicht verhütet werden kann, so war die Frage noch zu erledigen, wie sich bisher aseptische, längere oder kürzere Zeit unter der Jodoformbehandlung stehende Wunden einer Infection mit den genannten Mikroorganismen gegenüber verhalten würden. Lübbert meint, dass diese Frage, welcher er ebenfalls durch Versuche näher zu treten suchte, nicht gut entschieden werden könne, und zwar deshalb, weil — wie Lübbert glaubt — ein wirksames Haften der Staphylokokken auf granulirenden oder nicht mehr ganz frischen Wunden überhaupt sehr schwierig herbeizuführen sei. Trotzdem meint Lübbert auf Grund seiner Versuche annehmen zu dürfen, dass eine jodoformirte Wunde der Zeit nach früher widerstandsfähig werde, als eine ohne Jodoform belassene. Diese Erscheinung würde dann nach Lübbert's Ansicht so zu deuten sein, dass sich auf der Wundoberfläche unter dem Einflusse des Jodoforms eigenthümliche Gerinnungsproducte bilden, wodurch ein Zustand der Trockenheit bewirkt wird, welcher einer Vermehrung der Mikroorganismen ungünstig ist.[4])

Sattler (17) glaubte auf Grund sehr zahlreicher Versuche wieder für die antibacterielle Wirkung des Jodoforms eintreten zu müssen. Im Wesentlichen arbeitete er mit Seidenfäden, die, mit Mikroorganismen vorher imprägnirt, längere Zeit in Jodoform-(Jodol-)pulver oder Jodoform-(Jodol-)Vaseline aufbewahrt waren. Sattler will in mehreren Fällen eine hemmende Wirkung[5]) auf das Wachsthum der Staphylokokken gesehen haben. Am Schlusse seiner Arbeit gelangt der Verfasser zu der Meinung, dass das Jodoform in Wunden hauptsächlich

4) „Die ganz besonders günstige Wirkung der Jodoformgaze — so schreibt Lübbert — erklärt sich wohl einfach dadurch, dass die hygroskopische Faser unter Umständen das aufsaugt, was das Jodoform bei der Bildung von Gerinnungsproducten nicht bewältigen oder nicht brauchen kann." Lübbert giebt selbst zu, dass zur Sicherstellung der oben postulirten Veränderungen auf der Wundoberfläche weitere Versuche nöthig wären, namentlich auch mit anderen indifferenten austrocknenden Pulvern.

5) Behring machte darauf aufmerksam, dass durch eine feine Vertheilung des Jodoforms in künstlichen Nährböden wohl eine unverkennbare Wachsthumshemmung des Staphylococcus pyogenes aureus, nicht aber eine Vernichtung desselben erzeugt werden könne.

durch die Mikroorganismen zersetzt wird, dass aber dem Jodoform selbst jede Einwirkung auf die Bacterien abgeht.[6])

Schnirer (18), welcher gleichfalls den Einfluss des Jodoforms auf die pathogenen Mikroorganismen studirte, legte seinen Untersuchungen die Frage zu Grunde, ob das Jodoform in derselben Weise, wie in der Chirurgie angewandt, im Stande ist, die für die Wundinfectionskrankheiten wichtigsten pathogenen Mikroorganismen zu schädigen oder zu vernichten. Schnirer's Untersuchungen konnten eine antiseptische Wirkung des Jodoforms auf die zur Beobachtung gewählten Mikrobien (Staphylokokken, Streptokokken, Milzbrandbacillen) nicht erweisen.

Auch Neisser (19) prüfte in äusserst umfassenden sorgfältigen Versuchen die Wirkung des Jodoforms auf die verschiedensten Bacterienarten. Die grossen Dimensionen der Neisser'schen Arbeit ermöglichen es nicht, hier genaue Details über die einzelnen Versuche zu geben, weshalb nur das Wesentlichste für die Frage der antiseptischen Bedeutung des Mittels mitgetheilt werden soll. Neisser fand, dass Staphylokokken und Streptokokken entweder nur wenig oder gar nicht durch Jodoform beeinflusst werden. Zu erwähnen ist noch, dass von dem genannten Autor auch weitere Versuche darüber angestellt wurden, in welcher Weise das Jodoform seine antibacteriellen Eigenschaften (wenn man solche annimmt) äussern könne. Neisser kam zu dem Schlusse, dass das Jodoform nur dann antiseptisch wirken könne, wenn es zersetzt und damit Jodwasserstoff, bezw. nascirendes Jod gebildet würde; je stärker demnach die Reductionsvorgänge von Seiten der Gewebe oder durch gewisse Bacterienarten stattfänden, desto rascher und stärker trete die Zersetzung des Jodoforms und somit die antibacterielle Kraft desselben in Thätigkeit.

Riedlin (20) fand ebenfalls das Jodoform dem Staphylococcus gegenüber wirkungslos.

Im Gegensatze zu den negativen Resultaten Neisser's und Riedlin's suchten di Mattei und Scala (21) der Ansicht von der antibacteriellen Wirkung des Jodoforms, welche ausser für die Cholerabacillen für keine andere pathogene Bacterienart bis dahin sicher erwiesen war (Baumgarten), eine Stütze durch neue Experimente zu verschaffen. Doch brachten die beiden Autoren nichts Wesentliches. Auch sie glaubten gefunden zu haben, dass das Jodo-

6) Dass diese Ansicht Sattler's nicht allgemein zutreffend ist, beweisen später zu besprechende Versuche Buchner's.

form erst dann zu einer Wirkung gelangte, wenn es mit reducirenden Substanzen zusammengebracht worden war; wenn dies geschehen, habe das aus dem Jodoform frei werdende Jod einen antiseptischen Einfluss auf die Bacterien ausüben können.[7])

Karlinski (22) studirte, veranlasst durch de Ruyter's Annahme einer thatsächlich vorhandenen antiseptischen Wirkung des Jodoforms, den Einfluss desselben auf die Eitermikroorganismen sowohl an künstlichen Reinculturen als auch an Thieren. Er fand, dass eine schädliche Wirkung des Jodoforms auf die genannten Mikrobien nicht angenommen werden dürfe. Wohl aber constatirte Karlinski einen hemmenden Einfluss auf den Fäulnissprocess des Eiters innerhalb des Thierkörpers wie auch ausserhalb desselben.[8])

Martens (23) arbeitete im Laboratorium von Grawitz, um den Einfluss des Jodoforms auf die pyogenen Staphylokokken und Streptokokken festzustellen. Es fand sich in seinen Versuchen, dass Jodoform dieselben weder tödtet, noch in ihrem Wachsthum hemmt. Auch konnte Kronacher (24), welcher mit Erysipelkokken (Milzbrand und Rotzbacillen) arbeitete, nicht den mindesten Einfluss auf die Lebensfähigkeit und das Wachsthum der zur Beobachtung gelangten Bacterien wahrnehmen.

In neuerer Zeit suchten einige Forscher den Jodoformuntersuchungen andere Gesichtspunkte zu Grunde zu legen. So versetzte E. Maylard (25) den Eiter verschiedener Bacterienarten (namentlich des Staphylococcus pyogenes aureus) mit Jodoform und will damit eine Abschwächung der Virulenz der Eiterkokken erzielt haben.

Braatz (26) wies darauf hin, dass man bei so subtilen Untersuchungen mit Bacterien vor Allem zwischen dem aëroben und dem anaëroben Wachsthum der zu untersuchenden Mikroorganismen unter-

7) Auch diese Ansicht fällt unter das in Anmerkung 5 Gesagte.

8) Diese Thatsache einer antisaprogenen Wirkung des Jodoforms war schon im vorhergehenden Jahre von Kunz, welcher unter Leitung Baumgarten's arbeitete, gefunden worden (Beitr. zur path. Anat. u. Phys. Bd. II. Heft 2). Kunz stellte fest, dass im Contact mit dem lebenden Gewebe das Jodoform im Stande ist, auf saprophytische Mikroorganismen vernichtend einzuwirken. Zugleich wies Kunz nach, dass die Wirkung des Jodoforms auf fäulnisserregende Bacterien nur auf diese, nicht vielleicht auch auf gleichzeitig anwesende pyogene Infectionskeime stattfindet, ein Ergebniss, welches für die Wundbehandlung von der grössten Bedeutung insofern ist, als die antiseptische Behandlung von Wunden nicht durch Jodoform allein stattfinden darf.

Auch Jeffries (The antibacterial action of Jodoform. American Journal of the medical Sciences 1888 January) kommt auf Grund seiner Experimente zu der Ansicht, dass das Jodoform zwar kein parasitentödtendes Mittel sei, aber die Entwicklung der Bacterienkeime und den Fäulnissgeruch vermindere.

scheiden müsse. Er glaubte aus eigenen mit Jodoform und Staphylococcus pyogenes aureus angestellten Versuchen annehmen zu dürfen, dass die aërob wachsenden Staphylokokken durch das Jodoform nicht, wohl aber die anaërob wachsenden etwas beeinflusst werden.

Grosses Aufsehen erregte eine Thatsache, welche de Ruyter (27) in Gemeinschaft mit Behring fand. In Eiter-Jodoformmischungen (siehe Seite 444) wurde das Jodoform zersetzt und zwar durch die von den Eiterkokken gebildeten Ptomaïne. Dadurch aber, dass letztere aus dem Jodoform Jod frei machten, wurden sie von dem freigewordenen Jod gebunden und so ihrer perniciösen Eigenschaften beraubt.[9])

Behring (28) fand weiterhin, dass Cadaverin, welches allein eitererregend wirkt, nach Jodoformzusatz diese Eigenschaft verliert, und glaubte derselbe Autor aus dieser Thatsache und der Analogie derselben mit der zwischen Eiterptomaïnen und Jodoform stattfindenden Wechselbeziehung eine heilsame Wirkung bei malignen Eiterprocessen dem Jodoform selbst unter Ausschluss einer directen Wirkung desselben auf die Eiterkokken zuschreiben zu müssen.

Auffallend war die Thatsache, welche Buchner (29) entdeckte. Buchner constatirte, dass Jodoformdämpfe einen hemmenden Einfluss auf das Wachsthum der Cholerabacillen (Koch'schen Kommabacillen, Finkler-Prior'schen Bacillen) auszuüben befähigt sind. Die originelle Versuchsart Buchner's war folgende: Reagircylinder wurden mit 10 Ccm. steriler 10proc. alkalischer Fleischpeptongelatine bis zur Verflüssigung der Gelatine erwärmt und mit Reincultur von

9) Baumgarten hebt mit Recht hervor (Jahresber. 1887. S. 371 Anmerkung 523), dass, so grosses Interesse die de Ruyter-Behring'schen Versuche beanspruchen müssten, dieselben dennoch für die Frage der Verhinderung einer Infection mit pyogenen Mikroorganismen belanglos seien, da, wie de Ruyter selbst mittheilt, in den Jodoform-Eiter-Mischungen zwar die Ptomaïne unschädlich gemacht würden, nicht aber die pyogenen im Eiter enthaltenen Kokken. Was die Bedeutung der von de Ruyter gefundenen Thatsachen für die Wundinfection anlange, so meint Baumgarten, könne die de Ruyter'sche Entdeckung nur für die putride Zersetzung eiternder Wunden in Frage kommen, gegen welche das Jodoform, wie auch Versuche anderer Autoren (Kunz, Karlinski) erwiesen, thatsächlich einen erheblichen Einfluss ausübt. Auch Rovsing (Bemerkungen in Bezug auf de Ruyter's Jodoformuntersuchungen. Fortschr. d. Medicin 1888. Nr. 15) widerlegt die Ansicht de Ruyter's, dass das Jodoform, wenn es auch die Eiterkokken selbst nicht beeinflusse, dennoch als wirksames Mittel gegen die Eiterung gelten müsse, damit, dass, wenn das Jodoform nicht die Eiterkokken selbst, die alleinigen Erzeuger der Eiterptomaïne zu tödten im Stande sei, auch der schädigende Einfluss des Jodoforms auf die Ptomaïne eine praktische Bedeutung nicht beanspruchen könne.

Choleravibrionen inficirt. Nach gründlichem Mischen der Gelatine wurde dieselbe zum Erstarren gebracht, schliesslich die Gläser bei 22—23° aufbewahrt; in den Reagircylindern wurde über der Gelatine noch ein kleines mit etwas Jodoform gefülltes Glasröhrchen aufgehangen, so dass sich im Reagenzglase Jodoformdämpfe entwickeln konnten. Die Versuche ergaben folgendes sehr auffallendes Resultat: Während in den unteren Schichten der Gelatine die Colonien üppig wuchsen, zeigte die oberste Zone der Gelatine in einer Tiefe von 4—10 Mm. keine Entwicklung von Bacterien, solange das mit Jodoform gefüllte Gläschen im Reagenzcylinder verweilte. Buchner bemerkt jedoch ausdrücklich, dass diese Wirkung des Jodoforms nur als eine Wachsthumshemmung aufzufassen ist, da nach Entfernung des Jodoformgläschens aus dem Reagenzcylinder nachträgliche Colonienbildung in der bis dahin bacterienfreien Zone der Gelatine eintreten kann. Dass thatsächlich Jodoformdämpfe es waren, welche die beschriebene Wirkung hervorriefen, und nicht etwa Joddämpfe, gelang Buchner durch Controlversuche leicht nachzuweisen.

Nicht viel besser als mit den im Vorhergehenden besprochenen Bacterienarten fielen die Versuche mit den Milzbrand- und Tetanusbacillen aus. Auch hier konnte eine directe antiseptische Wirkung des Jodoforms nicht bewiesen werden.

Kunz (30), welcher in Gemeinschaft mit Baumgarten arbeitete, fand, dass Thiere ebenso typisch an Milzbrand[10]) starben, wenn die Bacillen mit Jodoform applicirt worden waren, wie die Controlthiere, bei welchen Jodoform den Bacillen nicht beigemengt war. Nur trat der Tod bei den Jodoformthieren etwas später ein.

Günstigere Resultate lieferten Versuche Senger's (31)[11]), welcher Folgendes constatirte: Bringt man Jodoform mit einer in Gelatine befindlichen Anthraxcultur zusammen und impft den ersten Tag auf neue Gelatine ab, so wachsen Milzbrandbacillen weiter, aber „kümmerlich", wie Senger sagt. Impft man aber erst 2, 3 und 4 Tage später ab, so wächst nichts mehr auf Nährgelatine. Die mikroskopische Untersuchung der unter dem Einflusse des Jodoforms stehenden Bacillen ergab, dass dieselben verändert waren, und bezeichnet Senger den Process als „protoplasmatische Degeneration". Zur endgültigen Beurtheilung der oben mitgetheilten Versuchsresultate impfte Senger die Jodoform-Anthraxgelatine auf Thiere und erhielt dabei sehr interessante Resultate: Wurde eine Maus am 1. Tage mit

10) Die Versuche wurden auch mit Septicämiebacillen angestellt und fielen ebenfalls zu Ungunsten des Jodoforms aus.

11) Aehnliches wie Senger fand auch de Ruyter.

der Mischung geimpft, so starb sie; ebenso am 2., 3. und am 4. Tage; aber der Tod des Thieres war in diesen Fällen schon hinausgeschoben. Nach dem 6. Tage aber starb keine Maus mehr. Noch schlagender waren folgende Versuchsergebnisse: An einem Thiere wurde eine Hauttasche angelegt und in diese zunächst Jodoform gebracht; in zweiter Linie wurde in dieselbe Tasche in bestimmten Zeitabschnitten Milzbrand geimpft. Betrug nun der von der Application des Jodoforms bis zur Impfung verflossene Zeitabschnitt bis zu ½ Stunde, so starben die Thiere; waren dagegen ¾ Stunden verstrichen, so starben die Thiere nicht mehr. Wir ersehen daraus, dass die Milzbrandbacillen in ihrer Virulenz durch das Jodoform abgeschwächt werden können, so zwar, dass die Versuchsthiere nicht mehr der Krankheit erliegen.[12])

12) Es wurde früher bereits erwähnt, dass auch Kunz den späteren Eintritt des Todes bei den Jodoformthieren beobachtete. Baumgarten will jedoch diese Erscheinung nicht auf eine antibacterielle Wirkung des Jodoforms zurückführen, sondern erklärt dieselbe folgendermaassen: „Innerhalb der eingebetteten Jodoformmasse können natürlich die Bacterien einfach aus Nahrungsmangel zunächst nicht wachsen. Das Jodoform muss sich erst in den Gewebssäften lösen, damit die Bacillen, resp. deren Sporen mit den Geweben in Berührung treten können. In dem Maasse aber, in welchem diese Auflösung vor sich geht, müssen die eingeschlossenen Bacterien, sowie das angrenzende Gewebe von der Jodoformlösung durchtränkt werden. Trotz dieser für die Entfaltung einer etwaigen antibacteriellen Wirkung des Jodoforms wohl denkbar günstigsten Chancen ist der Propagation der genannten Bacillen kein Einhalt geschehen; ½ bis höchstens 1 Tag später als die Controlthiere erlagen auch die Jodoformthiere.“ Ich bin auf die Details der Kunz-schen Versuche früher mit Absicht nicht eingegangen, glaube aber hier Einiges in Kürze nachholen zu müssen. Kunz experimentirte im Wesentlichen in der Weise, dass er die Bacterien mit Jodoform innig vermischt gleichzeitig in das Unterhautzellgewebe von Thieren applicirte. Diese Application ist indess wesentlich verschieden von jener, wie sie Senger übte. Während in den Kunz'schen Versuchen das Jodoform gleichzeitig mit den Mikroorganismen in den Körper gebracht wurde, fand in Senger's Experimenten die Application des Jodoforms früher statt, als die Einimpfung der Mikroorganismen: daher die zu Gunsten des Jodoforms ausfallenden Resultate in Senger's Versuchen. Meines Erachtens nach trifft die Erklärung, welche Baumgarten für den späteren Eintritt des Todes bei den Jodoformthieren Kunz's formulirte, nicht ganz für die Versuchsthiere Senger's zu. Einmal ist hier schon die Verschiedenheit in der Versuchsanordnung zu berücksichtigen, dann darf auch in den Senger'schen Experimenten nicht der Einwand aufrecht erhalten werden, dass — wie es möglicher Weise in den Kunz-schen Versuchen der Fall gewesen — durch das Verreiben der Bacterien mit dem Jodoform einfach auf mechanischem Wege eine Abtödtung der ersteren bewerkstelligt wurde. Eine andere Frage ist die praktische Bedeutung der Versuche für die Wundbehandlung; hier dürfte die Versuchsart Senger's wohl nicht den natürlichen Verhältnissen entsprechen oder ein so unzuverlässiges Mittel in der Therapie der Milzbrandinfection zur Anwendung kommen.

Auch Neisser (19) fand in seinen sehr zahlreichen an Mäusen und Kaninchen ausgeführten Versuchen stets eine Verzögerung des Todes nach Impfung mit jodoformirten Milzbrandculturen, während durch Impfung nicht jodoformirter Culturen dieser Erfolg nicht zu erzielen war. Die Verzögerung betrug 6 — 12 — 24 — 48 Stunden. Eine wirkliche Vernichtung der Virulenz der Bacterien dagegen konnte Neisser nicht nachweisen.

Löete (32), welcher die Frage nochmals in Angriff nahm, ob vorherige oder nachfolgende Application von antiseptischen Stoffen die Entwicklung des Impfmilzbrandes aufzuhalten oder zu hemmen im Stande ist, konnte einen Einfluss des Jodoforms auf den Verlauf der Krankheit nicht feststellen.

Ebenso ungünstig sind die Resultate der Jodoformuntersuchungen mit Tetanusbacillen von folgenden Autoren:

Tizzoni und Cattani (33) studirten unter anderen Desinfectionsstoffen auch die Wirkung des Jodoforms auf Reinculturen des Tetanusbacillus und fanden, dass dasselbe mit den Culturen vermischt und Thieren subcutan eingeimpft den Ausbruch der Krankheit nicht im mindesten verhindert oder verzögert. Entgegen diesem Ergebnisse Tizzoni's und Cattani's äusserte Sormani (34) die Ansicht, dass das Jodoform das tetanigene Gift zu neutralisiren befähigt sei, und erklärte die negativen Resultate Tizzoni's und Cattani's damit, dass Jodoform nur dann eine desinficirende Wirkung ausübe, wenn es, mit reducirenden Substanzen zusammengebracht, freies Jod abgiebt, was in den Versuchen der beiden genannten Autoren nicht der Fall gewesen sei. Sormani schliesst sich also der Ansicht Behring's an, welcher eine allgemeine Gültigkeit nicht zuerkannt werden kann.[13]) Die Versuche Sormani's gaben folgendes Resultat: Mäuse, welche mit tetanigener Erde allein geimpft waren, starben an Tetanus, während andere Mäuse, welche die gleiche Menge Erde mit 0,1—0,2 Grm. Jodoform applicirt bekamen, gesund blieben. Interessant sind folgende Versuche: Jodoform auf die Wunden zweier an Tetanus leidender Personen gebracht, machte, wie Baumgarten mittheilt, das Material der Wunden, welches vor der Jodoformapplication virulent gewesen war, unwirksam, ohne den Krankheitsverlauf bei den betreffenden Personen zu beeinflussen. In einer weiteren Reihe von an Meerschweinchen und Kaninchen angestellten Versuchen constatirte Sormani, dass von 6 subcutan mit Tetanusbacillen geimpften Thieren, bei welchen die Wunden in verschiedenen

13) Vergl. Anmerkung 6.

Zeitabschnitten nach der Impfung mit Jodoform behandelt wurden, nur eines zu Grunde ging. —

Im Vorhergehenden wurden die Resultate einer grossen Reihe von Untersuchungen bekannt gegeben, welche den Einfluss des Jodoforms auf die verschiedensten Bacterienarten festzustellen bemüht waren, und wurde bisher noch nicht jener Wirkung gedacht, welche die nächste Veranlassung zur Wiedereinführung des Jodoforms in die chirurgische Praxis gegeben hatte: ich meine die antituberculöse Wirkung. Es schien geboten, diese Eigenschaft des Jodoforms in einem besonderen Abschnitte zu besprechen, um so mehr, als gerade die Aufmerksamkeit der Kliniker seit der Mittheilung v. Mosetig's (14) auf eine specifische antituberculöse Wirkung des Mittels gerichtet ist. Hier war es das Verdienst Baumgarten's, die Frage zuerst auf experimentellem Wege in Angriff genommen zu haben.

Baumgarten (35) verrieb kleine Schüppchen von auf Blutserum cultivirten Tuberkelbacillen auf das Innigste mit 10- bis 40fachen Quantitäten von Jodoformpulver und brachte dann das Bacillengemisch in das Unterhautzellgewebe von Kaninchen und Meerschweinchen. Das Resultat war, wie Baumgarten selbst mittheilt, folgendes: In allen Versuchen entwickelten sich die Tuberkelbacillen und mit ihnen die Tuberculose sowohl local als allgemein mit derselben Schnelligkeit und Extensität, wie bei den Controlthieren, die mit gleichen Quantitäten unjodoformirter Tuberkelbacillen geimpft waren. Die Versuchsergebnisse Baumgarten's wurden bald nach dem Erscheinen seiner Arbeit von Kunz (30) bestätigt. Zu ähnlichen Resultaten gelangte auch Rovsing (36).

Rovsing experimentirte in der Weise, dass er die Substanz eines miliaren Lungentuberkels mit der 4—5fachen Menge von Jodoform verrieb und dann Theilchen dieser Mischung in die vordere Augenkammer von Kaninchen brachte. In allen Fällen trat locale Tuberculose mit nachfolgender allgemeiner auf. Rovsing glaubte sogar beobachtet zu haben, dass jene Augen, in welche die jodoformirte Tuberkelmasse gebracht worden war, früher destruirten, als jene, bei welchen der Jodoformeinfluss ausgeschaltet war. Die Versuchsresultate veranlassten den Verfasser der citirten Arbeit zu dem Schlusse, dass das Jodoform nicht nur keinen Einfluss auf die Lebensfähigkeit der Tuberkelbacillen hat, sondern sogar eine irritirende Wirkung auf die Gewebe ausübt, wodurch dasselbe zu einem besseren Nährboden für die Tuberculose gemacht wird.

Auch Cavagnis (37) konnte eine antituberculöse (antibacterielle) Wirkung des Jodoforms nicht constatiren.

Behring (38) giebt bekannt, dass auf Blutserumböden, welche mit krystallinischem Jodoform gemischt waren, die Tuberkelbacillen selbst nach 6 Wochen langer Aufbewahrung im Brutschrank kein Wachsthum zeigten [14]), während die Controlculturen sich regulär entwickelten.

Tilanus und E. Wagner (39) schreiben dem Jodoform einen entschiedenen Einfluss auf die Tuberkelbacillen zu. Tilanus versetzte in einer Reihe von Versuchen Glycerin-Agarböden mit einer Spur von Jodoform und impfte sie dann mit einer Reincultur von Tuberkelbacillen; in einer anderen Reihe von Experimenten wurde nach Analogie der früher erwähnten Buchner'schen Versuchsanordnung ein offenes mit Jodoform gefülltes Röhrchen in die mit Tuberkelbacillen auf Glycerin-Agar geimpften Gläser gebracht. In keinem Culturröhrchen kamen die Tuberkelbacillen zur Weiterentwicklung, während in den Controlgläsern die Culturen gut wuchsen. In einer dritten Versuchsreihe fand Tilanus, als er Jodoformdämpfe auf eine Tuberkelbacillencultur einwirken liess, dass die Bacillen nach 6 Tagen noch virulent, nach 4 Wochen dagegen abgestorben waren.[15])

Nach Bruns und Nauwerck (40) soll das Jodoform eine specifisch antituberculöse Wirkung besitzen. Bruns punctirte eine grössere Zahl von tuberculösen Abscessen, aspirirte deren Inhalt und injicirte dann eine 10 proc. Jodoform-Glycerin-Alkoholmischung. Nauwerck, welcher eine grosse Anzahl von Wandungen derartig behandelter Abscesse histologisch untersuchte, fand, dass neben den an späterer Stelle zu schildernden Gewebsveränderungen in der Abscesswand die Tuberkelbacillen sich vermindern und schliesslich verschwinden.[16])

---

14) Baumgarten (Jahresbericht 1887. S. 178 Anm.) hält es für gewagt, aus dieser Beobachtung auf eine entwicklungshemmende Wirkung des Jodoforms auf die Tuberkelbacillen zu schliessen; er meint, das Wachsthum der Tuberkelbacillen auf künstlich präparirtem Serum sei von einer grossen Zahl nicht immer controlirbarer Bedingungen abhängig, so dass ein Ausbleiben des Wachsthums stets mit grosser Vorsicht zu beurtheilen sei. Baumgarten glaubt, es sei von Behring der Beweis nicht erbracht worden, dass das Ausbleiben des Wachsthums wirklich allein dem Jodoformzusatze zugeschrieben werden müsse; es wäre noch zu bedenken, dass eine durch den Jodoformzusatz bewirkte Veränderung der nutritiven Qualität des Nährbodens die Ursache der Erscheinung möglicher Weise darstellt.

15) Dass die Ergebnisse Tilanus und später E. Wagner's nicht einen Schluss auf die Verhältnisse im lebenden Körper gestatten, liegt auf der Hand; dazu fehlte der Beweis der Resultate durch Thierimpfung; nach Baumgarten ist das Jodoform selbst in grossen Quantitäten und innig mit den Tuberkelbacillen vermischt gleichzeitig in den lebenden Thierkörper gebracht nicht im Stande, die Entwicklung und das Wachsthum der bacillären Keime zu hemmen.

16) Es ist hervorzuheben, dass — worauf bereits Baumgarten und Neisser

Einen bedeutenden Fortschritt in der Kenntniss der antituberculösen Wirkung des Jodoforms hatte die Arbeit von Troje und Tangl (41) zu verzeichnen. Den Untersuchungen der beiden Tübinger Assistenten lag der Gedanke zu Grunde, festzustellen: 1. ob Jodoform ausserhalb des lebenden Organismus die Tuberkelbacillen zu tödten oder in ihrer Virulenz abzuschwächen vermag; 2. ob es gleichzeitig mit Tuberkelbacillen in den Thierkörper gebracht die Entwicklung der localen oder allgemeinen Tuberculose beeinträchtigt oder verhindert, und 3. ob bei experimentell erzeugten tuberculösen Abscessen von Versuchsthieren eine ähnliche Heilwirkung mit Jodoform zu erzielen sei, wie bei den kalten Abscessen des Menschen. Zur Entscheidung der ersten Frage liessen Troje und Tangl Jodoform in Dampf- sowohl wie Pulverform auf Culturen einwirken. Sie constatirten, dass nach 6tägiger Einwirkung des Jodoformdampfes das Wachsthum der Bacillen gehemmt war; nach Umlauf von 4 Wochen waren die Bacillen noch fortpflanzungsfähig; erst nach 50tägiger Einwirkung des Jodoforms erfolgte die Vernichtung der Bacillen. Die Versuche mit trockenem Jodoformpulver ergaben nach 16tägiger Jodoformwirkung eine derartige Abschwächung der Bacillen, dass nach der Impfung auf Kaninchen bei letzteren kalte Abscesse, deren Wandungen reichlich Riesenzellen enthielten, erzeugt wurden, auch der ganze Krankheitsverlauf auffallend chronisch sich gestaltete. Weiterhin wurde eine Tuberkelbacillenreincultur im Verhältniss von 1 : 15 zur einen Hälfte mit Jodoform, zur anderen mit Kohle vermischt; in verschiedenen Zeitabschnitten wurden dann von diesen Gemischen gewisse Mengen Kaninchen subcutan applicirt. Das Resultat war wie folgt: Nach 14tägiger Einwirkung von Jodoformpulver waren die Tuberkelbacillen getödtet oder bedeutend abgeschwächt; es konnte weder locale, noch allgemeine Tuberculose erzeugt werden; während die mit Kohle vermischte Bacillencultur in ihrer Virulenz nicht ein-

---

hingewiesen — aus den Untersuchungen Bruns' und Nauwerck's auf eine direct antibacilläre Wirkung des Jodoforms nicht geschlossen werden darf, da das Jodoform in den Beobachtungen der beiden Forscher in Vehikeln zur Anwendung kam, welche möglicher Weise allein schon einen antibacillären Einfluss haben können. So wissen wir, dass Alkohol für Tuberkelbacillen ein ziemlich starkes Gift ist, auch für Glycerin ist eine antibacterielle Wirkung schon nachgewiesen worden. So fand Ferrari, dass Staphylokokken in Glycerin nur 6 Tage lebten. Ueberdies kommt, wie ich mich öfter überzeugen konnte, dem Glycerin ein irritirender Einfluss auf die Gewebe zu, so dass in Versuchen über Jodoformwirkung derartige Vehikel auszuschalten sind. Von Bedeutung ist die von Beely (Therapeutische Monatshefte 1887, April) gemachte Beobachtung, dass durch einfache Punction der kalten Abscesse schon rasche Heilung der Abscesse erreicht wurde.

gebüsst hatte.[17]) In der gleichen Versuchsreihe gelang es Troje und Tangl, die Tuberkelbacillen durch Jodoform derart abzuschwächen, dass durch Verimpfung derselben ein Krankheitsbild erzeugt wurde, welches der chronischen Phthise des Menschen äusserst ähnlich war und in Lymphdrüsentuberculose, Cavernenbildung, ulcerirender Darmtuberculose u. s. w. bestand, andererseits aber auch eine eigenthümliche Form der Tuberculose mit dem Charakter der Perlsucht (Erkrankung der serösen Häute u. s. w.) hervorgerufen wurde. Anders fielen jene Versuche aus, in welchen das Jodoform gleichzeitig mit den Bacillen in den Körper gebracht wurde. Tuberkelbacillenculturen oder tuberculöses Material mit Jodoform (Jodoformpulver, Jodoformbouillon, Jodoformglycerin, Jodoformöl) gemischt und Kaninchen subcutan applicirt veranlassten stets, obwohl die Zahl der injicirten Bacillen — wie mikroskopisch festgestellt war — eine sehr geringe war, den Ausbruch der Tuberculose. Das Jodoform war also nicht im Stande, mit vollvirulenten Tuberkelbacillen in den Thier (Kaninchen)körper gebracht, dieselben in ihrer Entwicklung zu hemmen, eine Thatsache, welche bereits von Baumgarten constatirt worden war.[15])

Was nunmehr die Frage anlangt, welcher Wirkung insbesondere das in der Chirurgie festgestellte Heilvermögen des Jodoforms bei kalten Abscessen zuzuschreiben sei, ob eine directe antibacilläre Wirkung oder eine indirecte, durch Beeinflussung des Nährbodens der Bacillen vermittelte zur Erklärung der besprochenen Thatsache herangezogen werden müsse, so wird diese Frage von Troje und Tangl offen gelassen. Die beiden Autoren meinen zwar, dass nach ihren Versuchen, in welchen durch Jodoform eine Abschwächung der Bacillen erzielt wurde, sehr wohl an die Möglichkeit zu denken sei, dass durch das Jodoform die in den kalten Abscessen in einer vorgeschrittenen Phase der Abschwächung befindlichen Bacillen zu Grunde gehen, doch fehlte zur Erhärtung dieser Möglichkeit, wie Troje und Tangl selbst sagen, der Nachweis, dass die in die kalten Abscesse injicirte und nach längerer Zeit (nunmehr mit Eiter vermischte) aspirirte Jodoformemulsion keine infectionsfähigen Bacillen mehr enthält.

Diese Frage, deren in bejahendem Sinne erfolgende Beantwortung für die Sicherstellung einer antituberculösen Wirkung des Jodoforms

17) Troje und Tangl haben auch die Wirkung des Jodoforms in den für chirurgische Zwecke gebräuchlichen Vehikeln (Oel und Glycerin) studirt und sind hiebei zu dem Resultate gelangt, dass das Jodoform erst nach längerem Contacte mit den Tuberkelbacillen dieselben ausserhalb des lebenden Körpers zu tödten vermag.

von der grössten Bedeutung ist, wird uns nunmehr zu beschäftigen haben. Zu ihrer Lösung kamen Versuche in folgender Art zur Ausführung: Chronische kalte Abscesse, deren tuberculöse Natur, sei es durch histologische Untersuchung der Wandung oder durch Impfung des Abscessinhaltes auf Thiere festgestellt war, wurden punctirt und nachdem der Inhalt völlig entleert war, mit Jodoformemulsion gefüllt. Nach verschieden langer Zeit folgte eine weitere Aspiration des Abscessinhaltes, von welchem dann eine Probe in sterilisirten Gefässen aufgefangen und Thieren subcutan oder intraperitoneal injicirt wurde. Die Versuchsthiere wurden in der Regel nach 8—10 Wochen getödtet und die Organe aufs Genaueste untersucht. Als Injectionsflüssigkeit kam eine an anderer Stelle besprochene Jodoformgummimischung zur Verwendung, da das zur Mischung nöthige Vehikel indifferent sein musste und nicht in Stoffen bestehen durfte, welche eine antibacilläre Wirkung des Vehikels nicht mit Sicherheit ausschliessen (Glycerin, Alkohol). Die diesbezüglichen Versuche sind nun folgende:

ZWEITER ABSCHNITT.

Erste Beobachtung.

T. B., 56 Jahre alt, leidet seit 2 Jahren an multipler Rippencaries und Lungenphthise. Im Auswurf waren Tuberkelbacillen in grosser Zahl nachzuweisen. Vor einem halben Jahre verspürte Patient heftige, einige Wochen anhaltende Schmerzen im oberen Theile der Brustwirbelsäule. Mit der Abnahme der Schmerzen entwickelte sich lateral von der Wirbelsäule eine fluctuirende Geschwulst, welche sehr rasch nach unten sich vergrösserte.

Am 2. Februar constatirt man einen vom 2. bis zum 11. Brustwirbel reichenden kalten Abscess. Bei der ersten Punction am gleichen Tage entleeren sich circa 1 1/2 Liter grüngelben fadenziehenden Eiters; es werden nach völliger Entleerung des Abscessinhaltes 15 Grm. Jodoformemulsion in die Abscesshöhle injicirt.

Nach 14 Tagen folgt die 2. Punction des Abscesses, der sich inzwischen wieder erheblich gefüllt hat. Dabei wird etwa 1/2 Liter einer dunkelgraugrünen fadenziehenden Masse entleert; hierauf zweite Injection von 15 Grm. Jodoformemulsion in die Abscesshöhle.

Von dem nach 10 Tagen abermals aspirirten Abscessinhalte, welcher ausser dem unzersetzt gebliebenen Theil der Jodoformemulsion noch den inzwischen wieder eingelaufenen Eiter enthält, werden 10 Ccm. einem gesunden Kaninchen unter die Rückenhaut injicirt. [18])

18) Am 2. März wurde, da ein Erfolg auf Heilung des Abscesses unter der Jodoformbehandlung nicht zu erwarten war, die Spaltung des Abscesses vorgenommen. Die histologische Untersuchung der Wandung stellte die tuberculöse Natur des Abscesses fest.

Das Versuchsthier zeigt bis zu seiner Tödtung nach 10 Wochen nicht die Spur eines Uebelbefindens, auch magert es nicht ab. Bei der Obduction findet sich folgender Befund vor:

Innere Organe völlig normal; an der Injectionsstelle unter der Haut des Rückens findet sich im Umkreise etwa eines Zehnpfennigstückes eine zarte Bindegewebsmasse, welche von zahllosen weissgrauen, äusserst hart sich anfühlenden Knötchen von Hirsekorngrösse durchsetzt ist. Die in Sublimat fixirte und in Alkohol nachgehärtete Masse wurde unter dem Mikroskope untersucht; es war Folgendes zu constatiren:

Die Knötchen bestehen aus dicht aneinandergelagerten Epitheloidzellen (Taf. I u. II, Fig. 1) und sind meist paarig in das Zellgewebe eingebettet. Die Epitheloidzellen sind gross und besitzen einen central gelegenen Kern. Gegen das Centrum der Tuberkel zu werden die Grenzen der epithelartigen Zellen undeutlich, der Zellleib verschwindet; von den ursprünglichen Zellen sind die Kerne noch im Centrum der Knoten in sehr veränderter Form als feine zusammengeballte Detrituskörner zu finden. Während sich im grössten Theile der Peripherie des Tuberkelknotens die Zellkörper und ihre Kerne infolge differenzirter Färbung scharf unterscheiden lassen, ist das Centrum (*c*), ein aus Detrituskörnern bestehender Haufe, homogen gefärbt ohne Differenzirung einzelner in demselben enthaltener Elemente. Makroskopisch sieht man dem entsprechend die Peripherie der Knoten blass, das Centrum dagegen dunkel gefärbt. Die eben geschilderten Vorgänge finden sich fast ausnahmslos im ganzen Präparate. An einzelnen Stellen ist die Peripherie der Knötchen gegen das angrenzende Bindegewebe durch dichte Anhäufungen von Rundzellen abgegrenzt, welche gegen das Centrum vordringend (*l*) hie und da auf ihrer Wanderung eine Insel von Epitheloidzellen kreisförmig einsäumen (*i*). Die Infiltration der Tuberkelknötchen ist indess keine regelmässige Erscheinung im vorliegenden Präparate, sondern trifft nur manchmal zu. Eine Erscheinung dagegen, auf welche man ausnahmslos in allen Schnitten stösst, ist das Auftreten von Riesenzellen sowohl innerhalb der Knötchen, wie auch ausserhalb derselben im subcutanen Bindegewebe. Die Zahl derselben ist eine mässige, die Kerne meist bipolar geordnet. Im angrenzenden Bindegewebe finden sich weiterhin ziemlich constant reichlich Gefässe, deren Wandungen abnorm dick sind und im Lumen zahlreiche Leukocyten enthalten. Ab und zu stösst man auf Kerntheilungsfiguren an den fixen Bindegewebszellen.

Zweite Beobachtung.

Fr. M., 57 Jahre alt, erkrankte um Weihnachten vorigen Jahres mit heftigen Schmerzen im Kreuze, die mehrere Wochen anhielten, dann aber in ihrer Heftigkeit nachliessen. Um Ostern bemerkte Patient, als einige Tage bereits die Schmerzen völlig geschwunden waren, dass sich zwischen den letzten Rippen, der Wirbelsäule und der Spina iliaca sup. post. der linken Seite eine elastische Geschwulst gebildet hatte, welche in wenigen Tagen jene Grösse erreichte, in der sich der Tumor zur Zeit der ersten Untersuchung präsentirte. Patient war früher stets gesund. Bei der später vorgenommenen Incision des Abscesses fand sich als Ausgangspunkt eine cariöse Stelle am oberen hinteren Rande der Darmbeinschaufel.

Die histologische Untersuchung der exstirpirten Wandung ergab alle charakteristischen Befunde einer tuberculösen Affection.

Am 24. Juni, dem Tage der ersten Untersuchung, ist der Abscess kindskopfgross, sehr gespannt; die Punction entleert circa 1 ½ Quart dicken, gelbgrünen Eiters. Ohne Ausspülung der Abscesshöhle Injection von 10 Grm. Jodoformemulsion in dieselbe.

Am 3. Juli hat der Abscess infolge starker Füllung der Höhle seine frühere Grösse wieder erreicht. 2. Punction am gleichen Tage; die entleerte Masse ist graugrün, sehr zähe und fadenziehend; zweite Injection diesmal von 15 Grm. Jodoformemulsion in die Abscesshöhle. Je 10 Ccm der bei der Punction des Abscesses geförderten Masse werden zwei gesunden Kaninchen unter die Rückenhaut injicirt.

Am 18. Juli hat sich der Abscess wieder gefüllt; deshalb 3. Punction. Am 19. Juli erfolgt die Incision des Abscesses. Von dem am 18. Juli durch die Punction gewonnenen nunmehr wieder gelbgrünen Eiter werden 10 Ccm. einem gesunden Meerschweinchen in die Bauchhöhle injicirt.

Sämmtliche geimpften (3) Thiere magern bald nach der Injection sichtlich ab, sind jedoch am Schlusse der 10. Woche noch am Leben. Am Beginne der 11. Woche werden sie getödtet. Bei der Section bieten dieselben ohne Ausnahme das gleiche Bild der miliaren Tuberculose. Es findet sich zunächst an der Impfstelle ein verschieden grosser weissgrauer, harter Knoten, von welchem aus die Allgemeininfection stattgefunden hatte. Das Peritoneum, die Pleura zeigen sich übersät von kleinsten Knötchen; die Mesenterial- wie die Bronchialdrüsen bis zu Haselnussgrösse geschwellt; auch in den Lungen kann man bei der Inspection und Palpation des Organs leicht das Vorhandensein von kleinen Knoten nachweisen.

Bemerkenswerth erscheint der Umstand, dass auch von jenem zähen, dunklen Abscessinhalt, dem man bisher eine besondere Schädlichkeit absprechen zu müssen glaubte, durch Impfung auf Thiere miliare Tuberculose erzeugt werden konnte. Zu erwähnen ist noch, dass im grossen Netze, welches in einem der Versuchsthiere nahezu ½ Cm. in der Dicke maass, die grösseren Knoten central bereits verkäst waren; die aus denselben entnommene grüngelbe, äusserst zähe, käsige Masse enthielt Tuberkelbacillen in grosser Zahl.

Dritte Beobachtung.

H. R., 43 Jahre, leidet seit 2 Jahren an fungöser Entzündung des linken Kniegelenkes; seit 2 Monaten besteht eine Geschwulst an der Aussenseite des erkrankten Gelenkes.

Am 17. Juli lässt sich hier ein gänseeigrosser Abscess constatiren; er wird punctirt, doch fliesst der offenbar sehr zähe und dicke Inhalt nicht ab. Injection von 10 Grm. Jodoformemulsion in die Abscesshöhle.

Am 5. Tage nach der Injection wird die Incision des Abscesses vorgenommen, es entleeren sich dunkelbraungrüne Massen.

Die Abscessmembran ist äusserst gelockert, derart, dass sie sich mit Leichtigkeit in toto herausziehen lässt. Unter dem Mikroskope lassen sich in derselben spärliche Bacillen nachweisen. Von den bei der Incision des Abscesses entleerten Massen werden 10 Ccm. einem gesunden Kaninchen in die Bauchhöhle injicirt.

Die Tödtung des Versuchsthieres erfolgt nach 8 Wochen. Es ist etwas, aber nicht sehr erheblich abgemagert. Bei der Oeffnung des Leibes findet sich an der Einstichöffnung im Peritoneum der Bauchwand ein nahezu welschnussgrosser, zwischen Peritoneum und Bauchmuskeln gelegener fluctuirender Knoten. Beim Einschneiden in denselben fliesst eine grössere Menge käsiger Massen ab; ein Theil der exstirpirten Wandung erweist sich unter dem Mikroskope dicht durchsetzt von Tuberkeln mit zahllosen Riesenzellen; die der Höhle entnommene Masse enthält reichlichst Bacillen. Peritoneum und Pleura übersät von Knötchen, auch in dem serösen Ueberzuge einzelner Organe, wie den Lungen, im Hoden u. s. w. finden sich die charakteristischen Tuberkeleruptionen.

Vierte Beobachtung.

St. C., 21 Jahre, erkrankte im Frühjahr 1892 mit stechenden Schmerzen auf der Brust. Die Schmerzen hielten viele Wochen an; um Ostern bemerkte Patient einen Knoten am Brustbein, welcher langsam wuchs.

Zur Zeit der ersten Untersuchung findet sich ein apfelgrosser, fluctuirender, kalter Abscess über dem Sternum vor. Am gleichen Tage erfolgt die Punction des Abscesses und Jodoforminjection in seine Höhle.

Von dem bei der Punction entleerten grüngelben Inhalte werden 5 Ccm. einem gesunden Meerschweinchen in die Bauchhöhle injicirt.

Nach 14 Tagen hat sich der Abscess wieder gefüllt, die am 15. Juli vorgenommene 2. Punction fördert Eiter von der gleichen Beschaffenheit zu Tage, wie früher. Zweite Jodoforminjection in die Abscesshöhle. Von dem bei der Punction gewonnenen Eiter erhält ein gesundes Meerschweinchen 5 Ccm. in die Bauchhöhle injicirt.

Am 1. August ist der Abscess sichtlich kleiner als früher. Auf Wunsch des Patienten Incision des Abscesses; der Eiter wird in sterilisirtem Glase aufgefangen, ein Stück der Abscesswand zur mikroskopischen Untersuchung exstirpirt. 10 Ccm. des Eiters einem gesunden Kaninchen subcutan injicirt.

Die Versuchsthiere lebten noch 8 Wochen nach der Impfung. Nach der Tödtung finden sich in sämmtlichen Thieren charakteristische Tuberkeleruptionen. Das Kaninchen, welchem der nicht jodoformirte Eiter in die Bauchhöhle injicirt worden war, zeigt ausgedehnte Tuberculose der inneren Organe, namentlich der Mesenterial- und Bronchialdrüsen. Von den beiden anderen Thieren hat das eine nur local an der Impfstelle der Bauchwand einen käsigen Abscess, dessen Wandung unter dem Mikroskope ausserordentlich reiche Riesenzellenbildung zeigt. Die inneren Organe sind sichtbar nicht afficirt. Das zweite Thier, welches Jodoformeiter subcutan injicirt erhielt, bietet dagegen das Bild der allgemeinen disseminirten Tuberculose dar: Tuberculose der serösen Häute, des Netzes, der Lungen, Nieren u. s. w.

Ueberblicken wir in Kürze die in der vorangehenden Versuchsreihe gewonnenen Resultate, so ist es in keinem Falle gelungen, selbst durch öftere Jodoforminjectionen den Abscess zum Schwinden zu bringen. In sämmtlichen Fällen war die längere Zeit nach der

Punction der Abscesse aspirirte, mit Jodoform vermischte Eitermasse noch virulent. Ein Theil der Versuchsthiere zeigte local an der Impfstelle einen käsigen Knoten, dessen breiiger Inhalt zahlreiche Bacillen enthielt; ein anderer dagegen bot das charakteristische Bild der allgemeinen Tuberculose: hochgradige Lymphdrüsentuberculose, Tuberculose des Netzes, der serösen Häute, Lungen u. s. w.[19])

Auffallend ist die Thatsache, dass in unserem Falle 4, in welchem der Eiter selbst nach der zweiten Jodoforminjection noch virulente Bacillen enthielt, sich bereits mikroskopisch jene von Nauwerck beschriebenen Veränderungen in der Abscesswand nachweisen liessen, welche die bevorstehende oder beginnende Heilung des Abscesses einleiten. Diese Beobachtung würde vielleicht die Vermuthung nahe legen, dass die Veränderung der Gewebe doch das Primäre in dem Heilungsprocesse bei derartigen Abscessen darstellt und die Abtödtung der Bacillen möglicher Weise eine secundäre Erscheinung ist und ihre Erklärung darin findet, dass nach Umgestaltung der bacillenhaltigen Granulationsschichte (vielleicht auch neben einer lange dauernden Einwirkung des Jodoforms auf die im Abscesse enthaltenen Bacillen) die bacillären Keime infolge Veränderung ihres Nährbodens zu Grunde gehen.

Ein weiterer Punkt, welcher bei Beurtheilung der vorstehenden Resultate Beachtung verdienen dürfte, ist die auffallende Thatsache einer mangelhaften Rückbildung der Abscesse trotz mehrfacher Jodoforminjectionen. Diese Erscheinung ist um so frappanter, als, wie von anderen Kliniken berichtet wird, ein grosser Theil der Abscesse sich auf einige Jodoforminjectionen rasch verkleinert. Es konnte hier ausser der kurzen Dauer der Beobachtungszeit und der Torpidität, welche thatsächlich manchmal einige Abscesse zeigen, in erster Linie die Menge des injicirten Jodoforms in Frage kommen. Es ist ja einleuchtend, dass eine geringe Menge Jodoform in eine grosse Abscesshöhle injicirt nicht alle Partien der Granulationsschichte gleichmässig bedecken, sondern sich, der Schwere folgend, am tiefsten Punkte ansammeln wird, so dass selbst bei öfterem Wechsel der Körperlage

19) Nach der Correctur obiger Zeilen erst las ich in Krause's Arbeit über die Tuberculose der Knochen und Gelenke von Mittheilungen Stockum's, welcher die Frage zu entscheiden suchte, inwieweit die blosse Punction und inwiefern die damit combinirte Jodoformeinspritzung zur Heilung der Abscesse beiträgt. Stockum behandelte fünfmal kalte Abscesse mit einfacher Punction; es zeigte sich kein Erfolg. Impfte er den Inhalt von Abscessen, bei welchen verschiedene therapeutische Maassregeln angewendet worden waren, in die vordere Augenkammer von Kaninchen, so zeigte sich, dass nur der Inhalt der jodoformirten Abscesse steril war, so dass die Impfung resultatlos verlief.

gewisse Theile der Abscess-Innenwand der Wirkung des Jodoforms entzogen werden. Es scheint dies auch der Grund gewesen zu sein, weshalb von der Tübinger Klinik grössere Dosen Jodoforms zur Injection und nachfolgende Massage der Abscesse empfohlen wurden.

Da aber auch für die hier interessirende Frage der genannte Punkt von Wichtigkeit sein musste, so wurden in den nunmehr folgenden Versuchen grössere Dosen bei der Injection in Anwendung gezogen.

Fünfte Beobachtung.

G. J., 42 Jahre alt, leidet seit vielen Jahren an Lungenphthise. Im Auswurf zahlreiche Tuberkelbacillen. Vor einem Jahre bildete sich unterhalb der Spitze der rechten Scapula eine Geschwulst, welche, ohne heftigere Schmerzen zu verursachen, rasch wuchs. Am Tage des Eintrittes des Patienten in ärztliche Behandlung war die Geschwulst — ein kalter Abscess — mannsfaustgross; gleichzeitig bestanden noch drei Abscesse am Rücken und der seitlichen Brustwand, von welchen der grösste gleich anfangs behufs Sicherstellung der tuberculösen Natur der Abscesse incidirt wurde. Im Inhalt der übrigen Abscesse fanden sich spärliche Bacillen.

Punction des unterhalb der rechten Scapula gelegenen Abscesses am 9. September. Entleerung einer grossen Menge grüngelben Eiters; Injection von 30 Grm. Jodoformgummi in die Abscesshöhle.

Am 3. October 2. Punction. Der Eiter des nunmehr wieder stark gefüllten Abscesses hat diesmal die charakteristisch fadenziehende Beschaffenheit und schmutzig bräunliche Farbe. Vollständige Entleerung des Abscessinhaltes; Injection von 30 Grm. Jodoformemulsion in die Abscesshöhle.

Am 10. October 3. Punction. Der Abscess hat sich zu seinem früheren Volumen gefüllt, die Punction entleert dunkelgrauröthlich gefärbten Eiter. Dritte Injection von Jodoformemulsion in die Abscesshöhle.

Eine Probe des durch die Punction entleerten Eiters (10 Ccm.) wird einem gesunden Kaninchen intraperitoneal applicirt.

Das Versuchsthier zeigte in der Folge kein Uebelbefinden, auch magerte es nicht ab. Als es nach 10 Wochen getödtet wurde, fanden sich keine pathologischen Befunde vor.

Sechste Beobachtung.

Von demselben Patienten wird ein seit 3 Wochen bestehender kleinapfelgrosser kalter Abscess über dem linken Schulterblatte am 17. September punctirt. Die Punction fördert etwa 50 Grm. grüngelben Eiters zu Tage. Injection von 20 Grm. Jodoformemulsion in die Abscesshöhle.

2. Punction am 30. September. Eiter zähflüssig, von schmutzig graubrauner Farbe. Zweite Injection von 20 Grm. Jodoformemulsion in die Abscesshöhle.

Eine Probe (5 Ccm.) des bei der Punction am 30. September gewonnenen graubraunen Eiters wird einem gesunden Meerschweinchen intraperitoneal applicirt.

3. Punction des Abscesses, welcher sich inzwischen etwas verkleinert hat, am 9. October. Eiter von gleicher Beschaffenheit wie bei der

2. Punction. Dritte Injection von Jodoformemulsion (diesmal 10 Grm.) in die Abscesshöhle.

Eine Probe des Eiters wird in die Bauchhöhle eines gesunden Meerschweinchens gebracht.

Das erste Versuchsthier ging bald nach der Impfung an einer intercurrirenden Krankheit zu Grunde, so dass der Erfolg der Impfung nicht beobachtet werden konnte.

Das zweite Versuchsthier dagegen lebte noch nach 8 Wochen, ohne abgemagert zu sein, um welche Zeit es getödtet wurde. Auch hier fand sich nicht die Spur einer tuberculösen Affection, weder local an der Impfstelle, noch in inneren Organen.

Siebente Beobachtung.

S. T., 38 Jahre, früher angeblich stets gesund, litt mit 12 Jahren an Gelenkrheumatismus, im Anschluss an welchen sich am rechten Unterschenkel ein Abscess gebildet haben soll, der durch Incision geheilt wurde. Vor zwei Jahren entstand oberhalb des rechten Condylus externus femoris, ohne Schmerzen zu verursachen, eine Geschwulst, welche bis zum Tage der ersten Untersuchung sehr langsam wuchs.

Am 15. September dieses Jahres findet sich ein grosser kalter Abscess in der rechten Kniekehle vor, welcher bis über den Condylus externus femoris hinaufreicht. Gleichzeitig besteht Lungenphthise. Im Auswurf zahlreiche Bacillen.

Die 1. Punction am 15. September fördert ca. $^1/_2$ Liter eines sehr dünnflüssigen Eiters zu Tage; am gleichen Tage werden 40 Grm. Jodoformgummi in die Abscesshöhle injicirt.

Am 9. October ist der Abscess zwar wieder zum Theil gefüllt, doch hat er das frühere Volumen nicht erreicht. 2. Punction. Eiter schmutzig grünbraun, sehr fadenziehend. Zweite Injection von (30 Grm.) Jodoformemulsion in die Abscesshöhle.

Eine Probe (5 Ccm.) des bei der Punction geförderten Eiters wird einem gesunden Meerschweinchen in die Bauchhöhle injicirt.

Nach 8 Tagen 3. Punction. Auch von dem hierbei erhaltenen Eiter wird eine Probe (5 Ccm.) einem Meerschweinchen, diesmal subcutan, applicirt. Beide Versuche fielen negativ aus, d. h. in keinem Falle konnten in dem 8 Wochen nach der Impfung getödteten Thiere tuberculöse Processe constatirt werden.

Achte Beobachtung.

E. M., 48 Jahre, bemerkte im Juni dieses Jahres eine langsam, ohne Schmerzen zu verursachen, wachsende Geschwulst in der rechten Lumbalgegend. Gleichzeitig klagte Patientin über Husten. Die Untersuchung der Brustorgane stellte Infiltration beider Lungenspitzen fest. Tuberkelbacillen fanden sich im Auswurfe nicht, wohl aber — allerdings spärlich — im eitrigen Inhalte der lumbal gelegenen Geschwulst. Am 14. September constatirt man einen mannsfaustgrossen kalten Abscess in der rechten Lumbalgegend. Die 1. am gleichen Tage vorgenommene Punction fördert grüngelben klebrigen Eiter, ca. $^1/_4$ Liter, zu Tage. Injection von 40 Grm. Jodoformgummi in die Abscesshöhle.

Bei der 2. Punction am 24. October ist der Abscess nur mehr welschnussgross. Der Inhalt desselben besteht aus einer sehr dünnen, serös aussehenden Flüssigkeit mit wenigen Flocken; 15 Ccm. dieser Punctionsflüssigkeit werden einem gesunden Kaninchen intraperitoneal applicirt.

Der Abscess war am 6. November geheilt.

Das Versuchsthier zeigte in der Folge keine krankhaften Störungen. Als es getödtet wurde, fanden sich im Körper keine Anzeichen einer Krankheit vor.

Neunte Beobachtung.

J. P., 64 Jahre alt, will stets gesund gewesen sein, ist hereditär nicht belastet. Vor etwa 6 Wochen bemerkte Patientin, dass sich über ihrem rechten Schulterblatte eine Geschwulst gebildet hatte, welche namentlich beim Liegen der Trägerin Schmerzen verursachte. Die Geschwulst wuchs rasch, so dass sie in kurzer Zeit die Grösse einer Mannsfaust erreichte.

Am 16. März 1893 findet sich über dem rechten Schulterblatte ein über mannsfaustgrosser kalter Abscess vor. Die am gleichen Tage vorgenommene (1.) Punction fördert circa 1/4 Liter zähen grüngelben Eiters. Injection von 40 Grm. Jodoformgummi in die Abscesshöhle. Eine Probe (15 Grm.) des bei der Punction entleerten Eiters wird einem gesunden Kaninchen intraperitoneal injicirt.

Am 25. März ist die Abscesswand äusserst gespannt, der Abscess entschieden grösser als vor der 1. Punction. 2. Punction des Abscesses. Es entleert sich etwas über 1/4 Liter graugrünen Eiters. Injection von 40 Grm. Jodoformgummi in die Abscesshöhle. Eine Probe des Eiters wird einem gesunden Kaninchen intraperitoneal injicirt.

Am 29. März ist der Abscess wieder sehr gespannt, ungefähr ebenso gross wie vor der 2. Punction. Mittelst eines starken Troicarts wird am gleichen Tage die 3. Punction der Höhle ohne nachfolgende Jodoformeinspritzung vorgenommen. Der Eiter ist diesmal dunkelgraugrün; eine Probe desselben (15 Grm.) erhält ein gesundes Kaninchen intraperitoneal applicirt.

In den folgenden Tagen fliesst fortwährend Eiter aus der Punctionsöffnung in den Verband; am 7. April ist der Abscess völlig geheilt.

Die Impfungen ergaben bei den einzelnen Versuchsthieren Folgendes:

Das eine Kaninchen, welchem der nicht jodoformirte Abscessinhalt in die Bauchhöhle injicirt worden war, zeigte, nach 8 Wochen getödtet, das Bild einer frischen Miliartuberculose. Das parietale und viscerale Peritoneum war übersät von kleinsten Knötchen, ebenso das Zwerchfell auf der abdominalen und pleuralen Fläche. Die beiden anderen Thiere waren völlig gesund, bei der nach 8 Wochen vorgenommenen Tödtung und Obduction fanden sich keine Spuren tuberculöser Erkrankung im Körper.

Zehnte Beobachtung.

C. S., 14 Jahre alt, hereditär nicht belastet, litt vor einigen Jahren an Schwellung der Halslymphdrüsen, welche sich nach Ablauf einiger Wochen zurückbildete. Mitte März 1893 bemerkte Patient, dass sich in der rechten Nierengegend eine Geschwulst gebildet hatte, welche erst mit

Zunahme ihres Umfanges in den folgenden Wochen dem Träger Beschwerden verursachte.

Am 11. April findet sich ein birnförmiger, deutlich fluctuirender kalter Abscess in der Gegend der drei letzten falschen Rippen rechterseits vor. Der 11. Brustwirbel ist auf starken Druck schmerzhaft. Am gleichen Tage wird die erste Punction des Abscesses vorgenommen, welche circa 1/8 Liter grüngelben Eiters liefert. Nach völliger Entleerung des Abscessinhaltes werden 30 Grm. Jodoformgummi in die Abscesshöhle injicirt. Eine Probe (15 Grm.) des bei der Punction entleerten Eiters erhält ein gesundes Kaninchen intraperitoneal applicirt.

Am 17. April 2. Punction des wieder stark gefüllten Abscesses. Eiter von graugrüner Farbe und zäher Beschaffenheit; Menge desselben circa 1/8 Liter. Injection von 30 Grm. Jodoformgummi in die Abscesshöhle. Von dem bei der Punction entleerten Eiter wird eine Probe (15 Grm.) einem gesunden Kaninchen intraperitoneal injicirt.

Am 24. April fühlt sich die Wandung des Abscesses entschieden verdickt an. Grösse des Abscesses wie am Anfange der Beobachtungszeit. Am gleichen Tage 3. Punction des Abscesses; der dabei entleerte Eiter unterscheidet sich weder in Beschaffenheit noch in Menge von dem am 17. April entleerten; auch diesmal wird wieder eine Probe des Eiters (15 Grm.) einem gesunden Kaninchen intraperitoneal injicirt.

Am 3. Mai wird die Incision des Abscesses vorgenommen; bei der Operation konnte ein Zusammenhang des Abscesses mit einer Knochenerkrankung der Wirbelsäule oder Rippen nicht nachgewiesen werden. Das Ergebniss der histologischen Untersuchung der Abscesswandung ist an späterer Stelle (S. 484) bekannt gegeben.

Auch hier fiel die Impfung nur bei jenem Thiere positiv aus, welches nicht jodoformirten Eiter intraperitoneal injicirt erhalten hatte; es hatte local an der Impfstelle einen etwa erbsengrossen, central verkästen Knoten und bot das Bild einer frischen miliaren Tuberculose des Peritoneums. Die Brusthöhle erschien frei.

Die beiden anderen Thiere zeigten, als sie nach 8 Wochen getödtet wurden, nicht die Spur einer tuberculösen Affection.

Wenn wir nunmehr die Resultate dieser zweiten Versuchsreihe in Kürze zusammenfassen, so ist hervorzuheben, dass es in keinem der beobachteten Fälle gelungen ist, durch Ueberimpfung des längere Zeit jodoformirten Abscessinhaltes bei den Versuchsthieren Tuberculose zu erzeugen. Diese Thatsache steht in schroffem Gegensatze zu den Resultaten der ersten Versuchsreihe, in welcher bei allen Versuchsthieren Tuberculose, sei es local oder allgemein, auftrat. Wie erklärt sich nun die Verschiedenheit in den Ergebnissen, und wie sind letztere zu deuten?

Ich habe schon am Schlusse der ersten Versuchsreihe hervorgehoben, dass, von der kurzen Dauer der Beobachtungszeit und der Torpidität der zur Beobachtung gelangten Abscesse abgesehen, ein Zusammenhang des in der ersten Versuchsreihe zu Ungunsten des Jodo-

forms ausfallenden Resultates mit der geringen Menge des in die Abscesshöhle injicirten Jodoforms nicht zu verkennen ist. Wenn wir somit aus den Resultaten der zweiten Versuchsreihe, in welcher der therapeutische Effect sich etwas günstiger gestaltete, eine Erklärung der entgegengesetzten Resultate der ersten Versuchsreihe geben können, so handelt es sich weiterhin darum, festzustellen, wie die Ergebnisse der sämmtlichen Versuche für die Frage der antibacteriellen Wirkung des Jodoforms verwerthet werden können.

Von vornherein giebt es hier zwei Möglichkeiten, welche zu berücksichtigen sind: Die eine Möglichkeit besteht darin, dass die Bacillen, welche in der Granulations-, also der innersten Schichte des Abscesses sich finden, durch das Jodoform oder dessen Zersetzungsproducte so weit in ihrer Lebens- und Wachsthumsenergie gestört werden, dass nach Aufhören des beständig von Seiten der bacillären Elemente ausgehenden Reizes die pathologischen Gewebsveränderungen sistiren, und das pathologisch veränderte Gewebe in gesundes granulirendes Gewebe verwandelt wird, was so viel als die Heilung der Abscesse bedeutet. Wir hätten in diesem Falle demnach primär eine antibacterielle Wirkung des Jodoforms und secundär die Umwandlung des pathologischen Gewebes in gesundes Granulationsgewebe.

Nun liesse sich die Sache aber auch umgekehrt deuten, und dies ist die zweite Möglichkeit: Das Jodoform oder dessen Zersetzungsproducte verändern die bacillenhaltige Granulationsschicht, bringen sie zur Verfettung und Nekrose; dadurch wird den bacillären Elementen der Nährboden entzogen, sie gehen zu Grunde, und der Abscess heilt durch gesundes Granulationsgewebe. In diesem Falle haben wir primär eine Veränderung des Gewebes und secundär das Zugrundegehen der Bacillen infolge Veränderung des Nährbodens.

Bruns und Nauwerck, welche sehr ausgedehnte und werthvolle Untersuchungen über die Heilungsvorgänge in jodoformirten Abscessen geliefert haben, kommen zu der Annahme, dass die erste von den beiden vorerwähnten Möglichkeiten die zutreffende sei, dass somit die Heilung der kalten tuberculösen Abscesse unter der Jodoformbehandlung auf eine specifische, antituberculöse Wirkung des Jodoforms zurückzuführen sei. Zwei diesbezügliche Beobachtungen aus der grossen Zahl der zur Untersuchung gelangten Abscesse sollten den Beweis für die von Bruns postulirte Annahme liefern. Es handelte sich um zwei kalte Abscesse, welche drei und fünf Wochen nach einer einmaligen Jodoforminjection exstirpirt wurden, nachdem sich bei den Abscessen klinisch eine Neigung zur Heilung nicht bemerkbar gemacht hatte. Bei der histologischen Untersuchung konnte

man in der nach längerer Frist excidirten Abscesswand gar keine Bacillen finden, in der anderen einen einzigen Bacillus und diesen erst nach sehr langem Suchen. Bruns bemerkt ausdrücklich, dass die beiden Abscesse, von welchen eben die Rede war, neben einem dritten gleichzeitig an der gleichen Person bestanden und nahezu gleiche Grösse besassen, dass aber dieser dritte Abscess nicht mit Jodoform behandelt, sondern seine Wandung zum Zwecke eines Vergleiches mit den jodoformirten Abscessen einfach exstirpirt wurde. In diesem (dritten) Abscesse war der Gehalt an Bacillen ein weit erheblicherer, als in den beiden anderen Abscessen, und so glaubte Bruns diese Verschiedenheit in der Zahl der (in der Abscesswandung eingeschlossenen) Bacillen für die Annahme verwerthen zu können, dass unter dem Einflusse des Jodoforms die Tuberkelbacillen im Bereich der auskleidenden tuberculösen Granulationen sich vermindern und schliesslich verschwinden. Das erste Moment der Heilung wäre dann darin gegeben, dass mit dem Untergange der Bacillen der Anstoss zu einer erneuten tuberculösen Wucherung, die mit dem käsig nekrotischen Zerfall gleichen Schritt hält, fortfällt. So berichtet Bruns.

Es unterliegt keinem Zweifel, dass diese von Bruns gegebene Theorie die Heilungsvorgänge in den mit Jodoform behandelten tuberculösen Abscessen auf einfachste Weise erklärt. Indess muss zugegeben werden, dass nicht alle Beobachtungen gerade stricte für die Bruns'sche Ansicht sprechen. Es wurde schon am Eingange vorliegender Arbeit hervorgehoben, dass es nicht gerechtfertigt wäre, aus den Resultaten der verschiedenen Culturversuche, welche über die antibacterielle, speciell die antituberculöse Wirkung des Jodoforms angestellt wurden, Schlüsse auf die Verhältnisse im Körper zu ziehen; ebenso ungerechtfertigt aber wäre es, wollte man jene mit den klinischen Beobachtungen nicht übereinstimmenden Thatsachen völlig unberücksichtigt lassen. Die Versuche Baumgarten's und Rovsing's haben erwiesen, dass das Jodoform weder ausserhalb noch innerhalb des Thierkörpers vollvirulente Tuberkelbacillen zu tödten vermag, Tilanus und Wagner sahen nach 4wöchentlicher, Troje und Tangl nach 50tägiger Einwirkung von Jodoformdämpfen auf eine Tuberkelbacillencultur ein Absterben der Bacillen. Nun sagte man, die Bacillen, welche in den kalten tuberculösen Abscessen sich fänden, seien nicht mehr vollvirulent — eine Ansicht, welche in der Troje- und Tangl'schen Arbeit in folgenden Worten wiedergegeben ist (Berl. klin. Wochenschr. 1891, S. 486): „Diese Heilerfolge (des Jodoforms) sind ja hauptsächlich bei kalten Abscessen erreicht worden, wo die Bacillen, ihrem geringen Proliferationsvermögen nach zu

schliessen, sich entschieden in einer vorgeschrittenen Phase der Abschwächung befinden." Die Richtigkeit dieser Anschauung ist indess noch nicht erwiesen; festgestellt ist nur die Thatsache, dass der nicht jodoformirte Eiter der tuberculösen Abscesse noch virulent ist und bei Thieren stets progrediente tuberculöse Processe erzeugt, während längere Zeit innerhalb des Körpers jodoformirter Abscesseiter keine Virulenz besitzt. Die im Vorhergehenden aufgeführten Versuche des Verfassers haben mit Sicherheit erwiesen, dass die Bacillen der jodoformirten Abscesse nach einiger Zeit abgetödtet waren; eine weitere Frage ist, ob die Abtödtung der Tuberkelbacillen das primäre Moment im Heilungsvorgang der Abscesse ist, ob also — wie Bruns will — das Jodoform in jenen Abscessen eine directe antibacilläre Wirkung ausübt, oder aber indirect dadurch, dass es einen für das Wachsthum und die weitere Entwicklung der Bacillen ungünstigen Nährboden schafft. Selbstredend ist diese Frage vorerst nur hypothetisch zu beantworten. Troje und Tangl glaubten aus der Reizwirkung, welche sie bei ihren Jodoformversuchen an Thieren sahen, den Schluss ziehen zu müssen, dass im Heilungsprocesse der tuberculösen Abscesse die Wirkung des Jodoforms auf das Gewebe in erster Linie und die Abtödtung der Bacillen erst in zweiter Linie in Betracht komme. Ich glaube, dass die Ansicht der beiden Tübinger Assistenten bezüglich einer reizenden Wirkung des Jodoforms nicht ungewürdigt gelassen werden darf, da sie vielleicht eine vermittelnde Erklärung der sich in verschiedenen Punkten der Jodoformfrage so auffallend widersprechenden Versuchsresultate ermöglicht. Bruns scheint eine irritirende Wirkung des Jodoforms in den kalten Abscessen völlig auszuschliessen, denn er sagt: „Es ist klar, dass die Schrumpfung und Heilung eines geschlossenen Abscesses nur in der Weise zu Stande kommen kann, dass die Tuberkel bezw. die tuberkelhaltige Schicht der Abscesswand verschwindet und gesunde vernarbungsfähige Granulationen auf der Innenfläche derselben erzeugt werden. Dieser Erfolg — theilt Bruns mit — beruht nicht etwa darauf, dass das Jodoform durch kaustische Wirkung die Tuberkelmembran zerstört oder durch starke entzündliche Reizung zur Abstossung bringt, da es sich ja gerade durch seine vollkommene Reizlosigkeit auszeichnet. Vielmehr wirkt das Jodoform nur durch seinen innigen und anhaltenden Contact mit der Innenfläche der Abscesswand, welche es, wie wir uns bei nachträglicher Incision der Abscesshöhle oft genug überzeugen konnten, in einer ziemlich gleichmässigen Schichte noch nach Wochen und Monaten überzieht. Dieser Contact wird vielleicht dadurch noch wirksamer, dass ein Theil des Jodoforms von dem stark fetthaltigen Eiter ge-

löst und so die Abspaltung von Jod aus der Fettlösung begünstigt wird."

Im Allgemeinen ist der Glaube geläufig, dass Jodoform ein ganz reizloser Körper ist. Unter Umständen ist diese Ansicht richtig, doch darf sie nicht allgemein genommen werden. Es kommt eben auf die Localität und die Art des Gewebes an, in welches das Jodoform gebracht wird. In die Bauchhöhle eines Kaninchens oder in die Brusthöhle injicirt verschwindet es sehr rasch aus dem Körper, ohne Gewebsveränderungen daselbst zurückzulassen.[20]) Ganz anders verhält sich das Jodoform in abgeschlossenen, mit den grossen Körperhöhlen in keinem Zusammenhange stehenden Räumen; hier kann es vorkommen, dass das Jodoform längere Zeit liegen bleibt, bis es nach völliger Zersetzung aus den Geweben schwindet.[21]) Es stehen mir einige diesbezügliche Beobachtungen zu Gebote, welche im dritten Abschnitte vorliegender Arbeit detaillirt beschrieben sind, und welche die völlige Reizlosigkeit des Jodoforms in sehr zweifelhaftem Lichte erscheinen lassen. Es handelt sich, in Kürze gesagt, um Injectionen von Jodoform in die Scheidenhaut des Hodens bei chronischen Hydrocelen. Hier traten in allen Fällen reactive Erscheinungen in den nach aussen von der Höhle gelegenen Weichtheilen und in zwei Fällen bedeutende Verdickungen der Scheidenhaut ein. In den betreffenden Fällen ist zur Genüge bewiesen, dass das Jodoform unter Umständen sogar eine irritirende Wirkung auf die Gewebe oder auf Bestandtheile derselben auszuüben im Stande ist. — Ein später zu beschreibendes Präparat einer mit Jodoform behandelten Hydrocele vaginalis testis war in dieser Beziehung sehr lehrreich. Es handelte sich um eine im Anschlusse an eine Epididymitis entstandene symptomatische Hydrocele, bei welcher dreimal Jodoform in geringer Menge in den Scheidenhautsack injicirt worden war. Vor der ersten Injection fühlte man, nachdem die Hydrocelenflüssigkeit durch den Troicart abgelaufen war, die Scheidenhaut als mässig dünne Schichte unter dem tastenden Finger. Nach der dritten Jodoforminjection war die betreffende Scrotalhälfte ausgefüllt von einer äusserst harten Geschwulst, an

20) So berichtet Högyes, dass Jodoform, von welchem 7 Cgrm. in die Bauchhöhle eines Kaninchens injicirt worden waren, innerhalb 64 Stunden von der Applicationsstelle und aus dem Organismus vollkommen verschwand. Weiterhin theilt Högyes mit, dass 5 Cgrm. Jodoform in die Brusthöhle injicirt während 52 Stunden vollkommen aus der Brusthöhle verschwunden waren (Archiv f. experim. Pathologie u. Pharmakologie. Bd. X. 1879. S. 247).

21) Dass nach Injectionen von grossen Mengen Jodoform unter die Haut Abscesse entstünden, wie Högyes angiebt, dürfte wohl nicht dem Jodoform zugeschrieben werden.

welcher man einen Hohlraum im Centrum nicht mehr nachweisen konnte. Bei der Incision fand sich die Tunica in einer Dicke von über 1 Cm. vor, central einen äusserst engen Canal enthaltend. Auf dem Längsschnitte waren an der Tunica deutlich drei Schichten makroskopisch schon zu unterscheiden. Besonders deutlich erschien die innerste Schichte, welche offenbar das Product der letzten Jodoforminjection darstellte. Unter dem Mikroskope sah man, dass diese Schichte eine von Leukocyten durchsetzte Fibrinmasse war.

Diese Beobachtung, wie noch andere, lassen doch zur Genüge erkennen, dass das Jodoform nicht immer ein vollkommen reizloser Körper ist, sondern dass es unter Umständen irritirend wirken kann.[22])

Nun könnte man sagen, es sei nicht gerechtfertigt, aus den Beobachtungen an den mit Jodoform behandelten Hydrocelen Rückschlüsse auf die Vorgänge in den jodoformirten chronischen tuberculösen Abscessen zu machen und auch bei letzteren eine gewebsirritirende Wirkung des Jodoforms anzunehmen. Die Qualität der Säfte könnte hier (in den kalten Abscessen) die Zersetzung des Jodoforms und damit auch die Reaction der Gewebe in ganz anderer Weise beeinflussen, wie in den Hydrocelen. Dieses Bedenken gegen die Annahme eines durch das Jodoform erzeugten irritativen Vorganges in den Abscesswandungen ist, wie ich glaube, nicht schwer zu beseitigen, wenn man das Verhalten der jodoformirten Abscesse bald nach der Einspritzung genau berücksichtigt. In der Mehrzahl der Fälle hat man ja Gelegenheit, zu beobachten, dass kurze Zeit nach der Jodoforminjection, vorausgesetzt, dass nicht eine zu geringe Menge Jodoforms eingespritzt wurde, in den Abscessen, beziehungsweise in den sie bedeckenden Theilen Erscheinungen auftreten, welche auf einen Reizungszustand der Abscesswand schliessen lassen. In sehr vielen Fällen ist in den der Injection folgenden Tagen eine geringe Temperaturerhöhung über dem Abscesse nachzuweisen, manchmal sogar eine Röthung der Haut über dem Abscesse. Dies sind so häufig zu beobachtende Thatsachen, dass man eine irritirende Wirkung des Jodoforms nicht absolut leugnen kann. Bei Annahme einer reizenden Wirkung des Jodoforms in den tuberculösen Abscessen liesse sich eine Vorstellung über die Art der Heilung jener Abscesse gewinnen, welche sowohl mit den klinisch erreichten Erfolgen, wie auch mit den experimentell festgestellten Thatsachen in Einklang steht. Man könnte denken, dass das Jodo-

22) Meines Wissens war Rovsing der erste Forscher, welcher auf eine gewebsirritirende Wirkung des Jodoforms hingewiesen hat (Fortschritte der Medicin. 1887. S. 265). Doch wurde der Mittheilung Rovsing's wenig Bedeutung beigelegt.

form auf die Bacterien allein nicht völlig vernichtend wirkt, das Gewebe zu einer energischen Reaction anfacht und so den Kampf der Zellen mit den Bacterien zu Gunsten des inficirten Gewebes endigen lässt. Schwer zu entscheiden dürfte aber jene Frage sein, welcher von den beiden für die Heilung der jodoformirten Abscesse in Betracht kommenden Factoren, die Wirkung des Mittels auf die Gewebe oder die Wirkung desselben auf die Bacterien, die Hauptrolle im Heilungsvorgange spielt. Darüber lassen sich nur Vermuthungen aussprechen. Eine hierher gehörige Beobachtung scheint mir von Interesse zu sein, weshalb ich sie hier anfüge: Ein apfelgrosser Abscess am Brustbein war zweimal mit Jodoforminjectionen behandelt worden. Nach der zweiten Einspritzung verkleinerte sich derselbe sichtlich, doch wurde auf dringenden Wunsch des Patienten die Incision des Abscesses vorgenommen, ein Stück der Wandung exstirpirt und der bei der Incision entleerte Abscessinhalt auf ein Kaninchen übergeimpft. Histologisch zeigten sich in der Abscesswand jene charakteristischen Veränderungen, welche nach Nauwerck's Untersuchungen die Heilung der Abscesse einleiten; der Eiter aber war noch infectiös, das geimpfte Thier bot das Bild der frischen disseminirten Tuberculose innerer Organe.

Diese Beobachtung lässt also doch die Annahme zu, dass in kalten tuberculösen Abscessen schon zu einer Zeit, in welcher die Bacillen noch infectionsfähig sind, die die Heilung des Abscesses einleitenden Gewebsveränderungen nachgewiesen werden können. Dann eine weitere Beobachtung: Spritzt man in einen kalten tuberculösen Abscess, dessen Inhalt durch Punction vorher völlig entleert worden ist, eine gewisse Menge einer Jodoformmischung, so füllt sich in den folgenden Tagen in der Regel der Abscess wieder zum Theil; punctirt man nun nach einigen Tagen den Abscess und aspirirt einen Theil des Inhaltes, so findet man, dass der letztere eine andere Beschaffenheit und Farbe angenommen hat: der Eiter ist viel zäher und von dunkel-schmutzig-graugrüner Farbe[23]); eine einfache Mischung des Eiters mit Jodoform würde diese Farbenveränderung nie erzeugen, es muss also noch etwas hinzugekommen sein. In der That gelingt es meist in dem kurze Zeit nach der Jodoforminjection aspirirten Abscessinhalte Gewebsbestandtheile der Granulationsschichte, Riesenzellen u. s. w. nachzuweisen. Wenn nunmehr, wie

23) Nach Einspritzung von Jodoformgummimischung; die stark röthlichbraune Farbe des mit Jodoformglycerin im Körper vermischten Abscesseiters dürfte wohl darauf zurückzuführen sein, dass das Glycerin die rothen Blutkörperchen auflöst.

Bruns annimmt, die heilende Wirkung des Jodoforms in den tuberculösen Abscessen derart stattfindet, dass zunächst die Bacillen in der Granulationsschichte durch das Jodoform oder dessen Zersetzungsproducte zu Grunde gehen und dann die tuberkelhaltigen Theile der Verfettung und Nekrose anheimfallen, so könnte die Frage discutirt werden, ob es denn wahrscheinlich ist, dass die Tuberkelbacillen so rasch durch das Jodoform vernichtet werden, und ob anzunehmen ist, dass tuberkelhaltige Theile, wenn man einzig und allein eine antibacilläre Wirkung des Jodoforms annimmt, in so kurzer Zeit sich nach Abtödtung der Bacillen abstossen, dass man sie schon nach wenigen Tagen im Abscessinhalte wiederfinden kann. Eine so rasche Abtödtung der Bacillen widerspricht den Resultaten sämmtlicher bisher angestellten Versuche.

Bevor wir nunmehr das Resumé aus dem Vorhergehenden ziehen, erscheint es geboten, noch auf die Frage einzugehen, ob das Jodoform als solches unzersetzt oder ob Zersetzungsproducte desselben jene eclatante Wirkung in den tuberculösen Abscessen erzeugen. Buchner kommt auf Grund seiner mit Choleravibrionen angestellten Versuche (vgl. S. 414) zu dem Schlusse, dass auch in den tuberculösen Abscessen eine Wirkung von Jodoformdämpfen anzunehmen sei. Der Autor schreibt (Münch. med. Wochenschr. 1887. Nr. 25. S. 466): „Beide Erscheinungen (nämlich das Verschwinden der Tuberkelbacillen und Aufhören der Kerntheilungen in den Wandungen jodoformirter Abscesse), namentlich die letztere, sind nur begreiflich durch die Tiefenwirkung der Jodoformdämpfe dadurch, dass das Gewebe bis auf eine Entfernung von einigen Millimetern unter den Einfluss des Jodoforms, dieses eigenthümlichen Reizmittels, gelangt. Eine blosse Oberflächenwirkung würde niemals solche wesentliche Aenderungen in den Lebensprocessen der Gewebe hervorrufen können. Diese Erscheinungen und diese Wirkungen sind es nun aber auch, von denen eine Erklärung des anerkannten ausserordentlichen Werthes des Jodoforms bei der Wundbehandlung auszugehen hat."

Ich stimme Buchner völlig bei, wenn er das Jodoform ein indirectes Antisepticum nennt, glaube aber nicht, dass eine Jodoformdampfwirkung, wie sie Buchner in seinen Culturversuchen mit den Choleravibrionen, und Tilanus mit den Tuberkelbacillen mit Recht annehmen, auch für die Vorgänge in den tuberculösen Abscessen in Betracht kommt. Wir haben zwar keine genauere Vorstellung über das, was man Jodoformdämpfe nennt, nehmen aber an, dass es in Luft gelöste Theile des Jodoforms sind; so ist das Entstehen von Dämpfen nur da möglich, wo Luft mit Jodoform in Berührung kommt.

Aus diesem Grunde glaube ich nicht, dass die Ansicht Buchner's, nach welcher die heilende Wirkung des Jodoforms in den kalten tuberculösen Abscessen auf eine Wirkung von Jodoformdämpfen zurückzuführen ist, hier wirklich ihre Gültigkeit hat. Fürs Erste sind die Bedingungen in einem Abscesse doch wesentlich andere als in dem Reagenzglase; das Jodoform ist in einer Flüssigkeit, im Eiter, gewissermaassen suspendirt; wo und wie sollen da die Jodoformdämpfe entstehen?

Fürs Zweite haben wir in den mit Eiter gefüllten Abscessen nur Flüssigkeit und keine Luft, man müsste denn annehmen, dass bei der Punction oder Aspiration der Abscesse viel Luft eindringt, was bei richtiger Behandlung sicher nicht der Fall ist. Und selbst wenn dabei Luft in die Höhle eindringen würde, so käme sie nicht in Betracht, da das Jodoform in einer Flüssigkeit suspendirt, somit nicht in directer Berührung mit der Luft ist. Der directe Contact des Jodoforms mit der Luft aber ist nöthig, um die Entstehung von Jodoformdämpfen zu ermöglichen.

Wenn wir somit eine Wirkung von Jodoformdämpfen in den tuberculösen Abscessen ausschliessen können, so hat die Annahme, dass das Jodoform unzersetzt jene heilende Wirkung auf die kalten fungösen Abscesse ausübe, überhaupt an Wahrscheinlichkeit verloren, und wir werden zu der Ansicht veranlasst, dass es Zersetzungsproducte des Jodoforms sind, welche für den erwiesenen Heilerfolg in Betracht kommen, eine Anschauung, die sich aus den Resultaten der bisherigen Forscher sowohl, wie auch aus den vom Verfasser im dritten Abschnitte vorliegender Arbeit niedergelegten Erfahrungen ergiebt.

Bei Zusammenfassung der im Vorhergehenden ausgeführten Deductionen lässt sich für die Frage, in welcher Weise die heilende Wirkung des Jodoforms in den tuberculösen Abscessen zu erklären ist, Folgendes erheben:

Die in den fungösen Abscessen enthaltenen Bacillen gehen unter der Jodoformbehandlung thatsächlich zu Grunde; indess ist es nicht sicher erwiesen, dass die Abtödtung der Bacillen auf einer specifisch antituberculösen oder direct antibacteriellen Wirkung des Jodoforms beruht, vielmehr gewinnt die Annahme an Wahrscheinlichkeit, dass die Wirkung des Jodoforms auf die Gewebe eine grosse Rolle spielt, dass gewissermaassen die experimentell ja bewiesene geringe antibacterielle Kraft des Jodoforms im Verein mit der Gewebewirkung

die Vernichtung der Tuberkelbacillen herbeiführt; die genannte heilende Wirkung des Jodoforms ist aber aller Wahrscheinlichkeit nach nicht dem unzersetzten Jodoform oder Jodoformdämpfen, sondern Zersetzungsproducten desselben zuzuschreiben.

Es erübrigt noch, Einiges über die Form der Tuberculose zu sagen, welche bei den Versuchsthieren nach Injectionen des jodoformirten Abscessinhaltes auftrat.

Was diesen Punkt anlangt, so stimmen meine Beobachtungen zum grössten Theil mit jenen überein, welche Troje und Tangl bei ihren Impfungen mit jodoformirten Tuberkelbacillenculturen machten, und von welchen schon an anderer Stelle gesprochen wurde. In zwei Fällen (III. und IV. Beobachtung) traten je ein kalter Abscess an der Impfstelle auf.[24]) Indess unterschieden sich die beiden Abscesse sehr wesentlich von den kalten Abscessen, wie wir sie beim Menschen finden, sowohl in ihrem Inhalt, als auch in der histologischen Beschaffenheit der Wandung, weshalb ich sie nicht als „typisch" bezeichnen möchte. Der Inhalt jener bestand in einer äusserst zähen Masse, welche gar keine Aehnlichkeit mit dem Eiter der menschlichen Abscesse hatte; eine Probe derselben auf ein Deckglas in dünner Schichte aufgetragen und nach der Gram'schen Methode gefärbt, liess unter dem Mikroskope Bacillen in colossaler Menge[25]) nachweisen. Weiterhin ist zu betonen, dass die kalten Abscesse bei den Versuchsthieren ungewöhnlich dicke Wandungen besassen, was mit der Beobachtung an gleichalterigen menschlichen Abscessen nicht übereinstimmt. Bei der histologischen Detaillirung der Veränderungen in jenen fiel eine ungeheure Menge von Riesenzellen auf, welche nahezu die ganze Wand, nicht nur einzelne Schichten derselben durch-

---

24) In einem Falle versuchte ich einen kalten Abscess am Versuchsthiere durch mehrere Jodoforminjectionen zur Heilung zu bringen. Doch misslang der Versuch völlig. Das Jodoform war in der gleichen Menge, in welcher es eingeimpft wurde, in der Abscesshöhle liegen geblieben, ohne eine Verkleinerung des Abscesses oder eine Veränderung in der Wandung desselben herbeigeführt zu haben. Die Structur der Thierabscesswandungen geben für eine heilende Wirkung des Jodoforms nicht jene Bedingungen, wie die Mehrzahl der Abscesse beim Menschen, so dass, wie ich glaube, die kalten Abscesse der Thiere weit geringere Aussichten auf Heilung durch das Jodoform bieten, als die Abscesse der Menschen. Auch dürfte ein Ausfall der Heilung solcher Thierabscesse trotz der Jodoformbehandlung einen Schluss auf die Abscesse der Menschen nicht gestatten.

25) Im Gegensatz zu den menschlichen kalten Abscessen, deren Inhalt ein weit flüssigerer ist und in der Regel nur sehr wenig Bacillen enthält.

setzten. Auch war eine Schichtung der Wandungen in der Weise, wie sie Nauwerck für die kalten Abscesse der Menschen beschrieb, nicht zu constatiren.

Zum Schlusse dieses Abschnittes mag noch die Frage zu erörtern sein, wieso der therapeutisch erzielte Erfolg gedeutet werden könne. Es muss auffallen, dass nur ein einziger Abscess (Beobachtung IX) sicher zur Ausheilung gelangte. Beobachtung VIII ist in dieser Beziehung nicht einwandsfrei, da sich 2 Wochen nach Ausheilung des Lumbalabscesses ein grosser Abscess am Gesäss bildete, der wahrscheinlich dadurch entstand, dass nach Verlegung des Communicationsganges zwischen der früheren Abscesshöhle und einem Knochenherd der Wirbelsäule sich der aus letzterem stammende Eiter an der ventralen Fläche der Wirbelsäule ins kleine Becken senkte und von hier durch das Foramen ischiadicum unter die Weichtheile des Gesässes trat. Bei Fall I—IV incl. konnte die geringe Menge des injicirten Jodoforms beschuldigt werden. Im Falle X ist anzunehmen, dass die Heilung des Abscesses auch ohne Incision erfolgt wäre, was sich aus dem histologischen Befunde der exstirpirten Wandung schliessen lässt; in anderen Fällen aber (Beobachtung I, III, IV—VII incl.) macht es den Eindruck, als wenn ein weiteres, bisher nicht erörtertes Moment von grossem Einfluss wäre. Das ist die mangelhafte Resorption der in der Abscesshöhle enthaltenen mit Jodoform noch gemischten Eitermassen. Es mag sich, was praktisch ja schon empfohlen, aus diesen Beobachtungen wieder die Mahnung ergeben, die kalten tuberculösen Abscesse nach der Punction und vor der Jodoformeinspritzung gründlich — am besten mit antiseptischen Flüssigkeiten — auszuspritzen und das Jodoform in ziemlicher Menge zu appliciren.

DRITTER ABSCHNITT.

Wenn nunmehr aus den im vorhergehenden Abschnitte gemachten Mittheilungen zu ersehen ist, dass das Jodoform jenen Bedingungen nicht genügt, deren Erfüllung dasselbe erst zu einem Antisepticum im wahren Sinne des Wortes erheben kann, so wäre es dennoch nicht gerechtfertigt, die vorzüglichen Wirkungen, deren sich das Jodoform in der praktischen Chirurgie zu erfreuen hat, zu unterschätzen oder gar zu leugnen. Es wäre ja schliesslich auch ganz gut denkbar, dass die Zersetzung des Jodoforms im Körper, in specie in Wunden, in anderer Weise von Statten ginge, als es in den meisten der bisher angestellten Versuche, so sehr dieselben die Verhältnisse

im Körper nachzuahmen bestrebt waren, der Fall war. Die Versuche Heyn's und Rovsing's, die ersten nennenswerthen auf dem Gebiete der Jodoformuntersuchungen, hatten bereits zur Genüge bewiesen, dass das Jodoform unzersetzt keine bacterientödtende Wirkung ausübt, und so lag nichts näher, als die Zersetzungs-Vorgänge und Bedingungen desselben zu studiren.

Schon im Jahre 1878, also zu einer Zeit, in welcher das Jodoform noch nicht jene praktische Bedeutung hatte, wie heutzutage, machte Binz (42) interessante Mittheilungen über die Zersetzung und Wirkung des Jodoforms. Nach ihm wird aus dem Jodoform im Organismus Jod frei; dies ist zu erschliessen aus dem Auftreten des Metalloids im Harn, wo es nur gelöst (also nicht als Jodoform) vorhanden sein kann. Die näheren Aufschlüsse über die Zersetzung und Wirkung des Jodoforms giebt Binz auf Seite 319 seiner ausführlichen Arbeit wie folgt:

„Das Fett des menschlichen Körpers wird hinreichen, sowohl im Darm, wie im Unterhautzellgewebe, Jodoform aufzulösen, in den Kreislauf überzuführen und dort unter Entbindung von Jod zu zerlegen. Was aus dem für sich unmöglichen C. H. wird, darüber lassen sich höchstens Vermuthungen aufstellen. Werden auf diese Weise in fetthaltenden Organen nach und nach die Jodatome einzeln, also im nascirenden, ungebundenen Zustand, in Freiheit gesetzt, so ist es leicht verständlich, wie das dicht dabei liegende Zelleneiweiss von ihnen ergriffen und in seinen Functionen, bei stärkerer Entbindung, wie in der Leber, in seinem Bestand verändert werden muss. Schliesslich wird das Jod diejenigen Componenten aufsuchen, mit denen es die grösste Verwandtschaft hat, und mit ihnen gelöst erscheint es dann als Jodmetall in den Excreten gerade so, wie wenn wir freies Jod direct aufnehmen lassen. Uebrigens wird nicht alles Jodoform im Organismus so gespalten.[26]) Abweichend von der Auffassung Binz's vertritt Högyes (43) in einer umfassenden Arbeit folgende Anschauung:

26) Högyes meint, dass mehrere Thatsachen nicht in den Rahmen der Binz'schen Hypothese passen, dass dieselbe somit nicht zur Theorie erhoben werden könne. Nach Binz wandelt sich das Jodoform nicht vollkommen um, bevor es als Jodmetall den Organismus verlässt, sondern es wird auch ein Theil desselben unverändert ausgeschieden. Binz glaubt diese Ansicht der Erfahrung entnehmen zu können, dass bei Jodoform einnehmenden Kranken die Ausdünstungen nach Jodoform riechen. Entgegen dieser von Binz vertretenen Ansicht hebt Högyes hervor, dass er aus zahlreichen diesbezüglichen Versuchen diese Meinung nicht habe gewinnen können, und dass nach seinen Untersuchungen sämmtliches Jodoform wahrscheinlich in irgend eine lösliche Verbindung umgewandelt (Jodnatrium und Jodkalium?) erscheint und als solches den Organismus verlässt.

„Das Jodoform erleidet an den Applicationsstellen, in der Haut, unter der Haut, im Darmcanal, in den serösen Membranen, folgende Veränderungen: Kommt es in ungelöstem Zustande an diese Stellen, so löst es sich in den Fettstoffen, mit welchen es hier zusammentrifft (an der Haut mit dem Secrete der Talgdrüsen, im Darmcanale mit dem Fettgehalte des Darminhaltes, unter der Haut und in den serösen Höhlen mit dem Fette der Gewebssäfte und der serösen Secrete). Aus dieser Lösung, oder wenn es schon in Fett- oder Oellösung an diese Stellen gelangte, aus dieser wird Jod frei, welches sich mit dem Albumingehalte der Applicationsstelle (im Darmcanale mit dem Eiweisse des Darminhalts, an der Haut und dem subcutanen Bindegewebe mit dem der Gewebssäfte, in den serösen Höhlen mit dem Albumin der serösen Secrete) in Jodalbumin verwandelt und neben Zurücklassung von wenigem oder gar keinem Albumingerinnsel und farblosen Oel- oder Fetttropfen als solches von der Applicationsstelle verschwindet, gewöhnlich, ohne dass es dort Gewebsveränderungen zurückliesse. — Nach Anwendung von Jodoform, Jodöl oder Jodalbumin verlässt nach einiger Zeit das Jod dieser Mittel die Circulation durch die Secrete in Form von in Wasser löslichen Metallverbindungen und zwar bei Jodoform und Jodalbumin hauptsächlich mit dem Urin, bei Jodöl aber vorwiegend in den Secreten des Darmcanals."

Seine kritischen Darlegungen schliesst der Verfasser mit der Ansicht, dass die locale Wirkung des Jodoforms wie die allgemeine als Jodwirkung aufzufassen sei. Die Mittheilungen Binz's und Högyes', welche auf Grund zahlreicher in exactester Weise ausgeführter Experimente gemacht wurden, sind von grosser Bedeutung für die Beurtheilung und die Vorstellung über die Zersetzung und Wirkung des Jodoforms gewesen.

Noch nach den Veröffentlichungen der citirten Autoren hatte man verschiedene Anschauungen über die Wirkungsweise des Jodoforms: so die Ansicht v. Mosetig's, nach welcher die besondere in der Chirurgie erprobte Wirkung des Jodoforms als eine Wirkung von Jodoformdämpfen aufzufassen sei. In der That schien diese Hypothese Mosetig's durch später angestellte Versuche Buchner's, deren wir bereits an einer früheren Stelle gedachten, gestützt zu werden. Buchner (29) wies bekanntlich nach, dass die Jodoformdämpfe einen hemmenden Einfluss auf das Wachsthum der Choleravibrionen auszuüben befähigt sind, und glaubte diese durch das Experiment erhärtete Thatsache auch für die Erklärung der Gewebsveränderungen verwerthen zu können, welche wir gelegentlich

nach Application von Jodoform beobachten. Buchner hatte dabei im Wesentlichen jene Processe im Auge, die sich in den Wandungen kalter tuberculöser Abscesse unter dem Einflusse der Jodoformbehandlung abspielen, und deren Rückbildung unter der besprochenen Behandlung schon längst die Frage anregte, in welcher Weise die Heilung der genannten Abscesse vor sich geht. Abgesehen davon, dass die von Buchner vertretene Ansicht durch die Ausführungen Bruns' und Nauwerck's wesentlich an Wahrscheinlichkeit verloren hatte, sprechen noch andere am Schlusse des ersten Abschnittes vorliegender Arbeit besprochene Momente gegen dieselbe, so dass auf das dort Gesagte verwiesen werden kann.

Eingehende Studien über die Zersetzung des Jodoforms lieferte übrigens auch Behring (38). Schon in einer im Jahre 1882 erschienenen Mittheilung äusserte Behring die Ansicht, dass die antiseptische Wirkung des Jodoforms nur dann[27]) zu Stande kommen könne, wenn letzteres zersetzt würde, dass aber eine Zersetzung des Jodoforms, weder des pulverförmigen noch des gelösten, spontan eintrete, dass ferner in Wasser vertheiltes Jodoform durch den nascirenden Wasserstoff zerlegt werde, der nascirende Wasserstoff also die Fähigkeit besitze, selbst ungelöstes Jodoform zu zersetzen.[28]) Was das Verhalten des Jodoforms in Wunden anlangt, so wies Behring damals darauf hin, dass die Bedingungen für die Zersetzung des Jodoforms und seine antiseptische Wirkung am günstigsten sind, wo kräftige Zersetzungsprocesse sich abspielen. Es heisst in dem betreffenden Absatze der Behring'schen Arbeit: „Das Jodoform hat die wunderbar glückliche Eigenschaft für die Chirurgie, dass es nur da activ wird, wo Zersetzung besteht; ich möchte es mit einem guten Aufpasser vergleichen, welcher sofort zuspringt, wenn seine Hülfe nöthig ist, wenn seine Hülfe nicht nöthig ist, sich dagegen ruhig und nicht störend verhält." — Den genaueren Hergang bei der Zersetzung des Jodoforms in Wunden dachte sich Behring so, dass die chemische Einwirkung auf das Jodoform in Wunden analog der Zersetzung von Jodoformlösungen am Lichte vor sich gehe, und glaubte der Autor dabei dem activen Sauerstoffe die Hauptrolle zuschreiben zu müssen.[29])

---

27) Es wurde schon bei Besprechung der einschlägigen Literatur über die antiseptische Bedeutung des Jodoforms darauf hingewiesen, dass diese Ansicht jetzt nicht mehr haltbar ist.

28) Wobei aber nicht freies Jod entsteht.

29) Binz (Virchow's Archiv. Bd. LXXXIX. 1882. S. 397) kommt zu der Ansicht, dass bei der Beurtheilung der Zersetzung des Jodoforms in Wunden zwei Factoren in Frage kommen müssten, einmal das Oxyhämoglobin, das in selbst

In späteren Untersuchungen sah sich der unermüdliche Forscher durch genaue Beobachtungen zu dem Schlusse veranlasst, dass die Zersetzung des Jodoforms in Wunden in jener Weise von Statten gehe, wie er es in seiner früheren Arbeit für das im Wasser vertheilte Jodoform geschildert hatte, aus welchem durch die Einwirkung des nascirenden Wasserstoffes in Wasser lösliche Jodverbindungen entstanden. Behring glaubte deshalb, dass die Zersetzung am kräftigsten da auftreten könne, wo starke Reductionen stattfänden.

Zur Entscheidung dieser Frage bezw. zum Nachweis der Richtigkeit vorstehender Ansicht über die Zersetzung des Jodoforms arbeitete Behring mit verschiedenen Bacterienculturen, für welche eine reducirende Eigenschaft bereits nachgewiesen wurde, sowie mit Eiter. Letztere in Gemeinschaft mit de Ruyter (29) angestellten Versuche führten zu sehr interessanten Resultaten; die einschlägigen Experimente kamen in folgender Art zur Ausführung:

Zunächst wurden grosse Mengen von Eiter aufgefangen und vor weiterer Infection geschützt; in das Glas, in welchem sich der Eiter befand, kam ein mit sterilisirtem Wasser gefüllter Dialysator; hierauf wurde der Eiter mit Jodoform versetzt und zum Schlusse der ganze Apparat im Schranke bei Körpertemperatur gehalten. In den ersten Tagen konnte de Ruyter keine Zersetzungsproducte des Jodoforms im Dialysator nachweisen, weder freies Jod, noch andere Jodverbindungen; ebensowenig waren Keime aufzufinden. Nach Ablauf

fest verbundenen Wunden Sauerstoff in Ueberschuss liefern könne, und dann das lebende Gewebe, welches das zur Zersetzung von Jodoformlösungen nöthige Licht zu ersetzen im Stande sei. Binz belegt diese seine Ansicht mit Beobachtungen von Högyes und Behring, dann aber auch mit dem Resultate folgenden interessanten Experimentes: 2 Grm. feingepulverten Jodoforms wurden in einem schwarz überzogenen Kolben mit 12 Grm. Süssmandelöl übergossen und bis zur möglichsten Lösung hingestellt. Sodann wurden an einem dunkeln Orte 20 Grm. noch warme, mit der Wurstmaschine rasch zerkleinerte Leber hinzugefügt. Das Gemisch kam hierauf unter mehrmaligem Schütteln für einige Stunden in die Brutmaschine bei 38°, wurde dann mit 20 Ccm. Wasser übergossen, nochmals geschüttelt, filtrirt und das Filtrat mit Chlorwasser und Stärkekleister versetzt, selbstverständlich bei möglichstem Ausschluss des Lichtes, so dass letzteres für die Zersetzung des Jodoforms nicht in Betracht kommen konnte. Trotzdem fand Binz starke Jodreaction. Der Einwand einer nur durch die Wärme hervorgerufenen Zersetzung des Jodoforms, welcher beim Durchlesen späterer Zeilen auftauchen könnte, trifft meines Erachtens für das besprochene Experiment Binz's nicht zu. Es tritt allerdings in der Wärme des Brutschrankes, wie an anderer Stelle mitgetheilt werden wird, eine Zersetzung des mit organischen Stoffen (Flüssigkeiten) gemischten Jodoforms ein in der Weise, dass Jod abgespalten wird, doch sind die Mengen von Jod, welche dabei entstehen, so ausserordentlich gering, dass letzteres nach Verlauf von 24 Stunden eben mit Mühe nachgewiesen werden kann.

von einigen Tagen war er im Stande, festzustellen, dass die Zersetzung des Jodoforms begonnen hatte; im Dialysator fand sich eine Jodverbindung, doch keine entwicklungsfähigen Keime. Also war das Jodoform durch den Eiter zersetzt worden. Nun entstand die Frage, welche Bestandtheile desselben die Zersetzung des Jodoforms herbeigeführt hatten. Auch diese Frage wurde durch de Ruyter in klarster Weise gelöst. In den Dialysator wurde sterilisirtes Blutserum gebracht und diesem Jodoform in Ueberschuss zugesetzt. Nach Wochen konnten noch keine Zersetzungsproducte aufgefunden werden, erst nachdem Bacterien in das Blutserum gelangt waren (Staphylokokken, Streptokokken u. s. w.), ging die Zersetzung vor sich. Diese Erscheinung, sowie der Umstand, dass der den Eiterkokkenculturen eigene üble Geruch fehlte, veranlasste de Ruyter zu der Annahme, dass die Ptomaïne, die Stoffwechselproducte der Bacterien, bei der Zersetzung des Jodoforms eine Rolle spielen, eine Annahme, welche sich in weiteren Versuchen de Ruyter's als völlig richtig erwies. Nahm de Ruyter Jodoform und setzte dazu einige Tropfen des von Brieger dargestellten Ptomaïns, so trat sofort Spaltung des Jodoforms ein. Damit war also der sichere Nachweis geliefert, dass das Jodoform durch Bacterien-Stoffwechselproducte zersetzt werden kann. Gleichzeitig wurde aber auch die Thatsache constatirt, dass mit der Zersetzung des Jodoforms (durch die Ptomaïne) auch die Ptomaïne ihre schädlichen Eigenschaften verloren hatten, dass also eine Wechselbeziehung zwischen den Ptomaïnen und dem Jodoform stattfand.

Behring bemerkt ausdrücklich zur Bestätigung seiner früher ausgesprochenen Behauptung, dass die Zerlegung des Jodoforms durch Ptomaïne ohne vorherige Lösung des Jodoforms zu Stande kommt, somit als Reductionsvorgang zu betrachten ist.

Zur Entscheidung der Frage schliesslich, was aus dem Jodoform resp. seinen beiden Componenten, dem Jod und dem C. H., bei dieser Art der Zersetzung hervorgeht, studirte Behring noch weiter die Zersetzung des Jodoforms durch reducirende Mittel.

Cazeneuve (44) hatte bereits im Jahre 1884 eine diesbezügliche Mittheilung gemacht. Der genannte Autor, welcher die reducirende Wirkung des Silbers, des gepulverten Zinks und anderer Agentien auf das Jodoform studirte, ging von der in der chirurgischen Praxis häufig zu machenden Beobachtung aus, dass an den Fingern haften gebliebenes Jodoform, wenn es mit silbernen Gegenständen in Berührung kommt, einen äusserst widerlichen Geruch annimmt.[30])

30) Eine hierher gehörige Beobachtung glaubte ich einmal bei der Berührung eines Höllensteinstiftes mit meinem jodoformirten Finger gemacht zu haben. Später,

Cazeneuve fand, dass dieser üble Geruch von anwesendem Acetylen stammt. —

Auch Behring konnte feststellen, dass bei der Zersetzung des Jodoforms (durch nascirenden Wasserstoff) Acetylen entsteht.

In neuester Zeit fand Senger (45), als er das Wesen der Jodoforminjectionen studirte, dass das Jodoform, wenn es durch irgend welche Substanzen oxydirt wird, sich zerlegt in Jodwasserstoff und Ameisensäure. Senger vindicirte geradezu der letzteren die guten Wirkungen des Jodoforms und gelangte zu dem Schlusse, dass das Jodoform dann seine heilsame Wirkung entfaltet, wenn Oxydations-(Spaltungs)processe es in Ameisensäure und Jodwasserstoff zu zersetzen im Stande sind, dass es aber wirkungslos sei, wenn diese Zersetzung nicht statthat. Nach Senger liegt das Wesen der Jodoforminjectionen demgemäss in der erwähnten Zersetzung des Jodoforms.

Wirft man nunmehr einen kurzen Blick auf die im vorhergehenden Abschnitte gemachten literarischen Angaben über die Zersetzung und die Wirkung des Jodoforms, so hat man daraus die Ueberzeugung gewonnen, dass die Akten auch über dieses Kapitel noch keineswegs geschlossen sind. Es scheinen eben die Bedingungen und Vorgänge bei der Zersetzung des Jodoforms so complicirte zu sein, dass ein entscheidendes Urtheil über die in Frage stehenden Verhältnisse vorerst noch nicht getroffen werden kann. Aus diesem Grunde wird es vielleicht nicht überflüssig erscheinen, wenn Beobachtungen, die mit den erwähnten, immerhin noch strittigen Punkten in Zusammenhang stehen, zur Veröffentlichung gelangen, um so mehr, als auch der praktischen Seite nicht vergessen werden soll.

Der vorliegenden Arbeit war ursprünglich nur der Zweck zu

---

als mir die Arbeit Cazeneuve's zur Einsicht kam, controlirte ich die frühere Beobachtung durch folgenden Versuch: In einem Reagenzcylinder wurde feingepulvertes Jodoform mit neutraler Lösung salpetersauren Silbers bei Zimmertemperatur gemischt: es zersetzte sich nichts von dem Jodoform. Beim Erwärmen der Mischung dagegen begann eine lebhafte Zersetzung, welche noch lange Zeit hindurch, nachdem schon die Erwärmung sistirte, fortging. Vom Boden des Glases stiegen reichlich Gasblasen (Acetylen?) auf; zugleich nahm der Inhalt des Glases einen eigenthümlichen unangenehmen Geruch an. Nach kurzer Zeit war alles Jodoform zersetzt; in der Flüssigkeit fanden sich nur weissgelbe Flocken von Jodsilber. Die Flüssigkeit selbst reagirte sehr stark sauer, enthielt Spuren von Ameisensäure, dagegen grössere Mengen freier Salpetersäure. Das Jodoform wurde also mit neutralem salpetersauren Silber erhitzt zersetzt und entstand hierbei freie Salpetersäure, Jodsilber und wahrscheinlich auch Acetylen.

Grunde gelegt, die Wirkung des Jodoforms auf die Gewebe zu studiren. Doch stellten sich schon am Beginne der ersten diesbezüglichen Versuche gewisse technische Schwierigkeiten der Ausführung derselben entgegen, so dass eine geraume Zeit verstrich, bis die nöthigen Vorarbeiten vollendet waren. Da die Application des Jodoforms in den geplanten Versuchen nicht nur die einfache Pulverform gestattete, sondern auch bei Ausführung von Injectionen in Gewebe eine emulsionartige Mischung erforderte, so musste in erster Linie eine Flüssigkeit eruirt werden, welche eine gewisse Suspension des Jodoforms ermöglichte, dann aber auch völlig reizlos war, namentlich nicht wasserentziehend wirkte. Aus diesem Grunde musste die in der Chirurgie übliche Jodoformglycerinmischung für die besprochenen Zwecke ausser Acht kommen, da das Glycerin den Geweben, mit welchen es in Berührung kommt, Wasser entzieht und weiterhin, wenn es verunreinigt ist, Nebenproducte enthält (Ameisensäure nach Senger), welche reizend wirken und so die Beurtheilung der Gewebsveränderungen erschweren, wenn nicht unmöglich machen. Es handelte sich nunmehr darum, eine Mischung darzustellen, welche den eben erwähnten Bedingungen vollauf genügte; bei der Darstellung derselben aber wurden Verhältnisse gefunden, welche, bisher nicht besonders gewürdigt, von praktischer Bedeutung zu sein scheinen, so dass ich die diesbezüglichen Versuche, von welchen ein Theil in kurzen Zügen an anderer Stelle (46) bereits mitgetheilt wurde, vorerst bekannt geben will.

Nimmt man ein bestimmtes Quantum destillirten Wassers und schlemmt in demselben eine gewisse Menge Jodoforms auf, so bemerkt man selbst bei kräftigem und längerem Schütteln des Gemenges, dass sich das Jodoform nicht genügend mit der Flüssigkeit mischt: ein Theil des Pulvers fällt in geballten Brocken zu Boden, ein anderer schwimmt auf der oberen Flüssigkeitsschichte; von einer Suspension selbst für kurze Zeit ist nicht die Rede. Versuchsweise arbeitete ich deshalb anfänglich mit einer ½ proc. Peptonlösung, in welcher das Jodoform nach dem Schütteln der Mischung noch einige Zeit suspendirt blieb. Die Mischung, welche Jodoform in gleichem Procentsatze wie die Jodoformglycerinmischung enthielt (1:10), wurde vor dem Gebrauche im strömenden Wasserdampfe sterilisirt. Doch traten nach Injectionen dieser sterilisirten Jodoformpeptonmischung (im Gelenke) fast ausnahmslos fulminante Reactionserscheinungen auf.

Ein 10jähriges Kind beispielsweise, welches an einer fungösen Kniegelenksentzündung litt, erhielt 4 Grm. der Mischung in das

Kniegelenk injicirt. Abends colossale Schwellung, heftige Schmerzen und Fieber; am folgenden Tage Jodexanthem.

Ein 24jähriger Arbeiter, an einer chronischen Entzündung des präpatellaren Schleimbeutels leidend, erhielt nach Punction der Höhle 2,0 Grm. Jodoformpepton. Nachts starke Schwellung der Kniegegend, am folgenden Tage noch zunehmend, Röthung der Haut über der Bursa. Am Abend des zweiten Tages hatte sich die Schwellung und Röthung auf einen grossen Theil des Unterschenkels und Oberschenkels ausgedehnt. Dabei heftiges Fieber und starke Schmerzen.

Ich glaubte anfänglich die nach den Einspritzungen auftretenden Reactionserscheinungen einer nachtheiligen Wirkung der Peptonlösung zuschreiben zu müssen und nahm deshalb von einer weiteren Verwendung derselben Abstand. Eine für Injectionszwecke sehr brauchbare Lösung fand sich in einer 0,5 proc. Gummilösung, in welcher sich das Jodoform wenigstens für eine Zeit ziemlich gut suspendirt erhält. Diese Gummilösung wurde in der gleichen Weise wie die Peptonlösung verwendet, mit Jodoform (1:10) versetzt, dann sterilisirt und nach dem Abkühlen injicirt. Die Injectionen kamen theils an Thieren, theils an Menschen (bei tuberculösen Gelenksprocessen, kalten Drüsenabscessen, Hydrocelen u. s. w.) zur Ausführung. Die am Menschen angestellten Versuche gaben zu weiteren Versuchen über die Zersetzung des Jodoforms Anlass, weshalb ich die betreffenden Krankennotizen vorerst hier mittheile.

I. Fall.

S. M., 21 Jahre alt, leidet seit 4 Jahren an einer symptomatischen (neben Epididymitis bestehenden) Hydrocele.

Am 1. Mai fand sich eine prall gespannte, eiförmige Hydrocelengeschwulst in der rechten Hälfte des Scrotums vor. 1. Punction am gleichen Tage Vormittags 11 Uhr; Entleerung von circa 1/4 Liter Flüssigkeit, Injection von 5 Grm. Jodoformgummi in die Tunicahöhle. Nach einer Stunde heftige Schmerzen, welche sich im Laufe der folgenden 12 Stunden erheblich steigern.

Am folgenden Tage colossale ödematöse Schwellung des Scrotums, erysipelartige Röthe der Haut im Umkreise der Schwellung, starke Füllung der Scheidenhauthöhle. Fieber.

Weitere Angaben über diesen Fall konnten leider nicht erbracht werden.

II. Fall.

Gr. J., 43 Jahre alt, bemerkte vor einem Jahre eine Schwellung des linken Kniegelenkes, die allmählich grösser wurde. Seit einigen Wochen ist die Gehfähigkeit stark beeinträchtigt.

Bei der ersten Untersuchung am 3. Juli fand sich eine Schwellung des linken Kniegelenkes vor, Ballotement der Patella; oberer Gelenk-

recessus, sowie die unterhalb der Patella gelegenen Partien durch Exsudat stark ausgebuchtet. Die am nämlichen Tage Vormittags 10¼ Uhr vorgenommene Punction entleerte eine reichliche Menge serös-hämorrhagischer Flüssigkeit. Injection von 10 Grm. Jodoformgummi ins Gelenk.

Nach etwa 6 Stunden heftige Schmerzen; colossale Schwellung des Gelenkes, Frösteln.

Nach 16 Stunden intensive anhaltende Schmerzen im Knie, Schwellung des Gelenkes hat erheblich zugenommen, Fieber 39,6° in der Achselhöhle.

Am folgenden (2.) Tage Erscheinungen etwas geringer, doch besteht noch Fieber. Am 3. Tage Rückgang der Reactionserscheinungen.

Am 11. Juli hatte sich wieder eine grosse Menge Flüssigkeit im Kniegelenke angesammelt; Vormittags 11½ Uhr 2. Punction und Entleerung der Hydropsflüssigkeit. Abermals Injection von 10 Grm. Jodoformgummi.

Abends des gleichen Tages heftige Schmerzen, die Nachts (nach circa 14 Stunden) ihren Höhepunkt erreichen. Sehr starke Schwellung des injicirten Gelenkes. Fieber.

In den folgenden Tagen allmählicher Rückgang der Reactionserscheinungen.

III. Fall.

W. C., 35 Jahre alt, Brauбursche, leidet seit ½ Jahre an einer starken Schwellung des linken Ellbogengelenkes; dasselbe erscheint spindelförmig aufgetrieben, namentlich die Gelenkenden des Vorderarmes. Seit 4 Wochen ist jede Bewegung im Gelenke äusserst schmerzhaft. Seitlich vom Olecranon fühlt man deutlich fungöse Massen.

Am 7. Mai Vormittags 11 Uhr Injection von 5 Grm. Jodoformgummi in das Gelenk. Abends 6 Uhr heftige, bis Morgens 4 Uhr des folgenden Tages anhaltende Schmerzen. Fieber 39,7°. Gelenk sehr stark geschwellt.

Am 8. Mai hat die Schwellung so sehr zugenommen, dass von den Contouren des Gelenkes überhaupt nichts mehr zu sehen ist. Fieber besteht noch Abends 38,9°. Schmerzen haben etwas nachgelassen. Am 3. und 4. Tage Rückgang der Reactionserscheinungen.

Bei einer am 14. Mai wiederholten Injection des Gelenkes traten dieselben Erscheinungen in gleicher Weise auf.

IV. Fall.

H. M., 15 Jahre alt, leidet seit 1½ Jahren an einer fungösen Entzündung des linken Fussgelenkes. Im Vorjahre war bereits eine Excochleation der erkrankten Theile vorgenommen und 9 Jodoforminjectionen ins Gelenk ausgeführt worden. Am 3. Januar fand sich eine starke circuläre Schwellung des linken Fussgelenkes vor, medial und lateral von den Malleolen fungöse Massen. Mittags 12 Uhr Injection von 4 Grm. Jodoformgummi in das Fussgelenk.

Abends sehr intensive Schmerzen, erhebliche Schwellung des Gelenkes. Jede Bewegung ungemein schmerzhaft, dabei Fieber.

Morgens 4 Uhr am 4. Januar Höhepunkt der Reaction. Am Abend des gleichen Tages (4. Januar) Schmerzen geringer, auch Fieber. Schwellung des Gelenkes besteht noch fort.

5. Januar. Rückgang der Erscheinungen.

V. Fall.

L. J., 20 Jahre alt, leidet seit seiner frühesten Jugend an Schwellung der Halslymphdrüsen beiderseits; ein Theil derselben ist bereits vereitert, am Halse zeigen sich mehrere Fisteln.

Am 9. Februar findet sich noch ein grösseres, nicht erweichtes Paquet von Drüsen unterhalb des rechten Ohres vor. Vormittags 11 Uhr Injection von Jodoformgummi in einzelne Drüsen. Abends sehr heftige Schmerzen, welche in der Nacht ihren Höhepunkt erreichen; dabei Frost- und Hitzegefühl.

Am 10. Februar Vormittags 11 Uhr sieht man eine colossale ödematöse Schwellung auf der rechten Halsseite; Haut etwas geröthet. Temperatur in der Achselhöhle gemessen 38,4°. Jede Berührung der geschwellten Theile sehr schmerzhaft. Schluckbewegungen bedeutend erschwert. Die genannten Erscheinungen dauern bis 12. Februar fort und bilden sich dann allmählich zurück.

VI. Fall.

B. M., 47 Jahre alt, leidet seit 2 Jahren an einer Schwellung des rechten Fussgelenkes; in letzter Zeit starke Beschwerden beim Gehen.

Am 21. März constatirt man eine enorme Schwellung des rechten Fussgelenkes; Gelenkkapsel durch Exsudat sehr erweitert; abnorme seitliche Verschiebbarkeit der Gelenkenden. Am gleichen Tage Vormittags 10½ Uhr Punction des Gelenkes; nahezu ¼ Liter Synovia wird entleert, hierauf Injection von 4 Grm. Jodoformgummi.

Abends und Nachts heftige Schmerzen, welche bis Morgens 6 Uhr des folgenden Tages anhalten. Fieber.

Am 22. März ist das Gelenk colossal geschwellt. Schmerzen Abends noch vorhanden, doch wesentlich geringer als am Abend des vorhergehenden Tages.

Am 23. März Rückgang der Reactionserscheinungen.

VII. Fall.

R. J., 57 Jahre alt, Bauer, leidet seit 2 Jahren an einer fungösen Entzündung des rechten Handgelenkes.

Am Tage der ersten Untersuchung (19. Februar) findet sich eine starke Verdickung des rechten Handgelenkes, namentlich eine erhebliche Verbreiterung desselben vor. Das Gelenk gestattet abnorme seitliche Verschiebungen, da fungöse Massen die Kapsel colossal ausgedehnt haben. Die an einzelnen Stellen über dem Handgelenk durchzufühlenden Granulationen erstrecken sich noch zum grossen Theil in die Sehnenscheiden des Handrückens und des Vorderarmes. Vormittags 11¼ Uhr Injection von 6 Grm. Jodoformgummi.

Frösteln und starke Schmerzen Abends 7 Uhr und in der folgenden Nacht, am heftigsten um 4 Uhr Morgens des 20. Februar. Colossale Schwellung des Handgelenkes, Röthung der Haut. Harn enthält Blut und Jod. Die Erscheinungen dauern 3 Tage, dann lassen sie nach.

Eine am 12. März vorgenommene Besichtigung des Handgelenkes liess eine bedeutende Schrumpfung der Granulationen nachweisen.

Eine am genannten Tage ausgeführte zweite Jodoformgummi-Injection rief dieselben Symptome hervor, wie am 19. Februar und den folgenden Tagen.

Wir schon aus den mitgetheilten Krankennotizen ersichtlich, war die Reaction auf die Injectionen stets ungemein heftig, bei Weitem intensiver, als sonst nach Injectionen nicht sterilisirter Jodoformglycerinemulsionen beobachtet werden konnte. Zwar hatte ich bereits früher Gelegenheit, ähnliche unangenehme Zufälle auch nach Jodoformglycerininjectionen zu sehen, doch war die Beobachtung derselben nicht so constant, als bei den Einspritzungen mit der Gummimischung, und trat nur dann ein, wenn die Emulsion vor der Einspritzung im Wasserdampfe sterilisirt wurde. Dieser Umstand war um so auffallender, als das Vehikel, in welchem das Jodoform suspendirt wurde, eine 0,5 proc. Gummilösung, eine reizlose Flüssigkeit ist, wie man sich jederzeit leicht überzeugen kann. Wir sahen aus den Krankennotizen, dass in jenen Fällen, in welchen die Jodoformemulsion in Hydrocelen injicirt wurde, nur örtliche, aber intensive Wirkungen in die Erscheinung traten, in anderen Fällen dagegen, in welchen das Jodoform in Gelenke eingespritzt wurde, sowohl heftige locale, wie allgemeine Reactionserscheinungen beobachtet werden konnten. Die in einzelnen Fällen der Einspritzung folgenden bedrohlichen Erscheinungen gingen ausnahmslos in wenigen Tagen zurück, so dass weitere Nachtheile niemals zurückblieben. Immerhin musste die Sache zum weiteren Nachforschen auffordern.

Vergegenwärtigte man sich die Frage, wieso die Reaction in den im Vorhergehenden besprochenen Fällen zu erklären sei, so mussten alle jene Factoren berücksichtigt werden, welche überhaupt zum Zustandekommen einer heftigeren Reaction nach derartigen Injectionen in Frage kommen können: so der Zustand und die Reizbarkeit des betreffenden Gewebes, wie auch die Beobachtung strengster Asepsis oder Antisepsis bei Ausführung der kleinen Operation. Im Wesentlichen aber ist es der Zustand der zur Injection verwendeten Mischung, welcher den Ausschlag für die Stärke der Reactionserscheinungen giebt. Ich habe in einer vorläufigen Mittheilung schon auf diesen Punkt hingewiesen. Im Anfange war ich der Ansicht, die Form (es wurde feinstpulveriges Jodoform verwendet) des Jodoforms beschuldigen zu müssen, doch scheint dieser Punkt, wie an späterer Stelle mitgetheilt werden soll, für die in Frage stehenden Verhältnisse nicht von Belang zu sein. Die Menge des Jodoforms konnte ebensowenig in Frage kommen, denn es wurde das gleiche Quantum wie früher injicirt. Somit erübrigte nur noch, anzunehmen, dass die Mischung vielleicht durch

den Sterilisationsprocess partiell zersetzt wurde und die dabei freiwerdenden Mengen von Jod oder andere Zersetzungsproducte jene Reactionserscheinungen hervorgerufen haben.

Bisher war man gewohnt, eine Verfärbung der Jodoformemulsion zum Braunen als Kriterium für eine stattgehabte Zersetzung gelten zu lassen. Es ist ausdrücklich zu betonen, dass ich in jedem Falle auf diesen Punkt geachtet habe, aber niemals eine, wenn auch nur schwache Verfärbung der als Vehikel dienenden Flüssigkeit beobachten konnte. Schliesslich ist dies gut begreiflich, wenn man berücksichtigt, wie organische Stoffe sich zu freiem Jod — um dieses Zersetzungsproduct handelt es sich hier wohl — verhalten. Nimmt man eine freies Jod enthaltende Flüssigkeit und bringt in dieselbe eine Eiweisslösung, so wird Jodalbumin, eine lockere Verbindung, gebildet. Daraus erklärt sich auch das mehr oder weniger deutliche Verblassen der Farbe.[31]) Wie es mit Eiweiss ist, scheint es, wenn auch nicht in dem gleichen Maasse, bei Gummi und anderen organischen Stoffen wie Glycerin zu sein.

Diese von mir ventilirte Frage, die auch von praktischer Bedeutung ist insofern, als bis vor kurzer Zeit bestimmte Vorschriften für die Sterilisation von Jodoforminjectionsflüssigkeiten nicht existirten, bedurfte vorerst noch der Lösung. Um den Einfluss der verschiedenen Momente auf die Zersetzung des Jodoforms in derartigen Flüssigkeiten zu studiren, wurden Versuche in folgender Weise ausgeführt:

A. Versuche mit unsterilisirten, Jodoform in feinster Pulverform enthaltenden Mischungen bei Zimmertemperatur und zerstreutem Tageslichte.

Vier Reagenzgläser wurden mit verschiedenen Mischungen gefüllt und mit Wattepfropf verschlossen an einem belichteten Orte bei Zimmertemperatur aufgestellt. Die zum Versuche verwendeten Mischungen waren:

1. eine 10 proc. Jodoformwassermischung (Veh. vom specifischen Gewicht 1000),
2. eine 10 proc. Jodoformgummimischung (Veh. vom specifischen Gewicht 1004).
3. eine 10 proc. Jodoformglycerinmischung (Veh. vom specifischen Gewicht 1230),
4. eine Mischung von 1 Gewichtstheil Jodoform und 9 Gewichtstheilen einer hämorrhagischen Hydropsflüssigkeit (Veh. vom specifischen Gewicht 1025).

31) Vgl. Archiv f. experim. Path. u. Pharm. Bd. X. 1879. S. 248.

Von 24 zu 24 Stunden wurden gleiche Mengen von den einzelnen Vehikeln abfiltrirt und mit abgemessenen Mengen von Chloroform und Untersalpetersäure versetzt, nachdem ohne Zusatz der Säure in keinem Falle directe Jodreaction erzielt wurde, somit kein freies Jod in der Flüssigkeit enthalten sein konnte. Das Resultat dieser Versuchsreihe war nun folgendes: Bereits nach 24 Stunden konnte in sämmtlichen Gläsern mit der erwähnten Probe Jod nachgewiesen werden; die Stärke der Reaction in den einzelnen Flüssigkeiten stieg mit Ausnahme der sub 4 angegebenen Mischung, in welcher die Jodreaction infolge der Anwesenheit von Eiweiss etwas erschwert war, in jener Reihenfolge, in welcher die Mischungen oben aufgeführt sind. Von Tag zu Tag konnten in sämmtlichen Gläsern immer grössere Mengen von Jod nachgewiesen werden.

Anders verhielten sich die Mischungen, wenn sie bei gleicher Temperatur im Dunkeln stehen gelassen wurden; hier war noch nach vielen Tagen nicht die Spur von Jodoform zersetzt.

B. Versuche mit unsterilisirten, Jodoform in feinster Form enthaltenden Mischungen bei Körpertemperatur.

Zu dieser Versuchsreihe wurden die gleichen Mischungen verwendet wie in der vorhergehenden. Die Gläser kamen in den Wärmeschrank, welcher so gut wie lichtundurchlässig war. Auch hier konnten Spuren von Jod schon nach 24 Stunden mit Stärkekleister und Chlorwasser nachgewiesen werden.

C. Versuche mit Jodoform in feinster Pulverform enthaltenden Mischungen im Sterilisationsapparat.

Es wurden 3 Reagenzcylinder mit gleichen Mengen von Jodoformwasser-, Jodoformgummi- und Jodoformglycerin-Mischung gefüllt und mit Wattepfropf leicht verschlossen in den Sterilisator gebracht. Nach Beendigung der Sterilisation und Lüftung des Deckels sah man Folgendes:

Glas 1, welches eine Jodoformwassermischung enthielt, liess nichts Besonderes erkennen; das Wasser hatte seine Farbe nicht geändert, auch konnte man keine Joddämpfe bemerken.

Im Glas 2, welches mit einer Jodoformgummimischung gefüllt war, sah man die Flüssigkeit ganz schwach gelblich gefärbt, Jodoformdämpfe fanden sich nicht vor.

Den auffallendsten Befund bot Glas 3 mit der Jodoformglycerinmischung; hier war die Flüssigkeit stark gelb gefärbt und zeigte in der obersten Schichte einen dichten braunen Ring; der übrige Theil des Glases war mit Joddämpfen erfüllt.[32])

Dementsprechend war die Jodreaction nach Beendigung des Sterilisationsverfahrens am stärksten in der Jodoformglycerinmischung, am geringsten in der Jodoformwassermischung.

32) Zur Controle habe ich ein Fläschchen mit gut schliessendem Glasstöpsel so mit Jodoformglycerin gefüllt, dass kein Raum zwischen Stöpsel und Flüssigkeitsoberfläche war. Das Ganze wurde dann in den Sterilisator gebracht. Nach $^3/_4$ Stunden war das Glycerin ganz schwach gelblich gefärbt. Die Jodreaction fiel nicht stark aus. Joddämpfe entwickelten sich hier natürlich nicht.

Um den Einfluss steigender Mengen organischer Substanz auf die Zersetzung des Jodoforms festzustellen, wurde folgender Versuch ausgeführt:

Ich bereitete mir 4 Gummilösungen von verschiedenen Concentrationsgraden, wie 1 Proc., 1/2 Proc., 1/4 Proc., 1/8 Proc., und trug in jede dieser Lösungen, von welchen gleiche Mengen in Reagenzgläser abgenommen wurden, gleiche exact abgewogene Mengen Jodoforms ein.

Die Gläser wurden in den Sterilisationsapparat gebracht; nach 3/4 Stunden genaue Untersuchung des Inhaltes der 4 Gläser: Die Jodreaction ist am stärksten in der 1 proc. Gummilösung und fällt dann in den folgenden minder concentrirten.

Ich habe zu den bisherigen Versuchen fein pulverisirtes, auf elektrolytischem Wege dargestelltes Jodoform verwendet und habe dieselben nunmehr, um gegen etwaige Einwände in dieser Beziehung gesichert zu sein, mit gröberem Material wiederholt. Manche Kliniker bevorzugen gerade das grobe krystallinische Pulver und empfehlen dasselbe besonders; ein irgendwie nennenswerther Unterschied in den Versuchsresultaten war indess nicht zu constatiren, so dass auch in den folgenden Versuchen wieder das feinpulverige Jodoform zur Verwendung kam.

Kehren wir zu unserer auf Seite 451 discutirten Frage zurück, wieso denn die nach Einspritzung der sterilisirten Jodoformgummimischung auftretenden heftigen Reactionserscheinungen zu erklären sind, so können wir zur Lösung derselben dem Gesagten schon Einiges entnehmen. Die Lösung an und für sich konnte es nicht sein, da sie, wie man sich auch durch das Experiment überzeugen kann, eine reizlose Flüssigkeit ist; ebensowenig die Menge des Jodoforms, noch die Form desselben; es bleibt nur noch übrig, anzunehmen, dass die Mischung durch den Sterilisationsprocess zersetzt worden sei. Diese Annahme bestätigte sich in der That, als ich mir die Art vergegenwärtigte, in welcher früher und jetzt die die Jodoformmischung enthaltenden Gläser zur Sterilisation vorbereitet wurden. Ein einfacher Versuch, wie er auch schon an anderer Stelle vorgeführt wurde, wird, denke ich, die Verhältnisse am besten beleuchten.

Man stellt sich im Sterilisationsapparat drei Gläser zurecht: ein kurzes mit weitem Halse, daneben zwei lange Reagenzcylinder; nun füllt man die Gläser mit der gleichen Menge der gleichen Jodoformmischung und leitet, nachdem eines der beiden Reagenzgläser mit Wattepfropf versehen worden ist, die Sterilisation ein. Nach 3/4 Stunden werden die Gläser aus dem Sterilisator genommen und der Inhalt untersucht. In jenem Glase mit weitem Halse sieht man nichts Auffallendes; dagegen sind die beiden Reagenzcylinder von der Flüssigkeitsoberfläche bis zum Glasrande, bezw. bis zur untersten Schichte

des Watteppropfes dicht mit Joddämpfen gefüllt. Die Flüssigkeit zeigt in beiden Reagenzcylindern in der obersten Schichte einen (röthlichbraun) gefärbten Ring, der in dem verschlossenen Glascylinder, in welchem sich die Joddämpfe dichter vorfinden, breiter erscheint, als in dem offen gebliebenen. Den geschilderten Verhältnissen entsprechend fällt die Jodreaction am stärksten in der abfiltrirten Flüssigkeit des mit Wattepfropf verschlossenen Glases aus, während in der Flüssigkeit des mit weitem Halse versehenen niederen Glases nur geringe Spuren von Jod nachgewiesen werden können.

Wir schliessen also: Infolge des Verpfropfens der Gläser kann ein grosser Theil des in der Sterilisationswärme aus dem Jodoform frei werdenden Jods nicht entweichen, es bleibt im Glase und wird von der Flüssigkeit aufgenommen, bezw. von der in derselben enthaltenen organischen Substanz gebunden. Dass aber nicht nur freies Jod gelöst ist, sondern auch eine festere Verbindung von Jod[33]) (wahrscheinlich Jodwasserstoff) in der Flüssigkeit enthalten ist, beweist der Umstand, dass auf einfachen Zusatz von Chloroform jene charakteristische rothe Farbenreaction nicht auftritt, sondern erst dann, wenn noch Salpetersäure der Flüssigkeit zugesetzt wird.

Der Jodgehalt der zur Beobachtung gelangten Suspensionsflüssigkeiten nun ist nicht blos ein vorübergehender, nur auf die Zeit unmittelbar nach der Sterilisation beschränkter, sondern er scheint lange Zeit hindurch sich zu erhalten. Wenigstens konnten noch nach Wochen und Monaten in der einmal sterilisirten Jodoformpepton- und Jodoformgummimischung, selbst wenn die zur Aufbewahrung dienenden Gläser

33) In neuester Zeit hat Müller (Centralbl. f. Chirurgie. 1893. Nr. 14) ausser den von mir erwähnten, bisher unbekannten organischen (löslichen) Jodverbindungen, dem Jod (Wasserstoff?) Glycerin und Jodgummi, noch drei weitere wasserlösliche organische Jodverbindungen nachgewiesen. Zwei derselben entstehen in den Mischungen von Jodoform mit Gelatine und Stärkekleisterlösung, doch nur in der Siedehitze, während die dritte, Jodeiweiss, sich bei gewöhnlicher Zimmertemperatur oder sogar in noch geringerer Wärme bei einfachem Zusammenthun von Tinctura Jodi mit Eiweiss bildet. Die Angabe Müller's, dass sich in der erhitzten Jodoformmischung ausser jener oben besprochenen organischen Jodverbindung noch in Glycerin gelöstes Jodoform vorfindet, kann ich aus neueren Versuchen völlig bestätigen. Man ist leicht im Stande, die beiden Producte in dem Glycerin auf folgende Art nachzuweisen: Zunächst wird das Glycerin der erhitzten Jodoformglycerinmischung abfiltrirt und dann mit destillirtem Wasser versetzt. Sofort bildet sich ein feiner gelber Niederschlag von Jodoform. Nun wird das verdünnte Glycerin, das sich über dem Niederschlag befindet, abfiltrirt, dem Filtrate Chloroform zugesetzt und das Gemisch geschüttelt: keine Farbenreaction; erst nach Zusatz von einigen Tropfen rauchender Salpetersäure entsteht deutliche Jodreaction.

der Wirkung des Lichtes entzogen wurden und ein Verschluss der Gläser nicht stattfand, die gleichen Mengen von Jod nachgewiesen werden.

In wie weit indess dieser Jodgehalt für die Frage einer antibacteriellen Wirkung der Jodoformmischung von Bedeutung ist, vermag ich nicht zu entscheiden. Nur eine Beobachtung scheint mir erwähnenswerth. Lässt man nämlich eine Jodoformpeptonmischung, welche noch nicht sterilisirt worden war, einige Tage stehen, gleichgültig, ob das Glas, welches dieselbe enthält, verschlossen ist oder nicht, so bemerkt man, dass die Peptonlösung zu faulen anfängt; man erkennt dies einmal an der beginnenden Trübung der vorher klaren Lösung, und dann an dem widerlichen Geruche, den die Flüssigkeit annimmt, wieder ein Beweiss dafür, dass Jodoform unzersetzt in Flüssigkeiten, welche zur Fäulnissbildung neigen, nicht sicher dieselben zu verhüten befähigt ist. Sterilisirt man aber die Jodoformpeptonmischung und lässt sie dann stehen, selbst ohne Verschluss, so fault sie nicht mehr, obwohl das Pepton auch nach der Sterilisation noch in der gleichen Menge enthalten ist, wie vor derselben. Es musste also schon aus diesem Grunde, wenn wir nicht das gleiche Resultat aus früheren Versuchen gewonnen hätten, angenommen werden, dass ein Theil des Jodoforms durch den Sterilisationsprocess zersetzt worden sei, und genügte offenbar der Gehalt der Flüssigkeit an Zersetzungsproducten, um die Entwicklung von gewissen Mikroorganismen zu hemmen.[34])

Eines glaube ich noch erwähnen zu müssen. Nachdem die in obigen Versuchen verwendete Jodoformgummimischung durch das Experiment, wie die Praxis erprobt war, schien es auch geboten, der allgemein so gebräuchlichen Jodoformglycerinemulsion noch einige Aufmerksamkeit zu widmen.

Eine diesbezügliche Beobachtung scheint besonderes Interesse beanspruchen zu dürfen.

Die Mischung wurde mit peinlicher Genauigkeit und Beobachtung der früher angegebenen Maassregeln sterilisirt und dann zur Injection verwendet.

In den ersten Fällen trat keine besonders heftige Reaction auf; bald aber kamen wieder die heftigsten Reactionserscheinungen zur Beobachtung. Diese Thatsache war um so auffallender, als die Menge der injicirten Emulsion gegen früher keine Verschiedenheit erfahren hatte, auch alle Vorsichtsmaassregeln bei der Sterilisation

34) Die abfiltrirte Peptonlösung reagirte nur äusserst wenig sauer, so dass der Säuregehalt allein die Keimfreiheit der Lösung nicht bedingen konnte. Offenbar verhinderte die jodhaltige Peptonverbindung die Fäulniss der Lösung.

der Emulsion berücksichtigt worden waren. In kurzer Zeit aber gelang es mir, die Ursache jener Erscheinungen aufzufinden.

Zwei aus der Apotheke in verschiedenen Zeitabschnitten bezogene Jodoformglycerinemulsionen wurden auf folgende Art untersucht:

Gleiche Mengen der beiden Emulsionen kamen in kurze Gläser mit weiten Hälsen und dann in den Sterilisationsapparat. Nach Beendigung des Sterilisationsverfahrens wurden gleiche Mengen des abfiltrirten Glycerins in Reagenzcylinder gebracht und mit gleichen Mengen von Chloroform und Salpetersäure versetzt. Das Resultat war überraschend: in dem einen Cylinder nahezu gar keine Jodreaction, in dem anderen eine äusserst intensive (das Chloroform färbte sich dunkelkirschroth).

Ich hatte Grund, anzunehmen, dass das Glycerin in dem einen Falle rein, in dem anderen dagegen verunreinigt gewesen sein müsse, eine Annahme, welche mir auch durch eine Mittheilung Senger's verständlich wurde. Senger theilte am Chirurgencongresse zu Berlin im Jahre 1891 mit, dass die Erfolge der Jodoforminjectionen bei verschiedenen Personen in verschiedener Weise ausfallen, je nach dem Grade der Reinheit des zur Emulsion verwendeten Glycerins; derselbe Autor glaubte beobachtet zu haben, dass die Resultate, wenn ungereinigtes Glycerin aus der Droguenhandlung benutzt wurde, günstigere waren, als wenn gereinigtes aus der Apotheke zur Verwendung kam. Wenngleich ich die von Senger mitgetheilte Beobachtung in ihrem Werthe zu unterschätzen nicht wage, möchte ich betonen, dass, wenn man überhaupt nur mit sterilisirten Mischungen arbeiten will, ein unreines Glycerin, das man ja auch in Ausnahmsfällen in der Apotheke bekommen kann, für Mischungen unbrauchbar ist, die vor dem Gebrauche im Wasserdampfe sterilisirt werden sollen, da nach Injection solcher Emulsionen jene unangenehmen, an früherer Stelle geschilderten Zufälle unausbleiblich eintreten. Es ist am Schlusse dieses Abschnittes zu bemerken, dass die heftigen Reactionserscheinungen nach Injectionen von sterilisirten Jodoformmischungen nicht mehr zur Beobachtung gelangten, nachdem von mir bei der Sterilisation der einzelnen Mischungen grössere Vorsicht in der erläuterten Weise geübt wurde. Nur bei Einspritzungen in Hydrocelen sah ich stets noch, obwohl die Mischung derart hergestellt war, dass keine Spur des Jodoforms zersetzt sein konnte, eine erhebliche locale Reaction auftreten. Zwei der genannten Fälle, auf welche schon im vorangehenden Abschnitte hingewiesen wurde, und welche die unter gewissen Umständen eintretende irritirende Wirkung des Jodoforms

sehr klar zu illustriren im Stande sind, sollen hiemit noch zum Schlusse bekannt gegeben werden.

I.

F. H., 26 Jahre alt, Forstarbeiter, bemerkte im Januar 1892 im Anschlusse an einen Stoss auf das Scrotum eine Geschwulst am linken Hoden, welche nach einer Woche sich zurückbildete, um dann wieder zu ihrer früheren Grösse zu wachsen. Infection negirt. Am 11. Februar fand sich eine walzenförmig gestaltete, äusserst gespannte Hydrocele der Tunica vaginalis testis vor; am gleichen Tage entleerte die Punction eine grosse Menge der bekannten Hydrocelenflüssigkeit. Nach der Punction fühlt sich der Nebenhoden sehr hart an und ist eine bedeutende Vergrösserung desselben zu constatiren — also symptomatische Hydrocele. — Injection von 10 Grm. Jodoformgummi in die Höhle der Scheidenhaut Vormittags 11 Uhr.

Nach einer Stunde heftige Schmerzen im Scrotum, welche ihren Höhepunkt nach etwa 18 Stunden erreichen, dabei starke ödematöse Schwellung der betreffenden Scrotalhälfte, Röthung der Haut.

Nach 24 Stunden theilweise Füllung der Tunicahöhle mit Flüssigkeit; Allgemeinerscheinungen nicht vorhanden. Nach 4 Tagen Rückgang der Reactionserscheinungen.

Am 28. März Vormittags 10 1/2 Uhr 2. Punction. Beim Einstechen des Troicarts fühlt man, dass die Tunica erheblich verdickt ist; Menge der entleerten Flüssigkeit wie früher. Injection von 5 Grm. Jodoformgummi. Reactionserscheinungen weit geringer als nach der 1. Punction.

Nach einer Woche Wiederansammlung der Flüssigkeit in der Tunicahöhle. Am 5. Juli Vormittags 11 1/4 Uhr 3. Punction. Scheidenhaut noch mehr verdickt. Flüssigkeitsmenge wie nach der 2. Punction. Injection von 10 Grm. Jodoformgummi. Sehr starke locale Reaction.

Am 10. Juli war folgender Befund zu constatiren: Geschwulst fühlt sich knorpelhart an; Fluctuation in der Tiefe (Centrum) kaum nachzuweisen. Der nach der 1. Punction sich dünnwandig anfühlende Sack hat sich in ein wurstförmiges Gebilde von colossaler Derbheit umgewandelt. Nach der Incision der Scheidenhaut sieht man nur mehr einen ganz engen, mit wenig Flüssigkeit gefüllten Raum, der von einer ca. 1 1/4 Cm. dicken Wand umschlossen ist. Bei makroskopischer Betrachtung sind auf der frischen Schnittfläche der verdickten Wand drei Schichten zu sehen: zwei starke faserige Bindegewebsschichten und zunächst gegen die Tunicahöhle eine zarte, an den meisten Stellen fest an der Unterlage haftende, gelblich-opake Fibrinschichte. Zwischen dieser nach innen gelegenen Schichte und der folgenden sklerotischen Bindegewebsschichte liegen allenthalben noch Jodoformkrystalle. Die histologischen Details der exstirpirten Wandung werden an späterer Stelle mitgetheilt.

II.

W. A., 62 Jahre alt, leidet seit 20 Jahren an einer linksseitigen Hydrocele, deren Entstehungsursache nicht bekannt ist.

Am 24. Juni fand sich folgender Befund vor: Linksseitige, umgekehrt birnförmige Hydrocele der Scheidenhaut des Hodens. Tunica ad maxi-

mum gespannt. Hoden und Nebenhoden normal. Punction und Entleerung von 1/8 Liter Flüssigkeit; Tunica fühlt sich sehr dünnwandig an. Vormittags 10 Uhr Injection von 10 Grm. Jodoformgummi. Heftige locale Reactionserscheinungen; nach 24 Stunden starke Schwellung der linken Scrotalhälfte, Röthung der Haut. Nach 3 Tagen Rückgang der Reactionserscheinungen, allmähliche Wiederansammlung von Flüssigkeit in der Tunicahöhle.

Status am 1. Juli. Hydrocele hat ihre ursprüngliche Grösse nahezu wieder erreicht. Bei der 2., am gleichen Tage vorgenommenen Punction findet man die Tunica sehr stark verdickt vor. Vormittags 11 Uhr Injection von 10 Grm. Jodoformgummi. Starke locale Reactionserscheinungen wie früher.

Am 24. Juli repräsentirte die ursprünglich sackförmige Geschwulst einen harten, soliden Tumor, in welchem man einen (centralen) Hohlraum nicht mehr nachweisen konnte.

Wenn wir aus den vorher mitgetheilten Fällen Schlüsse ziehen wollen, so ist vorerst zu sagen, dass das Jodoform denn doch nicht unter allen Umständen ein reizloser Körper ist, wie man bisher anzunehmen geneigt und gewohnt war. In den beiden gegebenen Fällen kam es nach der Einspritzung zu einer heftigen localen Reaction mit Bindegewebsneubildung in der Tunica, so zwar, dass in einem (dem zuletzt beschriebenen) Falle der Sack infolge concentrischer Apposition von Bindegewebsschichten obliterirte. Man hätte einwenden können, dass die Mischung, welche zur Injection verwendet wurde, zersetzt war, somit das im Vehikel enthaltene Jod die Ursache dieser reactiven Erscheinungen gewesen sei. Ich würde mir vielleicht selbst diesen Einwand gemacht haben, wenn nicht unmittelbar vor der Ausführung der Injectionen das Vehikel auf seinen Jodgehalt geprüft und wenigstens in den oben mitgetheilten Fällen als jodfrei befunden worden wäre.[35]) Wenn nunmehr die Thatsache feststeht, dass das in die Hydrocele eingebrachte Jodoform selbst oder dessen erst in der Tunicahöhle gebildete Zersetzungsproducte jene besprochene Veränderung in der Höhle erzeugt haben müssen, so handelt es sich weiterhin darum, eine Erklärung für diese auffallende Thatsache zu liefern. Vielleicht mag eine hierher gehörige Beobachtung etwas zur Lösung dieser Frage beitragen. Ich bereitete mir eine Lösung, welche aus sterilisirtem Wasser und einigen Tropfen frisch bereiteter Jodtinctur bestand, und spritzte dieselbe in eine Hydrocele. Vor der ersten Injection achtete ich genau auf die Dicke der Tunica. Der ersten Injection folgten ähnliche Erscheinungen, wie sie oben ge-

35) Auch der Einwand, dass das Vehikel an und für sich von Einfluss gewesen sein könnte, trifft nicht zu, wie ich mich durch Controlversuche überzeugte.

schildert sind. Nach 8 Tagen hatte sich der Sack wieder völlig gefüllt. Es wurde deshalb eine zweite Punction vorgenommen. Die Tunica fühlte sich erheblich dicker an. Nach einer zweiten Injection der gleichen Lösung, welcher nochmals mehrere Tropfen Jodtinctur zugesetzt worden waren, traten die gleichen Reactionserscheinungen auf. Die Palpation der erkrankten Scrotalhälfte liess eine starke Verdickung der Scheidenhaut nach 10 Tagen nachweisen.

Ich vermuthe demnach, dass das Jodoform in den öfters citirten beiden Fällen in der Höhle des Scheidenhautsackes zersetzt worden ist[36]), und dass das bei dieser Zersetzung frei gewordene Jod die besagten Gewebsvorgänge verursacht hat. An anderer Stelle ist bemerkt worden, dass Högyes Jodoform, welches er in die Bauchhöhle von Kaninchen brachte, nach sehr kurzer Zeit von der Applicationsstelle verschwunden fand, auch keine localen Gewebsveränderungen nachweisen konnte. Dies ist wohl begreiflich, wenn man bedenkt, wie rasch in der Bauchhöhle überhaupt lösliche Stoffe resorbirt werden, dürfte aber nicht auf unsere beiden Fälle zu übertragen sein. Die Bedingungen zur Resorption von derartigen Stoffen in Hydrocelensäcken sind doch wesentlich andere, viel ungünstigere, was schon der Umstand beweist, dass selbst giftige Substanzen, wie concentrirte Carbolsäure, in grösserer Menge in dieselben gebracht werden können, ohne Intoxicationen hervorzurufen. Ich glaube demnach annehmen zu dürfen, dass die thatsächliche irritirende Wirkung des Jodoforms nach Injection in Hydrocelensäcke dadurch zu erklären ist, dass das Jodoform in der Höhle der Tunica zersetzt wurde, dass aber die Zersetzungsproducte infolge der erschwerten Abführung locale Gewebsveränderungen hervorgerufen haben.

Die Resultate der im zweiten Abschnitte vorliegender Arbeit vorgeführten Versuche, welche auch praktische Bedeutung beanspruchen, sind in Kürze folgende: Das Jodoform zersetzt sich in Vehikeln, welche nicht eine Lösung des Jodoforms darstellen, wie Wasser, Gummilösung, Glycerin, sowohl im zerstreuten Tageslichte, wie auch im Brutschrank bei Körpertemperatur. Noch ausgiebiger wird es in der Sterilisationswärme zersetzt. Schon Neisser (19) hatte auf den Umstand aufmerksam gemacht, dass Jodoform durch Uebergiessung mit heissem Wasser zersetzt wird, um so begreiflicher wird die Thatsache, wie sie hier aus den oben angeführten Experimenten sich er-

36) In dem ersten der beschriebenen Fälle fand sich bei der Spaltung des Scheidenhautsackes nur an der inneren Punctionsöffnung eine Spur Jodoform, das übrige war zersetzt worden.

geben hat, sein, dass in der Sterilisationswärme grosse Mengen von Jod frei gemacht werden können. Am stärksten ist die Jodspaltung bei der in der Chirurgie üblichen Jodoformglycerinmischung, da das Glycerin eine organische Flüssigkeit ist. Sehr grosse Mengen von Jod finden sich nach der Beendigung des Sterilisationsprocesses in den einzelnen Vehikeln dann, wenn die Mischung in engen verschlossenen Gläsern vorgenommen wird, welche das Entweichen der Joddämpfe während der Sterilisation verhindern.

Werden derartig sterilisirte Mischungen, gleichgültig, ob Gummilösung, Peptonlösung oder Glycerin als Vehikel verwendet wird, in Gelenke injicirt, so treten heftige Reactionserscheinungen auf: Fieber, locale Schwellung, Exantheme u. s. w. Weiterhin ist zu betonen, dass das in der Wärme des Sterilisationsapparates vom Jodoform abgespaltene Jod nicht frei bleibt, sondern sofort von der im Vehikel enthaltenen organischen Substanz gebunden wird, wovon man sich leicht durch die Probe überzeugen kann. Die von der organischen Substanz gebundenen Mengen von Jod bleiben gebunden und können zu jeder Zeit durch Säure- und Chloroformzusatz nachgewiesen werden.

Welche praktische Bedeutung die letztgenannten Resultate für die Sterilisation solcher „Jodoformemulsionen" haben, ist aus dem Gesagten leicht ersichtlich und in Kürze an anderer Stelle bereits vorläufig erwähnt worden.

Nur ein Punkt bedarf noch der Berücksichtigung. Garrè (47) hat bald nach dem Erscheinen jener besagten Mittheilung darauf hin gewiesen, dass die Jodoformölemulsion, welche in den bisherigen Versuchen mit Absicht nicht berücksichtigt wurde, da sie sich bei nur kurzer Einwirkung des Lichtes schon zersetzt, mehr Vortheile gegenüber der Jodoformglycerinmischung bietet, namentlich wegen der einfacheren Sterilisirung. Die von mir so häufig nach Injection sterilisirter Jodoformglycerinmischungen beobachteten Reactionserscheinungen sind von Garrè nach den Jodoformölinjectionen nicht beobachtet worden, was leicht begreiflich ist, da das Jodoformöl nicht als Ganzes sterilisirt wurde, sondern nur das Oel, welchem nach dem Aufkochen und Erkalten Jodoform zugesetzt wurde. Würde Garrè Jodoformöl als solches sterilisirt und injicirt haben, so würden ihm wahrscheinlich auch jene von mir beschriebenen unangenehmen Zufälle zur Beobachtung gelangt sein. Nach den Angaben Garrè's wird eine sterile Jodoformölemulsion derart bereitet, dass Olivenöl aufgekocht und demselben nach Abkühlung die übliche Menge von Jodoform zugesetzt wird. Auf diese Weise könnte aber auch Jodoformglycerin sterilisirt werden, und man hätte dann eine

haltbare, nicht so leicht wie die Jodoformölemulsion zersetzliche sterile Mischung. Uebrigens ist es nach neueren Untersuchungen Ferrari's[37]) ganz unzweifelhaft, dass sich das (unverdünnte!) Glycerin antiseptisch verhält, so dass dasselbe nicht jedesmal neu sterilisirt zu werden braucht. Aus diesem Grunde dürfte für den praktischen Arzt, der in der Regel über einen Sterilisationsapparat nicht verfügt, auch nicht Musse hat, eine Jodoformölemulsion nach den Angaben Garrè's zu sterilisiren, die Jodoformglycerinmischung weit grössere Vortheile bieten. Zum Schlusse dieses Abschnittes sei noch hervorgehoben, dass aus Versuchen, welche ich angestellt, ein Unterschied in der Form des Jodoforms für die Zersetzung desselben als belangreich nicht erwiesen werden konnte. In der Regel wurde das auf elektrolytischem Wege dargestellte feinpulverige Jodoform verwendet, welches die Canülen der Injectionsspritzen leichter passirt und auch von Garrè empfohlen wird.

In jüngster Zeit hat Apotheker Dr. Schneegans im Journal de Pharmacie von Elsass-Lothringen (Jahrgang XVIII. S. 9) ein Verfahren für die Sterilisation des Jodoformglycerin bekannt gegeben, welches Brodnitz (Deutsche Zeitschrift für Chirurgie. Bd. XXXV. Heft V u. VI. S. 586) wie folgt beschreibt:

„Es werden gewöhnliche Arzneigläser à 20,0 Grm. mit je 2,0 Grm. Jodoform und 18,0 Grm. Glycerin beschickt, gut verkorkt und die Korke mittelst Bindfadens befestigt. Die Fläschchen werden alsdann im Kochsalzbade einer Temperatur von 110° während 2 bis 3 Stunden ausgesetzt, wonach sie mit Hülfe einer Zange aus dem heissen Bade herausgenommen und mit dem Kork bis zur Hälfte des Halses in geschmolzenes Paraffin eingetaucht werden. Dieses Letztere muss so schnell als möglich vorgenommen werden, um beim Abkühlen das Eindringen der Luft von aussen durch die Poren des Korkes zu verhindern.

Da beim Erkalten leicht kleine Risse in der Paraffinschicht auftreten, müssen die Korke mehrmals überzogen werden."

Die Methode ist ziemlich umständlich, einmal wegen der Behandlung der gefüllten Gläser, dann aber auch wegen der langen Dauer des Sterilisationsprocesses. Ich sehe keinen Grund ein, weshalb das Schneegans'sche Verfahren jenem im gewöhnlichen strömenden Wasserdampfe ausgeführten vorzuziehen sei, da die Sterilität der Mischung auch beim einstündigen Verbleiben der Gläser im strömenden Wasserdampfe erreicht und das Freiwerden gewisser Jodmengen

37) Schimmelbusch, Aseptische Wundbehandlung. Berlin 1892.

auch bei der Schneegans'schen Methode nicht vermieden wird. Wenn Brodnitz sagt: „In nur etwa 5 Proc. der so (nach der Schneegans'schen Methode) hergestellten Fläschchen entwickelt sich freies Jod, das man leicht an der braunrothen Färbung des Glycerins erkennt", so lässt sich diese Beobachtung, die auf den ersten Blick unerklärlich scheinen könnte, aber unzweifelhaft richtig ist, leicht aus einer im Vorjahre von mir gegebenen Mittheilung (46) erklären. Ich habe eine Serie von (gleichgebauten) Gläsern mit den gleichen genau abgewogenen Mengen desselben Materials gefüllt und nach dem Schneegans'schen Verfahren im Kochsalzbade bei 110°, aber nur 1 Stunde hindurch, gehalten. Beim Herausnehmen der Gläser war in keinem Glase freies, an der braunrothen Farbe erkenntliches Jod enthalten; denn auf Zusatz von Chloroform allein konnte in keinem Glase Jod nachgewiesen werden. Wohl aber war in allen Gläsern aus dem Jodoform Jod frei und vom Glycerin chemisch gebunden worden. Denn auf Zusatz von Chloroform und Acid. nitric. fumans trat in sämmtlichen den Gläsern entnommenen Glycerinproben Jodreaction auf. Es muss Angesichts der auch durch das Schneegans'sche Verfahren nicht beseitigten Schwierigkeit, Jodoformglycerinemulsionen ohne Freiwerden gewisser Jodmengen zu sterilisiren, sich die Frage ergeben, ob es denn absolut nöthig erscheint, eine Sterilisation derselben überhaupt vorzunehmen. Die Ferrari'schen Versuche lassen vermuthen, dass eine dringende Nothwendigkeit hierfür nicht besteht, weshalb sich auch der Verfasser vorliegender Arbeit die Aufgabe gestellt hat, zur definitiven Entscheidung jener noch in Discussion stehenden Frage weitere Versuche anzustellen, über die in Bälde zu berichten ist.

VIERTER ABSCHNITT.

Erst nachdem die Zersetzungs-Verhältnisse und Bedingungen des Jodoforms studirt waren, schien die Möglichkeit gegeben, die Frage nach den Gewebsveränderungen, welche unter dem Einflusse des Jodoforms eintreten, in Angriff zu nehmen. Selbstverständlich verlangte ein derartiges Studium nicht nur die grösste Sorgfalt in der Versuchstechnik, sondern auch die exacteste Anwendung der einschlägigen histologischen Untersuchungsmethoden. Dass diesem vierten Abschnitte vorliegender Arbeit jener Theil vorausgeschickt wurde, welcher die Darstellung einer zu Injectionszwecken brauchbaren sterilen, unzersetzten Jodoformmischung behandelt, wird aus dem Gesagten ersichtlich sein.

Wenn ich nunmehr zu der jetzt zu lösenden Frage nach den Wirkungen des Jodoforms auf die Gewebe übergehe, so kann im Allgemeinen behauptet werden, dass man dieser Wirkung des Jodoforms bisher nicht jenes Interesse gewidmet hat, welches dasselbe ohne Zweifel beanspruchen darf. Schon bei nüchterner Betrachtung der Verhältnisse musste der Gedanke rege werden, dass ein Körper wie das Jodoform, welches in den Geweben sich ja zersetzt, nicht unter allen Umständen gleichgültig für das Leben und die Thätigkeit der Zellen sein werde. Es war das grosse Verdienst Binz's (48), zuerst dieser Frage näher getreten zu sein. In einer interessanten Arbeit legte der genannte Forscher die Resultate seiner am Froschmesenterium angestellten Versuche dar. Die Anordnung der Experimente geschah in der Weise, dass das ausgespannte Froschmesenterium, in welchem bald infolge des Freidaliegens Entzündungserscheinungen eintraten, mit einer Jodoformöllösung bedeckt wurde. Das Präparat blieb im zerstreuten Tageslichte stehen, und Binz konnte nach einiger Zeit, wenn sich infolge der Lichtwirkung ein Theil des Jodoforms zersetzt hatte, beobachten, dass die weissen Blutzellen, welche vor der Application des Jodoforms ausgewandert waren, förmlich „fixirt" erschienen, neue aber das Gefässrohr nicht verlassen hatten.

O. Fischer (49), welcher unter E. Ziegler's Leitung die Heilung von Schnittwunden der Haut unter dem Jodoformverbande auf experimentellem Wege studirte, fand in keinem einzigen Falle eine unmittelbare Vereinigung der durch die Naht geschlossenen Wundränder; derselbe Autor stellte vielmehr fest, dass stets zwischen den Wundrändern mehr oder weniger Exsudat vorhanden ist, das sich meist bis in die Oberhaut hinein erstreckt. Ueber die näheren Details der sorgfältigen und interessanten Arbeit ist im Originale nachzusehen. v. Hoffer (50) injicirte Kaninchen und (syphilitischen) Menschen subcutan Jodoform. Er fand, dass bei Kaninchen constant Hypoglobulie eintritt, während beim Menschen zuerst eine bedeutende Vermehrung der rothen Blutkörperchen stattfindet und erst nach Einspritzung einer grösseren Menge Jodoforms Hypoglobulie eintritt.

Eine gleichfalls interessante Beobachtung machte Marchand (51), als er die Einheilung jodoformirter Fremdkörper (Seidenfäden und Schwammstücke) studirte. Er konnte dabei constatiren, dass die Riesenzellenbildung, welche sonst in der Umgebung von implantirten Fremdkörpern aufzutreten pflegt, nach vorheriger Jodoformirung derselben ausblieb.

Nach diesen Mittheilungen Binz's und Marchand's durfte

also dem Jodoform eine besondere Wirkung auf die Gewebe, beziehungsweise deren zellige Elemente nicht abgesprochen werden, was ja auch die klinische Erfahrung so vielfach erkennen lässt. Wie oft hat man nicht Gelegenheit, weiche Parenchymkröpfe auf Jodoforminjectionen in überraschend kurzer Zeit sich rückbilden zu sehen, oder fungös erkrankte Gelenke, in welchen die Beweglichkeit zum Theil bereits verloren gegangen war, mit guter Beweglichkeit geheilt wiederzufinden! Hier allerdings ist die Beurtheilung des Erfolges eine ungleich schwierigere, da man a priori nicht weiss, ob der Heilerfolg der günstigeren Umgestaltung der Gewebe oder der feindlichen Wirkung des Jodoforms gegen die Bacterien zuzuschreiben ist.[38])

Bruns und Nauwerck (40), welche eine grössere Anzahl von tuberculösen, längere Zeit mit Jodoforminjectionen behandelten Abscessen in Bezug auf die Veränderungen ihrer Wandungen untersuchten, kamen zu folgenden Schlüssen: „Die Bacillen der tuberculösen Granulationsschicht gehen zu Grunde; die tuberculöse Gewebswucherung sistirt allmählich; es stellt sich eine zellreiche Exsudation ein, welche das noch vorhandene tuberculöse Gewebe durchtränkt und lockert; zugleich entwickelt sich unter starker Wucherung der Spindelzellenschicht gesundes, äusserst gefässreiches Granulationsgewebe, welches die tuberkelhaltigen Theile, die der Verfettung und Nekrose verfallen, immer mehr abhebt. Nach Schwund der Tuberkel obliterirt das Gefässsystem, die Granulationen verschwinden oder gehen mitsammt der Spindelzellenschichte in Bindegewebe über, die Exsudation hört auf, der Abscessinhalt wird resorbirt, die Wandungen schrumpfen narbig zusammen.“[39])

Dies sind die spärlichen Untersuchungen, welche über die unter dem Einflusse des Jodoforms in den Geweben eintretenden Veränderungen angestellt wurden. Durch die werthvollen Arbeiten Marchand's und Nauwerck's sind wir zuerst in die Lage versetzt worden, uns eine Vorstellung über die heilende Wirkung des Jodoforms zu bilden. So konnte man sich die günstige Umgestaltung schlecht granulirender Wundflächen durch das Jodoform erklären, so konnte man sich weiterhin eine Vorstellung machen von den Vorgängen in tuberculös erkrankten Gelenken, welche, wenn die Erkrankung nicht sehr weit um sich gegriffen, sehr häufig sich auf

38) Ich habe schon im zweiten Abschnitte dieser Arbeit darauf hingewiesen, dass ich auf Grund eigener Beobachtungen mich für die Annahme einer specifischen antituberculösen (antibacillären) Wirkung des Jodoforms nicht erklären kann.

39) Vgl. II. Abschnitt S. 432.

Jodoforminjectionen zurückbilden. Marchand beobachtete, wie oben bereits erwähnt wurde, dass die Proliferationsvorgänge, welche sich in der Nähe von Fremdkörpern in den Geweben abspielen, und welche wir an der Bildung jener charakteristischen Zellformen, der Fremdkörperriesenzellen, erkennen, dann sistiren, wenn der Fremdkörper in einer Jodoformhülle applicirt wird, und so machte sich allgemein die Anschauung geltend, dass das Jodoform in den tuberculösen Geweben eine ähnliche Wirkung auszuüben befähigt sei.

Dass die von Marchand gefundene Thatsache aber nicht allein zur Erklärung der heilenden Wirkung des Jodoforms bei tuberculösen Processen genügt, ist einleuchtend und bedarf keiner weiteren Erörterung. Wenn einzelne Autoren Angesichts der in einer wahren Ueberfülle ausgeführten, zum grössten Theil zu Ungunsten der antiseptischen Bedeutung des Jodoforms ausgefallenen Versuche dennoch für eine antibacterielle Wirkung eintreten, wie sind dann jene Fälle von hyperplastischen Wucherungen der Schilddrüse zu deuten, welche unter der Jodoformbehandlung so rasch sich zurückbilden?

Hier können wir eine antibacterielle Wirkung des Jodoforms unberücksichtigt lassen, wenigstens wissen wir von einer bacteritischen Entstehung dieser Processe nichts. Also hier ist doch anzunehmen, dass ein gewichtiger Einfluss auf die Gewebselemente von Seiten des Jodoforms stattfindet, wenngleich Untersuchungen über diese speciellen Fälle nicht existiren. Es erscheint der genannte Punkt um so aufklärenswerther, als man vielleicht die Wirkung des Jodoforms auf die Gewebe gegenüber der antiseptischen bisher unterschätzt hat.

Dieser Gedanke lag den Untersuchungen des Verfassers zu Grunde, über welche im folgenden Abschnitte zu berichten ist. Da es aber zur Beurtheilung der unter der Jodoformbehandlung in den pathologischen Geweben eintretenden Veränderungen dienlich schien, vorerst die Jodoformwirkung für das normale Gewebe zu präcisiren, so wurden in erster Linie Versuche in folgender Weise angestellt:

Am Kaninchen wurde die Niere bald einseitig, bald doppelseitig mit Jodoform injicirt. Weshalb gerade die Niere zur Injection gewählt wurde, hatte seinen Grund in der leichten Zugänglichkeit dieses Organs. In der Regel kam die Operation auf der linken Körperseite zur Ausführung, da auf dieser Seite die Niere tiefer liegt und man sie von der Bauchwand aus leichter in die äussere Wunde drücken kann.[40]) Fast in allen Fällen wurde $1^1/_2$ Finger breit unterhalb des

40) Auf der rechten Seite gelingt dieses Manöver selbst dem geübten Experi-

linken hinteren Rippenbogenrandes, nachdem die Haare des Thieres in weitem Umkreise gründlichst entfernt waren, ein Längsschnitt durch die Haut geführt und hierauf die Muskeln der Bauchwand mit dem Bauchfell in einem Zuge durchschnitten, dann die Niere in die Wunde gedrängt und die Injection ausgeführt. Schliesslich wurde die Niere wieder reponirt, das Peritoneum mit den Muskeln der Bauchwand durch fortlaufende Naht vereinigt, ebenso die Hautwunde; auf die vernähte Hautwunde kam etwas Jodoform, kein Verband. Selbstredend beobachtete ich bei der Ausführung der Operation strengste Asepsis; demgemäss trat auch in keinem Falle Eiterung ein. Sämmtliche Thiere ertrugen den Eingriff ohne nachhaltende Störungen. Als Injectionsflüssigkeit kam die an früherer Stelle erwähnte Jodoformgummimischung zur Verwendung, welche stets vor dem Gebrauche frisch bereitet und unter Beobachtung der nöthigen Vorsichtsmaassregeln sterilisirt wurde. Die Injection selbst gelangte in der Weise zur Ausführung, dass die am oberen Pol der Niere eingestochene Canülenspitze die Injectionsmasse in der Richtung der Längendimension des Organs austreten liess.

Da es weiterhin von Wichtigkeit war, die allgemeine Wirkung des Jodoforms genauestens festzustellen, so wurde Jodoform Thieren theils subcutan, theils intraperitoneal beigebracht und die daraufhin eintretenden Veränderungen in inneren Organen, namentlich der Leber, studirt.

Erst nachdem die beiden in den vorerwähnten Versuchsreihen gestellten Fragen beantwortet waren, wagte ich mich an das pathologische Gewebe und studirte den Einfluss des Jodoforms auf dieses. Nach diesen Mittheilungen gehe ich zur Bekanntgabe der einzelnen Beobachtungen über.

A. Locale Wirkung des Jodoforms auf normales Drüsen-(Nieren-)Gewebe.

Erste Beobachtung.

Injection von Jodoformgummi (1 Pravaz'sche Spritze = 0,1 Jodoform) in die linke Niere eines Kaninchens; Herausnahme des Präparates 12 Stunden nach erfolgter Injection. Kleine Stücke des Organs werden in Sublimat fixirt, in Alkohol nachgehärtet und in Celloidin eingebettet. Färbung der Schnitte mit Hämatoxylin.

---

mentator ungleich schwieriger, auch muss man den Hautschnitt höher anlegen, da die Niere auf dieser Seite ganz unter den Rippen verborgen und wenig verschieblich ist. Auf der linken Seite dagegen braucht man bei der Anlegung des Hautschnittes jene Vorsicht nicht zu üben, da die linke Niere sich weit nach unten verschieben lässt.

Makroskopisch sieht man auf der Durchschnittsfläche der Niere in der Marksubstanz ein etwa hanfkorngrosses Blutextravasat, in welchem bei sorgfältiger Beobachtung deutlich kleine Jodoformpartikelchen zu erkennen sind. Das Extravasat hebt sich von seiner Umgebung, dem Drüsengewebe, scharf durch seine rothbraune Farbe ab. In der Umgebung des Blutergusses zeigt das Drüsengewebe keine makroskopisch sichtbaren Veränderungen.

Bei Durchmusterung des Präparates unter dem Mikroskope findet man, dass die extravasirte Partie zum überwiegend grössten Theile aus rothen Blutkörperchen besteht, zwischen welchen ab und zu einige gut erhaltene Leukocyten eingelagert sind. Ausser den Blutzellen sind in der vom Farbstoffe nicht tingirten Masse sehr vereinzelt erhaltene Drüsenepithelien zu sehen, daneben in grösserer Zahl rundliche kleine Zellen, deren Leib vollkommen durchsichtig, glashell, vom Farbstoff nicht gefärbt erscheint. Diese Zellen enthalten in der Mehrzahl zwei bis drei Kerne von bald runder, bald eckiger Gestalt und finden sich vorzüglich in grösserer Anzahl zusammengehäuft in oval geformten Hohlräumen wandständig, hie und da den Hohlraum vollkommen ausfüllend. An einzelnen Stellen ist zu beobachten, dass der Zellleib völlig geschwunden ist, so dass als Rest der ursprünglichen Zellgebilde nur mehr die zerfallenen Kernmassen zu erkennen sind. In der Grösse stimmen die zuletzt beschriebenen Zellformen mit den Leukocyten überein, so dass man nicht fehlgehen wird, sie als veränderte, zerfallene Leukocyten anzusprechen. Ausser den ovalen Hohlräumen, von welchen oben gesprochen wurde, finden sich in der von Blutkörperchen durchsetzten Masse noch schmale, längsgeformte, stellenweise strassenartig sich kreuzende und mit einander communicirende Räume; letztere deuten die Stellen an, an welchen das Jodoform liegen geblieben war. Ich erwähnte schon früher, dass die durch die Injection lädirte Stelle der Marksubstanz sich makroskopisch deutlich von der Umgebung abgrenzen liess; dies war auch unter dem Mikroskope gut durchführbar. Im Allgemeinen kann man sagen, dass in der Umgebung des Extravasates das Parenchym, wie auch das interstitielle Gewebe besondere Veränderungen nicht zeigt. Nur Eines ist ziemlich constant zu beobachten: in der Nähe des Extravasatrandes, und namentlich da, wo Jodoformkrystalle nahe der Grenze des Drüsengewebes gelegen hatten, ist das Epithel der anliegenden Harncanälchen zerfallen. Dementsprechend findet man an solchen Stellen nur mehr von Detrituskörnern bestimmte Hohlräume. Während, wie oben bemerkt, in der nächsten Umgebung des Extravasates in der Regel Veränderungen an den Epithelien nicht wahrzunehmen sind, findet man solche an den gewundenen Harncanälchen der Rindensubstanz in bestimmter Form. Hier ist zu sehen, dass einzelne Harncanälchen hochgradig geschwellt sind, derart, dass die Lichtung des Canales völlig verschwindet. Die Nierenepithelien sind im Bereiche der äussersten Peripherie des Organes blass, bedeutend vergrössert, vom Farbstoff sehr schwach tingirt, ihr Protoplasma gleichmässig getrübt.

Zweite Beobachtung.

Injection von Jodoformgummi (1 Pravaz'sche Spritze = 0,1 Jodoform) in die linke Niere eines Kaninchens. Entnahme des Präpa-

rates 72 Stunden nach erfolgter Injection. Fixation, Einbettung und Färbung desselben wie früher.

Makroskopisch repräsentirt sich die Injectionsstelle in der nämlichen Weise, wie im vorhergehenden Präparate. Man sieht ein ziemlich grosses Blutextravasat, das vom angrenzenden Drüsengewebe wohl zu unterscheiden ist. Im Allgemeinen ist dies auch histologisch leicht zu erkennen; auf den ersten Blick gewahrt man aber, dass der Extravasatrand nicht mehr so scharf vom Drüsengewebe absticht, wie früher, eine Erscheinung, welche darin begründet ist, dass das Extravasat am Rande sich zu organisiren anfängt. Von den Gefässen des umliegenden Drüsengewebes wachsen Sprossen (Taf. I u. II, Fig. 2 *g*) vielfach verzweigt in die äusserste Peripherie des Extravasates hinein; das Parenchym scheint dabei sich nicht zu betheiligen. Infolge der besagten Neubildung von Gefässen in den peripheren Partien des Extravasates erhält letzteres den Anschein einer geringeren Abgrenzung gegen das Drüsengewebe, welche um so weniger ausführbar erscheint, als gerade die äusserste Schicht des Blutergusses den Farbstoff etwas angenommen hat, so dass schon im Farbenton ein allmählicher Uebergang von den peripheren Theilen des Extravasates zu den angrenzenden des Drüsengewebes stattfindet. Bei Besichtigung des Extravasates (Taf. I u. II, Fig. 2 *a*) findet man in demselben Leukocyten in verschiedenen Zerfallsstadien und Detritus (Taf. I u. II, Fig. 2 *d*). Von Jodoformkrystallen [41]) ist nirgends eine Spur zu finden; einzelne Hohlräume (Taf. I u. II, Fig. 2 *h*), von zerfallenen Leukocyten und Detritus umgeben, deuten die Stellen an, wo sie gelegen hatten. Ab und zu trifft man schnurartige Streifen von Epithelien (Taf. I u. II, Fig. 2 *b*) im Extravasate an, oft in, oft ausser Zusammenhang mit dem angrenzenden Drüsengewebe. Nicht selten stösst man auf homogene, vom Farbstoff lebhaft roth tingirte (Fett?-) Schollen. Das Drüsengewebe (*n*) zeigt in der nächsten Umgebung des Extravasates nichts Abnormes; keine Infiltration, keine Degenerationserscheinungen. Nur in den peripheren Partien der Rindensubstanz sieht man trübe Schwellung der Epithelien der Harncanälchen.

Dritte Beobachtung.

Injection von Jodoformgummi (1 Pravaz'sche Spritze = 0,1 Jodoform) in die linke Niere eines Kaninchens. Entnahme des Präparates 14 Tage nach erfolgter Injection. Conservirung und Einbettung des Präparates wie früher, ebenso Färbung.

Die Veränderungen an den epithelialen Elementen treten nunmehr in den Vordergrund. Jene Stelle, an welcher der Einstich der Canüle erfolgte und welche in den beiden vorangehenden Beobachtungen im mikroskopischen Bilde durch ein beträchtliches Blutextravasat gekennzeichnet war, ist hier durch eine bindegewebige Narbe markirt, in deren nächster Nähe die Harncanälchen bedeutend atrophirt sind. Die degenerativen Erscheinungen an den Epithelien finden sich nicht nur in den

41) Die Präparate waren in Celloidin eingebettet, so dass das Jodoform vor der Einbettung schon durch Aether ausgezogen war.

peripheren Zonen (Rindensubstanz) der Niere, sondern man kann sagen gleichmässig im ganzen Organe. Schon bei schwacher Vergrösserung bieten diese Veränderungen an den Harncanälchen dem Beschauer ein markantes Bild. Während die normalen Harncanälchen (Epithelien) durch den Farbstoff lebhaft blau gefärbt erscheinen, sehen die degenerirten Partien blass aus und haben den Farbstoff nur wenig angenommen. Die Durchmusterung des Präparates bei stärkerer Vergrösserung lässt erkennen, dass die Harncanälchen in erheblicher Ausdehnung geschwellt sind. Oft ist zu beobachten, dass dieselben das doppelte und dreifache Volumen angenommen haben, eine Erscheinung, welcher auch die mit blossem Auge sichtbare Vergrösserung des ganzen Organs entspricht. Im Bereiche der veränderten Harncanälchen gewahrt man, dass die Epithelzellen hochgradig geschwellt sind und ein getrübtes Protoplasma besitzen. Die Kerne sind meist verändert in geringer Zahl vorhanden, trübe geschwellt. An frischen Zupfpräparaten sieht man in den geschwellten Epithelzellen ab und zu Vacuolen und Fettkörnchen.

Vierte Beobachtung.[42])

Injection von Jodoformgummi (1 Pravaz'sche Spritze = 0,1 Jodoform) in die linke Niere eines Kaninchens. Entnahme des Präparates 3 Wochen nach erfolgter Injection. Conservirung, Einbettung und Färbung des Präparates wie früher.

Um diese Zeit (3. Woche), wie auch in der folgenden Woche sind die Veränderungen an den Nierenepithelien am auffallendsten. Vorerst mag erwähnt werden, dass auch hier in diesem Präparate die Injectionsstelle noch deutlich zu erkennen ist: derbe Bindegewebszüge zwischen hochgradig atrophirten Drüsenschläuchen deuten jene Stelle an. Das Drüsengewebe ist hochgradig verändert. Während in früheren Stadien die gesunden und kranken Drüsenschläuche noch in enger Berührung mit einander standen, sieht man hier, namentlich in den der Injectionsstelle nahe gelegenen Theilen, eine auffallende Lockerung des Gewebes, welche dadurch bedingt ist, dass infolge des Schwundes der zerfallenden Zellen die Zwischenräume zwischen den einzelnen Drüsenschläuchen (Harncanälchen) grösser geworden sind. Bei genauer Besichtigung der einzelnen Drüsenelemente gewahrt man im Allgemeinen die gleichen Processe wie in früheren Stadien, nur die Degeneration der Zellen in erhöhtem Maasse. Auf relativ grosse Bezirke hinaus ist demnach zu sehen, dass ein Theil der degenerirten Zellen aufgelöst ist. An anderen Stellen ist es zu dieser hochgradigen Zerstörung des Drüsengewebes noch nicht gekommen. Hier kann man sehen, dass in einem Querschnitte eines Harncanälchens in der Reihe der Epithelzellen nur die eine oder andere Zelle zu Verlust gegangen ist. Diese Erscheinung, welche mit einer äusserlich

42) Es ist zu bemerken, dass die einzelnen Stadien, welche zwischen die hier gegebenen Beobachtungen fallen würden, nichts wesentlich von diesen Verschiedenes erkennen lassen, so dass sie, um Wiederholungen zu vermeiden, in den Text nicht aufgenommen wurden.

sichtbaren Verkleinerung des Organes einhergeht, zeigt sich evident in Präparaten späterer Stadien, also etwa um die 6. Woche, in welchen der grösste Theil der zerfallenen Zellmassen zur Resorption gelangt ist und die gesunden Drüsenschläuche (Harncanälchen) wieder enger aneinandergerückt sind. Als Rest des früher im Organe stattgehabten Zerfallprocesses findet man demgemäss in späteren Stadien zwischen den zusammengerückten Drüsenschläuchen reichliche Kernwucherung im interstitiellen Gewebe.

Wenn ich im Vorhergehenden einige constante Veränderungen beschrieb, welche nach Jodoforminjectionen in die Niere an den Epithelien auftreten, so muss sich jetzt die Frage ergeben, ob denn die Befunde an den zelligen Elementen nur allein der Wirkung des Jodoforms, beziehungsweise dessen Zersetzungsproducte zuzuschreiben sind. Begreiflicher Weise ist die Beantwortung dieser Frage eine schwierige, schon deshalb, weil die Application des Jodoforms in derartigen Versuchen gewisse mechanische Manipulationen an dem Organe voraussetzt, deren Folgen sich ja auch an den einzelnen Organelementen wahrnehmbar äussern werden. A priori wäre es allerdings am einfachsten, die Degenerationsvorgänge an den Nierenepithelien, wie sie oben geschildert wurden, als Folgezustand der Einverleibung des Jodoforms zu betrachten. Doch würde man, und ich glaube mit vollem Rechte, gleich hier einwenden, dass diese Anschauung nicht in ihrem ganzen Umfange aufrecht erhalten werden kann. Barth (52) hatte bereits nachgewiesen, dass Wunden, welche in der Niere gesetzt werden, besondere Störungen im Organe zur Folge haben. Er nahm[43]) an Kaninchen, Meerschweinchen und Hunden keilförmige Excisionen an einer Niere vor und studirte die darauf eintretenden anatomischen Veränderungen. Innerhalb 24 Stunden waren die Wunden verklebt, gleichzeitig aber traten schwere Ernährungsstörungen auf, Stauung und Verfettung im Nierengewebe mit Degenerationsvorgängen verschiedener Art in den Harncanälchen.[44]) Aus dieser von Barth gefundenen Thatsache allein ergiebt sich schon eine erhebliche Schwierigkeit für die Beantwortung unserer obengestellten Frage, und dennoch glaube ich dieselbe in bestimmtem Sinne geben zu können. Von dem Gedanken ausgehend, vor der endgültigen Beurtheilung der früher mitgetheilten Versuchsresultate die Wirkung mechanischer Insulte auf die Nierenzellen zu definiren, wurden folgende Controlversuche ausgeführt:

43) Vgl. S. 472. (I. Absatz.)

44) Leider war mir das Original der Barth'schen Arbeit nicht zugänglich, so dass ich mich mit einem Referate derselben begnügen musste.

Erster Versuch.

Bei einem Kaninchen wird die linke Niere freigelegt, dann in frontaler Richtung etwa bis zur Mitte der Pyramiden incidirt, hierauf die beiden Hälften wieder einander coaptirt und die Wunde durch zwei oberflächliche, nur durch die äusserste Schichte der Rindensubstanz gelegte Nähte vereinigt. Schliesslich wird die Niere in die Bauchhöhle reponirt und die Bauchwunde durch die Naht geschlossen. Nach 10 Tagen folgt die Exstirpation der lädirten Niere. Sorgfältige Conservirung des in Stückchen zerschnittenen Organs in Sublimat und Alkohol.

Bei äusserer Besichtigung des Organes erscheint die Wunde geheilt; selbst nach Entfernung der Nähte ist nirgends ein Klaffen der Wundränder zu beobachten. Am Durchschnitt (Querschnitt) sieht man aber, dass centralwärts eine Vereinigung der Wundränder nicht stattgefunden hat; hier findet sich ein grosses Extravasat, welches vom Rande (den Wundrändern) aus sich zu organisiren anfängt. Zahlreiche dicht neben einander liegende, vielfach verzweigte Gefässsprossen ziehen von den Wundrändern in die Extravasatmasse hinein. Bei starker Vergrösserung gewahrt man, dass das Nierenparenchym in der nächsten Umgebung der Nahtstelle hochgradig verändert, fettig zerfallen ist, während in der Nähe des Extravasates centralwärts von der Nahtstelle Degenerationserscheinungen an den Nierenepithelien fehlen. In der Rindensubstanz ist trübe Schwellung der Epithelien der gewundenen Harncanälchen zu constatiren.

Zweiter Versuch.[45])

An einem Kaninchen wird die linke Niere blossgelegt, dann in der gleichen Weise wie im vorangehenden Versuche in der Längsrichtung (frontal) incidirt; die Wundflächen etwas mit Jodoform bestreut und aneinandergelegt. Schliesslich werden zwei Nähte durch die Rindensubstanz gelegt, das Organ reponirt und die Bauchwunde geschlossen. Nach 10 Tagen wird die lädirte Niere exstirpirt, das Präparat hierauf in der gleichen Weise wie früher behandelt.

Auch hier ist die Wunde im peripheren Theile geheilt, centralwärts liegt zwischen den Wundrändern ein grosses, einzelne Jodoformkrystalle enthaltendes Extravasat. In der Umgebung der Nahtstelle hochgradige Degeneration der Harncanälchen; das Extravasat im Stadium der Organisation. Ein wesentlicher Unterschied gegen das vorangehende Präparat besteht darin, dass neben der trüben Schwellung der gewundenen Harncanälchen in der Rindensubstanz noch Degenerationserscheinungen an den Epithelien der geraden Harncanälchen in der Nähe des Extravasates zu sehen sind.

45) Den hier mitgetheilten Versuch habe ich auch an der Leber des Kaninchens wiederholt. Der Erfolg war der gleiche wie hier: hochgradige Degeneration der Leberzellen in der Umgebung der jodoformirten Wundflächen, geringere in der Umgebung der nicht jodoformirten.

Dritter Versuch.

An einem Kaninchen wird die linke Niere freigelegt und eine Injection von sterilisirtem Wasser (1 Pravaz'sche Spritze) in dieselbe ausgeführt. Reposition des Organes. Naht der Bauchwand. Exstirpation der Niere 3 Wochen nach erfolgter Einspritzung. Conservirung des Präparates, wie früher angegeben.

Die histologische Untersuchung des Präparates ergiebt eine von der Einstichstelle bis etwa ins Centrum des Organes reichende Narbe; in der nächsten Umgebung dieser bindegewebigen Narbe erscheint das Drüsengewebe atrophirt. In der Rindensubstanz gewahrt man an den gewundenen Harncanälchen trübe Schwellung der Epithelien.

Vierter Versuch.

In die blossgelegte linke Niere eines Kaninchens wird eine sterilisirte ½ proc. Gummilösung (1 Pravaz'sche Spritze) injicirt, die Niere hierauf reponirt und die Bauchwunde durch die Naht geschlossen. Exstirpation der Niere 3 Wochen nach erfolgter Injection. Conservirung wie früher.

Der histologische Befund dieses Präparates ist von dem des vorhergehenden nicht verschieden; auch hier sind Veränderungen nur an den Epithelien in den gewundenen Harncanälchen der Rindensubstanz zu constatiren.

Kehren wir nunmehr zu der auf S. 471 gestellten Frage zurück!

Die soeben mitgetheilten Versuche haben eindeutig bewiesen, dass mechanische Insulte, welche die Niere treffen, Veränderungen an den epithelialen Elementen des Organes zu erzeugen im Stande sind. Auffallend ist die Erscheinung, dass auch Stellen, welche entfernt vom Angriffspunkte der verletzenden Gewalt liegen, erheblich leiden, eine Erscheinung, welche wohl auf eine Störung in den Circulationsverhältnissen zurückzuführen ist. So findet man ausnahmslos in der peripheren Zone der Niere Veränderungen (trübe Schwellung der Epithelien der gewundenen Harncanälchen in der Rindensubstanz). Da jede Injection, wie sie in den Versuchen erster Reihe (S. 467—471) geübt wurde, immerhin eine erhebliche Verletzung des injicirten Organes bedingt, indem sie thatsächlich eine Stichwunde und ein meist ziemlich bedeutendes Extravasat an jener Stelle setzt, an welcher die Injectionsmasse in das Gewebe eindringt, so wird es begreiflich, dass Veränderungen regressiver Natur an den Nierenepithelien nach Jodoforminjectionen in das Organ auftreten.

Weiterhin aber beweisen die Resultate der zuletzt mitgetheilten Versuche (S. 472—473), dass die Degenerationserscheinungen an den Nierenepithelien, welche in der ersten Versuchsreihe beobachtet

wurden, nicht dem mechanischen Insulte allein zur Last gelegt werden dürfen. Denn dort (in der zweiten Versuchsreihe) sieht man vorzüglich (mit Ausnahme des Versuches II, in welchem Jodoform angewendet wurde) die regressiven Erscheinungen in der peripheren Zone der Niere, während hier nicht nur trübe Schwellung der Epithelien in der Rindensubstanz, sondern selbst erhebliche Degenerationsprocesse nahezu im ganzen Organe zu beobachten sind.

Die auf Seite 471 gestellte Frage ist demnach dahin zu beantworten, dass zum Zustandekommen der oben geschilderten Veränderungen nach Einspritzungen von Jodoform in die Niere nicht allein die Wirkung der verletzenden Gewalt genügt, sondern dass auch der Einfluss des Jodoforms oder dessen Zersetzungsproducte eine wesentliche Rolle dabei spielt.

B. Allgemeine Wirkung des Jodoforms auf normales Drüsengewebe.

Vor Bekanntgabe der einzelnen hierher gehörigen Beobachtungen ist zu bemerken, dass sich im Anfange der Ausführung der Versuche gewisse Schwierigkeiten entgegenstellten, welche darin bestanden, dass die Thiere zu Grunde gingen, ehe deutlich nachweisbare Veränderungen in der Leber und Niere eingetreten waren. Namentlich dann, wenn eine Jodoformlösung in die Bauchhöhle eingespritzt wurde, trat der Tod der Thiere in sehr kurzer Zeit ein. Es war deshalb von Nöthen, um sichtbare Veränderungen in den genannten Organen zu erzeugen, Jodoform in einer der Zersetzung ungünstigen Form anzuwenden und weiterhin auch dasselbe an einer Stelle zu appliciren, an welcher die Resorption desselben oder seiner Zersetzungsproducte langsamer vor sich ging. Aus diesem Grunde habe ich grössere Dosen in Wasser aufgeschlemmten Jodoforms subcutan und kleinere intraperitoneal injicirt und war so in der Lage, die Thiere länger am Leben zu erhalten und auffallende Veränderungen in der Leber und Niere zu erzeugen.

Erste Beobachtung.

Einem mittelgrossen Kaninchen werden 1,0 Grm. in Wasser aufgeschlemmten Jodoforms in die Bauchhöhle injicirt. Nach 13 Stunden erfolgt der Tod des Thieres. Bei der Eröffnung der Bauchhöhle finden sich neben Spuren von Jodoform fädige Albumingerinnsel in derselben vor. Das Peritoneum zeigt keinerlei Entzündungserscheinungen. Die Leber wird in kleine Stückchen zerschnitten und letztere in Sublimat und Alkohol gehärtet. Es zeigen sich im Organe folgende Veränderungen:

Periportal ist eine ziemlich breite Zone von Leberzellen hochgradig degenerirt. Im Bereiche dieser Zone sind die Zellen ungefärbt, von trübem Aussehen (Taf. I u. II, Fig. 4). Während ein Theil derselben noch seine polygonale Gestalt bewahrt hat, zeigen andere Elemente deutliche Kugelform. In allen Fällen sind die Zellen sehr erheblich vergrössert und enthalten im Centrum manchmal gar keinen, meist aber einen Kern, hie und da zwei Kerne. Das Protoplasma erscheint grob gekörnt, an Zupfpräparaten gewahrt man hie und da deutlich eingelagerte Fettkörnchen (Taf. I u. II, Fig. 4 *a*). Die Kerne haben verschiedene Gestalt. Einmal findet sich im Centrum der Zelle ein noch wohlerhaltener Kern, ein andermal sieht man dagegen central in der Zelle ein bläschenförmiges, von dem Protoplasma der Zelle wohl zu unterscheidendes Gebilde (Taf. I u. II, Fig. 4 *b*); an wieder anderen Stellen ist nur ein kleines Häufchen von Farbstoffpartikeln im Centrum der Zelle zu sehen und als Ueberrest des Kernes zu erkennen. Die vergrösserten Zellen scheinen sehr rasch durch Zerfall zu Grunde zu gehen, wenigstens sieht man an einigen Punkten, dass die Zellcontouren verschwunden und die untergegangenen Zellkörper zwischen hochgradig degenerirten, indess noch nicht völlig zerstörten Zellen liegen geblieben sind. Die beschriebenen Veränderungen erstrecken sich auf weite Bezirke, so dass nur die centralen Partien der Acini frei von Degenerationserscheinungen sind.

Zweite Beobachtung.

Einem mittelgrossen Meerschweinchen werden 0,5 Grm. in Wasser aufgeschlemmten Jodoforms in die Bauchhöhle injicirt. Das Thier war am folgenden Tage noch munter und frass wie gewöhnlich. Morgens des zweiten Tages (etwa um die 39. Stunde nach erfolgter Einspritzung) fand ich es im Käfig auf der linken Körperseite liegend vor. Es hatte unmittelbar vorher profuse blutige Diarrhöen gehabt. Das Thier wurde getödtet; bei der Eröffnung der Bauchhöhle fanden sich in derselben gelblichweisse Fibrinfetzen neben Spuren von Jodoform vor, doch keine Entzündung des Bauchfelles. Kleine Leberstückchen wurden in Sublimat fixirt, in Alkohol nachgehärtet und in Celloidin geschnitten. Die mit Hämatoxylin gefärbten Schnitte gaben folgendes Bild:

Der Degenerationsprocess verläuft auch hier ausschliesslich periportal. Nur sind die Veränderungen etwas verschieden von den früher geschilderten, was wohl auf die Verschiedenheit in der Wahl des Versuchsthieres zurückzuführen ist. Im Allgemeinen kann man sagen, dass die Degenerationserscheinungen auf abgegrenzte Bezirke beschränkt sind, dagegen da, wo sie überhaupt beobachtet werden, viel intensiver erscheinen, als in den Präparaten von Kaninchen. Man sieht im Bereich der entarteten Zone (Taf. I u. II, Fig. 5 *d*) nur ganz ausnahmsweise noch erhaltene Leberzellen; in der Hauptsache besteht dieselbe aus unbestimmten, theils farblosen, theils leicht bläulich gefärbten Massen; in der Regel überwiegen die ungefärbten Elemente; vergrösserte Zellen, wie sie in dem voran-

gehenden Präparate geschildert sind, trifft man hier nicht häufig. Zerfallene und eigenthümlich schollige Gebilde[46]), in der Grösse von den Leberzellen nicht verschieden, bilden die ganze entartete Zone. Die oben erwähnten, auch auf Taf. I u. II, Fig. 5 (*k*) abgebildeten Elemente sind im Gegensatze zu den blaugefärbten Leberzellen von röthlicher Farbe und finden sich vorzüglich an der Grenze des normalen und degenerirten Drüsenparenchyms.

Dritte Beobachtung.

Einem grossen Kaninchen werden 1,5 Grm. in Wasser aufgeschlemmten Jodoforms subcutan injicirt. Nachdem das Thier in den ersten Tagen völlig munter geblieben war, wurde es am 4. Tage unsicher im Gange und frass nicht mehr. Am 6. Tage nach der Injection verendete es. Leber, Niere und Herz wurden conservirt und geschnitten.

Die Leber zeigte hochgradige Veränderungen. Normale Leberzellen findet man nur an ganz vereinzelten Stellen, da die Degenerationserscheinungen im ganzen Organe diffus ausgebreitet sind. Meist sieht man blasige, ungefärbte Zellgebilde, hie und da im Centrum einen Kern enthaltend. An manchen Stellen sind nur mehr glashelle, structurlose Elemente zu sehen. Die entarteten Zellen sind meist bedeutend vergrössert und haben oft das 5fache Volumen der normalen. Das interstitielle, perivasculäre Bindegewebe erscheint sehr kernreich.

Die Epithelien der Harncanälchen sind ebenfalls beträchtlich entartet. Namentlich jene der gewundenen Canälchen sind sehr stark vergrössert, erheblich geschwellt. Manchmal sieht man das ganze Canälchen als ein ungefärbtes Gebilde mit wenigen Kernen und ohne Differenzirung der Zellgrenzen. Auch hier ist der Degenerationsprocess an verschiedenen Stellen so weit vorgeschritten, dass man glashelle, durchsichtige Elemente ohne jede Structur vorfinden kann. Erheblich betheiligt sind auch die Glomeruli; die normal dünnen, platten Epithelzellen im Innern der Glomeruli sind hier stark aufgequollen, durchsichtig und rundlich; ihre Kerne allenthalben im Zerfall begriffen.

Im Herzmuskel, dessen Fibrillen im Allgemeinen trübe geschwellt erscheinen, finden sich grössere Degenerationsherde namentlich in der Nähe des Endocards; hier sind beträchtliche Bezirke in starkem (fettigem) Zerfalle vorzufinden; die weniger erkrankten, trübe geschwellten Muskelfasern sind schwach gefärbt, ihre Kerne rundlich.[47])

Die Resultate dieser Versuchsreihe haben das bisher über die allgemeine Wirkung des Jodoforms bekannt Gewordene vollauf be-

46) Es fällt mir schwer, eine Definition dieser Gebilde zu geben. Man würde sie am ehesten als Fettschollen ansprechen dürfen, wobei aber zu bedenken ist, dass das Präparat in Celloidin eingebettet wurde, dass Fett also durch Aether ausgezogen sein konnte.

47) Zur Controle der in den vorangehenden Versuchen geschilderten Veränderungen in der Leber und Niere habe ich in einer kleinen Reihe von Experimenten Kaninchen intraperitoneal indifferente Stoffe, wie sterilisirte Gummilösung (½ Proc.) und Olivenöl, injicirt und nach verschiedener Zeit die genannten Organe untersucht. Es fanden sich keine Veränderungen der oben beschriebenen Art.

stätigt, zugleich aber auch wichtige Anhaltspunkte für eine vergleichende Beurtheilung der localen und allgemeinen Wirkung des Mittels geliefert.

Was zunächst den ersten Punkt betrifft, so ist in den diesbezüglichen Mittheilungen nur von der allgemeinen Thatsache des Auftretens fettiger Entartungen in inneren Organen nach Einverleibung grösserer Dosen Jodoforms in den Körper die Rede, ohne nähere Angabe des Verlaufes des betreffenden Processes, so dass es vielleicht gerechtfertigt erscheinen mag, hier Einiges aus den oben mitgetheilten Versuchen hervorzuheben.

Es hat sich in den erwähnten Experimenten ergeben, dass nach Gaben grösserer Dosen Jodoforms (fettige) Degeneration in inneren Organen auftritt und zwar in verschiedentlicher Ausdehnung. Im Allgemeinen lässt sich behaupten, dass, je länger das Jodoform im Körper verweilt, bis der Tod erfolgt, auch desto diffuser ausgebreitet der Entartungsprocess in den Organen sich gestaltet. Geht aber die Zersetzung des in giftigen Gaben dem Körper einverleibten Jodoforms rasch vor sich, und werden die Zersetzungsproducte in kurzer Zeit und grosser Menge in die Circulation übergeführt, dann sieht man die Degenerationserscheinungen auf kleinere abgeschlossene Bezirke beschränkt. In diesen Fällen lässt sich dann auch nachweisen, dass der fettige Entartungsprocess in der Leber periportal beginnt und von hier dann auf das übrige Parenchym des Organes fortschreitet. Begreiflicher Weise werden ausser der Leber, in welcher die pathologischen Veränderungen am auffallendsten sind, auch andere Organe, wenn auch nicht in demselben Grade, von dem Processe verändert, so die Niere und der Herzmuskel.

Was nunmehr den zweiten Punkt, von welchem ich oben sprach, betrifft, so lässt sich für eine vergleichende Beurtheilung der localen und allgemeinen Wirkung des Jodoforms auch aus dieser Versuchsreihe Einiges verwerthen. Bei einer eingehenden Betrachtung der degenerativen Veränderungen in der Niere muss sofort die Identität mit Bildern auffallen, welche in den ersten (sub A) von mir beschriebenen Versuchen an der Niere gewonnen wurden. Diese Beobachtung allein würde vielleicht einem skeptischen Kritiker nicht genügen, und so mag noch erwähnt werden, dass bei einem Thiere, welches an Jodoformintoxication zu Grunde ging (dritte Beobachtung), auch in der Submaxillardrüse die gleichen Veränderungen nachgewiesen werden konnten, welche sich in der Niere desselben Thieres und auch in der Niere jener Thiere fanden, die locale Injectionen von Jodoform in das genannte Organ erhalten hatten. Wenn auch der Process bei

den verschiedenen Versuchsthieren in ein und demselben Organe quantitativ insofern verschieden sich gestaltete, als die anatomischen Veränderungen in dem einen Falle intensiver als in dem anderen erschienen, so war der Process doch in allen zur Beobachtung gelangten Fällen qualitativ der nämliche, und ich glaube somit Recht zu haben, wenn ich sage: Die locale Wirkung des Jodoforms auf das Drüsengewebe ist von der allgemeinen nicht zu unterscheiden.

C. Wirkung des Jodoforms auf pathologisch verändertes Gewebe.

Erste Beobachtung.

Das hier zu beschreibende Präparat entstammt der Wandung eines mit Jodoforminjectionen behandelten Hydrocelensackes; die genaueren diesbezüglichen Daten aus der Krankengeschichte sind bereits an anderer Stelle gegeben worden, so dass auf das dort Gesagte verwiesen werden kann (S. 458). Zur richtigen Beurtheilung des vorliegenden interessanten Befundes mag es erwünscht sein, vorerst die Beschreibung eines nicht mit Jodoform behandelten Falles zu liefern. Selbstredend wird die Wandung eines Hydrocelensackes infolge öfterer Punctionen in ihrer Schichtung wesentliche Aenderungen erfahren und erscheint es deshalb geboten, vorauszuschicken, dass die nicht mit Jodoform tractirte Hydrocele, welcher das im Folgenden zu schildernde Bild entnommen ist, vor der Incision zweimal punctirt worden war. Die histologische Untersuchung des in 1/3 proc. Chromsäure und Alkohol gehärteten, mit Boraxcarmin gefärbten Präparates ergab folgende Verhältnisse:

1. (Taf. I u. II, Fig. 6 *a*). Zu innerst gegen die Höhle der Scheidenhaut zu eine ziemlich homogene, zellarme Bindegewebsschichte, deren innerste Zone eine leichte Wellenfaserung zeigt. Nicht so deutlich als in den inneren Partien ist in den äusseren Theilen der genannten Schichte die wellige Faserung des Bindegewebes; dagegen findet man hier relativ mehr zellige Elemente vor. Ziemlich häufig stösst man auf Spalträume von wechselnder Gestalt, in welchen horizontal[48]) verlaufende Fasern auf dem Querschnitte getroffen sind. Dadurch, dass in der ziemlich homogenen Grundsubstanz, welche hellroth gefärbt ist, dichtere, vom Farbstoff lebhaft tingirte Faserbündel in der Längsrichtung eingestreut sind, verliert das Bild der besprochenen Schichte seinen monotonen Charakter. Abwechslungsreicher ist die

2. Schichte (Taf. I u. II, Fig. 6 *b*), welche eigentlich aus drei in einander übergehenden Schichten besteht. Die innerste der sub 1 angeführten zunächst gelegene ist durch lockeres, wellenförmig gefasertes Binde-

48) Es ist zu bemerken, dass das Präparat, die Verhältnisse auf den stehenden Körper übertragen, in frontaler Richtung geschnitten wurde.

gewebe gebildet; auch hier sieht man nicht sonderlich viel zellige Elemente. Dann folgt eine sehr gefässreiche Schichte; in dieser liegen Gefässe in grosser Zahl mit stark verdickten Wandungen, umgeben von kernreichem Bindegewebe. Lymphräume sind hie und da anzutreffen. Der äusserste, den Abschluss dieser Schichte bildende Theil besteht wiederum nur aus wellig gefaserten Bindegewebszügen ohne besondere Einzelheiten. Die nunmehr folgende

3. Schichte (Taf. I u. II, Fig. 6 *c*) gleicht sehr der ersten, nur ist hier die Grundsubstanz homogen gefärbt, ohne Differenzirung dichter beisammenliegender Faserbündel. Die Faserung des Bindegewebes ist keine nach bestimmter Richtung hin definirbare. Horizontal- und Verticalfasern, stellenweise sich kreuzend mit äusserst spärlichen, zelligen Elementen, setzen diese gleichmässige Schichte zusammen. Den Abschluss bildet die

4., dem subcutanen Lager angehörige Schichte: kernreiches, wellig gefasertes Bindegewebe, stark gefüllte Gefässe, Muskelfasern u. s. w. (Taf. I u. II, Fig. 6 *d*).

Vergleicht man mit dem eben geschilderten Bilde jenes der mit Jodoform behandelten Scheidenhaut, so lässt sich schon makroskopisch ein bedeutender Unterschied zwischen den beiden Bildern feststellen.

Während in der mit gewöhnlicher einfacher Punction behandelten Hydrocele die Dicke der Scheidenhaut nur ca. 2 Mm. beträgt, misst dieselbe in dem nunmehr zu schildernden Präparate über 1 Cm. Auf dem Durchschnitt ist mit blossem Auge deutlich eine dreifache Schichtung zu erkennen; zu innerst gegen die nunmehr einen engen Canal darstellende Höhle der Scheidenhaut eine grüngelb aussehende, opake Gerinnungsschichte, nach aussen zwei derbe Bindegewebsschichten. Zwischen der innersten und der nächstfolgenden mittleren Schichte liegen an einer umschriebenen, etwa erbsengrossen Stelle noch einige Jodoformkrystalle.

Das frisch bei der Operation gewonnene Präparat wird in kleine Stückchen zerschnitten, letztere in Sublimat und Alkohol gehärtet, in Celloidin eingebettet und geschnitten. Die mit Hämatoxylin gefärbten Schnitte bieten folgendes interessante Bild:

Die innerste 1. Schichte (Taf. I u. II, Fig. 7 *a*) stellt ein äusserst zartes Fibrinnetz dar, welches durch streifenförmige Anhäufungen von stark zerfallenen Leukocyten in verschieden breite Felder getheilt erscheint. Die inneren Partien der genannten Schichte sind von gelber Farbe, während die äusseren einen gleichmässig violetten Ton angenommen haben. Ueberall da, wo sich neue Gerinnungsschichten auf den älteren gebildet haben, sieht man an der Grenze beider Ansammlungen von Leukocyten. Doch sind letztere fast ausnahmslos im starken Zerfallszustande, so zwar, dass man Mühe hat, überhaupt an irgend welcher Stelle einen Zellleib zu sehen. Relativ am dichtesten ist die Anhäufung von zerfallenen Elementen da, wo eine Menge von Jodoform liegen geblieben war. Gegen die nächstfolgende Schichte wird das Fibrinnetz lockerer, die Maschen desselben zusehends weiter.

An der äussersten Grenze der Fibrinschichte (Taf. I u. II, Fig. 7 *s*) gewahrt man vielfach verzweigte Gefässsprossen, welche von der zweiten

Schichte senkrecht in die Höhe steigen, zum Theil noch tief in das Fibrinnetz hineinragend. Durch dieses Verhalten der Gefässe wird die Grenze zwischen den beiden Schichten mehr weniger undeutlich, da schon ein Theil der Fibrinlage sich zu organisiren begonnen hat.

Die nächstfolgende 2. Schichte (Taf. I u. II, Fig. 7 *b*) wird von derbem, fibrillären, spindelzellreichen Bindegewebe gebildet, das nach innen gegen das Fibrinnetz noch nicht völlig fertig gebildet ist, in den äusseren Partien dagegen starkes fibröses Gewebe darstellt. Während in den inneren Lagen noch sehr gefässreiches junges Bindegewebe vorwiegt, beobachtet man, je weiter man nach aussen vordringt, immer derberes, gefässärmeres Bindegewebe.

Die 3. Schichte (Taf. I u. II, Fig. 7 *c*), die äusserste, besteht aus zellärmerem, älteren, sklerotischen Bindegewebe; in ihr finden sich die grossen Gefässe (Taf. I u. II, Fig. 7 *c g*) der Tunica mit stark verdickten Wandungen, ab und zu umgeben von Leukocyten-Anhäufungen.

Die hier zuletzt mitgetheilte Beobachtung beansprucht das grösste Interesse, da wir durch den gewonnenen Befund erst in die Lage versetzt sind, eine anatomische Erklärung für die heilende Wirkung des Jodoforms bei gewissen, mit Bildung von Hohlräumen einhergehenden Processen (cystösen Strumen) zu geben. Sehr auffallend müssen die Vorgänge bezeichnet werden, welche die Obliteration im oben bezeichneten Falle eingeleitet haben.

Ich habe an einer früheren Stelle schon die Meinung geäussert, dass das Jodoform nicht allgemein als ein reizloser Körper zu betrachten sei, sondern dass es unter gewissen Verhältnissen auch eine irritirende Wirkung hervorrufen könne, und habe diese Ansicht mit einigen Beobachtungen, unter anderen auch der vorliegenden belegt. Die Wichtigkeit des Gegenstandes veranlasst mich, nochmals darauf einzugehen.

Nach dem bekannten, bereits öfters citirten Experimente Binz's, von dessen Gültigkeit ich mich durch mehrere Beobachtungen und Versuche überzeugt habe, müsste man erwarten, dass auch in dem vorliegenden Falle eine regelrecht verlaufende Entzündung in der Scheidenhaut nach der Einverleibung des Jodoforms nicht eintreten werde. Denn in dem Binz'schen Versuche ist mit Klarheit bewiesen, dass das Jodoform in bestimmter Weise zersetzt die Auswanderung der farblosen Blutzellen verhindert. In früher mitgetheilten Versuchen (S. 467 ff.), in welchen Jodoform in Organe applicirt wurde, konnte ich nie ausgewanderte Leukocyten finden, und so muss es Wunder nehmen, dass gerade die Tunica vaginalis sich anders verhält; und doch war klinisch in den beobachteten Fällen an einer irritirenden Wirkung des Jodoforms gar nicht zu zweifeln.

In der That handelt es sich, wie die histologische Untersuchung der Präparate ergiebt, um einen entzündlichen Vorgang, welcher zur Bindegewebsneubildung im Scheidenhautsacke führt. Unter dem Einflusse des Jodoforms oder, besser gesagt, dessen Zersetzungsproducte findet im Hydrocelensacke eine starke Exsudation statt; das Exsudat gerinnt und wird, da die Bedingungen für die Resorption von solchen Stoffen in Hydrocelensäcken sehr ungünstige sind, organisirt. Bleibt es bei einer einmaligen Application des Jodoforms, so findet man nach einiger Zeit die Tunica verdickt vor und in der Höhle noch Flüssigkeit. Wird dagegen nochmals oder öfters, wie in unseren Fällen (I. u. II. S. 458 u. 459), injicirt, so bildet sich nach jeder Injection eine neue Schichte auf der älteren bereits organisirten, und so wird bei fortwährender Bildung und Organisation von immer neuen Schichten einmal der Moment eintreten, in welchem der Sack total obturirt. So ist es im Falle II auf S. 459 gewesen. Dass der Vorgang bei der Obliteration des Scheidenhautsackes unter dem Einflusse des Jodoforms thatsächlich auch in der Weise erfolgt, in welcher ich ihn oben geschildert, ist an dem auf Figur 7 abgebildeten Präparate makroskopisch und mikroskopisch zu sehen gewesen: Zu innerst gegen die verengte Höhle gewahrte man eine zarte Fibrinschichte; dann weiter nach aussen zwei von einander schon mit blossem Auge zu trennende ältere Bindegewebsschichten; zwischen der innersten und der nach aussen nächstfolgenden Schichte lag noch an einer Stelle ein Häuflein von Jodoformkrystallen, ein Beweis, dass dieses Fibrinlager erst nach der Application des Jodoforms gebildet wurde. Noch deutlicher liess sich das Alter der drei genannten Schichten im histologischen Bilde bestimmen: die innerste Lage ein zartes, von den Basaltheilen aus sich eben organisirendes Fibrinnetz, dann eine spindelzellreiche Bindegewebsschichte und zu äusserst eine sklerosirte Bindegewebsschichte.

Ich habe bei Detaillirung des histologischen Befundes schon bemerkt, dass sich Leukocyten nur in geringer Menge und in sehr veränderter Form in der Fibrinschichte fanden, und dass namentlich da, wo das Jodoform in grösserer Menge liegen geblieben war, ein ausgedehnter Zerfall der weissen Blutzellen constatirt werden konnte, ein Befund, welcher nicht absolut gegen die Annahme eines entzündlichen Vorganges spricht. Zweifelsohne würden sich ähnliche Vorgänge wie die oben geschilderten auch in anderen serösen Höhlen, beispielsweise der Bauchhöhle, abspielen, wenn nicht hier die Resorptionsverhältnisse derartige wären, dass einerseits das Jodoform sehr rasch zersetzt und seine Zersetzungsproducte von der Stelle

ihrer Bildung abgeführt würden [49]), und andererseits auch die unter dem Einflusse des Jodoforms entstandenen Fibringerinnsel in kurzer Zeit zur Resorption gelangten, so dass eine Organisirung derselben nicht eintreten kann. Dass thatsächlich Fibringerinnsel (kein Exsudat oder eine Entzündung des Bauchfelles!) in der Bauchhöhle nach Einspritzungen von Jodoform in dieselbe entstehen, haben Högyes (Arch. f. exp. Pathol. und Pharmakol. Bd. 1879. S. 245 ff.) und Verfasser (S. 474 ff.) schon hervorgehoben.

Zweite Beobachtung.

Dieses Präparat stammt von einer tuberculösen Halslymphdrüse, welche im Centrum bereits erweicht war. Mit der Punctionsspritze wurden circa 2 Theilstriche käsiger Massen aspirirt und dann etwas Jodoform injicirt. Die Exstirpation der sich etwas verkleinernden Drüse erfolgte am 6. Tage nach der Einspritzung, die Conservirung desselben in der gleichen Weise wie bei den früheren Präparaten. Das gewonnene Bild lässt sich wie folgt beschreiben:

Die Tuberkelknoten sind von dichten Anhäufungen von Leukocyten (Taf. I u. II, Fig. 8 *a*) umgeben, derart, dass man mit blossem Auge schon die tuberkelhaltigen Theile von dem mit Leukocyten dicht durchsetzten Drüsengewebe deutlich an den gefärbten Präparaten unterscheiden kann. Bei genauer Betrachtung der Tuberkel selbst gewahrt man central einen Hohlraum, in welchem radiär schmälere, von den einzelnen oft sternförmig angeordneten Ausläufern des Tuberkelknotens kommende gassenartige Canäle einmünden (Taf. I u. II, Fig. 8 *s*). Die dem centralen Hohlraum, wie auch den seitlichen Zweigen desselben zunächst gelegene Zone erscheint blass, ungefärbt; zellige Elemente sieht man hier gar nicht oder in sehr verändertem Zustande. Die genannte nekrotische Schicht ist in einer grossen Zahl von Tuberkelknötchen zu finden, überall annähernd gleich breit und von einem Wall weisser Blutkörperchen gegen die erhaltenen Epitheloidzellen abgegrenzt. Dann folgen bis zum Rande der Knötchen die Epitheloidzellen (Taf. I u. II, Fig. 8 *b*), zwischen welchen man hie und da eine Riesenzelle (Taf. I u. II, Fig. 8 *c*) eingestreut findet. An anderen Stellen ist der nekrotisirende Process noch weiter vorgeschritten. Da sieht man, dass die centralen Partien des Knotens wie auch seiner Ausläufer abgestossen sind, und weitere Partien im Begriffe sind, dies zu thun; Letzteres erkennt man an der Anhäufung von Rundzellen, die sich um die dem Zerfall anheimgegebene Zone gruppiren (Taf. I u. II, Fig. 8 *e*, *a'*).

49) so dass sie für eine entzündliche Wirkung nicht in Betracht kommen können.

Wenn hier, wie auch im Folgenden, von einer irritirenden, entzündlichen Wirkung gesprochen wird, so erscheint dies im Widerspruche mit dem Resultate des Binzschen Experimentes, lässt sich aber vielleicht dadurch erklären, dass bei mangelhafter Abführung von Zersetzungsproducten des Jodoforms andere Erscheinungen in den Geweben ins Leben treten, als im entgegengesetzten Falle.

Das Centrum des Tuberkels besteht aus einer aus allem Zusammenhange gelösten Detritusmasse (Taf. I u. II, Fig. 8 *d*), welche vom Farbstoff besonders lebhaft tingirt ist, so dass schon mit blossem Auge die nekrotischen Theile von den übrigen noch im Zusammenhange mit dem erhaltenen Gewebe befindlichen Partien zu unterscheiden sind. Nicht selten trifft man Riesenzellen mit veränderter Kernstellung an. An einzelnen Stellen macht es den Eindruck, dass der tuberculöse Process abgelaufen ist. Dies sind jene Stellen, an welchen man die Epitheloidtuberkel vom Rande des Knotens aus stark von Leukocyten durchwuchert findet. In diesen Partien gelingt es hie und da, eine Umwandlung der epitheloiden Zellen in spindelförmige Zellen zu constatiren.

Dritte Beobachtung.

Das vorliegende Präparat ist der Wandung eines chronischen tuberculösen Abscesses entnommen, welcher 2 mal mit Jodoforminjectionen behandelt worden war. Die ausführlichen Details der hierher gehörigen Krankengeschichte sind an früherer Stelle schon gegeben worden, so dass auf das dort Gesagte verwiesen werden kann (S 425).

Die Dicke der Abscesswand beträgt 0,5 Cm., davon treffen 0,2 Cm. auf die Granulationsschichte. Die fettig nekrotische Schichte fehlt. Die Granulationsschichte besteht aus lockerem, zelligen (Taf. I u. II, Fig. 9), von zahlreichen Leukocyten durchsetzten Gewebe. Die in grosser Zahl sichtbaren Gefässe ziehen meist in Büscheln geordnet senkrecht zur Innenfläche, auf ihrem Wege öfters mit einander anastomosirend. Je näher sie der innersten Zone der Granulationsschichte treten, desto mehr ändert sich ihre Form: sie werden geschlängelt (Taf. I u. II, Fig. 9 *k*) und sehen an manchen Stellen korkzieherartig aus. In der innersten (der Abscesshöhle zugekehrten) Zone der Granulationsschichte gewahrt man allenthalben noch Tuberkel in verschiedenen Stadien. So ist an einzelnen das Centrum des Knötchens von einer oder mehreren Riesenzellen gebildet; daneben sieht man hinwiederum andere, welche im Centrum Anhäufungen von Leukocyten zeigen; an anderen Stellen dagegen ist nur eine kugelige Masse von Epitheloidzellen zu sehen, welche letztere entschieden veränderte Gestalt haben. Die Zellkörper sind länglich, ebenso die Kerne. Etwas Gemeinschaftliches haben übrigens sämmtliche Tuberkel. Ausnahmslos sind sie dicht umgeben von Leukocyten. Ja man kann sogar Stellen finden, an welchen nur ein grosser Haufe von weissen Blutkörperchen noch existirt, in welchem die eine oder andere epitheloide Zelle oder eine Riesenzelle mit veränderter Kernstellung eingeschlossen ist.

Auch in der der Granulationsschichte nach aussen zunächst gelegenen Spindelzellenschichte sind ab und zu kleine Tuberkelknötchen, dicht infiltrirt von Leukocyten, zu sehen. Die arteriellen Gefässe zeigen verdickte Wandungen, und zwar erscheint nicht blos die Intima, sondern auch die Adventitia in vorerwähnter Weise verändert; an einzelnen Stellen sieht man die Adventitia direct in das umgebende derbe Bindegewebe übergehen. Die Venen, welche in der Regel weite Lumina besitzen, sind umgeben von Leukocyten; in ihrem Lumen finden sich zahlreiche weisse ein- und mehrkernige Blutzellen.

Den Abschluss bildet die sklerotische Schichte, ein Lager von derbem Bindegewebe mit starrwandigen Gefässen.

Vierte Beobachtung.

Dieses Präparat entstammt der Wandung eines chronischen tuberculösen Abscesses, welcher zweimal mit Jodoforminjectionen behandelt worden war. Die hierher gehörigen krankengeschichtlichen Daten sind bereits auf Seite 430 gegeben.

Die Dicke der Abscesswandung beträgt 0,4 Cm; davon treffen 0,05 Cm. auf die Granulationsschichte. Die fettig nekrotische Schichte fehlt. Die Granulationsschichte, ½ Mm. dick, ist von zellreichem, lockeren, mit Leukocyten durchsetzten Gewebe gebildet; Tuberkelknötchen sind in ihr nirgends mehr zu sehen, auch keine Riesenzellen. Ab und zu stösst man auf helle, meist rundlich begrenzte Partien, in welchen Zellen mit ungefärbten, durchsichtigen Protoplasmakörpern und zerfallenen, intensiv gefärbten Kernen liegen, offenbar untergegangene Tuberkel. Im Ganzen trägt die Granulationsschichte den Charakter gesunden, reich vascularisirten Gewebes. Der Uebergang in die nun folgende mächtige Spindelzellenschichte ist infolge des lebhaften Organisationsprocesses an der Grenze beider Lager mehr weniger undeutlich. Die Spindelzellen- und sklerotische Schichte bieten, abgesehen von ihrer Stärke, nichts Bemerkenswerthes. Auch sie sind frei von tuberculösen Wucherungen.

Die aus den vorangehenden Versuchen sich ergebenden Resultate sind nicht eindeutig genug, um eine stricte Beurtheilung der unter dem Einflusse des Jodoforms in diesen Fällen eingetretenen Veränderungen zu ermöglichen.

Mit Zuhülfenahme der an normalen Geweben gewonnenen Befunde aber lässt sich auch eine plausible Erklärung der in Frage stehenden Veränderungen geben.

Wenn wir zunächst die Heilungsvorgänge in den tuberculösen Drüsen im Auge behalten wollen, so ist anzunehmen, dass der Zerfallsprocess, welchem die epitheloiden Elemente früher oder später anheimfallen, durch das Jodoform beschleunigt wird. Demgemäss gelangt zunächst das Centrum des Tuberkels zur Abstossung, die nekrosirten abgestossenen Theile werden resorbirt; dann folgt eine zweite Zone und so fort, bis die epitheloide Masse gänzlich untergegangen ist. Dieser Process ist zwar an der überwiegenden Mehrzahl der Tuberkel in dem eben geschilderten Präparate zu beobachten, doch ist er nicht der einzige, für die Heilung des pathologischen Gewebes in Betracht kommende. An einzelnen Stellen erhält man den Eindruck, als wenn gleich vom Anfange an eine colossale Einwanderung von Leukocyten in den Tuberkelknoten hinein stattfindet, ihn auflockert und zum Schwinden bringt. An wieder anderen Stellen

haben sich Theile des Tuberkels auf die erstbeschriebene Art abgestossen, und die übrigen sind im Begriffe, sich in Bindegewebe umzuwandeln. Es handelt sich also wohl bei der heilenden Wirkung des Jodoforms im tuberculös veränderten Gewebe um ein Kraft, die einerseits das schon dem Zerfall anheimgegebene epitheloide Gewebe zur rascheren Elimination bringt und andererseits die allenfalls noch restirenden widerstandsfähigeren epitheloiden Elemente zur Umwandlung in normales Gewebe vorbereitet. Dabei ist aber jener Einfluss des Jodoforms nicht zu vergessen, welchen Marchand in seinen werthvollen Untersuchungen hervorgehoben hat, ich meine den Einfluss auf die Riesenzellenbildung. Marchand fand bekanntlich, dass jodoformirte Fremdkörper, welche in Gewebe eingeschlossen sind, nie in denselben Riesenzellen erzeugen, während diese sonst in der Umgebung von implantirten Fremdkörpern zu den regelmässigen Erscheinungen gehören. Wenn wir die von Marchand gefundene Thatsache auch auf die hier zu lösende Frage übertragen wollen, so ist zu betonen, dass ein Ausbleiben der Riesenzellenbildung unter dem Einflusse des Jodoforms in tuberculös inficirten Geweben nicht unbedingt geleugnet werden kann, dass aber diese vermuthliche Wirkung des Jodoforms wie eine Wirkung des Jodoforms überhaupt nur dann möglich ist, wenn das Jodoform nicht mit einer zu grossen Zahl und Virulenz der bacillären Keime und damit einer hochgradigen Erkrankung des Gewebes zu kämpfen hat.

Ich meine, die klinische Erfahrung, welche ja nothwendiger Weise zur Beurtheilung solcher Fragen heranzuziehen ist, beweist dies am allerbesten. So bieten die chronischen Abscesse, wie auch die namentlich im Kindesalter auftretenden leichteren Formen von Synovialtuberculose der Gelenke die grösste Aussicht auf eine Heilung unter der Jodoformbehandlung. In beiden Fällen ist die Zahl der Bacillen, wie ich mich oft überzeugt habe, eine sehr geringe. Liegen dagegen Erkrankungsformen vor, in welchen die tuberculöse Wucherung der Gelenkhaut sehr rasch zunimmt, in welchen auch bald Verkäsungen von Granulationspartien eintreten, da ist in der Regel das Jodoform ohne Einfluss, die Gewebsdestruction schreitet eben unbekümmert fort. Nun giebt es aber auch Fälle, welche sehr chronisch verlaufen, sehr geringe Tendenz zur Verkäsung der pathologischen Gewebsproducte zeigen, und die sich auf Jodoform nicht im mindesten verändern; dies sind jene Fälle, in welchen narbige Schrumpfungen im fungösen Granulationsgewebe eingetreten sind, so dass einzelne erkrankte Partien von anderen durch Narbengewebe getrennt sind. Hier kann eine sichtbare Wirkung vom Jodoform nicht

eintreten, wenn die Application nicht gerade jene von starrem Bindegewebe eingeschlossenen kranken Partien trifft.

Was nun die Heilung der tuberculösen Abscesse, die Veränderungen in ihren Wandungen anlangt, so gilt auch hier das eben Gesagte.

Nach Mittheilung der verschiedenen Versuche und Erläuterung der einzelnen in Bezug auf die anatomischen Veränderungen in den Geweben resultirenden Ergebnisse ist noch die Frage zu erörtern: Hat das Jodoform selbst, also unzersetzt, jene in den vorbezeichneten Fällen geschilderte Wirkung hervorgebracht, oder sind es Zersetzungsproducte desselben gewesen, welche die degenerativen Veränderungen erzeugt haben, und welcher Art sind diese Producte?

Von vornherein ist anzunehmen, dass das Jodoform als solches, unzersetzt, wahrnehmbare Veränderungen in den Geweben nicht erzeugt, ein Satz, von dessen bereits durch das Experiment [50]) bewiesener Richtigkeit man sich auch in der klinischen Praxis oft genug überzeugen kann. Ist doch sehr häufig Gelegenheit gegeben, zu beobachten, dass da, wo ein Erfolg vom Jodoform erzielt wurde, dasselbe auch völlig zersetzt wurde, und da, wo der gewünschte Erfolg ausblieb, das Mittel an der Applicationsstelle noch in der gleichen Menge vorhanden blieb.[51])

Solche Thatsachen drängen neben dem Resultate des Binz'schen Experimentes unwillkürlich zu dem Schlusse, dass das Jodoform auf die Gewebe eben erst dann wirkt, wenn es zersetzt ist[52]), dass

---

50) Hierher gehört das bekannte Binz'sche Experiment am Froschmesenterium, in welchem die Auswanderung der weissen Blutzellen erst dann sistirte, wenn das Jodoform zersetzt worden war. Weiterhin sieht man dies auch in nicht inficirten Wunden, in welchen sicher eine höchst geringe Zersetzung des Jodoforms stattfindet. Ich glaube dies aus einer grossen Reihe von Versuchen schliessen zu dürfen, welche ich an Hautexcisionswunden von Kaninchen angestellt habe. Eine grössere Reihe von gleichwerthigen Wunden wurden täglich mit Jodoform bestreut. Zur Controlirung der etwa eintretenden Veränderungen beobachtete ich in der gleichen Weise und an der nämlichen Stelle des Körpers angelegte Wunden von gleicher Grösse, welche ohne Jodoform belassen wurden. Es zeigte sich bei der histologischen Untersuchung der Jodoform- wie auch der Controlpräparate, dass ein Unterschied in der Qualität oder der Quantität der Gewebsneubildung zwischen den beiden Präparaten nicht bestand. Nur war die auf den Wunden liegende Kruste in den Jodoformpräparaten erheblich dicker, was übrigens schon aus physikalischen Gründen begreiflich ist.

51) Diese Beobachtung hat man häufig Gelegenheit zu machen in fungös erkrankten Gelenken, welche anfänglich mit Jodoforminjectionen behandelt, später durch operative Eingriffe eröffnet werden.

52) Selbstredend tritt nicht immer eine Veränderung der Gewebe ein, wenn

somit Jodoform unzersetzt ein für die Gewebe indifferenter Körper ist.

Wenn also anzunehmen ist, dass das Jodoform unzersetzt keinen Einfluss auf die Gewebe ausübt, sondern erst dessen Zersetzungsproducte, so wird nunmehr festzustellen sein, welcher Art diese Stoffe sind.

Diese Frage, deren Beantwortung nur mit einiger Wahrscheinlichkeit zu geben ist, scheint durch Untersuchungen Högyes', deren schon an anderer Stelle in Kürze gedacht wurde, ihrer Lösung näher gerückt zu sein. Högyes wies auf experimentellem Wege nach, dass sich das Jodoform an der Applicationsstelle in Jodalbumin umwandelt und zwar in einer seinem gesammten Jodgehalte entsprechenden Quantität. Was das Schicksal des Jodalbumins, welches durch eine Verbindung des aus dem Jodoform frei gewordenen Jods mit dem Eiweiss der Gewebssäfte entsteht, anlangt, so meint Högyes, dass dasselbe an der Resorptionsstelle seinen Jodgehalt als Jodüre und Jodate den umgebenden Zellen abgiebt, von wo dasselbe sehr rasch in den Kreislauf und von da in die Secrete gelangen kann. Für diesen Fall wäre es dann möglich, dass das zurückgebliebene Albumin wieder neue Mengen von Jod bindet und neue Mengen von Jodüren und Jodaten wieder abgiebt. Daraus erkläre sich die Thatsache, dass die albumin- und fettarme Lymphe der Brusthöhle relativ viel Jodoform zum Verschwinden bringe, ohne dass der Albumingehalt der Gewebselemente der Brusthöhle wesentlich dabei consumirt werde. Dass übrigens auch der flüssige Theil des Jodalbumins als solches resorbirt werde, beweise die Thatsache, dass einige Zeit nach der Injection von Jodoform in die Brusthöhle grössere Mengen gallertigen Albumins, später aber nur wenige Gerinnselflocken in derselben zu finden seien.

Da demnach das aus dem Jodoform frei werdende Jod in statu nascendi gleich an der Applicationsstelle sich in Jodalbumin umwandle, so sei zur Erklärung der allgemeinen Wirkung anzunehmen, dass das Jodoform entweder als Jodalbumin wirke, oder aber dass noch andere wirkende Verbindungen entstehen. — So berichtet Högyes.[53]) — Von grossem Interesse sind die Versuche, welche der genannte Autor mit künstlich bereitetem Jodalbumin an Thieren anstellte. Högyes

auch das Jodoform zersetzt wird. Es handelt sich eben um die Stelle, an welcher das Jodoform applicirt, und die Form, in welcher es verwendet wird. So verschwindet Jodoform in Oellösung nach Högyes aus der Brust- und Bauchhöhle in relativ kurzer Zeit, ohne locale Gewebsveränderungen zurückzulassen.

53) Archiv für experim. Pathologie und Pharmakologie. Bd. X. 1879. S. 253.

applicirte auf künstlichem Wege hergestelltes Jodalbumin Thieren theils in den Magen, theils in die Bauchhöhle. Es zeigten sich nach der Einverleibung des Jodalbumins bei den Thieren Symptome, welche jenen der Jodoformthiere völlig glichen; auch traten fettige Entartungsprocesse in der Leber und Niere auf.

Veranlasst durch eine Notiz in der ausführlichen Arbeit Högyes', nach welcher in die Brusthöhle injicirtes Jodöl zwar local Jodalbumin bildete, aber fettige Degenerationsprocesse in Leber und Niere nicht erzeugte, suchte ich ebenfalls der Frage der allgemeinen Jodoformwirkung näher zu treten. Zu diesem Zwecke versuchte ich anfänglich Jodkali. Einem Kaninchen wurden während einer Woche täglich geringe Quantitäten von Jodkalilösung subcutan injicirt. Am Schlusse der Beobachtungszeit, während welcher das Thier nicht die mindesten Störungen zeigte, wurde es getödtet, Leber und Niere conservirt und geschnitten. Es fanden sich keine Degenerationen. Ich griff deshalb zu grösseren Dosen, doch nur mit dem Erfolge, dass die Thiere innerhalb sehr kurzer Zeit zu Grunde gingen. Auch in diesen Fällen waren keine Degenerationsvorgänge in der Leber oder Niere nachzuweisen.

Da die Versuche mit Jodkali völlig fehlschlugen, wurde nunmehr mit Jodtinctur experimentirt. Doch fielen auch hier die Versuche anfänglich derart aus, dass die Thiere zu Grunde gingen, ehe anatomisch in den Organen Veränderungen nachweisbar waren. In einem Falle gelang es indess, den gewünschten Zweck zu erreichen.

Ein mittelgrosses Kaninchen erhielt während fünf aufeinanderfolgender Tage täglich 5 Ccm. mit wenig Wasser verdünnter Jodtinctur subcutan injicirt. Während der ganzen Beobachtungszeit zeigte das Thier ausser Abmagerung keine sichtbaren Störungen. Am 6. Tage wurde es getödtet, Stücke der Leber und Niere conservirt und geschnitten. Es lag folgender Befund vor:

Die Leber ist hochgradig entartet. Normale Leberzellen sieht man nur ausnahmsweise, da nahezu das ganze Organ afficirt ist. Die Zellcontouren sind allenthalben undeutlich, das Protoplasma trübe und grob gekörnt. An frischen Zupfpräparaten gewahrt man zahlreiche Fettkörnchen in den Zellen. Obwohl der Process über das ganze Parenchym ausgebreitet ist, lässt sich noch erkennen, dass die periportalen Gebiete am meisten betroffen sind. An einzelnen Stellen liegen Häufchen gekörnter Massen ohne Differenzirung zelliger Elemente.

Die Niere ist gleichfalls hochgradig verändert. Namentlich erscheinen die Epithelien der gewundenen Harncanälchen in starkem Zerfall begriffen.

Es unterliegt demnach, wie auch nach den Untersuchungen Högyes', gar keinem Zweifel, dass eine Analogie zwischen der Wirkung des Jodoforms und jener anderer Jodpräparate[54]) besteht. Nur kommt es wahrscheinlich bei den einzelnen Stoffen auf ihre Löslichkeit in den Gewebssäften und auf die Qualität der letzteren an. Wir können also dem oben Mitgetheilten gemäss annehmen, dass die allgemeine Wirkung des Jodoforms nichts Anderes, als eine protrahirte Jodwirkung darstellt.

Auf einen Punkt muss ich indess noch eingehen. Es wurde schon an anderer Stelle hervorgehoben, dass die locale Wirkung des Jodoforms ebenfalls als Jodwirkung aufzufassen sei. Nun können sich aber bei der Zersetzung des Jodoforms ausser jodhaltigen Stoffen noch andere Producte bilden, wie Ameisensäure. Die Ameisensäure ist ein sehr reizender Körper und vermag in den Geweben eine heftige entzündliche Reaction hervorzurufen (vgl. Verhandl. der Deutsch. Gesellschaft für Chirurgie. XX. Congress. I. Sitzungstag. 1. April 1891). Senger[55]) behauptete geradezu, dass die gute heilende Wirkung des

54) Diese Analogie der Jodoformwirkung mit der Wirkung anderer Jodpräparate bestätigt sich häufig am Krankenbette. Ein diesbezüglicher interessanter Fall wurde von Demme beobachtet und veröffentlicht (25. Jahresbericht des Jenner'schen Kinderspitales in Bern. Bern 1888. S. 70):

Ein 6jähriger hereditär tuberculös belasteter Knabe litt an einem bis zum Schlüsselbein herabreichenden, infolge einer Caries der Halswirbel entstandenen Retropharyngealabscess. Der Abscess wurde am 1. August eröffnet, in den Fistelcanal ein Jodoformgelatinestäbchen eingelegt und die Wunde selbst mit Jodoform-Pulver und Gaze verbunden.

Am Abend des 3. Tages nach der Operation klagte der Junge über Appetitmangel, Uebelkeit und Stirnkopfschmerz. — Der Puls war klein und frequent, Temperatur 38,4°.

In den folgenden Tagen war das Kind sehr matt, konnte nicht schlafen und hatte einige dünne Stühle. Am 18. August wurde abermals ein Jodoformstäbchen in den Fistelcanal eingeführt. Am nächsten Morgen trat wieder Kopfschmerz und Uebelkeit auf, ausserdem choreaartige Zuckungen an Armen und Beinen. Daneben bestand heftige allgemeine Körperunruhe. Da die Diagnose einer Jodoformvergiftung sehr wahrscheinlich wurde, nahm man am 21. August die Reinigung der Wunde vor und legte einen Wismuthverband an. Die vorerwähnten Symptome aber schwanden erst um die Mitte des folgenden Monates.

Am Ende des Monates October kam der Knabe in die Behandlung eines anderen Arztes, welcher die Fistel mit Jodollösung ausspritzte und mit Jodolgaze verband. Innerhalb 14 Tagen geschah dies 4mal ohne nachtheilige Folgen, nach der 5. Einspritzung aber traten wieder Appetitmangel, Brechneigung, Diarrhoe und nach 24 Stunden auch die choreaartigen Zuckungen auf. Die Vergiftungssymptome dauerten trotz sofortigen Entfernens alles Jodols noch ungefähr 3 Wochen an.

55) Wenn, wie Senger glaubt, in den tuberculösen Geweben Ameisensäure

Jodoforms bei tuberculösen Processen erst dann eintrete, wenn Ameisensäure aus dem Jodoform gebildet würde. Da die Ameisensäure heftig reizend auf die Gewebe wirkt, so muss man nothwendiger Weise in denselben entsprechende Veränderungen entzündlicher Natur nachweisen können. Dies trifft allerdings in den tuberculösen Geweben zu, in welchen man eine starke Auswanderung von Leukocyten findet, doch ist dabei nicht zu vergessen, dass dieser Vorgang auch in nicht mit Jodoform behandelten tuberculösen Geweben statthat. Vorerst aber kann die Hypothese Senger's nicht zur Theorie erhoben werden, und wir müssen uns mit jener Erklärung für die locale wie allgemeine Wirkung des Jodoforms zufrieden geben, welche Högyes präcisirte und welche sich auch aus hier vorgeführten Versuchen ergeben hat, dass nämlich die locale, wie auch die allgemeine Wirkung des Jodoforms eine protrahirte Jodwirkung darstellt.

Endschlussfolgerungen.

An der Hand der gesammten in vorliegender Arbeit gewonnenen Resultate, sowie der überhaupt bisher bekannt gewordenen Thatsachen lassen sich für die Wirkung und Zersetzung des Jodoforms folgende Sätze aufstellen:

I. Das Jodoform ist kein Antisepticum im wahren Sinne des Wortes, wie z. B. Sublimat, denn es vermag bei kurzdauerndem Contacte mit Bacterien dieselben nicht abzutödten.

Die bisher auf die verschiedenen Bacterienarten ausgedehnten Untersuchungen haben nur in einzelnen Fällen einen wachsthumshemmenden Einfluss des Jodoforms (auf Cholera — Milzbrand — Tuberkelbacillen) constatiren können.

Das Jodoform besitzt wahrscheinlich auch keine specifisch-antituberculöse Wirkung. Versuche mit Reinculturen des Tuberkelbacillus haben zwar in einigen Fällen (bei länger dauernder Einwirkung des Jodoforms) einen wachsthumshemmenden Einfluss des Jodoforms auf denselben ergeben, doch ist es niemals gelungen, vollvirulente Tuberkelbacillen, gleichzeitig mit

---

aus dem Jodoform gebildet wird, dann könnte man sich einfach den Heilungsprocess im tuberculösen Gewebe unter dem Einflusse des Jodoforms dadurch erklären, dass die Auswanderung der Leukocyten durch die Ameisensäure noch erheblich gesteigert wird, die massenhaft ausgewanderten Leukocyten aber das erkrankte Gewebe und die in demselben eingeschlossenen Bacillen leichter vernichten. Zur Feststellung der Richtigkeit der Senger'schen Ansicht bedarf es noch des Nachweises der Ameisensäure, welcher wohl nicht leicht zu bewerkstelligen sein dürfte.

Jodoform in den Thierkörper gebracht, in ihrer Lebens- oder Wachsthumsenergie zu stören.

Die bisher erzielten günstigen Resultate der Jodoformbehandlung chronischer tuberculöser Abscesse dürfen nicht unbedingt beweisend für eine specifisch-antituberculöse (antibacterielle) Wirkung des Jodoforms erkannt werden. Die in den tuberculösen Abscessen enthaltenen Bacillen gehen unter der Jodoformbehandlung allerdings zu Grunde, doch fehlt der Nachweis, dass die Abtödtung derselben direct durch das Jodoform primär erfolgt; viel mehr Wahrscheinlichkeit bietet die Annahme, dass die Wirkung des Jodoforms auf das Gewebe im Verein mit der ja experimentell bewiesenen geringen antibacteriellen Wirkung die Vernichtung der Tuberkelbacillen herbeiführt.

Das Jodoform wirkt — wenn überhaupt — auf Bacterien störend sowohl in unzersetztem, wie in zersetztem Zustande.

II. Die Zersetzung des Jodoforms kann ausserhalb wie innerhalb des Körpers stattfinden.

Ausserhalb des Körpers kommt sie zu Stande:

a) in Lösungen (Aether — Alkohol — Oellösung) oder Mischungen (Wasser — Gummi — Glycerinmischung), welche dem Sonnenlichte ausgesetzt sind. In letztgenannten Mischungen erfolgt die Zersetzung des Jodoforms auch bei Ausschluss des Lichtes im Wärme(Brut-)schrank, noch leichter bei höheren Temperaturen. In der Wärme des strömenden Wasserdampfes werden aus Jodoformmischungen („Jodoformemulsionen") stets gewisse Mengen von Jod (und Jodwasserstoff) frei, welche aber entweder gebunden oder blos gelöst werden, je nach der Natur der verschiedenen anwesenden organischen Substanzen. Die Menge des bei 98—100° aus Jodoform freiwerdenden Jods richtet sich nach der Beschaffenheit der einzelnen Vehikel und dem grösseren oder geringeren Luftzutritte, ist aber unabhängig von der Form des Präparates. Starke Zersetzung erfährt das Jodoform in der Wärme des strömenden Wasserdampfes durch Glycerin.

b) Zersetzt wird ferner das Jodoform ausserhalb des Körpers durch nascirenden Wasserstoff, ferner durch reducirende Substanzen, wie gepulvertes Zink, Silber, auch durch neutrales salpetersaures Silber (in der Wärme), schliesslich durch Stoffwechselproducte von Bacterien (Ptomaïne). Innerhalb des Körpers findet eine Zersetzung des Jodoforms in reichlichem Maasse statt, so namentlich in Wunden, in welchen lebhafte Reductionsvorgänge sich abspielen (auch wo Ptomaïne vorhanden sind), im Unterhautzellgewebe, im Darmtractus, den grossen

Körperhöhlen u. s. w. Mit dem Albumin der Gewebssäfte bildet das aus Jodoform frei gewordene Jod Jodalbumin, welches, wenn flüssig, resorbirt werden kann, wenn nicht, weiter zersetzt wird. Den Körper verlässt das Jodoform in Form löslicher Jodverbindungen. Die locale, wie auch die allgemeine Wirkung des Jodoforms ist eine protrahirte Jodwirkung.

III. Das Jodoform wirkt auf die Gewebe des Körpers, doch nur dann, wenn es zersetzt ist.

Local wie vom Blute aus wirkt es auf drüsige Organe derart, dass ein degenerativer Zerfall der epithelialen Elemente eintritt. So findet bei localer Application des Jodoforms in die Niere ein (fettiger) Entartungsprocess in den Epithelien statt, so auch ein (fettiger) Zerfall der Zellen in der Niere, Leber und anderen Organen bei allgemeiner Wirkung des Mittels.

Auch die pathologische Gewebsneubildung wird durch das Jodoform in hohem Maasse beeinflusst.

Mit Fremdkörpern in das Gewebe gebracht, verhindert Jodoform die Riesenzellenbildung in der Umgebung derselben.

In serösen Höhlen verursacht es Albumingerinnsel, welche, wenn die Resorptionsverhältnisse günstige sind (Brusthöhle, Bauchhöhle), in kurzer Zeit wieder verschwinden. Zersetzt sich aber das Jodoform und bleiben gewisse Zersetzungsproducte längere Zeit infolge ungünstiger Resorptionsverhältnisse in der Höhle zurück, wie in den Hydrocelensäcken u. s. w., so können dieselben (Zersetzungsproducte) eine irritirende, entzündliche Wirkung auf die Wandung der Höhle ausüben: So tritt bei Application von Jodoform in Hydrocelensäcke eine starke Transsudation ein; das Transsudat gerinnt, wird organisirt, und es erfolgt nach öfterer Application von Jodoform ein bindegewebiger Verschluss der Höhle. Das Gleiche findet wahrscheinlich auch in anderen Hohlräumen (Cysten) statt, wie sie sich vorzüglich in der Schilddrüse bilden.

Auf das tuberculöse Gewebe wirkt das Jodoform wahrscheinlich in der Weise, dass der Zerfall der dem Untergang anheimgegebenen epitheloiden Zellpartien durch das Jodoform beschleunigt, der widerstandsfähigere Theil der epithelialen Elemente aber zur Umwandlung in gesundes Gewebe vorbereitet wird.

Literatur.

1. Husemann, Handbuch der gesammten Arzneimittellehre. 1874. S. 823.
2. Annal. de Therap. 1857.
3. Das Jodoform von Dr. Righini 1864. — Extract dieser Arbeit in Schmidt's Jahrbüchern. 1864. Bd. CXXI. S. 25.
4. Lancet. 1876. No. 8. p. 205. Virchow-Hirsch's Jahresbericht 1866.
5. 6. Virchow-Hirsch's Jahresbericht.
7. Virchow-Hirsch's Jahresbericht. 1869. S. 345.
8. Philadelphical med. et rodgical Reporter. 1870. Febr. — Schmidt's Jahrbücher. 1870. Bd. CXXXXVII.
9. Ibidem. — Schmidt's Jahrbücher. 1870. Bd. CXXXXVIII.
10. Schmidt's Jahrbücher. 1872. Bd. CLVI. S. 331.
11. Dublin. Journal. LV. 1873. — Schmidt's Jahrbücher. Bd. CLXI.
12. Archiv für Dermatologie und Syphilis. 1875. S. 275.
13. Schmidt's Jahrbücher. 1876. Bd. CXXXXII. S. 31.
14. v. Mosetig-Moorhof, Versuche mit Jodoform als Wundverbandmittel nach Operationen wegen fungöser Processe. Wiener med. Wochenschr. 1880. Nr. 43, 44, 46, 49, 51.
15. Chr. Heyn und Thorkild Rovsing, „Das Jodoform als Antisepticum". Fortschritte der Medicin. 1887. Bd. V. Nr. 3. S. 33.
16. Lübbert, A., Ueber das Verhalten von Jodoform zum Staphylococcus pyogenes aureus. O.-M. Fortschritte der Medicin. 1887. S. 330.
17. Sattler, H., Ueber den antiseptischen Werth des Jodoforms und Jodols. Fortschritte der Medicin. 1887. S. 382.
18. Schnirer, M. T., Ueber die antiseptische Wirkung des Jodoforms. Wiener medic. Presse. 1887. Nr. 36—38.
19. Neisser, A., Zur Kenntniss der antibacteriellen Wirkung des Jodoforms. Virchow's Archiv. Bd. CX. 1887. S. 281.
20. Riedlin, G., Versuche über die antiseptische Wirkung des Jodoforms, der ätherischen Oele und einiger anderer Substanzen und über das Eindringen gasförmiger Antiseptica in Gelatine. Inaug.-Diss. München 1887.
21. di Mattei, E., e A. Scala, Azzione antisettica dello jodoformio e dello jodolo. Estratto degli R. Accad. medica d. Roma. Anno XV. 1888. Vol. IV. Ser. II.
22. Karlinsky, J., Poszukiwania nad wpigwen jodoformu na grzybki ropotworcze (Untersuchungen über die Einwirkung von Jodoform auf eitererregende Mikroorganismen). Przeglad lekarski 1888. No. 48, 49, 50. Referat: Centralbl. f. Bact. und Paras. Bd. VI. 1889. S. 237.
23. Martens, G., Beiträge zur Kenntniss der Antiseptica. Virchow's Archiv. Bd. CXII. 1888. Heft 2.
24. Kronacher, Das Jodoform und sein Verhalten zu pathogenen Bacterien. Münchener medicinische Wochenschrift. 1887. Nr. 29.
25. Maylard, A. E., An experimental investigation into the antiseptic value of jodoform. Annals of surgery. Vol. XI. p. 17—33.
26. Braatz, E., Die Bedeutung der Anaërobiose für die Wundheilung und für die allgemeine Pathologie. Einiges über Jodoform. Deutsche medicinische Wochenschrift. 1890. S. 1033.

27. de Ruyter, Ueber Jodoform als Antisepticum. Verhandlgn. des XVI. Congr. d. Deutschen Gesellschaft für Chirurgie. 1887. Orig.-Ber. d. Centralbl. f. Bacteriol. und Parasitenk. Bd. II. 1887. Nr. 23, S. 693.
Derselbe, Zur Jodoformfrage. Arbeiten aus der kgl. chirurg. Klinik d. Universität Berlin, Theil III und Langenbeck's Archiv. Bd. XXXVI. S. 984.
28. Behring, Cadaverin, Jodoform und Eiterung. Deutsche medic. Wochenschr. 1888. S. 653.
29. Buchner, H., Ueber die Einwirkung der Jodoformdämpfe auf den Cholera-Vibrio. Münchener medicinische Wochenschrift. 1887. Nr. 25.
30. Kunz, A., Ueber die Wirkung des Jodoforms auf Infectionsorganismen. (Beiträge zur pathol. Anatomie und Physiol. Bd. II. Heft 2.) Arbeiten a. d. pathol. Institut zu Königsberg, herausgegeben von E. Neumann u. P. Baumgarten. 1887. S. 175.
31. Senger, E., Ueber die Einwirkung des Jodoforms auf das Wachsthum und die Virulenz der Milzbrandbacillen. Deutsche med. Wochenschrift. 1887 Nr. 33 u. 34.
32. Löte, J., Risérletek a lépfene gyogyitására (Heilversuche bei Milzbrand). Orvosi Hetilap. 1886. No. 36 u. 38. Referat: Centralbl. f. Bact. Bd. II. 1887. Nr. 7. S. 189.
33. Tizzoni, G., J. Cattani und E. Baquis, Bacteriologische Untersuchungen über den Tetanus. (Aus dem pathol. Institut der Universität Bologna.) Ziegler's Beiträge u. s. w. Bd. VII. 1890.
34. Sormani, G., Il jodoformio e la profilassi del tetano. Riforma medica 1890. No. 196.
35. Baumgarten, P., Ueber das Jodoform als Antiparasiticum. Berliner klin. Wochenschr. 1887. Nr. 20.
36. Rovsing, Th., Hat das Jodoform eine antituberculöse Wirkung? O.-M. Fortschritte der Medicin. 1887. Nr. 9.
37. Cavagnis, V., Contro il virus tubercolare e contro la tuberculosi (Estratto dagli Atti del R. Istituto veneto di scienze, lettere et arti. t. VI. ser. VI. 1888).
38. Behring, Ueber Jodoform und Acetylen. Deutsche medicinische Wochenschr. 1887. Nr. 20.
39. Tilanus, Neuere Untersuchungen über die antiseptische Wirkung des Jodoforms. Münchener medicinische Wochenschr. 1889. Nr. 32 u. 33.
Wagner, K. E., Ueber die Einwirkung einiger Arzneistoffe auf das Wachsthum von Tuberkelbacillenculturen. Wratsch 1889. Nr. 42. Referat: Centralbl. f. Bacter. und Paras. Bd. VII. 1890. S. 355.
40. Bruns, P., und Nauwerck, C., Ueber die antituberculöse Wirkung des Jodoforms. Klinische und histologische Untersuchungen. (Beiträge zur klinischen Chirurgie, herausgegeben von P. Bruns. S.-A. Tübingen 1887.)
41. Troje, G., und Tangl, F., Ueber die antituberculöse Wirkung des Jodoforms und über die Formen der Impftuberculose bei Impfung mit experimentell abgeschwächten Tuberkelbacillen. Baumgarten's Jahresbericht 1891. Vorläufige Mittheilung. Berliner klin. Wochenschr. 1891. Nr. 20.
42. Binz, C., Ueber Jodoform und Jodsäure. Archiv für experimentelle Pathol. und Pharmakol. Bd. VIII. 1878. S. 309.
43. Högyes, A., Anmerkungen über die physiologische Wirkung des Jodoforms und über seine Umwandlung im Organismus. Arch. f. exper. Pathol. und Pharm. Bd. X. 1879. S. 228.

44. Cazeneuve, Formation de l'acétylène. Bulletin de la société chimique 1884(7). p. 106ff.
45. Senger, E., Ueber das Wesen der Jodoforminjectionen und ein in der Behandlung der chirurgischen Tuberculose wirksames Mittel. Verhandl. der Deutsch. Gesellsch. f. Chir. XX. Congress. I. Sitzungstag. 1. April 1891.
46. Ueber die Sterilisation von Jodoforminjectionsflüssigkeiten. Centralbl. f. Chirurgie 1892. Nr. 34.
47. Garrè, Ueber Sterilisation von Jodoformölemulsionen. Centralbl. f. Chir. 1892. Nr. 39.
48. Binz, C., Ueber das Verhalten der Auswanderung farbloser Blutzellen zum Jodoform. Virchow's Archiv. Bd. LXXXIX. 1882. S. 389.
49. Fischer, O., Experimentelle Untersuchungen über die Heilung von Schnittwunden der Haut unter dem Jodoformverband. Inaug.-Diss. Tübingen 1888. Verl. v. Laupp.
50. v. Hoffer, L., Ueber das numerische Verhalten der rothen Blutkörperchen bei subcutaner Anwendung von Jodoform. Wiener med. Wochenschrift. XXXII. 28. 1882.
51. Marchand, E., Ueber die Bildungsweise der Riesenzellen um Fremdkörper und den Einfluss des Jodoforms hierauf. Virchow's Archiv. XCIII. Bd. 1883. S. 518.
52. Barth, Langenbeck's Archiv. Bd. XXXXV. S. 1. Autorreferat: Centralbl. f. Chir. 1892. S. 105.

Erklärung der Abbildungen.

(Tafel I u. II.)

Fig. 1. Tuberkelknoten aus dem subcutanen Bindegewebe. *c* — Centrum des Knotens. *i* — inselförmige Gruppen von epitheloiden Zellen, von Leukocyten umschlossen. *s* — dichtere Bindegewebsfasern des Unterhautzellgewebes.

Fig. 2. Schnitt durch eine mit Jodoforminjection behandelte Niere. Entnahme des Präparates 72 Stunden nach erfolgter Injection. *a* — Blutextravasat. *b* — schnurartige Streifen von Nierenepithelien. *d* — Detrituskörner; *g* — Gefässsprossen, vom angrenzenden Nierengewebe in das Extravasat wachsend. *h* — Hohlraum, vor der Einbettung des Präparates mit Jodoform ausgefüllt. *n* — Nierengewebe.

Fig. 3. Schnitt durch eine mit Jodoform behandelte Niere. Entnahme des Präparates 3 Wochen nach erfolgter Injection. *n* — normales Drüsenepithel. *d* — hochgradig degenerirte (verfettete) Epithelien. *e* — Hohlraum, durch Resorption der zerfallenen Epithelien entstanden. *k* — Kernwucherung im interstitiellen Gewebe.

Fig. 4. Schnitt durch die Leber eines mit Jodoform vergifteten Kaninchens. Kleine, aus der Umgebung eines Pfortaderzweiges stammende Partie. *n* — normale Leberzellen. *h* — hochgradig verfettete Leberzellen. *a* — verfettete Leberzelle, central einen sichelförmig gestalteten Kernrest enthaltend. *b* — verfettete, central ein Bläschen enthaltende Leberzelle.

Fig. 5. Schnitt durch die Leber eines mit Jodoform vergifteten Meerschweinchens. *d* — degenerirte Zone. *n* — normale Leberzellen. *g* — Gefässlumen. *k* — schollige, die entartete Zone gegen das gesunde Parenchym abgrenzende (Fett?) Gebilde.

Fig. 6. Schnitt durch die Wandung einer Tunica vaginalis testis (Hydrocele). *a* — innerste homogene Bindegewebsschicht. *b* — gefässreiches wellig-faseriges Bindegewebslager. *c* — fibrös-zellarme Schicht. *d* — subcutanes Bindegewebe mit Gefässen, Muskeln u. s. w.

Fig. 7. Schnitt durch die Wandung einer mit Jodoform behandelten Tunica vaginalis testis (Hydrocele). *a* — innerste Schicht, im inneren Theil aus einem zarten Fibrinnetz (*f*) bestehend, im äusseren sich organisirend. *f* — Fibrinnetz. *s* — Gefässsprossen. *g'* — junge Gefässe. *b* — Spindelzellenfaserschicht mit starrwandigen (*g''*) Gefässen. *c* — Sklerotische Bindegewebsschicht mit stark verdickten weiten Gefässen (*g*).

Fig. 8. Schnitt durch eine mit Jodoform behandelte tuberculös entartete Lymphdrüse. *aa'* — Leukocytenanhäufungen. *b* — Epitheloidzellen. *c* — Riesenzellen. *d* — nekrosirte abgestossene Partie im Centrum des Tuberkels. *e* — in Abstossung begriffene Partie von Epitheloidzellen. *s* — gassenartige Canäle.

Fig. 9. Schnitt durch die Granulationsschichte eines mit Jodoform behandelten kalten Abscesses. *g* — junge Gefässe. *k* — geschlängeltes Gefäss in der innersten Zone der Granulationsschichte. *l* — Leukocytenanhäufungen.

XIX.

Aus dem Landkrankenhause zu Hanau.

Zur Kenntniss der Todesursachen nach multiplen Knochenbrüchen.

Von

Dr. W. Ambrosius,
I. Assistent am Landkrankenhaus.

Da die Erscheinungen, unter denen im nachstehend beschriebenen Falle multipler Fracturen der tödtliche Ausgang eintrat, bisher weniger beobachtet zu sein scheinen, dürfte es gerechtfertigt sein, die Ursache des Todes einer näheren Besprechung zu unterziehen.

Für die diesbezügliche Anregung und freundliche Ueberlassung des Materiales bin ich meinem hochverehrten Chef, Herrn Dr. K. Middeldorpf, zu bestem Dank verpflichtet.

Krankengeschichte.

Franz Schneeweis, 21 Jahre alt, Mechaniker, wurde am 4. Januar 1893 Nachmittags 3 Uhr in das hiesige Landkrankenhaus aufgenommen, mit der Angabe, dass er vor 2 Stunden in eine Transmission gekommen sei.

Status bei der Aufnahme: Patient ist mittelgross, muskelkräftig, will immer gesund gewesen sein. Er sieht blass aus, ist im Uebrigen relativ munter, klagt über Schmerzen in seinen Gliedern, keine Kopfschmerzen; Sensorium frei, doch ist Patient etwas apathisch.

Puls regelmässig, kräftig, 80 in der Minute; Athmung frei und ohne Schmerzen, 18—20 in der Minute.

Patient erzählt genau die Vorgänge bis zu dem Augenblicke, wo er von der Transmission erfasst wurde; wie das geschah, darüber kann Patient keine Details angeben.

Die Untersuchung ergiebt nachstehende Verletzungen:

1. Ausgedehnte Excoriationen an der linken Stirnseite und linken vorderen seitlichen Kopfgegend, an beiden Füssen und Unterschenkeln, in der linken Ellbogengelenksgegend und an beiden Händen; dazwischen an den Füssen und Unterschenkeln mehrfach kleine, nicht über 1 Cm. lange, ganz oberflächliche Risswunden der Haut, und eine etwas grössere klaffende Hautwunde auf dem Rücken der linken Hand.

2. Am linken Fussgelenk, namentlich an dessen Aussenseite, ein grosses subcutanes, fluctuirendes Blutextravasat. Eine Mit-

betheiligung des Gelenkes oder eine Verletzung der Knochen nicht nachweisbar.

3. Subcutaner Querbruch des linken Oberschenkels etwas oberhalb der Mitte.

4. Subcutaner Querbruch des rechten Oberschenkels in der Mitte. Beide Fracturen sind von sehr erheblichen Blutergüssen begleitet.

5. Subcutaner Bruch des rechten Oberarmes mit sehr schräg verlaufender Bruchlinie und einem enorm starken Blutextravasat.

6. Subcutaner Bruch beider Knochen des linken Vorderarmes ungefähr in der Mitte; mässiges Blutextravasat.

7. Bruch des linken Oberarmes in der Mitte desselben, complicirt durch eine 1 1/2 Cm. lange, klaffende, nicht stark blutende Wunde an der Aussenseite des Vorderarmes (Durchstechungsfractur).

8. Undeutlich fluctuirende Schwellung der Bauchdecken in der rechten seitlichen Bauchgegend.

Eine Verletzung des Brustbeins, der Rippen, der Beckenknochen und der Wirbelsäule kann nicht nachgewiesen werden. Am Schädel sind ausser den erwähnten Excoriationen keine Verletzungen nachweisbar.

Das Abdomen ist weich, leicht eindrückbar, mit Ausnahme der erwähnten Stelle nicht schmerzhaft; die Leberdämpfung ist an normaler Stelle; Schall sonst überall tympanitisch, auch in den abhängigen Partien.

Nirgends Lähmungen, keine Sensibilitätsstörungen, Reflexe erhalten. Patient will nach dem Unfall kurze Zeit bewusstlos gewesen sein, hat nicht erbrochen; letzter Stuhlgang am Morgen; letztes Uriniren kurze Zeit vor dem Unfall.

Nachdem die Umgebung der Excoriationen und Wunden desinficirt, werden dieselben mit sterilisirter Gaze nach theilweiser vorheriger Bepuderung mit Jodoform verbunden. Da sich Extensionen wegen dieser Verbände nicht anbringen lassen, werden die Beine auf Volkmann'sche Schienen gebunden, der rechte Arm kommt auf eine Supinationsschiene, der linke wird im Bett auf, bezüglich zwischen Häckselkissen und Sandsäckchen gelagert.

Patient fühlt sich dann durchaus wohl, bis auf eine grosse Abgeschlagenheit in seinen Gliedern.

Am späteren Nachmittage hört man über der Spitze des Herzens ungefähr gleichzeitig mit dem 1. Ton ein eigenthümliches Geräusch; bald erscheint es kurz vor, dann mit, dann nach dem 1. Ton, ist immer rauh, meist eigenthümlich knackend oder knisternd. Es verschwindet constant beim Anhalten der Athmung und wechselt an Stärke bei Ein- und Ausathmung; die übrigen Töne sind vollkommen rein. Die Percussion ergiebt eine der Körpergrösse entsprechende absolute Herzdämpfung und nichts Abnormes. Drückt man den Finger am Spitzenstoss tief in den Intercostalraum ein, so fühlt man deutlich ein leises Knistern. Die Diagnose wird auf ein extrapericardiales Geräusch gestellt, bedingt wahrscheinlich durch ein leichtes Zellgewebsemphysem an der Innenseite der linken vorderen Brustwand.

Im Uebrigen ergiebt die Untersuchung der vorderen Brustpartien

nichts Abnormes, auch eine nochmalige Untersuchung der knöchernen Thoraxwandungen fällt wiederum negativ aus.

Abends befindet sich Patient, nachdem er zwei Stunden gut geschlafen, munter, hat Durst und geniesst mit Appetit Rothwein mit Wasser und Thee mit Cognac. Puls kräftig, 100; Athmung 19; Temperatur 36,8. Patient hat spontan urinirt, 500 Ccm., der Urin ist klar; die Untersuchung auf Eiweiss und Zucker fällt negativ aus.

Abends 11 Uhr Puls 120; Patient schläft gut; reichliche Flatus. Nachts 2 Uhr Puls 132; Nase, Stirn und Extremitäten warm, kein Schweiss; Patient klagt über Schmerzen im linken Arm; Morphium 0,01 subcutan.

5. Januar 1893. Patient hat nach der Injection mehrere Stunden gut geschlafen; er sieht sehr blass aus, fühlt sich aber wohl, bis auf Abgeschlagenheit in seinen Gliedern; ist bei klarem Bewusstsein, hat Appetit und geniesst reichlich flüssige Nahrung.

Patient kann Zehen und Finger gut bewegen, klagt wieder über Schmerzen im linken Arm, der in eine Pappschiene gelagert wird; ausserdem bekommt Patient 0,01 Morphium subcutan.

Puls regelmässig, etwas klein, 148; Temperatur 37,8. Das Geräusch an der Herzspitze ist verschwunden.

Den Tag über dauert die Euphorie an; Mittags Puls 162, Temperatur 37,8.

Abends: Eine Veränderung im Allgemeinzustand des Patienten ist nicht zu constatiren. Patient hat keine Schmerzen, hat sich tagsüber mit seiner Umgebung munter unterhalten, viel flüssige Nahrung mit Appetit genossen; die Zunge ist feucht, Abdomen weich; Erbrechen ist nicht aufgetreten, auch kein Aufstossen; immerhin ist Patient etwas unruhig. Puls 158 in der Minute; Temperatur 38,2; später am Abend 0,01 Morphium subcutan.

Die seit dem Abend des 4. Januar bis zum späteren Nachmittage des 5. Januar gelassene Urinmenge beträgt 1250 Ccm. Die Untersuchung ergiebt Spuren von Eiweiss und Blut (Heller'sche Probe). Im Sediment nichts Besonderes, namentlich keine Cylinder.

6. Januar 1893. Patient hat die Nacht ruhig verbracht und mehrere Stunden geschlafen, ist am Morgen schwach und etwas schläfrig, sonst ist sein Sensorium vollkommen klar; er fühlt sich ganz frei und leicht um den Kopf, klagt nirgends über Schmerzen, kann Finger und Zehen gut bewegen, die Zunge wird gerade herausgestreckt; Patient pfeift u. s. w.; kein Strabismus, keine subjectiven Seh- oder Hörstörungen; Gefühl anscheinend überall intact. Keine Nackenstarre; Betastung der Wirbelsäule nicht schmerzhaft. Ueber den Lungen an der vorderen Brustwand, sowie am Herzen nichts Besonderes nachweisbar. Zunge feucht, Abdomen weich, nirgends druckempfindlich.

Patient sieht blass aus, Lippen leicht livid, Puls 158, klein, Temperatur 40,1.

Patient hat wenig verlangt, aber auf Aufforderung gut getrunken, namentlich Thee mit Cognac und Ei und viel Champagner.

Urinmenge während der Nacht 450 Ccm.

9 1/2 Uhr. Patient ausserordentlich apathisch; Respiration ruhig, nicht angestrengt, regelmässig 24—26; Puls fliegend, sehr klein. Nach 10 Uhr

wird Patient vollkommen somnolent und reagirt nicht mehr auf Anrufen; Puls gegen 12 Uhr 172 in der Minute, dann nicht mehr zu zählen; ohne alle sonstigen Begleiterscheinungen tritt der Tod um ½1 Uhr — 48 Stunden nach dem Unfall — ein.

Die Temperaturen betrugen (im Rectum gemessen) um 10 Uhr: 42,0 — 12 Uhr: 43,0; den höchsten Stand erreichte das Thermometer 15 Minuten post mortem mit 43,6°; ½ Stunde post mortem nur noch 43,2.

Sectionsprotokoll (7. Januar 1893, Nachmittags 3 Uhr).

Kräftige, mittelgrosse, männliche Leiche von blasser Hautfarbe, Lippen livid. Geringe Todtenstarre, sehr ausgedehnte Todtenflecke.

An Kopf und Extremitäten zahlreiche Excoriationen und mehrere kleine Wunden, die sämmtlich trocken sind. Ihre Umgebung ist, von verschieden ausgedehnten Blutaustritten im subcutanen Zellgewebe abgesehen, frei von jeder nachweisbaren Veränderung, nirgends Oedem.

Musculatur an der vorderen Brustwand sehr trocken, Venen ziemlich stark mit dickflüssigem Blut gefüllt.

Stand des Zwerchfells beiderseits in der Höhe des 4. Intercostalraumes.

An der Innenseite des Sternums befindet sich etwas links von der Mittellinie, dem Ansatz der 5. und 6. Rippe entsprechend, ein Bluterguss im Zellgewebe, von 5 Cm. Länge und 2—2½ Cm. Breite. Sternum sonst intact.

Rechter Pleuraraum leer, im linken ein wenig blutig-seröse Flüssigkeit; in der Bauchhöhle und im kleinen Becken kein Blut oder sonstige Flüssigkeit.

Im Herzbeutel sehr wenig gelbliche, klare, seröse Flüssigkeit. Pericardium parietale glatt und ohne Veränderung.

Am Herzen sieht man unter dem Pericard, namentlich an der Vorderwand, aber auch vereinzelt an der Hinterwand, kleine, bis stecknadelkopfgrosse Ekchymosen mit theilweise verwaschenen Rändern und ziemlich dunkler Farbe.

Rechter Ventrikel prall gefüllt, linker Ventrikel fest contrahirt.

Beim Aufschneiden zeigt sich der linke Ventrikel fast ganz blutleer, aus dem rechten Herzen entleert sich reichlich dunkles, dickes Blut, mit kleinen Speckhautgerinnseln. Musculatur kräftig und derb, ohne makroskopisch nachweisbare Veränderung. Endocard ohne Veränderung, Klappen sämmtlich intact.

Kranzarterien beim Aufschneiden blutleer, sind überall durchgängig.

Lungen: Parietale und viscerale Pleurablätter bis auf eine gleich zu erwähnende Stelle intact. Lungen dunkelroth, blutreich, durchweg lufthaltig, auch in den abhängigen Partien; auf Druck entleert sich ganz wenig feinschaumige Flüssigkeit. Ausgedehnte Leichenhypostase.

Die Lingula des linken Lungenflügels tritt gegenüber der angrenzenden Lungenpartie an der Oberfläche hervor, fühlt sich mässig derb an, ist blauroth, an der Oberfläche mit einigen blutreichen Fibringerinnseln locker stellenweise bedeckt. Auf dem Durchschnitt ist dieser Lungenabschnitt tiefroth, luftleer, grenzt sich gegen die Umgebung nicht in scharfer Linie, sondern in einer fast ½ Cm. breiten Uebergangszone ab. Die Schnittfläche ist unterbrochen von verschiedenen kleinen, bis kirsch-

kerngrossen, mit theils flüssigem, theils geronnenem Blut angefüllten Hohlräumen. An der Innenwand derselben sieht man im Wasser zahlreiche unregelmässige, mehr oder weniger feine Fransen flottiren, augenscheinlich Reste gequetschten Lungengewebes.

Entsprechend dieser Lungenpartie ist die Pleura costalis an der 5. und 6. Rippe bezw. Rippenknorpel mit dünnen, fibrinösen, dunkelrothen Auflagerungen bedeckt, und das subpleurale Bindegewebe ist in mässiger Ausdehnung blutig infiltrirt.

Unterleibsorgane: Milz ein wenig grösser, als man nach der Körpergrösse erwarten sollte, derb, dunkelroth, sehr blutreich; Zeichnung auf dem Durchschnitt sehr deutlich.

Leber derb, sehr stark bluthaltig, desgleichen die Niere, an der die kleinen Venen sehr deutlich sichtbar sind; sonst beide Organe ohne besondere Veränderung.

Venen des Mesenteriums strotzend mit flüssigem, dunklen Blute gefüllt, Schleimhaut des Magens und des Darmes blutreich, aber sonst ohne Veränderung.

Blase mässig gefüllt; an der Innenfläche treten sehr zahlreiche, mit Blut gefüllte kleine Venen deutlich hervor. Schleimhaut intact.

Peritoneum parietale und viscerale durchweg glatt und ohne Veränderung.

Im subperitonealen Zellgewebe der rechten seitlichen Bauch- und Lendengegend eine ausgedehnte blutige Suffusion; in gleicher Weise ist die Musculatur dieses Theiles der Bauchdecken mit extravasirtem Blut durchsetzt.

Kehlkopf ohne Veränderung. Schilddrüse klein, sehr blutreich. Die Organe der Mundhöhle nicht herausgenommen. Becken, Wirbelkörper und sämmtliche Rippen intact.

Von der Eröffnung der Schädelhöhle und des Wirbelcanals muss aus äusseren Gründen Abstand genommen werden.

Die Untersuchung der verletzten Knochen ergiebt Querbrüche am rechten und linken Oberschenkel, am linken Oberarm einen Schrägbruch. Am linken Vorderarm ist die Ulna ungefähr in der Mitte und der Radius zwei Finger breit oberhalb des unteren Gelenkendes quer gebrochen; ausserdem findet sich an letzterem an der Grenze zwischen seinem mittleren und oberen Drittel eine Infraction. Am rechten Oberarm findet sich ein Spiralbruch, der dicht oberhalb des unteren Gelenkendes beginnt und in einer dem Verlaufe des Nervus radialis entsprechenden Curve bis zwei Finger breit unterhalb des Caput humeri verläuft.

Sämmtliche Fracturen sind, mit Ausnahme der complicirten Fractur des linken Oberarms, von sehr ausgedehnten, bis über apfelgrosse Hohlräume einschliessenden Blutextravasaten begleitet, namentlich der Bruch am linken Oberschenkel und rechten Oberarm.

Der aus der Blase entnommene Urin ist ziemlich klar, sauer, zeigt leicht grünliche Fluorescenz, ergiebt filtrirt bei der Ferrocyankali-Essigsäureprobe eine deutliche Trübung, bei der Heller'schen Blutprobe etwas mehr Blut als am Tage vorher; kein Zucker, kein Jod. Beim Sedimentiren bildet sich an der Oberfläche eine dünne, leicht milchig getrübte Schicht und ein geringes, bräunlich-rothes Sediment, in welchem sich bräunlich-goldgelber körniger Detritus, verschiedene Krystalle, namentlich Oxalat-

krystalle, und vereinzelte rothe Blutkörper (wahrscheinlich Verunreinigung beim Auffangen) finden.

Die mikroskopische Untersuchung der frischen Organe ergiebt Folgendes:

In dem aus dem Herzen entnommenen Blute lassen sich keine Veränderungen der rothen und weissen Blutkörperchen constatiren.

In der Lunge findet sich ein mässiger Grad von Fettembolie; von Lungenstückchen der abhängigen, durch starke Leichenhypostase ausgezeichneten Partien lassen sich ziemlich gute Rasirmesserschnitte anfertigen; hier sieht man, dass die Fetttröpfchen in den Gefässlumina liegen und sich mit der Blutsäule selbst in den kleinsten Gefässen bei leichtem Druck auf das Deckglas innerhalb der Gefässe hin- und herbewegen; bisweilen ist diese Verschiebung der Blutsäule auch von einer gleichzeitigen Verschiebung der Blutkörperchen unter einander begleitet. In den Capillaren an den Innenwänden der Alveolen sitzen die Fetttröpfchen fest, während an fettfreien, prall gefüllten Capillaren die Verschiebung der Blutsäule bei Druck auf das Deckglas sichtbar ist.

An Zupfpräparaten aus verschiedenen Stellen der Herzmusculatur lässt sich keine Veränderung der letzteren nachweisen.

Die Untersuchung von Gefriermikrotomschnitten der Niere ergab eine starke Blutfüllung der kleinen Venen, namentlich der Marksubstanz; die Glomerulusschlingen sind mässig gefüllt, enthalten, ebenso wie die Arterien, kein Fett. An dünnen Stellen von Rasirmesserschnitten konnte man ebenfalls sehr gut beobachten, dass bei Druck auf das Deckglas sich die dicken Blutsäulen innerhalb der kleinen Venen leicht hin- und herbewegen.

Von der Niere, dem Herzen und der Lunge, aus verschiedenen Abschnitten dieser Organe, werden Stückchen in Flemming'sche Lösung, sowie in Müller'sche Flüssigkeit gelegt. Die Fixation des Fettes gelang vollkommen, und die Untersuchung der Lunge bestätigt, dass ein mässiger Grad von Fettembolie vorliegt. In vereinzelten Schnitten vom Herzen und den Nieren, keineswegs in jedem, findet man gelegentlich auch ein durch Osmiumsäure fixirtes Fetttröpfchen in einer kleinen Arterie; im Uebrigen ergiebt die genaue Untersuchung einer grösseren Anzahl von Schnitten keine pathologische Veränderung der Herzmusculatur und der Nieren.

Zwei Fragen ergeben sich aus der vorstehenden Krankengeschichte: erstens, worin liegt die Ursache des hohen Fiebers, und zweitens, woran ist der Patient gestorben?

Weder die klinische Beobachtung, noch die Section hat irgend einen Anhaltspunkt dafür ergeben, dass das Fieber zurückzuführen sei auf eine Infection, oder auf eine Entzündung oder andere pathologische Veränderung eines Organes der Brust- und Bauchhöhle. Ebenso fehlte jede Complication der Wunden, die man hätte für eine Temperatursteigerung verantwortlich machen können. Auf diesen beiden Gebieten kann also die Ursache des Fiebers nicht liegen.

Bemerken will ich noch, dass jede das Fieber eventuell bedin-

gende Veränderung des Centralnervensystems, obwohl die Section nicht gemacht worden ist, doch wohl sicher ausgeschlossen werden kann. Es lässt sich nicht annehmen, dass eine Entzündung dieser Organe ohne jegliche Symptome intra vitam hätte verlaufen sein können. Letztere haben, wie aus der ausführlich mitgetheilten Krankengeschichte hervorgeht, durchaus gefehlt. In gleicher Weise fehlten alle Anzeichen für eine Verletzung des Rückenmarkes.

Das Fieber hätte aber auch die directe Folge einer Verletzung des Gehirns sein können. Die experimentellen Untersuchungen von Aronsohn und Sachs[1]) zeigten am Kaninchen, dass Temperatursteigerung eine stets mit Sicherheit eintretende Folge der Verletzung oder Reizung des medialen Theiles des Corpus striatum ist. Zu gleichen Resultaten gelangte Hale White[2]) auf Grund sehr sorgfältig ausgeführter Versuche, gleichfalls am Kaninchen, indem bei 23 Versuchen 21 mal nach Verletzung, bezüglich Zerstörung des Corpus striatum eine Erhöhung der Körperwärme bis um 2,9° C. eintrat, ebenso in 3 Fällen von Zerstörung des Thalamus opticus. Auch die klinische Beobachtung hat zu gleichen Resultaten geführt. Kocher[3]) beobachtete einen schweren Fall von Hirnerschütterung, der sich durch begleitende hohe Temperatur auszeichnete. Bei der Section fanden sich an verschiedenen Stellen im Gehirn, die theilweise den oben erwähnten Partien entsprachen, sehr zahlreiche Blutextravasate; diese Verletzungen spricht Kocher für die Ursache der Temperatursteigerung an, zumal die Section eine andere Fieberquelle nicht ergeben hat.

Alle diese Beobachtungen lassen sich auf unseren Fall nicht anwenden. Einmal hat der Verlauf der Erkrankung keinen Anhaltspunkt für eine Verletzung des Gehirns ergeben; höchstens kann eine ganz leichte, kurz vorübergehende Hirnerschütterung, entsprechend der kurzen Bewusstlosigkeit des Patienten, vorhanden gewesen sein. Wichtiger aber ist zweitens, dass sich die Temperatursteigerung in unserem Falle von den bei den erwähnten Verletzungen eintretenden ganz wesentlich durch ihren Verlauf unterscheidet. Für die letzteren Fälle ist das wichtigste charakteristische Merkmal, welches haupt-

1) Die Beziehungen des Gehirns zur Körperwärme und zum Fieber. Pflüger's Archiv. Bd. XXXVII. 1885.

2) The effect upon the bodily temperature of lesions of the corpus striatum and optic thalamus. Journ. of Physiol. XI. 1890; Referat Schmidt's Jahrbücher. Bd. CCXXVI. S. 222. 1890.

3) Chirurg. Beiträge zur Physiologie des Gehirns und Rückenmarks. Deutsche Zeitschrift f. Chirurgie. Bd. XXXV. S. 433.

sächlich die Diagnose ermöglicht, die Thatsache, dass sich die Temperatursteigerung unmittelbar an die Verletzung anschliesst. Aronsohn und Sachs betonen ausdrücklich den steilen Anstieg der Temperaturcurve nach dem Wärmestich, und White beobachtete die höchste Temperatur im Durchschnitt schon 10 Stunden nach der Operation, während in unserem Falle die erste nennenswerthe Temperatursteigerung (38,2°) erst 30 Stunden nach der Verletzung sich constatiren liess.

Nunmehr bleibt nach den vorstehenden Erörterungen noch die eine Möglichkeit übrig, dass das Fieber als aseptisches Wundfieber oder sogenannte Febris simplex aufzufassen ist.

Nach den grundlegenden Untersuchungen A. Genzmer's und R. Volkmann's[1]) ist durch eine grosse Reihe von Beobachtungen sichergestellt, dass einfache Knochenbrüche häufig von einer Temperatursteigerung begleitet werden. Dieselbe beginnt meist am Ende des 1. Krankheitstages, erreicht, wenn sie erheblich ist, am 2. oder 3. Krankheitstage die Akme und klingt gewöhnlich mehr oder weniger schnell ab. Die Höhe der Temperatur ist verschieden, erreicht gelegentlich sogar 41° (Volkmann). Absolut charakteristisch für die reinen Formen des aseptischen Wundfiebers ist die ausgesprochene Euphorie des Patienten, worauf die oben genannten Begründer der Lehre vom aseptischen Wundfieber mit Recht so grossen Werth gelegt haben.

Den Grund für diese Temperatursteigerung suchten Genzmer und Volkmann in der Resorption morphologischer Elemente, welche von dem Zerfall der durch die Verletzung direct mortificirten Gewebsbestandtheile, von dem Blutextravasat und den Producten der nachfolgenden Entzündung um die verletzte Körperstelle herrühren. Indess als die nachfolgenden Arbeiten von Angerer[2]), Edelberg[3]) und Birk[4]) zeigten, dass die Einbringung von Fibrinferment in den Organismus Temperatursteigerung hervorruft, hat man sich nach dem Vorgange Angerer's, Edelberg's, v. Wahl's[5]), v. Langen-

1) Ueber septisches und aseptisches Wundfieber. Sammlung klin. Vorträge. Nr. 121.

2) Klinische und experimentelle Untersuchungen über die Resorption von Blutextravasaten. Würzburg 1879.

3) Ueber die Wirkung des Fibrinfermentes im Organismus. Archiv f. experimentelle Pathologie. Bd. XII. 1880.

4) Das Fibrinferment im lebenden Organismus. Dissertation. Dorpat 1880.

5) Bemerkungen über das Wundfieber bei antiseptischer Wundbehandlung. St. Petersburger med. Wochenschrift. 1882.

beck's[1]) u. A. immer mehr der heute fast allgemein vertretenen Ansicht zugewandt, dass das aseptische Wundfieber bei subcutanen Blutergüssen auf Resorption von Fibrinferment beruht, welches beim Gerinnen, d. h. Absterben des Blutes in den durch die Verletzung gesetzten Blutextravasaten frei wird. Diese Bedingungen lagen in unserem Falle in sehr ausgebreiteter Weise vor, und wir können, zumal bei dem Mangel jeder anderen nachweisbaren Fieberquelle, mit gutem Recht die Temperatursteigerung auf Fibrinfermentresorption zurückführen. Ueberdies zeigt die Krankengeschichte, dass das Fieber unseres Patienten alle für die Diagnose einer Febris simplex nothwendigen Charaktere aufwies, wie dieselben von Samuel[2]) prägis zusammengestellt worden sind. Es fehlten im Wesentlichen alle objectiv nachweisbaren Störungen des Allgemeinbefindens, wie sie sonst im Fieber nicht fehlen; die ausgesprochene Euphorie des Patienten dauerte bis zum Eintritt der Bewusstlosigkeit an und bildete namentlich wenige Stunden vor dem Tode einen frappanten Contrast zu den hohen Temperaturen.

Auffallend möchte vielleicht auf den ersten Blick die schnelle Zunahme der Pulsfrequenz erscheinen, welche bereits 12 Stunden nach der Verletzung 132 Schläge in der Minute betrug. Wie man aber auf dem Sectionstisch die riesigen Blutklumpen und theilweise flüssigen Blutmengen sah, welche in den grossen Extravasaten aufgestapelt waren, so musste man sich sagen, dass eine Ausschaltung solcher Blutmengen aus der Circulation nicht ohne Einfluss bleiben konnte. Für die unmittelbaren Folgen der Blutverminderung im Gefässsysteme ist es ja ziemlich gleichgültig, ob das ausgeschaltete Blutquantum durch eine äussere Blutung definitiv verloren geht, oder ob dasselbe im Organismus selbst aus der Blutbahn ausgeschaltet wird — wie z. B. die Anämie häufig das erste Symptom intraabdomineller Blutungen ist. Diese Anämie, auf welche bei dem Mangel eines Shoks die bereits bei der Aufnahme bestehende und namentlich 20 Stunden nach der Verletzung auffallende Blässe des Gesichts und der Haut überhaupt zurückzuführen ist, bedingte die Vermehrung der Pulsfrequenz, zu der dann noch steigernd die Temperaturerhöhung hinzutrat. Ob dabei die Contusion des Herzens auch mitbetheiligt war, mag dahingestellt bleiben.

Kann nun die Ursache des Fiebers, die Fibrinfermentresorption, auch in unserem Falle die Todesursache abgegeben haben?

1) Ueber Wundbehandlung mit Jodoform. Verhandlungen des XI. Chirurgencongresses 1882.

2) Artikel „Das Fieber" in Eulenburg's Real-Encyklopädie.

Diese Frage liegt um so näher, einmal, weil es eine Fibrinfermentintoxication giebt, und zweitens, weil die Section, zumal nach meinen obigen Auseinandersetzungen eine nennenswerthe Verletzung des Centralnervensystems ausgeschlossen werden kann, keine pathologisch-anatomische Veränderung nachgewiesen hat, die man als Todesursache ansprechen dürfte. Auch die Fettembolie in den Lungen steht zum Eintreten des Todes in keiner Beziehung. Heute urtheilt man über diese Frage kritischer als früher, was namentlich darin seinen Ausdruck findet, dass Meh[1]) aus der Literatur nur 13 Fälle zusammenstellen konnte, in denen Fettembolie thatsächlich die Todesursache war. In unserem Falle fand sich Fett fast nur in der Lunge; diese Localisation allein kann aber nach den Ausführungen Scriba's[2]) nie die Todesursache abgeben, vielmehr ist letztere bei der Fettembolie in der durch die Embolien in den Centralorganen entstehenden consecutiven Anämie dieser Centren zu suchen. Dafür bietet uns unsere Krankengeschichte keine Anhaltspunkte, ganz abgesehen davon, dass eine Weiterverbreitung der Fettembolie über die Lungen hinaus nur ausserordentlich spärlich in den untersuchten Organen nachweisbar war.

Kehren wir darum zur Fibrinfermentintoxication zurück.

Die Arbeiten von A. Köhler[3]), Angerer und Edelberg haben ergeben, dass die Folgen einer Einbringung von Fermentblut oder reiner Fibrinfermentlösung in den Organismus sich auf drei Gruppen ganz bestimmter Krankheitsbilder vertheilen. Wird eine genügend grosse Menge Ferment schnell genug injicirt, so geht das Versuchsthier augenblicklich an ausgedehnten Gerinnungen im rechten Herzen und den Pulmonalarterien zu Grunde. Das Gegentheil bildet die dritte Gruppe, wo bei entsprechend geringer Dosirung das Thier auf die Injection nur mit Fieber reagirt. Zwischen beiden liegt die grosse zweite Gruppe. Die Thiere erkranken unter bestimmten Erscheinungen: hohe Temperatur, bedeutende Störung des Allgemeinbefindens, Erbrechen, Tenesmen, blutige Durchfälle u. s. w. Die Section bietet immer dasselbe typische Bild, das charakterisirt wird durch sehr zahlreiche kleine Hämorrhagien, in erster Linie unter dem Endocard des linken Ventrikels, eine geradezu pathognomische Localisation, ferner in der Schleimhaut des Magendarmcanales, in der

1) Tödtliche Fettembolie nach Fracturen. Bruns' Beiträge zur klin. Chirurgie. Bd. VIII.

2) Untersuchungen über Fettembolie. D. Zeitschrift f. Chir. Bd. XII. 1880.

3) Ueber Thrombose und Transfusion, Eiter- und septische Infection und deren Beziehung zum Fibrinferment. Dorpat 1877.

Lunge, Mesenterialdrüsen und Lymphdrüsen überhaupt, ferner auch in der Niere; daneben finden sich gelegentlich auch grössere Gerinnsel, namentlich im rechten Herzen, in den Pulmonalarterien und grossen Venen. In einer grossen Reihe von Fällen können sich aber die Thiere von der geschilderten Erkrankung erholen und genesen. Die anatomischen Veränderungen, welche diesem von A. Köhler mit dem Namen Fermentintoxication belegten Krankheitsbilde zu Grunde liegen, sind dieselben wie in der ersten Gruppe und nur graduell von letzterer unterschieden; es handelt sich immer um Blutgerinnungen, die durch Zerfall weisser Blutkörperchen bedingt sind, und die in der zweiten Gruppe vorwiegend nur in den Capillaren ihren Sitz haben, als deren Folge dann die Hämorrhagien auftreten. Mit dem Fieber dagegen verhält es sich, wie wir sehen werden, anders. Nachdem dann noch E. v. Bergmann und O. Angerer[1]) gezeigt hatten, dass die eben geschilderten Veränderungen von sofort tödtlichen Gerinnungen hinab bis zum alleinigen Auftreten von Fieber auch dann im Organismus auftreten, wenn andere Fermente, und zwar Pancreatin und Pepsin, injicirt werden, war das Bild der Fermentintoxication so fest begrenzt, dass viele Autoren bei den Untersuchungen über andere Erkrankungen auf dieselbe zurückgegriffen haben.

In unserem Falle verbietet uns aber der Krankheitsverlauf wie der Sectionsbefund, von einer Fermentintoxication im Sinne A. Köhler's zu sprechen. Nirgends fanden sich irgend welche Gerinnungen, weder in grösseren Gefässen, noch in Capillaren. Die subpericardialen Ekchymosen kann man wohl ohne Zwang mit der heftigen Contusion dieser Gegend der Brustwand in Zusammenhang bringen, die in der Lungenquetschung und den erwähnten substernalen und subpleuralen Extravasaten ihren unzweideutigen Ausdruck gefunden hat. Bei genauerem Zusehen zeigt es sich dann auch, dass in unserem Falle, wie bei den Fällen von Fracturen und den durch andere Ursache bedingten subcutanen Blutextravasaten wohl überhaupt, eine Grundbedingung zum Zustandekommen der Fermentintoxication fehlte, nämlich eine gewisse Schnelligkeit der Fermentzufuhr. Jakowicki[2]) zeigte, dass der Organismus einmal Kräfte besitzt, sowohl das circulirende Ferment, das sich nach Birk immer im Blute findet, wie auch injicirtes Fibrinferment in seiner Wirkung zu hemmen; wie neuere Untersuchungen von Bonne[3]) gezeigt haben, spielt die CO_2

1) Das Verhältniss der Fermentintoxication zu Septicämie. Würzburger Festschrift. Leipzig 1882. Bd. II. S. 135.

2) Zur physiologischen Wirkung der Bluttransfusion. Dorpater Dissert. 1875.

3) Ueber das Fibrinferment. Würzburg 1889.

des Blutes dabei eine wesentliche Rolle. Zweitens kann der Organismus injicirtes Fibrinferment zerstören. Diese Kraft liegt mindestens zum grossen Theile in dem Oxydationsvermögen des Blutes. Um sich des eingeführten Fermentes entledigen zu können, muss der Körper „seine Oxydationsprocesse steigern und damit eine Arbeit leisten, die in Erhöhung der Wärmeproduction sich manifestiren muss. Eine aussergewöhnliche Vermehrung der Fermente im Blut würde alsdann auch eine aussergewöhnliche Anstrengung zu ihrer Ueberwindung in Anspruch nehmen.“[1]) Diese Widerstände sind steigerungsfähig, sie bedürfen aber zu ihrer Entwicklung einer gewissen Zeit. Wird also Fibrinferment so schnell zugeführt, dass die Widerstände keine Zeit haben, sich zu entfalten, so tritt die deletäre Einwirkung des Fermentes auf die Bestandtheile des Blutes, namentlich die weissen Blutkörperchen, ein, und es entsteht das Bild der Fibrinfermentintoxication in seinen verschiedenen Graden. „Wo aber“, sagt Al. Schmidt[2]), „die Schädlichkeit ganz allmählich in das Blut eindringt, so dass der Widerstand des Organismus mit ihrem Wachsthum gleichen Schritt halten kann, dort kann der vitale Fermentgehalt sich auf eine fast unglaubliche Höhe erheben, ohne dass es zur Thrombose kommt.“

Damit nähern wir uns den Verhältnissen, die in unserem Falle vorlagen.

Die Menge des Fibrinfermentes, welches bei einer Fractur frei wird, hängt ab von der Menge des absterbenden Blutes, d. h. von der Grösse des Blutextravasates. Je mehr von diesem Depot resorbirt wird, um so höher wird die Körpertemperatur steigen. Weil nun theils direct durch die Gewalteinwirkung, theils indirect durch die Folgen derselben, unter denen wohl der Druck des Extravasates eine gewisse Rolle spielen mag, die feinen Wege, auf denen die Resorption von Statten geht, geschädigt werden und bis zu ihrer Wiederherstellung einer gewissen Zeit bedürfen, so tritt, wie wir gesehen haben, das Fieber immer erst eine längere Zeit nach der Verletzung auf. So wurde auch in unserem Falle erst 30 Stunden nach der Verletzung die erste fieberhafte Temperatursteigerung (38,2°) constatirt. Jetzt erst war die Resorption in Gang gekommen. Es liegt auf der Hand, dass bei den vielen grossen und ungezählten kleinen Extravasaten eine enorme Menge Fibrinferment frei werden musste. An den Grenzen jedes Extravasates konnte Resorption des Fermentes

1) E. v. Bergmann und Angerer l. c. S. 153.
2) Zur Blutlehre. Leipzig 1892. S. 84.

statthaben, und es ist augenscheinlich, dass die Gesammtausdehnung der einzelnen resorbirenden Flächen eine unverhältnissmässig grosse gewesen sein muss. Es standen also aussergewöhnlich grosse Fermentmengen einer ebenso aussergewöhnlich grossen resorbirenden Wundfläche gegenüber. Da die resorbirenden Kräfte erst allmählich in Wirksamkeit traten, so konnte eine plötzliche, oder auch nur irgendwie schnell und sprungweise gesteigerte Ueberschüttung des Organismus mit Fibrinferment nicht erwartet werden. Die direct deletären Folgen, welche eine solche Fermentzufuhr auf das Blut ausübt, und die sich in dem Auftreten von Gerinnungen documentiren, mussten demnach ausbleiben; aber die allmählich sich steigernde Fibrinfermentzufuhr musste bewirken, dass die dem Körper innewohnenden Widerstände und Hülfsmittel im Kampfe gegen die eindringende Schädlichkeit eine von Stunde zu Stunde sich vermehrende Thätigkeit entfalteten. Dadurch wurden die Oxydationsvorgänge und damit die Eigenwärme im Körper unseres Patienten bis zu einem Grade gesteigert, dem der Organismus schliesslich nicht mehr gewachsen war.

Darin liegt zugleich ein grosser principieller Unterschied gegenüber dem Modus, unter welchem man gewöhnlich den Tod infolge Einführung von Fibrinferment in den Organismus eintreten sieht. Obwohl das Fibrinferment als ursprüngliche Todesursache angesehen werden muss, liegt doch in unserem Falle nicht im Entferntesten das klassische Bild der Fermentintoxication mit allen seinen Abschwächungen und Varianten vor, allein aus dem Grunde, weil jegliche momentane Steigerung der Fermentzufuhr, welche direct zerstörend auf die Elemente des Blutes hätte einwirken können, ausgeblieben ist. Vielmehr führte die ununterbrochene, aber allmählich und allerdings ohne Grenzen sich vermehrende Fibrinfermentresorption zu einer extremen Steigerung psysiologischer, dem Blute innewohnender Eigenschaften, namentlich des Oxydationsvermögens, und dementsprechend zu einer ausserordentlichen Erhöhung der Körpertemperatur, welche schliesslich die vom Organismus ertragbare Grenze überschritt. Um den Unterschied gegenüber der Fermentintoxication kurz zu präcisiren, muss man sagen, dass der Tod in unserem Falle nicht als Folge einer morphologischen, sondern als Folge einer chemischen Blutalteration eintrat.

Ich glaubte diese wohl ziemlich vereinzelt dastehende Beobachtung einer eingehenden Besprechung unterziehen zu müssen. Dabei musste ich die Frage der Fermentintoxication genauer berücksichtigen, denn wir gingen von der heute von sehr vielen Autoren angenommenen Voraussetzung aus, dass das aseptische Wundfieber, dessen

Höhe den Tod herbeiführte, auf Fibrinfermentresorption beruht. Mit diesem Vorgange ist aber immer der Gedanke an intravasculäre, sei es auch nur capilläre Thrombosirungen verknüpft; dies spiegelt sich in allen diesbezüglichen Publicationen wieder; so z. B. glaubt auch Cramer[1]) bei der Besprechung der in ihren Folgen so interessanten Blutcyste Gerinnungen supponiren zu müssen und sieht darum in solchen den Grund für gewisse klinische Symptome. In unserem Fall, der eine ganz enorme Fibrinfermentresorption voraussetzt, fanden wir bei der Section nirgends Gerinnungen. Darum erschien es mir zweckmässig, unter Bezugnahme auf anerkannte Experimente den Nachweis zu erbringen, dass in unserem Fall die Fibrinfermentresorption nicht Gerinnungen herbeizuführen brauchte, ja nicht einmal diese Wirkung erreichen konnte. Wie ich schon oben hervorhob, gilt dies in gewissen Grenzen wohl auch für eine grosse Reihe der Fälle, wo bei einem subcutanen Blutergusse, sei es mit, sei es ohne Knochenbruch, eine Febris simplex auftritt.

Wesentlich einfacher hätte sich die Besprechung des vorliegenden Falles gestaltet, wenn ich von vornherein die Annahme, dass das aseptische Wundfieber auf Fibrinfermentresorption beruht, ausser Acht gelassen und mich auf einen anderen Standpunkt gestellt hätte. Es kommt für diesen Fall die alte Anschauung Genzmer's und Volkmann's in Betracht. Ausserdem kann man die Ansicht Schmiedeberg's[2]) vertreten, nach der dem Fibrinfermente eine temperaturerhöhende Wirkung nicht innewohnt, dieselbe vielmehr von dem Histozym ausgeht, einem Ferment, welches gleichfalls beim Absterben von Blut frei werden soll. Schliesslich ist aber in letzter Linie die Frage, worin die Ursache des aseptischen Wundfiebers bei subcutanen Fracturen liegt, für unseren Fall ziemlich irrelevant; dieselbe kann an dem Effect nichts ändern, dass nämlich in unserem Fall das in seiner Form absolut reine aseptische Wundfieber infolge seiner enormen Höhe die Todesursache abgegeben hat.

---

1) Ueber Fermentintoxication, ausgehend von einer Blutcyste. v. Langenbeck's Archiv f. Chirurgie. Bd. XXX. S. 819.

2) Ueber Oxydationen und Synthesen, sowie über Spaltungen und Synthesen im Thierkörper. Archiv f. experim. Pathologie und Pharmakologie. Bd. XIV. Referat in Schmidt's Jahrbüchern. 193, I.

XX.

Aus der chirurgischen Abtheilung der Herrn Geh. Rath Dr. Hagedorn in der Magdeburger Krankenanstalt Altstadt.

Vier Fälle von Makrodaktylie gepaart mit Syndaktylie.[1])

Von

Dr. Rudolph Habs,
Assistenzarzt.

(Mit 5 Abbildungen.)

Die vier Fälle, über welche ich Ihnen heute Abend berichten möchte, betreffen eine immerhin seltene Missbildung, nämlich den angeborenen partiellen Riesenwuchs, und zwar speciell den Riesenwuchs an den Zehen, für welchen Busch die Theilbezeichnung Makrodaktylie gewählt hat. Besonders auffallend ist — wenn sie den Blick auf die Abbildungen richten wollen —, dass in drei von unseren Fällen dieselben Zehen, nämlich die 2. und 3. linkerseits von der Abnormität betroffen sind, und dass weiterhin in allen unseren vier Fällen die Makrodaktylie gepaart ist mit einer zweiten Abnormität, nämlich mit Syndaktylie.

Allein trotz aller der grossen bei oberflächlicher Betrachtung bestehenden Aehnlichkeiten bieten unsere Fälle — wie wir sehen werden — mehrere wichtige Verschiedenheiten dar, sie stellen verschiedene Typen des Riesenwuchses vor, so dass es, zumal bei dem geringen bislang vorliegenden casuistischen Material, berechtigt erscheint, dieselben eingehender zu besprechen.

Ich habe vor Jahren aus der Kraske'schen Klinik[2]) einen selbstbeobachteten Fall von Riesenwuchs einer Zehe veröffentlicht und ausserdem 48 Fälle von Makrodaktylie aus der Literatur zusammen-

1) Vortrag, gehalten am 20. April 1893 in der medicinischen Gesellschaft zu Magdeburg.

2) Ueber einen Fall von Riesenwuchs einer Zehe. D. i. Freiburg 1889. Mein damals berichteter Fall betraf eine 26jährige Ackerbürgersfrau, welche mit Makrodaktylie der 2. linken Zehe mit Lipomatose behaftet war, und welcher die verbildete Zehe exarticulirt wurde.

gestellt. — Unter diesen 49 Fällen waren nur 10, wo die Makrodaktylie mit Syndaktylie vereint bestand.

Mit W. Busch[1]) verstehen wir unter Makrodaktylie eine angeborene partielle Hypertrophie, die sich auf einzelne Finger, Zehen oder etwas grössere Abschnitte von Hand und Fuss erstreckt. Und zwar anerkennen wir (in Uebereinstimmung mit Esmarch und Culencamp[2]), im Gegensatz zu Fischer[3])) nur die Fälle als echten Riesenwuchs, bei denen das knöcherne Skelet mit an der Vergrösserung Theil nimmt, und scheiden die Fälle aus, wo blosse Hyperplasie der Weichtheile bei normalem Skelet besteht.

W. Busch (l. c.) unterscheidet zwei Formen von Riesenwuchs; dieselben sind:

a) Ebenmässige Vergrösserung der Knochen und Weichtheile, so dass die Gliedtheile in Bezug auf Länge und Umfang durch ihre Riesenbildung abstechen, in ihren einzelnen Theilen aber gut und ebenmässig gebaut sind.

b) Riesenbildung des Skeletes und dazu eine besondere hypertrophische Entwicklung der Bedeckungen, vor Allem aber eine geschwulstähnliche Entwicklung des Fettgewebes, wodurch die Glieder zu unförmlichen Massen umgewandelt werden können. Für diese letztere Form hat Fischer den Satz aufgestellt, dass bei ihr die Möglichkeit eines stärkeren Wachsthums als das des übrigen Körpers gegeben ist.

Wollen wir mit Wittelshöfer[4]), bei dem sich ein erschöpfendes Literaturverzeichniss findet, die mit Syndaktylie combinirte Makrodaktylie als besondere Abtheilung gelten lassen, so haben wir — wie unsere Fälle lehren — hier wieder dieselben beiden Unterabtheilungen zu unterscheiden, welche Fischer für die Makrodaktylie i. a. angiebt, nämlich die mit localer Lipomatose combinirten und die ohne eine solche.

Von den vier Fällen, über die ich im Vorliegenden berichte, zeigen drei die Combination mit localer Lipomatose.

Die Krankengeschichten sind folgende:

Fall I betrifft ein 4 Jahre altes Mädchen, Frieda H. aus Domersleben, welches am 24. Februar 1890 in unsere Anstalt aufgenommen wurde. Dasselbe war von Geburt an behaftet mit Riesenwuchs der syndaktylen 2. und 3. linken Zehe. Aetiologisch war nichts zu ermitteln. Die Eltern

1) v. Langenbeck's Archiv. Bd. VII.
2) Die elephantiastischen Formen. Hamburg 1885. S. 239.
3) D. Zeitschrift für Chirurgie. Bd. XII. 1880.
4) v. Langenbeck's Archiv. Bd. XXIV.

der Patientin sind gesund; weder bei ihnen, noch bei sonst einem der Blutsverwandten soll dieselbe oder eine ähnliche Missbildung beobachtet worden sein. Patientin ist — nach Angabe der Eltern — bisher nie krank gewesen. Das gesammte Körperwachsthum war normal und dem Alter entsprechend, während hingegen die befallenen Zehen von Geburt an, aber zu allen Zeiten im gleichen Maasse unverhältnissmässig stärker wuchsen, ohne dass an ihnen je locale Entzündungserscheinungen stattfanden.

Die kleine Patientin ist wohlgenährt und zeigt einen wohlentwickelten symmetrischen Körperbau. Die Knochen sind gracil, ohne Zeichen von Rhachitis, der Schädel ohne Abnormitäten; die Muskeln dem Alter entsprechend kräftig. Was die Haut betrifft, so findet sich an dem behaarten Theile des Hinterhauptes eine etwa markstückgrosse Teleangiektasie, ausserdem am linken Fuss, dicht vor und unterhalb des Malleolus externus, ein von den Angehörigen bisher nicht bemerktes circumscriptes haselnussgrosses Lipom von deutlich gelapptem Bau. Sonst sind circumscripte Fettgewebshyperplasien nirgends nachweisbar. Im Uebrigen ergiebt eine eingehende Untersuchung des ganzen Körpers nichts Abnormes, insbesondere keine Vergrösserung der Thymus. Die Extremitäten beiderseits symmetrisch entwickelt und in ihrer Grösse proportional dem allgemeinen Körperbau.

Der linke Ober- und Unterschenkel bietet die gleichen Maasse wie der rechte; dahingegen zeigt der linke Fuss, was besonders hervorgehoben zu werden verdient, entschieden grössere Maasse als der rechte. Es beträgt nämlich:

	Rechts	Links
Länge des Fusses (Ferse — Spitze der grossen Zehe)	12,7	13,0 Cm.
Umfang des Fussspannes	17,2	18,0 =
Breite des Fusses an den Metatarsophalangealgelenken	5,1	6,0 =
Umfang ebendaselbst	13,5	14,8 =

Am linken Fuss findet sich nun — ungerechnet das oben erwähnte Lipom am Malleolus externus — eine Vergrösserung der 2. und 3. Zehe und Verwachsung derselben mit einander. Die übrigen Zehen zeigen keine Abweichung von denen der rechten Seite, abgesehen davon, dass der Hallux leicht tibialwärts, die 4. und 5. Zehe kaum merklich fibularwärts abducirt sind. Die Abduction ist bedingt durch die Vergrösserung der dazwischen liegenden Zehen, der Abductionswinkel ist jedoch nur ein geringer, weil die beiden syndaktylen Zehen an der Grundphalanx nicht so sehr verbreitert sind, wie an Mittel- und Endphalanx.

Die verbildeten Zehen selbst sind beide an Länge, Breite und Umfang bedeutend vergrössert und bis zur Kuppe mit einander verwachsen. Auffallende Vermehrung des Fettgewebes findet sich an ihnen selbst nicht. Die genauen Maasse der Zehen sind folgende:

	Rechts	Links
Länge der 1. Zehe	3,2	3,2 Cm.
= = 2. =	3,3	4,4 =
= = 3. =	3,2	4,2 =
= = 4. =	3,0	3,0 =
= = 5. =	2,8	2,8 =

Umfang der beiden syndaktylen Zehen an der Nagelphalanx	10,4 Cm.
Breite daselbst	4,1 =
Umfang an der Mittelphalanx	9,6 =
Breite daselbst	3,0 =
Umfang an der Grundphalanx	8,5 =
Breite daselbst	2,8 =

Die Dicke der beiden syndaktylen Zehen nimmt also von der Grund- nach der Nagelphalanx hin bedeutend zu. Zwischen den beiden Zehen zeigt sich auf dem Dorsum der Nagelphalanx eine gut ausgeprägte Furche, welche an der Mittelphalanx breiter und seichter wird und an der Grundphalanx ganz verschwindet. An der Vola ist eine Grenze zwischen beiden Zehen nicht zu constatiren.

Sonst sind beide Zehen in allen ihren einzelnen Theilen gut gebildet. Jede hat einen für sich ausgebildeten Nagel, dessen Grösse etwa proportional der Grösse der Zehen ist, an dem aber vor Allem eine abnorme Entwicklung im Breitendurchmesser auffällt. Die beiden Nägel sind ausserdem stark verdickt und mit queren Riefen versehen; der Nagel der 3. Zehe ist auf die Kante gestellt, so dass sein freier vorderer Rand gerade nach oben sieht.

Fig. 1.



Haarwuchs fehlt sämmtlichen Zehen. Die Hautfarbe der befallenen Zehen ist leicht livide im Vergleich zu der normalen Farbe der übrigen.

Die Stellung beider Zehen ist eine normale, auch bestehen keine seitlichen Abweichungen der Längsaxe. Die active und passive Beweglichkeit ist normal, die Sensibilität erhalten.

Am 25. Februar 1890 wurden die beiden missgestalteten Zehen im Metatarsophalangealgelenk exarticulirt, weil sie eine nicht unbedeutende Entstellung des sonst wohlgebildeten Kindes bedingten, weil sie weiterhin die Anlegung des Schuhwerks fast unmöglich machten, besonders aber wegen ihres abnorm starken Wachsthums.

Die kleine Wunde wurde vernäht und heilte per primam intentionem.

Die pathologisch-anatomische Untersuchung der Zehen ergab Folgendes:

Epidermis und Cutis sind von normaler Dicke; das von auffallend zahlreichen Capillaren durchzogene Subcutaneum entspricht in seiner Entwicklung ungefähr der Grösse der Zehen. Zwischen den Knochen beider Zehen findet sich eine etwa 0,5 Cm. starke — zwischen den Mittelphalangen gemessen — Fettgewebsschicht mit reichlichen Beimengungen von Bindegewebsfasern.

Die Knochen sind, entsprechend der Grösse der Zehen, vergrössert, im Uebrigen aber von normaler Configuration, ohne Exostosen. Die Gelenkkapseln sind sämmtlich entschieden verdickt, Knorpel und Synovialis der Gelenke normal. Die Gelenkverbindungen nicht schlotternd.

An Sehnen, Nerven und Blutgefässen, die für jede der beiden Zehen besonders ausgebildet sind, findet sich nichts Auffälliges.

Fall II ist dem ersten fast vollkommen analog, nur dass hier an den befallenen Zehen die locale Fettgewebshyperplasie in bedeutend stärkerem Maasse ausgeprägt erscheint. Der Fall betrifft einen 8 Monate alten Knaben Otto W., gleichfalls aus Domersleben, aber mit Fall I angeblich in keiner Weise verwandt. Derselbe wurde am 14. Januar 1890 aufgenommen wegen eines seit der Geburt bestehenden Riesenwuchses der syndaktylen 2. und 3. linken Zehen, combinirt mit localer Lipomatose. Aetiologisch war auch hier nichts zu ermitteln.

Patient war bisher gesund. Das Körperwachsthum war normal und dem Lebensalter entsprechend, während hingegen das Wachsthum der befallenen Zehen stärker gewesen sei, als das des übrigen Körpers, und in der letzten Zeit besonders rapide Fortschritte gemacht habe, ohne dass locale Entzündungserscheinungen zu beobachten gewesen wären.

Fig. 2.

Patient ist wohlgenährt, gut und symmetrisch gebaut. Die Knochen sind gracil; der Schädel normal, die Musculatur ist gut entwickelt. An der Haut findet sich nichts Auffälliges; besonders sind, mit Ausnahme des befallenen Fusses, nirgends circumscripte Hyperplasien des subcutanen Fettgewebes aufzufinden.

Auch sonst findet sich bei genauer Untersuchung des ganzen Körpers — abgesehen von dem verbildeten Fusse — nichts Abnormes, insbesondere ist die Thymusdrüse nicht abnorm gross.

Die Extremitäten sind beiderseits gleichgross, auch der linke Fuss zeigt — abgesehen von den missgebildeten Zehen — dieselben Maasse wie der rechte. An der linken Ferse findet sich im Vergleich zur rechten Seite eine sichtliche Hypertrophie des Fettgewebes und ausserdem am linken Zehenballen unter den Köpfchen der Metatarsi II und III eine flache, gut taubeneigrosse, derbelastische Fettgeschwulst.

Die 1., 4. und 5. Zehe zeigen keine Abweichungen von denen der rechten Seite, ausgenommen, dass die 4. und 5. seitlich verdrängt sind — infolge der Hypertrophie der 2. und 3. —, so dass ihre Längsaxe zwischen Metatarsus und Grundphalanx einen Abductionswinkel von 40° zeigt. Der Hallux ist nicht seitlich verdrängt.

Die verbildete 2. und 3. Zehe sind mit einander bis zur Kuppe verwachsen. Zwischen beiden zeigt sich an der Nagelphalanx auf Dorsum und Vola eine seichte Furche. An Grund- und Mittelphalanx gehen sie ohne äussere Grenze in einander über, ja es bildet sogar zwischen beiden am Dorsum der Grundphalangen das Subcutaneum einen deutlich hervor-

ragenden Wulst. Die Verwachsung ist keine knöcherne, sondern beide Zehen lassen sich an einander leicht verschieben.

Beide Zehen sind an Länge, Breite und Umfang bedeutend vergrössert Ihre genauen Maasse sind folgende:

	Rechts	Links
Länge der 1. Zehe (vom Metatarsophalangealgelenk bis zur Kuppe)	2,8	2,8 Cm.
Dieselbe der 2. Zehe	2,3	3,3 =
= = 3. =	2,2	3,2 =
= = 4. =	2,2	2,2 =
= = 5. =	1,7	1,8 =

Umfang der beiden befallenen Zehen an der Nagelphalanx	8,3 Cm.
Breite daselbst	3,0 =
Umfang an der Mittelphalanx	8,4 =
Breite daselbst	2,8 =

Im Uebrigen sind beide Zehen in allen ihren einzelnen Theilen gut ausgebildet. Jede hat ihren wohlentwickelten Nagel, welche beide proportional der Grösse der Zehen auch vergrössert sind, d. h. an Länge und Breite etwa doppelt so gross sind wie die übrigen, normalen. Haarwuchs fehlt sämmtlichen Zehen. Ihre Hautfarbe ist normal.

Die befallenen Zehen stehen in starker Hyperextension, so dass ihre Kuppe 2,5 Cm. höher steht, als die des Hallux, und 4,2 Cm. über dem Erdboden. Der Extensionswinkel beträgt — am Dorsum gemessen — 160°. Die Längsaxe der beiden Zehen zeigt keine seitlichen Abweichungen und verläuft in der Richtung der Längsaxe des Fusses. Passive und auch geringe active Flexion ist möglich; beide sind sehr behindert wegen der volaren Fettgeschwulst. Die Sensibilität ist auch an den befallenen Zehen erhalten.

Die missgestalteten Zehen wurden aus denselben Gründen wie im Fall I am 15. Januar 1890 im Metatarsophalangealgelenk exarticulirt.

Im Anschluss hieran wurde das an der Planta pedis, unter dem Capitulum metatarsi II und III gelegene Lipom, welches diffus in das umgebende Subcutaneum überging, mittelst eines plantaren Längsschnittes, der die Fortsetzung des Hautschnittes bei der Exarticulation bildete, entfernt. Die Wunde wurde vernäht und heilte reactionslos. Die 4. und 5. Zehe verloren schnell ihre Abductionsstellung und gingen in leichte Adduction über.

Die pathologisch-anatomische Untersuchung der exarticulirten Zehen ergab Folgendes:

Epidermis und Cutis sind von etwa normaler Dicke, während das Subcutaneum eine bedeutende Hypertrophie zeigt. Die Dicke des Fettpolsters beträgt an der Vola der Nagelphalanx beider Zehen 0,4 Cm., an der Vola der Grundphalangen 0,9 Cm., an der medialen Seite der 2. Zehe 0,4, an der lateralen der 3. 0,6 Cm. Zwischen den Knochen beider Zehen findet sich eine durchschnittlich 0,8 Cm. starke Fettgewebslage, die am Dorsum zwischen beiden Grundphalangen zu einer wulstigen Hervorragung sich erhebt. Das sämmtliche Fettgewebe zeigt mikroskopisch normale Structur, jedoch ist das, die Syndaktylie bedingende, zwischen

den Phalangealknochen gelegene Fettgewebe ausgezeichnet durch reichliche Beimengungen von Bindegewebsfasern. Auch das bei der Operation entfernte Lipom zeigte die Structur normalen Fettgewebes.

Die Knochen sind in allen ihren Theilen gleichmässig hypertrophisch und regelmässig gestaltet, ohne Exostosen. Knorpel und Synovialis der Gelenke sind normal; die Gelenkkapseln nicht verdickt, die Gelenkverbindungen nicht schlotternd. Die Hyperextension bestand nur in den Metatarsophalangealgelenken, nicht in den Interphalangealgelenken, welch' letztere in reiner Extension standen.

An Sehnen, Nerven und Blutgefässen, die für jede der beiden Zehen in normaler Weise besonders ausgebildet, findet sich nichts Auffälliges.

Ein Vierteljahr später wurde dem Kinde ein taubeneigrosses Lipom, welches an der Planta pedis unter der von der ersten Operation herrührenden Narbe sich entwickelt hatte, ambulando exstirpirt. Die Heilung verlief ohne Störung.

Fall III, den ich nur vorübergehend zu beobachten Gelegenheit hatte, ist von den beiden ersten insofern principiell verschieden, als bei ihm Fettgewebshyperplasie überhaupt fehlt. Er betrifft die 22jährige Dienstmagd Minna H. aus S., welche am 2. August 1890 in unsere Anstalt — innere Station — aufgenommen wurde zwecks Entbindung. Patientin stammt aus gesunder Familie, ihre Eltern leben, in der Familie sollen nie Missbildungen vorgekommen sein.

Fig. 3.

Patientin bekam bald nach der Aufnahme vielfache eklamptische Anfälle und wurde am 3. August 1 ½ Uhr Vormittags mittelst Zange von einem lebenden, normal gestalteten Kinde entbunden und am 23. August geheilt entlassen.

Patientin will — nebenbei bemerkt — nie ernstlich erkrankt gewesen sein. Sie ist von Geburt an mit einer Verwachsung und Vergrösserung der 2. und 3. linken Zehe behaftet. Das Grössenverhältniss der Zehen zum Fusse soll, soweit Patientin sich dessen zu erinnern vermag, immer das gleiche gewesen sein. Irgend welche stärkere Beschwerden habe Patientin von der Missbildung nicht gehabt, abgesehen davon, dass sich auf

der Dorsalseite der Mittelphalangen je ein starkes Hühnerauge entwickelt habe, und dass Patientin sich für jeden Fuss stets besonderes Schuhzeug anfertigen lassen müsse. Abnorme Sensationen, abnorme Schweisse oder dergleichen hat sie an den befallenen Zehen nie bemerkt. Das Körperwachsthum soll normal gewesen sein.

Patientin ist gut genährt, von mittlerer Statur und zeigt einen wohlentwickelten, symmetrischen Körperbau. Die Knochen sind derb, ohne Zeichen von Rhachitis, am Schädel nichts Auffälliges, die Musculatur kräftig. Beide untere Extremitäten sind gleichgross.

Beide Füsse messen von Ferse zur Spitze des Hallux 23,5 Cm. Der Umfang des Spannes beträgt beiderseits 30,5 Cm. Die 1., 4. und 5. Zehe sind in gleichem Maasse entwickelt wie die der rechten Seite, ihre Stellung ist normal. Die 2. und 3. Zehe sind mit einander verwachsen und vergrössert. Die Vergrösserung ist an der 2. stärker als an der 3., die Kuppe der 2. überragt die der 3. um 0,7 Cm. Die Länge — vom Metatarsophalangealgelenk bis zur Kuppe — beträgt an der 1. Zehe 5 Cm., an der 2. 6,3, an der 3. 5,7, an der 4. 4,5, an der 5. 4,3 Cm., so dass die Kuppe der 2. Zehe die des Hallux um 1,3 Cm. überragt. Die beiden befallenen Zehen sind an Länge, Breite und Umfang gleichmässig vergrössert und bis zur Mitte der Nagelphalanx mit einander breit verwachsen. Beide Zehen lassen sich an einander etwas verschieben. Die Verwachsung ist also keine knöcherne. Jede der beiden Zehen hat einen für sich ausgebildeten Nagel, der auffallend breit, platt, dick und auf der Oberfläche mit queren Riefen versehen ist. Die Stellung der Zehen ist eine normale, auch bestehen keine seitlichen Abweichungen der Längsaxe. Beweglichkeit ist activ und passiv normal. Sensibilität normal, keine vasomotorischen Störungen. Hautfarbe blass. Auf dem Dorsum der sämmtlichen Zehen spärlicher Haarwuchs. An den befallenen Zehen — sowie auch am übrigen Körper — finden sich keine lipomatösen Wucherungen.

Fall IV verdanke ich der Freundlichkeit des Herrn Collegen H. Rausche, welcher denselben im Jahre 1878 auf der chirurgischen Abtheilung des Hospitals Schwiesau zu Magdeburg-Neustadt beobachtete und operirte.

Er betrifft die damals 10 Jahre alte Auguste Sch. Patientin war familiär nicht belastet. Bald nach der Geburt wurde — nach Angabe der Angehörigen — nur eine geringe Vergrösserung des linken Fusses bemerkt. Das Wachsthum des linken Fusses war bis zum 6. Lebensjahre proportional dem Wachsthum des übrigen Körpers. Erst in den letzten 4 Jahren fand auffallend starkes Wachsthum statt, welches sich bald störend bemerkbar machte. Das Kind fand keinen passenden Schuh und schleppte den Fuss beim Gehen — sich nur auf die Ferse stützend — mit sich.

Die Patientin war, bis auf den befallenen Fuss, wohlgebildet, zart, aber normal gebaut, ohne rhachitische Residuen. Auf der linken Thoraxseite, gegenüber dem unteren Drittel des Oberarmes, fand sich eine flache, ungefähr handflächengrosse, stärkere Entwicklung des subcutanen Fettgewebes — flaches Lipom.

Der rechte Fuss erscheint normal gebaut und sehr schön gewachsen,

Fig. 4.

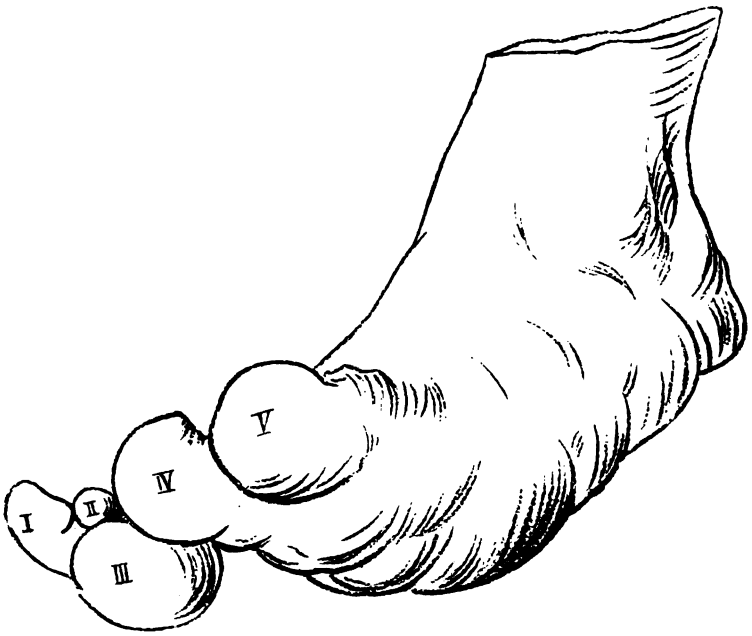

Fig. 5.

während hingegen der linke durch unförmliche Grössenentwicklung der 3., 4. und 5. Zehe, sowie durch eine diese Zehen, sowie die ganze äussere

Hälfte des Fusses bis zum Calcaneus an Sohle, Aussenrand und Rücken einnehmende Fettgeschwulst verunstaltet ist.

Die 4. und 5. Zehe sind im Bereich der Grund- und Mittelphalanx mit einander verwachsen und werden durch die an ihrer Vola besonders stark entwickelte Fettgewebsmasse in Dorsalflexion gedrängt. Die 3. Zehe ist für sich entwickelt und volarwärts verdrängt, so dass ihre Nagelphalanx unter der 2. und 4. liegt. Die 1. und 2. Zehe erscheinen normal, und auch die ihnen entsprechende Innenseite des Fusses ist normal, ohne Fettanhäufungen. Die Längsaxen sämmtlicher Zehen bieten keine seitlichen Abweichungen.

Die in Betracht kommenden Maasse sind folgende:

	Rechts	Links	
Länge des Fusses an der Innenseite (Ferse — Spitze der grossen Zehe)	20,0	21,0	Cm.
Länge des Fusses an der Aussenseite (Ferse — Spitze der kleinen Zehe)	17,0	24,0	=
Umfang des Fussspannes	27,0	27,5	=
Breite des Fusses an den Metatarsophalangealgelenken	7 3/4	11,0	=
Umfang daselbst	19,0	26,0	=
Länge der 1. Zehe	4 1/2	4 1/2	=
Breite derselben in der Mittelphalanx	2,0	2,0	=
Länge der 2. Zehe	4,0	4,0	=
Breite derselben in der Mittelphalanx	1 1/2	1 1/2	=
Länge der 3. Zehe	3 1/4	5 1/2	=
Breite derselben in der Mittelphalanx	1 1/4	2,0	=
Länge der 4. Zehe	3,0	7,0	=
Breite derselben in der Mittelphalanx	1,0	2 1/2	=
Länge der 5. Zehe	2 3/4	7 1/2	=
Breite derselben in der Mittelphalanx	1,0	3,0	=

Die subcutanen Venen erscheinen am ganzen rechten Fuss im Vergleich zum linken stark geschwellt. Die Nägel sind proportional den Zehen vergrössert, ausserdem in die Breite gezogen und an der Oberfläche quergerieft.

Die Operation bestand in Ausschneidung eines spitzwinkligen Hautlappens. Die Spitze des Winkels lag an der Aussenseite der Ferse, der eine Schenkel verlief am Aussenrande des Fusses bis zur Basis der 5. Zehe, der andere Schenkel lag auf dem Uebergang des sehr hohen Aussenrandes zum Fussrücken, wurde bis zum Innenrande der Basis der 5. Zehe fortgeführt und umschnitt im Winkel abbiegend die Basis der 4. Zehe auf Dorsum und Planta, um in den ersten Schnitt an der Basis der 5. Zehe überzugehen. Von diesem Winkelschnitt aus wurde das sehr feste bindegewebig stark durchwachsene Fettgewebe unter der Haut der Sohle sowohl wie des Rückens bis fast zur Mitte herausgelöst und die 4. und 5. Zehe im ersten Interphalangealgelenk exarticulirt. Von der gleichfalls enorm verdickten 3. Zehe wurde nur die 3. Phalanx exarticulirt und das stark gewucherte Fettgewebe seitwärts excidirt. Hierauf Naht.

Die pathologische Untersuchung ergab, dass die Zehen in allen ihren Theilen (Knochen, Bindegewebe u. s. w.) hypertrophisch waren, dass aber bei Weitem am stärksten das Fettgewebe bei dem excessiven Grössen-

wachsthum betheiligt war, so jedoch, dass es nicht als Geschwulst imponirte, sondern diffus in das gleichfalls hypertrophische Bindegewebe eingelagert war. Die 4. und 5. Zehe waren mit einander nur durch Binde- und Fettgewebe im Bereich der Grundphalanx verwachsen. Die Knochen waren normal ausgebildet und nicht mit einander verwachsen.

Der Wundverlauf war reactionslos. Der Erfolg des operativen Eingriffes gab functionell und kosmetisch ein gleich befriedigendes Resultat.

Im Jahre 1885, also 7 Jahre nach der Operation, sah College Rausche die Patientin wieder und nahm von derselben genaue Sohlenabdrücke. Der linke Fuss war auf der Innenseite 24 1/2, der rechte 23 3/4 Cm lang; an der Aussenseite betrugen die Maasse links 19, rechts 20 Cm. Die Breite an den Metatarsusköpfen betrug rechts 9,5, links 10,25 Cm. Die 1. und 2. Zehe waren normal weiter entwickelt, die 3. schmal mit gutem Stumpf.

An Stelle der 4. und 5. Zehe fand sich ein gemeinsames kleines elastisches Polster. Die Fettgewebshypertrophie hatte sich nicht wieder gebildet. Die Operirte ging ohne Hinderniss und bediente sich gewöhnlicher Schuhe. Es hatte also der Fuss nur noch in gleicher Weise wie der andere, entsprechend dem allgemeinen Körperwachsthum, an Grösse zugenommen.

Betrachten wir nunmehr an Hand unserer 4 Fälle das oben beschriebene Krankheitsbild, so möchte ich Folgendes besonders betonen:

Der allgemeine Körperbau war in unseren Fällen normal, und auch sonst sind in der Literatur hierüber keine besonderen Auffälligkeiten berichtet, insbesondere ist mir keine Beobachtung bekannt geworden, wo die befallene Person abnorm gross gewesen sei.

Was das Wachsthum der befallenen Zehen betrifft, so ist für die mit Lipombildung complicirten Fälle von Riesenwuchs, wie Fischer (l. c.) hervorhebt, die Möglichkeit eines stärkeren Wachsthums als das des übrigen Körpers gegeben.

Dieses stärkere Wachsthum beobachteten wir denn auch in unserem Falle I, wo ein Lipom am Malleolus externus des befallenen Fusses sich fand, und besonders in Fall II und IV, die ja mit ausgesprochener localer Lipomatose an den betroffenen Zehen complicirt waren. In den beiden ersten Fällen bestand das abnorme starke Wachsthum von Geburt an, in Fall IV trat es nach einer längeren Periode normalen Wachsthums auf. Fall III, wo Lipombildung vollkommen fehlte, zeigte auch ein Fehlen des abnormen Wachsthums.

In Bezug auf die Theilnahme auch des Fusses und Unterschenkels an der Vergrösserung gilt für zwei unserer 4 Fälle, nämlich Fall I und IV, der Wittelshöfer'sche (l. c.) Satz, welcher lautet: Die Betrachtung jener Fälle, wo genaue Messungen vorliegen, lässt

positiv behaupten, dass in jedem bedeutenderen Grade von Makrodaktylie diese blos der prägnanteste Ausdruck allgemeinen Riesenwuchses der ganzen befallenen Extremitäten ist. — In Fall II und III war, trotz genauester Messung, ein Unterschied in der Grösse der Füsse nicht zu constatiren.

Die Stellung der Zehen betreffend, finden wir in Fall II und ähnlich IV eine ausgesprochene Hyperextension, die auch sonst relativ oft beobachtet wurde. Seitliche Verkrümmungen, die sonst recht häufig sich fanden, haben wir bei unseren Fällen nicht zu verzeichnen.

Die Beweglichkeit, die sich sonst sehr verschieden verhielt, war in allen unseren 4 Fällen erhalten, in Fall II jedoch in geringem Maasse durch die plantaren Fettgeschwülste mechanisch behindert.

Sensibilität, Hauttemperatur und Schweissecretion bot in unseren Fällen nichts Abnormes.

Bezüglich der pathologisch-anatomischen Befunde ist hervorzuheben, dass in unseren beiden Präparaten — Fall I und II — sich nirgends Zeichen einer Entzündung darboten. Nirgends fremde zellige Elemente. Zellen und Intercellularsubstanzen haben nur an Zahl, resp. Masse zugenommen und zwar so, dass ihr wechselseitiges Verhältniss annähernd dasselbe ist, wie in den entsprechenden normalen Geweben. Die Haut ist nur der Fläche nach hypertrophisch, weder abnorm dünn, noch abnorm dick. Die Hautfarbe war in Fall I leicht livide. Die Nägel waren, wie in den meisten Fällen, kurz, dick, mehr in die Breite gezogen.

An der allgemeinen Hypertrophie nimmt nun aber von allen Geweben das subcutane Fettgewebe den grössten Antheil. Die Lipome unseres Falles II zeigen den bei Makrodaktylie so häufigen Sitz an der Beugeseite, im Gegensatz zu ihrem sonstigen Vorkommen. — An den Arterien und Venen fand sich nichts Besonderes, während sonst sehr wechselnde Befunde erhoben sind. In Fall I war das Subcutaneum auffallend reich an Capillaren und wurde dadurch eine livide Hautfarbe bedingt. — An Nerven und Sehnen fand sich nichts Besonderes. — Die Knochen sind, wie in fast allen Fällen, unverhältnissmässig lang. Abnorme knorrige Auftreibungen — Exostosen —, wie sie sonst an den Epiphysen häufig beobachtet wurden, haben wir nicht zu verzeichnen. — Die Gelenkenden waren normal, die Gelenkkapseln in Fall I entschieden verdickt.

Im Anschluss an diese Erörterung möchte ich noch einmal hervorheben, dass unsere 4 Fälle trotz aller scheinbaren Uebereinstimmung den beiden verschiedenen Typen der Makrodaktylie angehören;

Fall I, II und IV sind mit Lipombildung complicirt, in Fall III fehlt dieselbe, Fall I, II und IV zeigten daher abnorm starkes Wachsthum, wodurch die Indication zur Operation gegeben wurde, Fall III nicht.

Wir wissen noch nicht, wie diese Missbildungen entstehen, sämmtliche bislang beobachtete Fälle waren angeboren. Der Erblichkeit jedoch scheint eine grosse Rolle nicht zuzufallen. In der Literatur findet sich nur ein Fall[1]), wo Makrodaktylie bei mehreren Mitgliedern einer Familie auftrat. Alle übrigen, soweit darüber etwas vermerkt ist — und so auch unsere Fälle —, traten in den betreffenden Familien isolirt auf. Auffallend ist bei unseren Fällen allerdings, dass die beiden ersten aus demselben kleinen Orte Domersleben (Kreis Wanzleben) stammen. Verwandtschaftliche Beziehungen wurden aber von beiden Parteien entschieden in Abrede gestellt.

Zur Erklärung des angeborenen Riesenwuchses wird gewöhnlich das Nervensystem herangezogen oder fehlerhafte embryonale Anlage angenommen. Paul Wagner hält es für ungezwungener, eine angeborene Hypertrophie durch einen Fehler in der ersten Anlage, als durch nervöse Einflüsse zu erklären; dahingegen scheint die Annahme eines nervösen Ursprungs des Riesenwuchses durch eine Anzahl von neuropathologischen Erscheinungen gestützt, die wiederholt beim Riesenwuchs zur Beobachtung kamen. Doch — noch einmal wollen wir offen betonen: Vorläufig ist die Aetiologie des Riesenwuchses ein vollkommen dunkles Gebiet.

Bezüglich der Aetiologie der uns in zweiter Linie interessirenden Syndaktylie erwähne ich kurz, dass wir aus der Entwicklungsgeschichte als feststehend wissen, dass der Tarsus zunächst eine ungegliederte Platte darstellt, dass die Metatarsi und Zehen bis etwa zum 75. Tage des Fötallebens durch vollständige Syndaktylie vereinigt sind. Erst später differenziren und trennen sich die einzelnen Finger, resp. Zehen. Wir dürfen deshalb auch wohl mit Recht behaupten, dass es sich bezüglich der Syndaktylie um eine Hemmungsbildung handelt, dass also irgend welche, uns vorläufig noch unbekannte Momente die normale Trennung, d. h. die Gliederung des Fusses in seine einzelnen Theile gehindert haben. Etwas Näheres wissen wir nicht! Und dass gerade die 2. und 3. so gern gemeinschaftlich befallen sind, dafür giebt uns die Entwicklungsgeschichte keinerlei Handhabe.

---

1) Ch. Curling, Medico-Chirurgical Transaction. Vol. XXVIII. p. 337. London 1845.

Statistisch bemerke ich zum Schluss, dass ich in der Literatur (unsere 4 eben beschriebenen eingeschlossen) nur 14 Fälle von Makrodaktylie, die mit Syndaktylie complicirt waren, gefunden habe. Es ist also die Combination recht selten. Von diesen 14 Fällen entfallen 3 auf die obere Extremität, die übrigen 11 auf die untere; von diesen 11 waren die 2. und 3. Zehe 6 mal gemeinschaftlich ergriffen und zwar 4 mal mit Lipomatose (darunter Fall I und II), 2 mal ohne diese (darunter Fall III).

Zusatz bei der Correctur.

Am 13. December 1893 hatte ich Gelegenheit, Fall II einer Nachuntersuchung zu unterziehen. Das Kind hat sich gut entwickelt. Die Längsmaasse beider Füsse sind die gleichen. Das Lipom der linken Planta hat sich nicht wieder gebildet. Zugleich erhielt ich von den Eltern dieses Kindes die mündliche Mittheilung, dass auch bei Fall I die Verhältnisse befriedigend seien.

XXI.

Ueber das sogenannte Knochenaneurysma.

Casuistische Mittheilung aus der Klinik Carolinum in Frankfurt a. M.

Von

Dr. Rudolph Oehler.

Percival Pott soll als der Erste von Knochenaneurysma gesprochen haben; die ältesten als solches bezeichneten und beschriebenen Fälle sind von dem englischen Chirurgen Else 1769 mitgetheilt. Es waren pulsirende Tumoren am unteren Femurende, die aus einer central im Knochen entstandenen, grossen blutgefüllten Höhle bestanden, in welche mehrere mittelgrosse Arterien frei einmündeten. Aehnliche Beobachtungen wurden von Hodgson, Scarpa, Pelletan, Breschet u. s. w. mitgetheilt, und seitdem erlangte das Knochenaneurysma sein Bürgerrecht in den Lehrbüchern der Chirurgie. Doch mit der wachsenden Vertrautheit mit der Affection wuchsen auch die Zweifel über ihre Natur. In vielen Fällen, die dem Kliniker als Knochenaneurysma erschienen, konnte die spätere anatomische Untersuchung neben der Bluthöhle zweifellose Krebs- und Sarkommassen nachweisen, wie es denn auch pulsirende Knochentumoren giebt, die nur aus Krebs- oder Sarkomgewebe mit starker Entwicklung der Blutgefässe bestehen. Die Discussion und der Kampf um das Knochenaneurysma wurden hauptsächlich auf französischem Boden geführt und waren es Dupuytren, Velpeau, E. Nélaton jr., Gentilhomme, die nach anatomischer Untersuchung und klinischer Verfolgung vieler Fälle zur Ansicht kamen, dass diese Affection keine reinen Gefässtumoren oder -erweiterungen, keine wirklichen Aneurysmen darstelle; ja Gentilhomme erstrebt in seiner Thèse 1863 den Nachweis, dass es überhaupt keine Knochenaneurysmen giebt: „que les anevrysmes des os n'existent pas". Alles, was Andere als solches beschrieben haben, hält er für Krebse und Sarkome, besonders Myeloidsarkome mit grossen Blutungen in das Innere der Geschwülste. Die so gebildete auffällige grosse blutgefüllte Höhle im Knochen hätte dann die Geschwulstmassen übersehen lassen. Dass dieses

wohl möglich ist, beweisen neuere von Weil[1]) und Oberst mitgetheilte Fälle.

Oberst[2]) beobachtete auf Volkmann's Klinik einen 21jährigen jungen Mann, der seit 3 Monaten nach längerer Zeit voraufgegangenen Schmerzen eine Schwellung am Condylus internus femoris hatte. Die Geschwulst war 2faustgross, sass dem Knochen fest auf, war stellenweise weich, stellenweise prall elastisch. Nirgends eine Knochenschale. Abends Fieber bis 38,5. Bei der Probeincision ergoss sich eine grosse Menge theils flüssiges theils geronnenes Blut. Der eingeführte Finger gelangte in eine grosse Höhle, in deren Grund der grossentheils zerstörte Condylus lag. Es wurde die Amputation gemacht. Bei der anatomischen Untersuchung des Beines fand sich ein dem Knochen aufsitzender, von fibrösem Gewebe gebildeter Sack, welcher in eine Höhle des Knochens führte. Im Uebergangstheil ging eine dünne Knochenschale auf die Wand des Sackes über. In der Knochenhöhle, welche den Condylus internus femoris und fast die Hälfte des unteren Femurendes einnahm, fand sich an den Wänden ein ganz dünner Belag von Sarkomgewebe, welcher seinerseits auch etwas auf die Innenwand des Sackes überging. Die Höhle war ganz mit Blut gefüllt; mehrere Gefässe von der Stärke einer Art. radialis mündeten frei in sie ein. Die mit freiem Auge nur schwer auffindbare dünne Schicht von Sarkomgewebe bestand mikroskopisch aus Rundzellen mit spärlichen Riesenzellen; es war nur in der untersten Lage unversehrt; dann drängte sich schon Blut zwischen die Zellen, welches bald Alles überdeckte. Gegen den Knochen hin lagen die Zellen in den Buchten des Knochens und schienen denselben zu resorbiren. Dies der Befund. Der weitere Verlauf der Krankengeschichte war folgender: Die Amputation heilte. Ein halbes Jahr später bekam jedoch der Patient ein Recidiv und Lungenmetastasen, woran er starb. Auch in den metastatischen Knoten waren starke Blutergüsse.

Man wird gestehen, dass ohne die genaueste anatomische Untersuchung die sarkomatöse Natur der Affection hier wohl übersehen werden konnte, und die Bedenken gegenüber den älteren Fällen von Knochenaneurysma, die nur leichthin anatomisch und gar nicht klinisch beobachtet waren, sind daher wohl berechtigt. Dennoch weist die Literatur einige Beobachtungen von Fällen auf, bei denen neben der Bluthöhle keine Geschwulstelemente gefunden wurden, Beobachtungen, die wohl unter einander übereinstimmen, die des-

1) Ueber das Sarcoma haemorrhagicum. Prager Vierteljahrsschrift 1877.
2) Deutsche Zeitschrift für Chirurgie. Bd. XIV. 1881.

halb als Beispiele einer besonderen Erkrankungsform anerkannt und erklärt sein wollen. Volkmann im Anschluss an Richet lässt folgende Fälle als sogenanntes Knochenaneurysma gelten:

1. **Fall** von Pearson[1]): 63jähriger Mann. Grosse, rasch entstandene, die Patella stark emporhebende Geschwulst am Caput tibiae, die lebhaft pulsirt und der Sitz fortwährender heftiger Schmerzen ist. Man diagnosticirt ein von der Art. tibialis antica ausgehendes gewöhnliches Aneurysma, schreitet jedoch trotzdem zur Amputation, nach welcher unter starkem Blutausfluss aus dem peripherischen Ende der Arteria poplitea die Geschwulst zusammensinkt. Bei der Untersuchung des abgesetzten Theiles die grossen Gefässe normal: die inneren und hinteren Partien des Caput tibiae defect und von einem grossen, $^1/_2$ Pinte Flüssigkeit fassenden Sacke eingenommen, der durch das verdickte Periost gebildet wird. Der Sack enthält coagulirtes Blut und Injectionsmasse, die von der Art. poplitea vor der Untersuchung eingespritzt worden war. Mehrere Arterien münden frei in den Sack ein. Seine Innenfläche mit Faserstoffschichten wie in alten Aneurysmen bedeckt. Die Höhle des Kniegelenks intact.

2. **Fall** von Scarpa[2]): 24jähriger Mann. Heftiger Stoss gegen den oberen Theil der Tibia; drei Jahre darauf Entwicklung einer schmerzlosen Geschwulst, die zwei Fäuste gross wird und so lebhaft pulsirt, wie ein gewöhnliches Aneurysma. Scarpa diagnosticirt eine Ruptur der Tibialis antica mit Bildung eines Aneurysma traumaticum und secundärer Atrophie des Knochens. Amputation 7 Jahre nach der Verletzung. Verhältnisse im Wesentlichen wie bei Pearson: die Continuität der Tibia eine Hand breit unter der Patella von einem grossen uniloculären Sacke unterbrochen, auf dessen Oberfläche ein dichtes Netz stark dilatirter periostaler Gefässe liegt, die den Sack durchbohren und an seiner Innenwand mit offenem Lumen münden. Diese letztere mit Faserstoffschichten bedeckt, unregelmässig, Placenta-ähnlich. Der Inhalt des Sackes: Blutgerinnsel und Injectionsmasse. Nach fünf Jahren Schmerz im Stumpf und Recidiv und Bildung einer allmählich sehr gross werdenden, ebenfalls lebhaft pulsirenden Geschwulst. Bei Druck auf dieselbe an einzelnen Stellen Knittern (Knochenschale). Nach dem Tode des Patienten findet sich abermals ein grosser einfacher bluthaltiger Sack, der hinauf bis zum Schenkelhalse reicht und in dessen Bereich der Knochen vollständig fehlt.

3. **Fall** von Carnochan[3]): 35jähriges Weib. Vor etwa 16 Monaten Fall und heftige Contusion des Knies; seit 8 Monaten Schmerz und Anschwellung an dieser Stelle und allmähliche Bildung einer grossen Geschwulst am unteren Ende des Femur. Spitzwinklige Flexion des Knies. Entstehung deutlicher Expansivpulsation am Tumor; später lässt sich auch ein bruit de souffle wahrnehmen. Sehr heftige Schmerzen. Der

1) Medical communications XI. p. 65. London 1790. Citirt nach Volkmann, Knochenkrankheiten. S. 478.

2) Vgl. Volkmann.

3) Remarks on osteoaneurysme. New York 1853.

Versuch einer Stellung durch Compression der Femoralis wird nicht ertragen. Unterbindung der Art. femoralis einen Zoll unter der Profunda, wonach die Pulsationen aufhören, der Schmerz bedeutend nachlässt und der Tumor sich beträchtlich verkleinert. Die knöcherne Schale, welche die Geschwulst grossentheils nach aussen umhüllt, scheint einzusinken; das Knie kann wieder gestreckt werden. Entlassung der Kranken mit einem Compressivverbande, anscheinend in der bestimmten Aussicht auf dauernde Heilung. Allein nach 5—6 Wochen schon Recidiv infolge eines abermaligen heftigen Falles auf das Knie. Unerträgliche Schmerzen. Amputatio femoris; ein Vierteljahr darauf Patientin geheilt entlassen. Bei der Autopsie des abgesetzten Beines findet sich die Kniegelenksepiphyse des Femur in einen enormen einkammerigen, von Blut und Fibringerinnseln erfüllten Sack umgewandelt, der theils von einer dünnen, vielfach unterbrochenen Knochenschale, theils nur von dem verdickten Periost gebildet wird. Das Kniegelenk, bis in dessen unmittelbarste Nachbarschaft die colossale Höhle geht, ist intact, die erhaltenen Gelenkknorpel bilden die einzige Scheidewand zwischen dem Sack und der Gelenkhöhle. Das obere Ende des Sackes wird von dem rauhen Querschnitte der plötzlich endenden Oberschenkeldiaphyse begrenzt. Auf der Oberfläche des Sackes verzweigen sich zahlreiche stark erweiterte Arterienäste, deren letzte Ramificationen den Sack durchbohren und frei in ihn einmünden. Weder bei der gröberen noch bei der feineren Untersuchung konnten an der Wand des Sackes an irgend einer Stelle Geschwulstelemente aufgefunden werden.

4. Fall von Parisot[1]): 35 Jahre alte Frau. Seit 8 Monaten ohne bekannte Ursache Schmerzen am Knie und leichte Geschwulst in der Gegend Tuberositas tibiae. Vollständige functionelle Störung. Anschwellung des Caput tibiae zu einem grossen, stellenweise fluctuirenden, stellenweise sehr harten Tumor. Pulsation, die durch Compression der Poplitea sistirt wird. Kein Blasegeräusch, Amputatio femoris; Heilung; kein Recidiv nach 2 1/2 Jahren. Bei der Dissection des abgenommenen Gliedes findet man den Kopf der Tibia in eine sehr grosse Kapsel umgewandelt, deren Wand stellenweise äusserst dünn und dann in hohem Grade elastisch, stellenweise ganz unterbrochen ist. Die grosse uniloculäre Höhle der Kapsel von frischen und alten Blutgerinnseln erfüllt. Die mikroskopische Untersuchung zeigt überall nur Faserstoff, nirgends Geschwulstelemente. Kein dilatirtes Gefässnetz auf der Oberfläche. In die Arteria poplitea injicirtes Wasser ergiesst sich aus einer grossen Menge feiner Oeffnungen an der inneren Fläche der Kapsel.

5. Fall von Richet[2]): 39jähriger Schneider. Vor 3 1/2 Monaten heftiger Stoss gegen die linke Schulter. Seitdem bedeutende Schmerzen und allmähliche Entstehung einer grossen Geschwulst, die die Schultergegend einnimmt, bald von der Insertion des Deltoides bis zum Akromion reicht, eiförmig ist und die ganze Circumferenz des Humerus umfasst. Haut darüber braunroth, mit feinsten Gefässen durchzogen, heiss. Geschwulst

1) Vgl. Volkmann.

2) Arch. général. d. méd. Paris 1864. II. p. 641.

fast überall sehr weich, fluctuirend, an einzelnen Stellen bei Druck Knochenknittern. Keine Pulsationen, aber deutliches Blasegeräusch. Exarticulatio humeri; vielfache Nachblutungen, Unterbindung der Subclavia; Tod etwa 4 Wochen nach der Operation. Bei der Autopsie nirgends metastatische Geschwülste. Vom Humerus ist nur noch das untere Drittel vorhanden; statt des Restes findet sich ein enormer, uniloculärer, bräunliche Flüssigkeit und Blutcoagula haltender Sack, der von einem festen fibrösen Gewebe gebildet wird, und dessen innere Fläche ein trabeculäres Aussehen, ähnlich wie eine sogenannte Vessie à colonnes, darbietet. Nach unten geht dieser Sack direct in das verdickte Periost über, nach oben reicht er bis an den erhaltenen Knorpel des Caput humeri an. Hie und da finden sich in der Sackwandung dünne, unregelmässige Knochenplatten eingeschaltet, so dass jedenfalls früher eine knöcherne Kapsel vorhanden war. Arteria brachialis normal, einzelne ihrer Zweige, namentlich die profunde, stark dilatirt. Eine versuchte Injection ist nicht recht gelungen, weil die Injectionsmasse sich fast nur in dem grossen Sacke angesammelt hat; doch sieht man an einzelnen Stellen sehr zahlreiche kleine Arterien in den Sack eindringen. Bei der mikroskopischen Untersuchung können an der Sackwandung keine Reste von Geschwulstgewebe entdeckt werden.

Das Fehlen von Geschwulstelementen ist bei den 3 letzten Fällen durch mikroskopische Untersuchung mit Sicherheit festgestellt. Bei dem ersten Falle von Parisot sind schon Zweifel erlaubt, denn die Faserstoffschichten der Wand können ganz wohl Sarkom- oder Krebsgewebe bedeckt haben. Hinsichtlich des Falles von Scarpa kann man Gentilhomme nicht so Unrecht geben, welcher diesen direct für ein hämorrhagisches Myeloidsarkom des Femur erklärt, eben weil nach der Amputation ein locales Recidiv auftrat. Wenn wir uns daher auf die anatomisch untersuchten Fälle beschränken, so bleiben drei Fälle aus der älteren Literatur, in denen eine Blutgeschwulst des Knochens ohne Krebs- und Sarkomgewebe nachgewiesen ist. Nach Richet (1864) sind nun noch verschiedene ähnliche Beobachtungen mitgetheilt worden, doch fehlt auch hier meist die mikroskopische Untersuchung.

6. Fall von Pohl und Gross.[1]) Ein 48jähriger gesunder Mann bekam nach Stoss gegen den inneren Knöchel eine langsam wachsende Geschwulst am unteren Tibiaende. Bei seinem Eintritt in das Hospital ist das untere Drittel des rechten Beins stark geschwollen; die Schwellung greift bis auf den Fuss über. An manchen Stellen ist Fluctuation, an anderen Pergamentknittern zu fühlen. Keine Pulsation. Die Affection wurde für einen Knochenkrebs gehalten und die Amputation gemacht. Bei der Untersuchung des Präparates fand man Haut, Muskeln und Fasern normal. Beim Einschnitt in den Tumor fiel man in eine sinuöse alveoläre blutgefüllte Höhle, deren Wände und Septa theils knöchern, theils häutig waren. Die Knorpel des Fussgelenks waren erhalten; aber auch der Talus

1) Varices cystiques des os. Gazette des hôpitaux 1853.

war osteoporotisch und blutreich, jedoch bei wohlerhaltener äusserer Form. Keine mikroskopische Untersuchung.

7. Fall .....[1]) Ein alter Mann hatte am Kopfe der Tibia seit 1½ Jahren eine langsam wachsende Schwellung. Nach einem Fall aufs Knie wurde dieselbe noch beträchtlicher. Die Schwellung betraf den Knochen selber; es war Fluctuation, keine Pulsation vorhanden. Es wurde eine Incision gemacht, welche in eine grosse, blutgefüllte Höhle führte. Da sich die Blutung nicht beherrschen liess, wurde die Amputation gemacht. Bei der anatomischen Untersuchung fand sich ein grosser Hohlraum im Knochen, zum Theil mit flüssigem Blut, zum Theil mit faserigen Gerinnseln gefüllt. Keine mikroskopische Untersuchung.

8. Fall von Wackerhagen.[2]) Ein 52jähriger Mann hatte seit 3 Monaten Schmerz am Bein, seit 2 Monaten über und in dem Knie. Er fiel ab und hatte etwas erhöhte Temperatur. Das Knie war durch einen Flüssigkeitserguss ausgedehnt, und bei einer Probepunction in dasselbe kam dunkles Blut. Es wurde ein Osteosarkom angenommen und die Amputation gemacht. Bei der anatomischen Untersuchung fand man den unteren Theil des Femur von einer grossen blutgefüllten Höhle eingenommen; von den Knorpeln des Kniegelenks waren nur noch dünne Schalen vorhanden. Das Gelenk war mit Blut gefüllt, die Tibia etwas hyperämisch, sonst normal. Keine mikroskopische Untersuchung.[3])

9. Fall von Moutet.[4]) Eine 58jährige Frau bekam unter heftigen Schmerzen eine Schwellung an der Innenseite des Caput tibiae. Die Schwellung war weich, deutlich fluctuirend, aber ohne Pulsation. Bei der Probepunction kam Blut. Nach ½jähriger Dauer war die Geschwulst faustgross, sass unter der Tuberositas tibiae und erstreckte sich etwas nach innen. Sie war wohl umschrieben, weich, sass aber im Knochen fest. Man hielt die Geschwulst für ein vascularisirtes Sarkom (Fungus haematodes). Moutet versuchte die Exstirpation. Er umschnitt die Geschwulst und drang präparirend bis an deren Basis am Knochen vor. Als er sie nun glatt vom Knochen abschnitt, eröffnete er eine grosse, bis in die Markhöhle führende Knochenhöhle, aus der eine heftige Blutung entsprang. Die Höhle war 5 : 3 Cm. gross, hatte ziemlich glatte, knöcherne Wände; nur in der Tiefe fanden sich weiche, rothe, zerbröckelnde Markmassen, und von diesen ging hauptsächlich die Blutung aus. Durch Hülfe von Glüheisen und Tampon gelang es mühsam, die Blutung zu stillen. Der Patient bekam bald Fieber. Die Wunde sonderte dünnen Eiter und übelriechendes Secret ab; ein Erysipel kam dazu; 14 Tage nach der Operation starb der Patient an Sepsis. Keine Section. — Der abgetragene

1) Osteoaneurysma of the tibia. Lancet 1856. I. p. 39.

2) Curious lesion of femur. New York medical record. 1883. p. 469.

3) Wackerhagen zeigte das Präparat ohne eine bestimmte Diagnose in der Pathological Society in New York vor. Hier wurden Stimmen laut, welche die Affection durch eine hypothetische Nervenerkrankung erklären wollten. Offenbar gehört der Fall aber hierher, sei es als echtes Knochenaneurysma, sei es als hämorrhagisches Sarkom.

4) Des anévrysmes des os. Montpellier medical. XX. 1868. p. 489.

Tumor war mit frischen und entfärbten Blutgerinnseln gefüllt und hatte eine dicke bindegewebige Schale. Hier fand sich nichts von Krebs oder Sarkom. Dass in der Höhle solche Massen nicht gewesen sind, schliesst Moutet daraus, dass sie in der Schale fehlten. Gerade hier, wo der Knochen durchbrochen wurde, hätte man die Geschwulstmassen finden müssen; fehlten sie hier, so waren auch die in der Tiefe der Höhle liegenden markigen Gewebetheile kein Neoplasma. Keine mikroskopische Untersuchung.

10. Fall von Smith.[1]) Stark pulsirender Tumor am Caput tibiae; collabirte auf Compression, fing aber, nachdem dieselbe 5 Tage lang fortgesetzt worden war, bald wieder an zu pulsiren. Amputation. Im Kopf der Tibia grosse Höhle, gefüllt mit gelblichen krümeligen Massen. Smith hält den Fall für ein Knochenaneurysma, giebt aber weiter keinen Aufschluss. Keine mikroskopische Untersuchung.

Die Fälle 6 bis 10 sind höchst zweifelhaft. Die mikroskopische Untersuchung fehlt; der Verdacht auf hämorrhagisches Sarkom oder Carcinom lässt sich nicht abeisen. Anders die nun folgenden Fälle.

11. Fall von Pillot[2]) und Anger.[3]) Ein 26jähriger Mann hatte vor 2 Jahren manchmal Schmerzen im rechten Knie; später bildete sich eine Schwellung hinten an der Innenseite des unteren Femurendes. Bei der Aufnahme in die Klinik Anger's ist die Schwellung ziemlich stark, sitzt dem Knochen flach auf und ist auf dem höchsten Punkte prall elastisch. Kniegelenk normal. Bewegung etwas gehindert. Da Ruhe nichts ändert, wird die Geschwulst, die für eine subperiostale Eiteransammlung gehalten wird, eingeschnitten, worauf heftige Blutung, die aber auf feste Ausstopfung steht. Nach 2 Tagen kann dieselbe ohne Erneuerung der Hämorrhagie herausgenommen werden. Nun tägliche Carbolausspülung der Höhle. Trotzdem Fieber anfangs bis 40°, dann schwankend zwischen 38 und 39°. Dann kommen Schüttelfröste und Anfälle von Beklemmung. 4 Wochen nach der Incision wird die Amputation gemacht, wobei sich ein grosser Thrombus in der Vena femoralis findet. Am Tage nach der Amputation stirbt Patient an Lungenembolie. In dem amputirten Beine finden sich drei mit einander zusammenhängende blutgefüllte Hohlräume, eine hintere subperiostale Höhle, in welche incidirt worden war, eine central im Knochen gelegene und eine vordere subperiostale; alle drei in offener Communication mit mehreren grösseren und kleineren Gefässen. Die mikroskopische Untersuchung (Dr. Grancher) findet den Knochen und das Mark von normaler Beschaffenheit; kein Sarkomgewebe oder dergleichen.

12. Fall von Bickersteeth.[4]) Ein 12jähriges Kind bekam im Verlauf von 1½ Jahren nach Stoss eine Schwellung am unteren Ende der Tibia, welche vom Innern des Knochens ausging und an den am meisten

1) American Journal of medical Sciences. Philadelphia 1882. Vol. LXXXI.

2) De l'Aneurysme des os. Thèse de Paris 1883.

3) Bulletin de la Société de chirurgie de Paris. 18. Oct. u. 3. Nov. 1881.

4) Aneurysmal tumor connected with the lower and of the tibia. Transactions of the Path. soc. 1868. p. 348.

vorspringenden Punkten weich war, theilweise beim Eindrücken auch Pergamentknittern erkennen liess. Bei der Incision heftige Blutung, welche sich nicht beherrschen liess, weshalb alsbald die Amputation gemacht wurde. Dieselbe heilte glatt. Bei der anatomischen Untersuchung des Präparates zeigte sich eine ausgedehnte, vielfach buchtige Höhle im Knochen und unter dem Periost, in welcher Blutgerinnsel lagen. Die Wände sind meist fibrös, vom Periost gebildet. Will. Adams und Thom. Bryant erklären das Stück für ein Knochenaneurysma. Mikroskopische Untersuchung fehlt.

Im Anschluss hieran kann ich noch einen Fall aus eigener Beobachtung mittheilen.

Fall 13 (eigene Beobachtung). Ein 16jähriger junger Mann bekam, vielleicht im Anschluss an ein leichtes Trauma, eine schmerzhafte, vom Knochen ausgehende Schwellung am untern Femurende. Die Geschwulst war am stärksten über dem äusseren Condylus entwickelt, hatte prallelastische Consistenz an den höchsten Punkten, während nach den Rändern zu, wo die Anschwellung allmählich in die normale Dicke des Femur überging, die knöcherne schalige Hülle beim Eindrücken ein ähnliches Gefühl gab, wie der erweichte Hinterkopf rhachitischer Kinder. Keine Pulsation. Die Geschwulst wurde für ein centrales Knochensarkom gehalten, doch wurde zur Sicherung der Diagnose eine Probeincision gemacht. An der Stelle der höchsten Prominenz über dem Condylus externus wurde ein Schnitt durch die Haut und die als Kapsel dienende fibröse Periostschicht geführt. Als letztere durchtrennt war, quoll ein heftiger Strom von Blut aus dem Schnitt, und der eingeführte Finger constatirte, dass eine grosse im Knochen liegende blutgefüllte Höhle eröffnet war. Durch Ausstopfen der Wunde und comprimirenden Verband gelang es, die Blutung für einige Stunden zu beherrschen, doch musste bald, da die Blutung den Verband durchdrang, ein entscheidender Eingriff gemacht werden. Der Kranke wurde chloroformirt, das Bein mit der Gummibinde abgeschnürt, die Incision wurde hierauf erweitert und die Bluthöhle genau inspicirt. Dieselbe mochte 300 Ccm Flüssigkeit fassen, ging $^3/_4$ um das Femur herum und tief in den Knochen hinein, so dass nur noch $^1/_2$ bis $^1/_3$ der normalen Dicke des Knochens vorhanden war. Rauhe cariöse Knochensubstanz bildete die Wand der Höhle nach innen, während schalige periostale Knochenplatten, stellenweise auch nur fibröse Hüllen mit eingesprengten Knochenstückchen sie nach aussen abschlossen. Einmündende Gefässe waren nicht sichtbar. Bei der so ausgedehnten Zerstörung des Knochens schien eine Ausheilung kaum möglich, zumal da der Verdacht auf eine maligne Neubildung immer noch nicht ausgeschlossen war. Deshalb wurde die Amputation gemacht, welche dann binnen 10 Tagen glatt heilte. Der Patient erholte sich nach der Operation augenscheinlich: er bekam frischere Farbe und nahm an Gewicht zu. Er ist dauernd gesund.

In dem abgesetzten Beine fand sich die Knochenhöhle wie oben beschrieben. Weder konnten grössere zuführende Gefässe entdeckt werden, noch liessen sich irgendwo erkennbare Sarkommassen auf-

finden. Ueberall war die Wand von rauhem Knochen gebildet. Von verschiedenen Stellen wurden Stücke der Wand abgetragen, entkalkt und mikroskopisch untersucht. Die Stücke zeigten nicht den Bau der normalen Knochensubstanz; besonders die vom Periost gedeckte äussere Wand des Raumes wies nirgends lamellär gebaute, normale Knochensubstanz auf, sondern ähnelte besonders in den peripheren Lagen durchaus dem in Verknöcherung begriffenen Fracturcallus. Das Knochengewebe war zellenreich; die Knochenkörperchen hatten nicht die bekannte Sternform mit den strahligen Fortsätzen, sondern stellten kapselartige Räume dar, in denen die grossen granulirten Knochenzellen lagen. Die Knochenzwischensubstanz war in den entkalkten Schnitten glasig, stark lichtbrechend, stellenweise von faserigen Zügen durchzogen und färbte sich an den subperiostalen Lagen hie und da im Hämatoxylin intensiv blau (chondroides Gewebe). Die Markräume, von grossen Gefässen durchzogen, waren mit Rundzellen theilweise angefüllt. Von den peripheren Schichten gegen den centralen Hohlraum fortschreitend nahmen die Knochenzellen an Grösse zu, mehrte sich die Rundzellenfüllung der Markräume, traten hie und da mehrkernige Riesenzellen auf, bis am inneren Rande die Knochenzwischensubstanz bis auf die äussersten Reste verschwunden war und die freigewordenen Knochenzellen zusammen mit den Rundzellen des Markes und den stellenweise eingelagerten Riesenzellen einen dünnen, hie und da abbröckelnden Saum bildeten, an welchen direct die Blutmasse des Hohlraums grenzte. Von einer Kapsel, irgend einer organisirten Bindegewebsschicht, welche etwa die Bluthöhle vom Knochen getrennt hätte, keine Spur. Aehnlich war die Structur an den Theilen der Höhle, welche in die Masse des Femur hineinragten. Auch hier war der Knochen nicht regelmässig lamellär gebaut, sondern er ähnelte dem entzündlich neugebildeten Knochen mit seinen dünnen, vielgewundenen zellenreichen Knochenbälkchen nebst zahlreichen gefäss- und zellreichen Markräumen. Auch hier fand sich, wenn man von der Tiefe des Knochens allmählich gegen die Bluthöhle vorschritt, zunehmende Vergrösserung der Knochenzellen mit Schwund der Knochenzwischensubstanz, Zunahme des Zellenreichthums der Markräume, und auch hier war am Saum gegen den blutgefüllten Hohlraum eine Lage von Mark, Knochen und Riesenzellen ohne Zwischensubstanz. Von dieser Lage sieht man an vielen Stellen einzelne Zellen und ganze Zellgruppen abgesprengt in den anliegenden geronnenen Blutmassen eingebettet lagern. Dieser Zellsaum, so sehr er auch an manchen Stellen, besonders solchen, die Schräg- oder Flachschnitte desselben darstellen, einem zellreichen Rund- und Riesen-

zellensarkom gleicht, scheint doch kein eigenes Gewebe darzustellen, denn es besteht keine ausgeprägte Grenze gegen das zellreiche Gewebe der Markräume, vielmehr ein zwar rascher, aber continuirlicher Uebergang in dasselbe.

Man könnte somit den Hohlraum als einen enormen blutgefüllten Markraum auffassen.

Doch hiermit sind wir schon der Frage nach der Entstehung und Natur der Affection nahe getreten.

Wie sind diese Bildungen zu erklären? Wie hat man sich ihre Entstehung zu denken? Handelt es sich, wie der Name sagt, wirklich um Aneurysmen von Knochenarterien? Das ist mit Wahrscheinlichkeit, ja ich möchte sagen mit Sicherheit auszuschliessen. An ein eigentliches echtes Aneurysma ist bei dem geringen Blutdruck der Knochenarterien und bei dem festen Widerstand des umgebenden Knochens absolut nicht zu denken, zumal ein so gebildetes Aneurysma doch eine organische geschichtete Wand haben müsste. Man hat darum auch mehr an ein traumatisches Aneurysma gedacht. Infolge einer Contusion könnte die Gefässwand reissen, und ein sogen. falsches Aneurysma könnte sich bilden, welches dann unter dem herrschenden arteriellen Blutdruck auf Kosten der umgebenden Knochensubstanz wachsen müsste. Doch ist das reine Annahme, denn noch nie ist ein Knochenaneurysma in diesen klar übersichtlichen Anfangsstadien gesehen worden. Und ferner, wenn Contusionen die Bildung eines Knochenaneurysma ermöglichen sollen, warum nicht auch Fracturen? Hier wissen wir doch, dass immer Knochengefässe zerrissen werden; aber hat man je nach Fractur ein Knochenaneurysma entstehen sehen? Bei den vielen Tausenden, ja Millionen von Knochenbrüchen, die von denkenden und beobachtenden Aerzten in ihrer Heilung verfolgt wurden, auch nicht einmal! Ein Gefässtrauma kann eben im Knochen kein Aneurysma erzeugen, weil die Gefässe zu klein sind und der Blutdruck zu niedrig ist. Thatsächlich liegen denn auch die Fälle, die wir oben mitgetheilt haben, ganz anders, als wie bei einem im Knochen entstandenen Aneurysma der Fall sein müsste. Vor Allem fehlt die ab- und zuführende Arterie. So oft noch darauf geachtet wurde, fand man viele kleine und mittlere Gefässe, die frei in den Hohlraum einmündeten. Ferner fehlt der aneurysmatische Sack. Um zu einem solchen Gebilde zu führen, wie die beobachteten Knochenaneurysmen, muss demnach eine eigene Veränderung im Knochen und seinen Gefässen vorgehen. Richet glaubt, dass es sich um eine Degenerationsform der Gefässe handle; Andere nahmen an, dass ursprünglich cavernöse Neubildungen durch Schwund

der Septa zu einkammerigen Bluthöhlen führen könnten — alles Hypothesen, die nicht unmöglich, aber wenig wahrscheinlich sind.[1])

Die annehmbarste Erklärung ist, dass die Knochenaneurysmen aus hämorrhagischen Sarkomen entstehen, indem der Blutstrom nach und nach alles Sarkomgewebe auswäscht. Um diese auf den ersten Augenblick kühn erscheinende Annahme zu belegen, ist es nöthig, die klinischen Beobachtungen wieder ins Auge zu fassen. Diese beweisen zweifellos, dass zwischen den Knochentumoren und Knochenaneurysmen Beziehungen bestehen. Zunächst anatomisch. Es giebt Sarkome mit starker Gefässentwicklung; ihre Neigung zu Hämorrhagien ist bekannt; und wie aus den oben schon mitgetheilten Fällen von Oberst und Weil hervorgeht, kommen Knochentumoren vor, die aus einer grossen blutgefüllten Höhle mit nur millimeterdicken Resten von Sarkomgewebe an den Wänden bestehen. In diesen Fällen waren die Verhältnisse auf den ersten Blick ganz wie bei einem Knochenaneurysma; erst die genaue Untersuchung konnte den dünnen Belag sarkomatöser Zellen an den Wänden der Höhle entdecken. Dass dieser Zellenbelag richtig als Sarkom gedeutet wurde, beweist der Verlauf; denn Oberst's Fall bekam Recidive und Metastasen, welche ebenso wie der primäre Tumor die Neigung zu Hämorrhagien hatten. Wenn nun hier der Blutstrom das Sarkomgewebe bis auf eine millimeterdünne Lage zerstören und auswaschen konnte, ist es dann unmöglich, dass hie und da einmal bei einem hämorrhagischen Sarkom Alles zerstört wird und nur die blutgefüllte Höhle zurückbleibt?

Warum entstehen dann keine Metastasen? Hier ist zu erwähnen, dass die centralen myeloiden Sarkome überhaupt keine sehr bösartigen Geschwülste sind. Sie wachsen zu enormen Tumoren, brechen auf, erschöpfen den Körper durch Blutverluste und Jauchung, machen aber keine Metastasen. Der oben erwähnte Fall von Oberst ist, wie dieser selbst betont, eine Ausnahme. Zum Beweis, wie gutartig wohlconstatirte Sarkome verlaufen können, will ich den Fall Roughton[2]) citiren, zumal er auch sonst hier von Interesse ist.

Ein 4jähriges Kind zog sich durch Fall eine Contusion des linken Beins zu. Danach langsam zunehmende Schwellung unter dem Knie. 10 Monate nach der Contusion war die Schwellung bis hart an das Knie

1) Schuh (Wiener Medicinalhalle 1862) und Lücke (Deutsche Zeitschrift für Chir. Bd. XXX) und Moltrecht (Inaug.-Dissert. 1869) beschrieben Angiome resp. Cavernome im Knochen. Wenn man diese Fälle nachliest, wird man zugeben, dass sie zum Knochenaneurysma gar keinen Bezug haben.

2) On blood tumours of bone. Medico-chirurg. Transact. London 1890.

vorgeschritten, die Consistenz prallelastisch und gab stellenweise das Gefühl einer dünnen eindrückbaren Knochenschale. Kein Schmerz, keine Pulsation. Es wurde eine Probeincision gemacht, welche in eine blutgefüllte Höhle von 60 Cm. Inhalt führte. Keine spritzenden Gefässe. Nachdem ein Stück aus der Wandung ausgeschnitten war, wurde die Höhle ausgestopft. Nach 10 Monaten war Alles geheilt, der Tumor verschwunden, das Bein functionstüchtig. Die mikroskopische Untersuchung ergab zweifelloses Myeloidsarkom mit vielen dünnwandigen Gefässen. Wie Herr Roughton die Güte hatte auf meine Anfrage mir zu berichten, ist die Heilung bis jetzt noch eine dauernde geblieben.

Abgesehen hiervon sind zahlreiche Fälle von centralem Osteosarkom ohne Amputation allein durch Eröffnung und Ausräumung der Geschwulstmassen dauernd geheilt worden — Beweis genug, dass diese Tumoren relativ gutartiger Natur sind.

Der Grund, warum die Myeloide so wenig zur Metastasenbildung geneigt sind, während doch z. B. die periostalen Sarkome in kurzer Zeit den ganzen Körper mit Ablegern übersäen, liegt offenbar in der Natur ihrer Zellen. Sicherlich werden auch von den Myeloidgeschwülsten Zellen und Partikel abgelöst und in den Kreislauf transportirt, nur gehen sie hier nicht an; sie wachsen nicht weiter, bilden keine Ableger, sondern gehen unter. Sie verhalten sich wie manche Bacterienarten, die subcutan injicirt kräftig wuchern und angehen, dagegen in die circulirende Blutbahn gebracht verkümmern und absterben. Offenbar ist das Blut ihrer Entwicklung ungünstig; es ist gewissermaassen giftig für sie.[1]) So ist es denn auch begreiflich, dass der Blutstrom, wenn er in ein Myeloidsarkom einbricht, dasselbe nach und nach auswäscht und auflöst, ohne dass Metastasen entstehen. Dass übrigens dieser Process nicht ganz ohne Wirkung auf den Gesammtorganismus bleibt, beweist das erdfahle Aussehen, das nicht nur bei meinem Patienten auffallend war, sondern auch von den anderen Beobachtern notirt wurde. Ebenso wurden leichte Fiebertemperaturen bei verschiedenen Fällen von Knochenaneurysma beobachtet. Es stellt somit das Knochenaneurysma gewissermaassen das Endergebniss einer spontanen Ausheilung eines centralen Knochensarkoms dar. So ist es denn auch begreiflich, dass dasselbe unter Umständen ein günstiges Object für conservative Therapie sein kann. Und in der That liegen mehrere Fälle der Art vor, bei denen durch einfache Arterienunterbindung Heilung erzielt wurde. Es sind folgende:

1) Dass der Körper Schutzstoffe (Alexine) nicht nur gegen Bacterien und fremde Blutkörperchen, sondern auch gegen fremde Neoplasmen hat, zeigen die Misserfolge der Carcinomimpfungen auf gesunde Thiere, während Krebskranke für Krebstransplantationen empfänglich sind.

Fall von Lallemand.[1]) Ein 45jähriger Schiffskapitän hatte eine pulsirende, fluctuirend weiche Geschwulst am Caput tibiae, durch das Ligament. patellae in zwei Abtheilungen getheilt. Ausserdem fühlte man am Caput tibiae eine kloakenförmige Oeffnung im Knochen, in die man die daraus hervorquellende Geschwulst zurückdrängen kann, so dass die Spitze des Fingers einen Zoll tief in die Oeffnung eindringt. Unterbindung der Femoralis. Sofortiges Zusammenfallen der Geschwulst und Schwinden der Pulsation. Nach 3 Monaten ist die Geschwulst ganz verschwunden, die Gelenkgegend verhält sich normal; vollständige Heilung.

Fall von Roux.[2]) 25jähriger Mann. Pulsirende Geschwulst am Caput tibiae, nach Distorsio genu entstanden. Kein blasendes Geräusch hörbar, aber beträchtliche Verkleinerung durch directen Druck. Heftige Schmerzen besonders beim Gehen. Unterbindung der Arteria femoralis. Sofortiges Aufhören der Pulsation und Einsinken der Geschwulst, die von jetzt ab allmählich hart wird und nach und nach ganz verschwindet.

Fall von Lagout.[2]) Seit mehreren Jahren bestehende, sehr lebhaft pulsirende Geschwulst am Caput tibiae bei einem Manne. Verminderung des Volumens und Weicherwerden bei Compression der Arteria femoralis. Versuche, die Heilung durch Compression zu erzwingen, scheitern. Darauf Unterbindung der Arterie, worauf sofort die Pulsation schwindet. Am anderen Morgen schon hat die Geschwulst um 5 Cm. Umfang abgenommen, und der vorher heftige Schmerz ist verschwunden. Man fühlt jetzt sehr deutlich durch die Hautdecken einen Defect im Knochen, der zum Theil von starken schalenartigen Knochenneubildungen umgeben ist. Jedoch erfolgte in diesem Falle keine vollständige Ausheilung. Die Geschwulst verschwindet nicht ganz, bleibt aber stationär. Die Schmerzen erscheinen nicht wieder; das Knie ankylosiv winklig. Acht Jahre später wurde der Kranke von Neuem untersucht; es ist keine Veränderung eingetreten; vollkommener Stillstand nach der Ligatur.

Fall von Demougeot de Confevron.[3]) Der folgende Fall wurde von dem Vater des Autors beobachtet und behandelt.

Eine 24jährige Frau bemerkte, nachdem schon 2 Monate lang Schmerzen vorausgegangen waren, eine Schwellung am linken Radius in dessen Mitte. Die Schwellung nahm im Verlauf von weiteren 2 Monaten so zu, dass der Umfang des Armes 39 Cm. betrug. Die Schwellung sass im Knochen, war etwas unregelmässig, meist hart, an einigen Stellen etwas nachgiebig und bot hier das Gefühl von Pergamentknittern. Keine Pulsation; kein Blasegeräuch. Bei der Probepunction mit dem Troicart floss aus dem Instrument rothes Blut in pulsirenden Absätzen synchron mit dem Puls. Trotz leichter Nachblutung heilte die Punctionsöffnung zu. Nach diesem Befund wurde ein Aneurysma ossis radialis diagnosticirt und die Unterbindung der Radialis gemacht. Danach ging die Schwellung langsam zurück. Nach 1 Monat betrug der Umfang 29 Cm., der Arm wurde wieder gebrauchsfähig. D. konnte die Patientin 18 Jahre später noch untersuchen. Der Umfang des Armes betrug 24 Cm. gegen

1) Citirt nach Volkmann, Knochenkrankheiten.
2) Citirt ebenda. 3) Thèse de Paris 1867.

20 auf der anderen Seite; die Schwellung war knochenhart, unempfindlich; der Arm völlig gebrauchsfähig.

Man ist gewiss berechtigt, anzunehmen, dass in diesen vier Fällen ähnliche Verhältnisse vorgelegen haben, wie in den oben citirten Fällen, bei denen eine anatomische Untersuchung gemacht werden konnte. Aber ebenso wie dort der anatomische Befund Uebergänge von Knochenaneurysma zum centralen Sarkom aufweist, so liegen auch klinische Beobachtungen vor, welche für die verwandtschaftlichen Beziehungen beider Affectionen sprechen.

Da ist besonders an den von Dupuytren[1]) beobachteten Fall zu erinnern.

Bei einem 39jährigen Manne hatte sich seit 15 Monaten eine pulsirende Geschwulst des oberen Endes der Tibia gebildet, die für ein Knochenaneurysma angesehen wurde. Dupuytren unterband die Arteria cruralis, die Pulsation hörte auf, und der Tumor verschwand fast ganz; aber nach $7^1/_2$ Jahre stellte sich der Kranke mit einer sehr viel grösseren, dieselbe Localität einnehmenden Geschwulst vor, die diesmal nicht pulsirte. Es wurde jetzt der Oberschenkel amputirt, und es fand sich eine aus vielen Kammern bestehende Geschwulst, die die Tibia blasig aufgetrieben hatte. Einzelne dieser Kammern enthielten gelatinöse, andere gelbe oder schwärzliche Massen, noch andere geronnenes Blut. Hier handelte es sich jedenfalls um eine erweichte, zum Theil käsig metamorphosirte, mit hämorrhagischen Massen durchsetzte Myeloidgeschwulst.

Dieser Fall ist ganz besonders beweisend für die nahen Beziehungen, die zwischen den Markgeschwülsten und den Knochenaneurysmen bestehen. Ausserdem warnt er zur grössten Vorsicht in der Beurtheilung aller nicht genauestens anatomisch untersuchten Fälle. Es ist eben ohne ausgiebige mikroskopische Untersuchung niemals möglich, mit Sicherheit festzustellen, ob man ein hämorrhagisches Sarkom oder ein Knochenaneurysma vor sich hat.

Unter diesen Umständen ist es begreiflich, dass sich nur schwer allgemeine Maassregeln aufstellen lassen, wie man in einem vorkommenden Falle die Diagnose stellen und wie man handeln soll. Man wird sich erinnern, dass die beobachteten Fälle von Knochenaneurysma immer nur die Gelenkenden langer Röhrenknochen, meist des Caput tibiae betrafen; dass sie, oftmals im Anschluss an ein leichtes Trauma, unter wechselnden Schmerzen zu einer vom Innern des Knochens ausgehenden Auftreibung desselben führten, und dass die so gebildete Knochenschale immer hie und da dünne, oft deutlich eindrückbare Stellen aufwies. Pulsation zeigte nur die Minderzahl der Fälle, so dass deren Fehlen oder Bestehen für die Diagnose gar keinen

1) Citirt nach Volkmann, Knochenkrankheiten.

Anhalt bietet. Dagegen lässt sich durch Punction mit einer langen Hohlnadel die Anwesenheit eines blutgefüllten Hohlraums nachweisen. Ob derselbe sich im Centrum eines Sarkoms befindet, oder ob seine Wände frei von malignen Elementen sind, das bleibt unklar, ist aber gerade das Wesentliche. Hierüber kann nur die Probeincision belehren, und auch diese nur, wenn Theile der Wand ausgeschnitten und mikroskopisch untersucht werden. Leider aber ist dieses Verfahren nicht ohne Gefahren. Im Falle von Bickersteeth und dem Lancet 1856 berichteten, sowie in meinem Falle, war es nach der Incision nicht möglich, die entstehende Blutung zu beherrschen, und musste deshalb die Amputation gemacht werden. In den Fällen von Moutel und Pillot gelang die Blutstillung durch Ausstopfen der Höhle; aber es gelang nicht, die sinuöse, tief in den Knochen eindringende Wunde aseptisch zu halten. Die Patienten bekamen Fieber, Eiterung der Knochenhöhle, Venenthrombose und starben an Lungenembolie und Sepsis. Glänzende Erfolge erzielten in ihren Fällen Roux, Lallemand, Legout und Demongeot durch die Unterbindung der Femoralis. Doch sind das besonders günstige Ausnahmsfälle. Ihnen stehen zahlreiche Unterbindungen bei vermeintlichen Knochenaneurysmen gegenüber, die mit Misserfolgen endeten, weil die Geschwülste sich im weiteren Verlauf doch als Sarkome erwiesen und zur Amputation nöthigten. Nach der Unterbindung collabirten auch diese Tumoren, die Pulsationen hörten auf, die Schmerzen minderten sich. Aber nach 1 bis 2 Wochen kamen die Pulsationen wieder, und die Tumoren fingen wieder an zu wachsen und wuchsen weiter, bis die Amputation gemacht wurde. Die Unterbindung führte da, wenn auch nicht zur Heilung, doch zur richtigen Diagnose. Deshalb würde ich, besonders bei stark pulsirenden Knochengeschwülsten, einen Versuch mit der Unterbindung für gerechtfertigt halten. Er kann im günstigen Falle dem Patienten das Bein erhalten; im ungünstigen Falle wird er nicht viel schaden.

Nach wie vor werden wohl die meisten Fälle zur Amputation führen, sei es, dass der Knochen schon zu weit zerstört ist, sei es, dass die Diagnose vor und während der Operation nicht mit Sicherheit gestellt werden kann. Erst wenn die Affection in ihrem Wesen genauer gekannt sein wird, kann die Praxis bessere Erfolge erzielen. Zunächst thun deshalb Publicationen weiterer Fälle von Knochenaneurysma mit genauer anatomischer und mikroskopischer Untersuchung noth, und wenn diese Zeilen hierzu eine kleine Anregung geben, so ist ihr Zweck reichlich erfüllt.

XXII.

Aus dem städtischen Krankenhause Moabit, chirurgische Abtheilung des Prof. Dr. Sonnenburg.

Ein Fall von schwerer Hirncontusion ohne Schädelverletzung.

Von

Dr. Zeller,
Assistenzarzt.

Gustav B., Schmied, am 24. September 1891 Abends 6 Uhr aufgenommen, ein früher stets gesunder Mann von 25 Jahren, soll vor etwa 2 Stunden von einem unbeschlagenen Pferde einen Hufschlag gegen die rechte Scheitelbeingegend bekommen haben und durch die Wucht desselben mit der linken Kopfseite gegen die daneben befindliche Wand geschleudert sein.

Etwa 3/4 Stunde lag er dann, wie seine Begleiter erzählen, halb bewusstlos da. Als er sich etwas zu erholen schien, wurde er ins Krankenhaus gebracht.

Status: Kräftiger Mann in gutem Ernährungszustande. Gesicht und Lippen blass.

Klagen: Kopfschmerzen, besonders in der rechten Kopfhälfte, Benommenheit im Kopfe.

Sensorium wenig gestört. Patient hört, wenn man ihn anredet, antwortet schwerfällig, aber sinngemäss auf Fragen, thut, was man ihm heisst.

Bewegungen der Extremitäten vollkommen frei; Patient kann stehen und gehen, schwankt dabei allerdings und bedarf der Stütze. Sensibilitätsstörungen bei Prüfung mit der Nadel nicht zu bemerken.

Puls 78, regelmässig, von leidlicher Beschaffenheit. Respiration ruhig, regelmässig.

Eine offene Wunde nicht vorhanden. Die Stelle auf dem rechten Scheitelbein, die von dem Huf getroffen sein soll, ist auf Berührung etwas schmerzhaft, aber durch kein Blutextravasat bezeichnet; dagegen ist die Haut auf dem vorderen Theil des linken Scheitelbeins sugillirt. Leises Klopfen auf die rechte Scheitelbeingegend ist schmerzhaft.

Eine Difformität, abnorme Beweglichkeit oder umschriebener Druckschmerz am Knochen nicht nachzuweisen.

Linke Pupille etwas weiter als die rechte, reagirt aber auf Lichteinfall. Die Augenmuskeln wirken vollkommen frei. Linke Nasolabialfurche etwas weniger ausgeprägt, als die rechte. Sonst keinerlei Lähmungen zu entdecken. Im Gesicht und Gehör keine Störungen.

Keine Blutung aus Ohr oder Nase, keine Sugillation der Bulbi.

Therapie vorläufig abwartend: Bettruhe mit erhöhter Rückenlage, Eisblase auf die rechte Kopfhälfte.

Abends, da Patient sehr über Kopfschmerzen klagt, Morph. mur. 0,006 subcutan.

25. September Morgens. Sensorium noch etwas benommen, Kopfschmerzen haben ein wenig nachgelassen. Die Pulsfrequenz ist auf 64 gesunken; der Puls ist regelmässig und von guter Beschaffenheit. Temp. 36,4. Gebrochen hat Patient nicht. Er hat spontan Urin gelassen, der frei von Eiweiss ist. Die linksseitige Facialisparese ist mehr ausgesprochen, als gestern Abend, doch vermag Patient den linken Mundwinkel noch etwas zu heben. Das linke Auge steht schwach nach innen rotirt, auf Verlangen aber kann der Patient es auch lateralwärts drehen.

Nachmittags Status idem, nur werden die Kopfschmerzen, besonders der rechten Kopfhälfte, heftiger. Puls 60, Temp. 37°. Patient nimmt flüssige Nahrung zu sich.

Abends 9 Uhr deutliche Hypoglossusparese. Die vorgestreckte Zunge weicht stark nach links ab. Puls 64, Temp. 36,8°.

Wir vermutheten bei diesem Verhalten eine Affection des rechten motorischen Rindengebietes, und zwar wahrscheinlich eine Contusion. Eine Blutung aus der Mening. med. mit Druck auf die Hirnrinde glaubten wir nicht annehmen zu dürfen. Da ein Periculum imminens nicht vorzuliegen schien, blieb die Therapie eine abwartende, wie oben angegeben.

26. September früh 1 Uhr: Kopfschmerzen werden heftiger, zeitweilig zuckende Bewegungen im linken Bein, linken Arm und der linken Gesichtshälfte. Puls 68, regelmässig.

Morph. mur. 0,006 subcutan.

Früh 6 Uhr: Die Kopfschmerzen und die Zuckungen nehmen zu. Der Puls wird unregelmässig, steigt auf 84; Respiration wird frequent.

Um 7 Uhr erfolgt plötzlich der Exitus letalis.

Der mit dem Katheter entleerte Urin giebt nach der Trommerschen Probe deutliche Reduction des Cupr. sulfur.

Sectionsbefund. Kräftige Leiche in gutem Ernährungszustande.

Linker Vorderarm in weiter Ausdehnung blau verfärbt.

An der linken Seite des Schädels, entsprechend dem Stirn- und Seitenwandbein, die Weichtheile stark sugillirt. An der rechten Seite keine Spuren einer Contusion sichtbar.

Beide Lungen stark mit Blut gefüllt, Hypostase der Unterlappen.

Das Cor und die grossen Gefässe zeigen nichts Abnormes.

Sämmtliche inneren Organe sehr blutreich.

Milz etwa 15 Cm. lang, entsprechend auch an Breite und Höhe vergrössert, sehr blutreich, zeigt auffallend deutliche Follikel.

Am Schädeldach zeigt sich nach der Freilegung nicht die geringste Verletzung.

Nach der Eröffnung des Schädels erweist sich die Art. meningea media völlig intact. Man sieht, durch die Dura hindurchschimmernd, in der Gegend der rechten Centralwindungen einen Bluterguss, der, wie sich nach Entfernung der Dura zeigt, unterhalb der Pia gelegen ist und die Ro-

lando'sche Furche, sowie die benachbarten Sulci erfüllt. Die rechte Hemisphäre ist etwas vorgewölbt, zeigt Fluctuation.

An der Schädelbasis weder in der Dura Hämorrhagien, noch am Knochen die geringste Fissur oder sonstige Verletzung.

Die Seitenventrikel zeigen sich bei der Eröffnung frei von Bluterguss; in jedem befindet sich circa 1 Theelöffel klarer Flüssigkeit.

Die vordere rechte Centralwindung ist im unteren Theile, etwa 2 Cm. oberhalb der Fossa Sylvii, vollständig zertrümmert, mit blutigem Gerinnsel durchsetzt. Im aufgegossenen Wasser flottirt die Substanz der Rinde in Fetzen. Man gelangt von hier in eine kleinapfelgrosse Höhle, die sich bis unter die Grosshirnganglien erstreckt und mit flottirenden Hirnfetzen und Blutgerinnsel gefüllt ist. Auch in der Umgebung dieser Höhle, besonders vorn, zahlreiche kleine Blutextravasate in der Hirnsubstanz, sowie in den der Rolando'schen Furche angrenzenden Theilen der Pia.

Die Grosshirnganglien selbst zeigen makroskopisch nichts Abnormes.

Auch in den übrigen Theilen des Gehirns, in der Medulla oblongata, an den Stämmen der Gehirnnerven, im Besonderen des linken Abducens und Facialis, werden nirgends Verletzungen oder Blutextravasate aufgefunden.

Das Fehlen jeder äusseren Verletzung als Hinweis auf den Sitz der Erkrankung, die Geringfügigkeit der Symptome bei der Schwere des Traumas und der rasche Verlauf zum Tode lassen den Fall wohl interessant genug erscheinen, um an seiner Hand den Gang der Diagnose zu entwickeln.

Wie bei jedem Trauma, das den Schädel getroffen hat, war sowohl mit der Möglichkeit einer allgemeinen Beeinträchtigung der Hirnfunctionen ohne anatomische Zerstörungen, wie mit einer Verletzung des Schädels und der Hirnnerven oder Hirnsubstanz, die auf eine bestimmte Stelle beschränkt sich durch Schädigung bestimmter Functionen charakterisiren musste, zu rechnen.

Der Patient lag nach Schilderung von Augenzeugen unmittelbar, nachdem ihm die doppelte Verletzung, der Hufschlag gegen die rechte, der Fall auf die linke Schädelseite, widerfahren war, $^3/_4$ Stunden lang fast bewusstlos da, zweifellos infolge der ersterwähnten Alteration; charakterisirt sich doch die Hirnerschütterung durch das Auftreten unmittelbar nach der Verletzung und die mehr oder weniger schnell erfolgende Abnahme der Erscheinungen.

Zwischen der Hirnerschütterung und dem Entstehen von Hirndruck infolge eines Blutextravasates liegt meist ein völlig freier Intervall, ein Verhalten, das ausserordentlich typisch in dem Falle Perrin's hervortritt, den auch v. Bergmann erwähnt.

Ein gegen den Malakoff stürmender Officier stürzte von einem Bombensplitter getroffen bewusstlos nieder; doch bald erhob er sich

mit der Erklärung, dass er sich ganz wohl fühle, ging von Neuem vor, fiel aber schon nach wenigen Schritten um, auf der seiner Wunde entgegengesetzten Seite gelähmt. Da er 3 Jahre später einer Pneumonie erlag, konnte durch die Section eine quer über die Arterienfurche verlaufende Bruchlinie nachgewiesen werden.

Längeres Bestehen der allgemeinen Herabsetzung der gesammten Hirnfunctionen macht schon den Verdacht greifbarer anatomischer Läsionen rege. Mit vollem Recht hat neuerdings Bryant betont, dass in fast allen Fällen, welche während des Lebens als solche von Gehirnerschütterung gedeutet wurden, bei der Obduction mehr oder weniger beträchtliche Blutergüsse, oft auch Quetschung und Zerreissung der Hirnsubstanz gefunden werden. Das Andauern der, freilich leichten, Benommenheit, das Schwanken beim Stehen und Gehen, das unser Patient zeigte, ist wohl in diesem Sinne aufzufassen.

Die Lähmung einzelner Nerven oder Gruppen von Nerven, wie unser Patient sie darbot, konnten ebenfalls nicht mehr die Folge der Commotio cerebri, sondern einzig und allein durch traumatische Veränderungen der Nerven selbst, ihrer Kerne oder ihrer Rindencentren verursacht sein.

Somit war der differentiellen Diagnose das Gebiet begrenzt.

Eine Verletzung der Nervenkerne als Erklärung der Lähmungserscheinungen heranzuziehen, wäre theoretisch angängig. Kleine Apoplexien in den Wandungen des 4. Ventrikels — dies das Richtige am Duret'schen Choc céphalo-rachidien —, verursacht durch den ungestüm dorthin fluthenden Liquor cerebrospinalis, den die auftreffende Gewalt aus dem nächsten Bezirk, dann auch aus den Seitenventrikeln verdrängt, sind durchs Experiment erzeugt. Aber nur ein Beispiel habe ich für eine so zu deutende Verletzung in der Literatur auffinden können, einen höchst interessanten, von Galezowski[1]) veröffentlichten Fall, bei dem im Anschluss an eine Kopfverletzung zunächst Lähmung des einen Abducens aufgetreten war, an welche sich einen Monat später Lähmung des Facialis derselben und des Abducens der entgegengesetzten Seite anschloss. Die Annahme eines apoplektischen Herdes der Rautengrube, der den Kern des einen Abducens betroffen hatte, und secundärer Erweichung in der Umgebung, welche die nahe gelegenen Kerne der beiden anderen Nerven erreichte, erklärt die Erscheinungen vollkommen.

In unserem Falle hätte man versucht sein können, die freilich erst spät beobachtete Zuckerausscheidung im Urin, die ja durch Ver-

1) Traité des maladies des yeux. Paris 1872. p. 778.

letzung der Medulla oblongata verursacht sein kann, aber erfahrungsgemäss auch bei anderen Hirnverletzungen vorkommt, als Stütze für eine ähnliche Annahme zu verwerthen. Wir wiesen sie dennoch ab, da wohl eine gleichzeitige isolirte Schädigung der Kerne des Facialis und Abducens, nicht aber eine damit verbundene des viel weiter nach vorn im Corp. quadrigem. gelegenen Oculomotorius-Kernes und der sich lang nach hinten streckenden Ganglien des Hypoglossus ohne Betheiligung auch anderer Nerven denkbar war, und da eine Reihe sonstiger Symptome auf einen anderen Sitz der Läsion hinwies.

Die Diagnose konnte demnach nur noch schwanken zwischen Verletzung — selbstverständlich keine Continuitätstrennung, sondern nur eine Beeinträchtigung der Function durch Druck oder Zerrung — der Nervenstämme, wie sie bei Basisfracturen etwas sehr Gewöhnliches sind, und Functionsstörung der corticalen Centren, deren Ursachen allerdings wieder verschiedene sein konnten.

Ein Postulat zur ersteren Annahme wäre das geschehene Einwirken einer Gewalt, welche zur Erzeugung einer Basisfractur, und zwar einer solchen, welche die beobachteten Lähmungen erklärte, geeignet erschien.

Wollten wir uns aus dem Angriffspunkte der Gewalten den Verlauf der muthmaasslichen Knochenfissur construiren, so würde dieselbe nach dem Aran'schen Gesetz vom rechten Scheitelbein durch die mittlere Schädelgrube zwischen den Félizet'schen Pfeilern zur Basis ziehen. Aber auch eine symmetrische Fractur der linken Schädelhälfte einschliesslich des Felsenbeins — nur diese hätte zur Erklärung linksseitiger Lähmungen dienen können — hätte zu Stande kommen können schon durch die einseitig wirkende Gewalt, um so mehr also bei der Einwirkung des zweiten Traumas, des Falles gegen die linke Kopfhälfte.

Zahlreiche Basisfracturen, welche diesen Verlauf genommen haben und als Symptome Lähmung eines Facialis, sowie des gleichseitigen Abducens, oder eines allein, darboten, sei es nun infolge einer Zerreissung, einer Zerrung oder einer Blutung in die Nervenscheide oder Druck eines Blutgerinnsels im Canalis Fallopii, sind beobachtet. Ich erinnere nur an die von Billroth [1]), Leared [2]) und neuerdings durch v. Schröder [3]) veröffentlichten Fälle.

Eine gleichzeitige Affection des Oculomotorius derselben Seite, welche die geringgradige Pupillenerweiterung erklärt hätte, war denk-

1) Chirurg. Klinik. Wien 1871—1876. S. 75.
2) Lancet 1869. March.
3) St. Petersburger med. Wochenschrift 1891. Nr. 44.

bar. Dagegen die Lähmung des Hypoglossus, die freilich erst einige Stunden vor dem Tode des Patienten in die Erscheinung trat, liess sich schlechterdings mit einem queren Basisbruch nicht in Einklang bringen; ein sagittaler aber, der den Canalis hypoglossi mit berührt hätte, war bei seitlich den Schädel treffender Gewalt nicht zu vermuthen; die bis jetzt bekannt gewordenen sagittalen Basisbrüche verdankten ausserdem alle ausserordentlich mächtigen Traumen die Entstehung.

Jede Weichtheilverletzung auf der rechten Schädelhälfte fehlte, links sah man nur geringe Sugillation. Keine Blutung, kein seröser Ausfluss aus Nase, Mund und Ohren deutete auf Zerreissungen des Felsenbeins, des Os tribasilare, des Siebbeins, der Tuba; das Gehör hatte nicht gelitten. Aus dem Schwanken des Patienten beim Stehen und Gehen auf Zerreissung der halbcirkelförmigen Canäle zu schliessen, dazu sind die zur Ergründung von deren Bedeutung herangezogenen Beobachtungen zu widersprechend.

Wir werden also durch objective Würdigung der festgestellten Erscheinungen, welche uns zum Ausschluss mehrerer a priori denkbarer Möglichkeiten zwingen, auf denselben Weg geführt, den die subjective Angabe des Patienten, die Localisirung des Kopfschmerzes besonders auf die rechte Kopfhälfte, uns wies. Hier hatten wir den Erkrankungsherd zu suchen, immerhin ein zu beachtender Fingerzeig, wenn man sich erinnert, dass ein Schlag auf die eine Kopfseite die Art. meningea der anderen zum Zerreissen bringen, dass ein Fall auf den Hinterkopf die Stirnlappen des Grosshirns zertrümmern kann.

Es wird sich zeigen, dass auch am vollkommensten der ganze Symptomencomplex erklärt wird durch eine Beeinträchtigung der Grosshirnrinde in der Gegend des rechten Sulcus Rolando, des Sitzes der Centren für die afficirten Nerven. Für Facialis und Hypoglossus, für die Nerven der Extremitäten ist ein corticales Centrum in der motorischen Region Hitzig's durch mehrfache, selbst der strengsten Kritik Stand haltende Beobachtungen und durch das Experiment erwiesen.

Weniger sicher ist die Annahme des Abducens-Centrums, die allerdings von manchen Autoren gemacht wird.

Wir haben intra vitam des Patienten geschwankt, ob wir die Lähmung des Abducens der der Verletzung entgegengesetzten Seite bei ihm in diesem Sinne deuten dürften. Die Diagnose eines rechtsseitigen Erkrankungsherdes erschien uns gesichert, wir suchten uns daher für den Fall, dass kein corticales Abducens-Centrum in der Hitzig'schen Region existirte, mit der Erwägung abzufinden, dass der lange Verlauf des Nerven an der Hirnbasis eine gleichzeitige directe Schädigung desselben nicht unwahrscheinlich machte.

Also, ich wiederhole, die Annahme einer Alteration der Gegend der rechten Centralwindungen entsprach am vollkommensten den beobachteten Erscheinungen, einer Alteration, die bei dem gesunden und kräftigen, erst unmittelbar nach der Verletzung erkrankten Patienten nur auf Quetschung der Gehirnsubstanz oder Druck auf dieselbe durch ein Blutextravasat zwischen Dura und Knochen beruhen konnte.

Unter Umständen kann die differentielle Diagnose schwierig sein, zumal man bedenken muss, dass die Verletzung der Meningea med. so ausserordentlich oft mit Verletzung der Grosshirnrinde complicirt ist. Prescott Hewett fand in 27 Fällen nur 2 mal die Arterien zerrissen ohne gleichzeitige Hirncontusionen.

Und welche Bedeutung hat die frühzeitige richtige Erkenntniss! Während selbst ausgedehnte Hirncontusionen in vielen Fällen ohne Schaden ausheilen, während sie, im Falle nicht gerade die Hitzig'sche Region ihr Sitz ist, meist gar keine Erscheinungen machen, führt die Blutung aus der Meningea fast immer zum Tode, ausser wenn das Eintreten des Hirndruckes durch Ausfluss des Blutes aus einem Knochenspalt hintangehalten wird; — fand doch v. Bergmann unter den 99 bekannten Fällen 83 tödtlich verlaufene, 12 geheilte, bei denen das Blut nach aussen floss, 3 operativ behandelte und geheilte und nur den schon oben erwähnten einen von Perrin, der spontan nach langem Krankenlager mit Genesung endete.

Die rechtzeitige Trepanation und Unterbindung des blutenden Gefässes ist bei der heutigen Asepsis fast immer eine lebenrettende Operation.

Wodurch also sind beide Erkrankungen zu unterscheiden?

Die Lähmungen durch Quetschung treten meist sofort auf, diejenigen durch Druck eines intracraniellen Blutergusses erst nach einiger Zeit. Doch auch das giebt kein durchaus sicheres Unterscheidungsmerkmal: unser Patient hatte Lähmungen sofort nach dem Unfall, bekam andere allmählich hinzu.

Zwei Momente aber sind es, die bei ihm eine wenigstens hochgradige Blutansammlung zwischen Dura und Knochen mit einer gewissen Sicherheit auszuschliessen berechtigten: das Fehlen einer erheblichen Pulsverlangsamung — die geringste bei dem Patienten beobachtete Pulsfrequenz betrug immer noch 60 Schläge in der Minute — und das Fehlen der Pupillenerweiterung auf der Seite der Arterienverletzung, und, wie oben entwickelt, musste erstere rechts liegen. —

Auf die geringe linksseitige Mydriasis möchte ich, da die Reaction der Pupille erhalten war, und da Lähmungen der übrigen vom Oculo-

motorius versorgten Muskeln fehlten, kein besonderes Gewicht legen, möchte sie auch nicht für die Annahme eines gekreuzten Rindencentrums für den Oculomotorius verwerthen.

Seit Hutchinson die Pupille der Seite erweitert sah, an welcher die Section einen Bluterguss zwischen Dura und Knochen aufwies, haben zahlreiche Beobachtungen an Patienten, v. Bergmann daneben am Versuchsthier festgestellt, dass partieller Hirndruck auf einer Seite Erweiterung der Pupille auf der gleichen nach sich zieht, wahrscheinlich wohl durch Druck auf den Oculomotorius-Stamm. So spricht sich wenigstens Ransohoff[1]) aus, der vor kurzer Zeit trepanirte und die Blutung aus der Meningea stillte in einem Falle, bei dem freilich die Symptome des Hirndruckes, Benommenheit, schnarchende Respiration, zuerst erhebliche Verlangsamung, dann Beschleunigung des Pulses, vorhanden waren, aber jegliche Weichtheil- oder Knochenverletzung, jeder Hinweis auf die Seite der Erkrankung fehlte, mit alleiniger Ausnahme der hochgradigen, einseitigen Pupillenerweiterung.

Das Vorhandensein eines Contusionsherdes der rechten Hemisphäre war demnach wahrscheinlicher bei unserem Patienten, doch war bei dem Mangel jeder Weichtheilverletzung und jeden Anzeichens einer Knochenverletzung die Annahme einer ausgedehnten schweren Gehirnverletzung nicht zu machen.

Die Autopsie ergab aber, wie erwähnt, bei dem Fehlen auch der geringsten Continuitätstrennung im Knochen eine Zerstörung der rechten Grosshirnhemisphäre, die an Ausdehnung allerdings ganz erheblich unsere Erwartungen überstieg, obwohl sie sich in der Rinde nur auf die Theile der motorischen Region beschränkte, welche den paretischen Nerven nach den Beobachtungen von Charcot, Ferrier, Hitzig, Bernhardt, Vetter u. A. entsprechen musste. Der untere Theil der vorderen Centralwindungen war sehr stark zerfetzt, mit Blutextravasaten durchsetzt, entsprechend gerade dem Centrum für Facialis und Hypoglossus. Der während des Lebens gelähmte linke Abducens fand sich frei von jeder pathologischen Veränderung. Auch die grossen Ganglien waren unbeschädigt.

Dass die ausgedehnte Zerstörung im Gehirn nicht das Product einer zufälligen Apoplexie, beweist neben dem festgestellten Trauma, das gerade die entsprechende Stelle am Schädel getroffen hatte, das bei dem jugendlichen Individuum auch zu erwartende Fehlen pathologischer Veränderungen am Gefässsystem, die Zerfetzung der Ge-

1) Archiv f. klin. Chirurgie. Berlin 1891. S 229.

hirnsubstanz, wie sie sich durch das Flottiren im aufgegossenen Wasser kennzeichnete, das Vorhandensein zahlreicher, punktförmiger Hämorrhagien in der Umgebung des grossen Quetschungsherdes und in der Pia, der Ausguss der Sulci mit Blut.

Wenn nun auch die Annahme eines Contusionsherdes gemacht werden kann, so ist doch die Bestimmung des Sitzes der Contusion schwierig, oft unmöglich. Das lehren auch die wenigen ähnlichen Beobachtungen. Soweit sie einwandsfrei sind, gestatte ich mir, sie in Kürze mitzutheilen.

Ich habe in der Literatur im Ganzen nur 6 durch die Section bestätigte Fälle gefunden.

1. Casper-Liman, Gerichtliche Medicin. 1876. Thl. II. S. 258. (v. Bergmann, Lehrb. der Schädelverletzungen.)

74jähriger Mann, überfahren; weiche Bedeckungen und Knochen des Schädels unverletzt. Ueber der Grundfläche des kleinen Gehirns eine liniendicke Schicht dunklen geronnenen Blutes. An der Seite dieses Ergusses ein Riss im Gehirn von einem halben Zoll Länge und einem halben Zoll Tiefe.

2. Waters, Medico-chirurgical Transactions. Vol. XLVI. p. 115. (v. Bergmann, ...)

Nach einem heftigen Schlag aufs Gesicht Schwäche und Taubheitsgefühl auf der rechten Seite, Unfähigkeit zu schlucken. Singultus. 24 Stunden später Tod. Keine Schädelfractur, aber eine doppelte Zerreissung des rechten Pedunculus cerebelli bis in den Boden des 4. Ventrikels.

3. Forster, Guy's Hospital Reports. 1875. Vol. XX. (v. Bergmann, Lehrb. der Schädelverletzungen.)

Tödtlicher Sturz aus der Höhe mit Bruch des 4. Cervicalwirbels. Der Schädel heil. Das Hirn stark gequetscht, seine Substanz zerfleischt und überall von kleinen Extravasaten durchsetzt. In den Ventrikeln flüssiges Blut.

4. Alcock, Lancet 1877. Vol. I. p. 346. (v. Bergmann, Lehrb. der Schädelverletzungen.)

Mann, Sturz von einem Hochofen. Complicirte Luxation am Knie und Wunde an der Stirn. Amputirt, Tod. Quetschungsherd an der Basis des linken Schläfenlappens.

5. Rowland, St. Georg's Hospital Reports. Vol. VIII. p. 420. (v. Bergmann, Lehrbuch der Schädelverletzungen.)

Bei der Section eines überfahrenen, an der linken Schädelseite fast scalpirten Mannes im unversehrten Schädel ein Bluterguss über der rechten Hemisphäre und eine Zermalmung der unteren Fläche des hinteren und mittleren Lappens derselben Seite bis in eine Tiefe von einem Zoll.

6. Müller, A. (Virchow-Hirsch. 1889.)

Nach einem Schlage mit einem Zaunpfahle auf den rechten Vorderarm und Kopf Bewusstlosigkeit, die dann wieder aufhörte. Am 3. Tage Fieber, maniakische Zustände, Tod.

Ohne Verletzung des knöchernen Schädels Contusion am linken Stirn- und Schläfenlappen. Meningitis.

Zwei weitere Fälle scheinen auch hierher zu gehören, sind aber nicht zur Obduction gekommen. Ich führe sie dennoch an, da der eine einen interessanten Symptomencomplex bietet, der andere operativ behandelt und geheilt ist.

7. Schmidt, Hermann J. W., Militärärztliche Zeitschrift. 1889. (Virchow-Hirsch. 1889.)

Ein Husar, der einen Hufschlag gegen den Kopf erhalten, wird bewusstlos eingebracht. Coma, geringe Parese des rechten Armes. Am nächsten Morgen kommt er zum Bewusstsein; noch leichte Parese des rechten Armes. Er schreibt Zettel, er könne nicht hören und nicht sprechen. Allmähliche Besserung. Er wird mit Schwerhörigkeit auf dem linken Ohr und stotternder Sprache entlassen.

Schmidt sucht die Erklärung in einer Läsion (kleinen apoplektischen Herden) des linken Stirnlappens an der Broca'schen Windung, verbunden mit einer Apoplexie des linken Labyrinths, und meint, dass diese Läsionen erst durch einen Fall auf den Hinterkopf erzeugt seien.

8. Allingham, Herbert, Trephining for cerebral haemorrhage. Clin. soc. of London. 20. April 1889. (Virchow-Hirsch. 1889.)

Nach einem Trauma Benommenheit, später linksseitige Krämpfe, zunehmende Verschlimmerung.

Trepanation rechts, grosses Blutgerinnsel zwischen Dura und Gehirn, Contusion des letzteren.

In diesen beiden Referaten ist nicht ausdrücklich erwähnt, ob der Schädel intact geblieben war. In den sechs übrigen handelt es sich meist um zufällige Sectionsbefunde, oder ihre mir zugängliche Beschreibung ist so wenig ausführlich, dass sie zur Aufstellung diagnostischer Regeln nicht verwerthet werden kann. Das aber beweisen sie so gut, wie der unsrige, dass das Fehlen jeder äusseren Verletzung, jedes Knochenbruchs und die Geringfügigkeit der Erscheinungen den Verdacht auf schwere, ausgedehnte Zerstörungen im Gehirn nicht beseitigen darf.

Der Schluss, wie vorsichtig die Prognose bei Traumen des Gehirns zu stellen sei, liegt auf der Hand. Selbst in den Fällen, wo das Leben nicht gefährdet ist, was wird aus den Contusionsherden? Zweifellos heilen viele derselben, ohne dauernde Störungen zu verursachen, aber andererseits sah Bryant noch bei Patienten, die

mehrere, bis zu 8 Monaten, gesund gewesen waren, nach ihrem aus anderen Gründen oder doch noch infolge der Verletzung eingetretenen Tode deutliche Zeichen einer Hirnverletzung oder Folgeerscheinungen derselben. Selbst der relativ günstige Ausgang in Vernarbung kann Epilepsie und andere schwere Folgezustände nach sich ziehen.

Wenn man nun diese Zerstörung in der Hirnsubstanz, diese Durchsetzung derselben mit Blutgerinnseln und klinisch das rasche, plötzliche Ende des Patienten gesehen hat, fühlt man sich zu der Frage gedrängt, ob nicht operativ, vielleicht durch Ausräumung des Blutgerinnsels und Tamponade Hülfe möglich, das in unserem Falle verderblich gewordene Hirnödem hintanzuhalten wäre.

In Hinsicht auf die Therapie aber glauben wir uns wohl in Uebereinstimmung mit der grössten Mehrzahl der Chirurgen, dass das Abwarten das richtigste Verfahren ist. Freilich ist unser Patient rasch an acut auftretendem Hirnödem zu Grunde gegangen. Aber wenn man berücksichtigt, dass ohne allen Zweifel ein grosser Theil von Hirncontusionen ausheilt, ohne dass Oedem sich hinzugesellt, so wird man gerade in Fällen, wo die Schädelkapsel intact ist, sich erst recht nicht entschliessen, diese zu öffnen, zumal man nicht einmal sicher ist, ob nicht durch Entfernung des Schutzdaches gerade das gefürchtete Hirnödem um so leichter auftritt. Nur die Vermuthung, dass durch weitere Nachblutungen schwere und lebensgefährliche Zustände entstehen, wenn zur Hirncontusion sich der Hirndruck gesellt, kann uns zu operativem Handeln auffordern, und nur die unmittelbare Lebensgefahr würde das Aufgeben des besten Schutzes für die Verwundung in der Tiefe rechtfertigen. Allerdings haben Allingham, Warren, Horsley und Andere bei Contusionsherden operirt und Heilung erzielt, aber auch nicht in Fällen, in denen Weichtheile und Knochen unverletzt waren. Auch dem Vorschlage Horsley's, in allen Fällen von intracranieller Blutung die Art. carot. communis zu unterbinden, können wir ebensowenig wie Krönlein beistimmen.

Bei der grossen Elasticität, die der Schädel nach den Untersuchungen von Bruns, Félizet besitzt, ist die Quetschung der von ihm beherbergten incompressiblen, aber zart structurirten Hirnsubstanz erklärlich; hat man doch auch Zerreissungen der Art. meningea beobachtet, ohne dass der Schädel gebrochen war.

Jede den Schädel mit nicht zu kleiner Oberfläche treffende kräftige Gewalt hat zunächst eine Formveränderung der elastischen Schädelkapsel zur Folge. Erst wenn die Compression über die Elasticitätsgrenze hinausgeht, erfolgt die Continuitätstrennung, das

Zerspringen. Die angegriffene Stelle des convexen Schädels wird zunächst flach gelegt.

Sehr hübsch hat Félizet diese Gestaltveränderungen mittelst Paraffinfüllungen des Schädels, den er aus einiger Höhe zu Boden warf, dargethan. Der Paraffinausguss zeigte entprechend der Auffallstelle nicht allein Abflachung, sondern selbst napfförmige Vertiefung.

Besonders leicht erklärt sich das Zustandekommen einer erheblichen Gestaltänderung, eines bedeutenden Eindrucks am Schädel, ohne dass er bricht, bei dem zwar kräftigen Aufschlagen eines Körpers mit ziemlich geringer Fläche, der aber vermöge seiner eigenen Elasticität nicht nachhaltig wirkt, sondern schnell zurückspringt, wie in unserem Falle der unbeschlagene Pferdehuf, und dem Schädel das Zurückfedern in die alte Form gestattet.

Unter der Impression wurde die Hirnsubstanz direct zerdrückt, der Blutaustritt aus den zerrissenen Gefässen und Capillaren that das Uebrige. Zudem repräsentirt der Fall mit der entgegengesetzten Schädelseite gegen die Wand eine mit breiterer Fläche wirkende Gewalt, die eine weniger intensive, aber um so extensivere Abflachung der Convexität des Schädels, Compression der betreffenden Hemisphäre, somit ein starkes Ausströmen der Cerebralflüssigkeit aus derselben nach der in diesem Falle schon verletzten Seite herbeiführte, wo der von Duret so genannte cône de soulèvement wie ein Schröpfkopf wirkt. Die andrängende Fluth zerreisst ihr Bett und mit ihm die Blutgefässe, längs denen dasselbe verläuft.

Auch in den früher beobachteten Fällen tritt deutlich die Wirkung des Contre-Coup, der bei unserem Patienten Mitschuldiger war, und des nach einer der eingedrückten Seite gegenüber liegenden Stelle strömenden und dort Zerreissungen bewirkenden Liquor cerebrospinalis hervor: im Falle 1 hatte die Ueberfahrung an den Weichtheilen und dem Schädel keine Spuren hinterlassen, aber der Riss sass im Kleinhirn, also an einer sehr geschützten Stelle der Schädelhöhle, die wohl kaum von directer Gewalt getroffen ist; im Fall Waters bewirkte ein Schlag aufs Gesicht Zerreissung des Kleinhirnschenkels bis in den Boden des 4. Ventrikels.

Der von Rowland secirte Mann war offenbar in tangentialer Richtung von dem Rade gestreift, hatte also eine ausgedehnte, wenn auch vielleicht nicht sehr tiefe Abflachung des Schädels erlitten. Auf der gegenüberliegenden Seite war die Hirnsubstanz zermalmt.

Aehnlich liegt Fall 6.

Dass der Schädel nicht zersprang, scheint in einigen Fällen auf eine Milderung des Stosses durch den vorgehaltenen Arm, durch den

vorherigen Sturz auf die Füsse, wie in 3 und 4, in anderen auf die erwähnte wenig tief gehende Impression, die aber auf ein um so grösseres Schädelgebiet einwirkte, zurückzuführen zu sein.

Wir wollen zum Schluss aber nicht unterlassen, auf die wichtige forensische Bedeutung derartiger Beobachtungen noch ganz besonders hinzuweisen.

XXIII.

Aus dem städtischen Krankenhause Moabit, chirurg. Abtheilung des Herrn Prof. Sonnenburg.

Ueber intrauterin entstandene Missbildungen der Extremitäten und ihr Verhältniss zur wahren Spontanamputation.

Von

Dr. Theodor Schrader,
Volontärarzt.

(Mit 2 Abbildungen im Text.)

Zu der grossen Zahl der in der wissenschaftlichen Literatur bekannt gegebenen Beobachtungen von Peromelie eine weitere hinzuzufügen, würde ein kaum mehr als casuistisches Interesse beanspruchen dürfen, wenn uns dieselbe nicht ermöglichte, den bisher allgemein anerkannten Arten der Entstehungsweise dieser Missbildungen eine neue, bisher nicht hinlänglich gewürdigte, zum mindesten nicht eindringlich genug hervorgehobene anzureihen.

Wenn wir absehen von rein phantastischen Vorstellungen, wie noch z. B. derjenigen Andry's[1]), dass „bei dem Gedränge und Eifer der Samenfäden, in das Ei zu gelangen, es leicht geschehen könne, dass dieses zarte Gebilde Schaden nehme, die Glieder verrenke und breche", so sind seit der Niederlage solcher Evolutionisten zur Deutung der in Frage kommenden Missbildung hauptsächlich drei wesentlich verschiedene Entstehungsarten aufgestellt worden: eine bald ganz dunkel gelassene, bald durch Einflüsse der Blut- oder Nervenbahn begründete Bildungshemmung (Haller, Vrolik, Bischoff); Gangrän, zumal durch intrauterine Fractur bedingt (Billard, Chaussier, Desormaux, Grätzer, Richerand); sogenannte spontane Amputation durch amniotische Adhäsionen (Montgomery, Simonart, Geoffroy St. Hilaire, Credé u. A.). Zumal die letztere erfreute sich schnell einer stetig wachsenden Zustimmung und verdrängte oft andere Anschauungen in nicht immer ganz gerechtfertigtem Grade; ermöglichte sie doch die Erklärung einer grossen Reihe menschlicher Missbildungen in völlig ungezwungener und mechanisch wohlbegründeter Weise, für die man früher allerlei

1) Bischoff, Handwörterbuch der Physiologie. Bd. I. S. 883.

nicht immer sicher bewiesene hemmende Einflüsse ins Feld geführt hatte. Ich beschränke mich darauf, nur zu erwähnen, wie Ektopien der Bauchorgane, die schräge Gesichtsspalte, die angeborenen Unterlippenfisteln und -wärzchen u. a. m. erst durch den erbrachten Beweis amniotischer Adhäsionsbildung völlig verständlich wurden, dass Ahlfeld[1]) sogar die Entstehung von Doppelmonstren durch Spaltung der Dotteroberfläche infolge allzu starker Spannung der Zona pellucida — also in ganz analoger Weise — erklären will, und gehe in Folgendem nur auf die Pathogenese der Peromelie ein.

Seitdem Montgomery[2]) die Aufmerksamkeit der Aerzte auf den Einfluss lenkte, welchen amniotische Adhäsionen in Form von Bändern und Fäden auf die Entstehung angeborener Verstümmelungen der Extremitäten hätten, häuften sich bald die Berichte über so gedeutete Fälle, und wohl allgemein ward die zuerst von Simpson[3]) aufgestellte Unterscheidung zwischen Bildungshemmung und Spontanamputation angenommen. Danach verstehen wir unter Spontanamputation die Ablösung schon gebildeter Körpertheile, beispielsweise unter der Einwirkung abschnürender Amniosfäden; wir finden also als Resultat eines solchen Vorganges ein verstümmeltes Glied, welches das Aussehen eines gewöhnlichen Amputationsstumpfes darbietet. Hingegen sind nicht durch amniotische Abschnürung entstanden, daher mit dem vorderhand nichts präjudicirenden Namen einer Bildungshemmung zu belegen diejenigen Fälle von Peromelie, wo sich an dem verbildeten Gliede einzelne periphere Theile vorfinden, welche unterhalb der anzunehmenden Absetzungsstelle gelegen und in ihrer Entwicklung auf einer niederen Stufe geblieben sind.[4]) Diese ebenso logische wie in den thatsächlichen Verhältnissen wohlbegründete Unterscheidung suchte merkwürdiger Weise Simpson[5]) wieder zu durchbrechen, indem er Perobrachier, welche an ihrem Unterarmstumpf Hand- oder Fingerrudimente aufwiesen, dadurch als zur Spontanamputation gehörig rechnete, dass er annahm, letztere seien das Product einer beginnenden Reproduction, wie sie bei niederen Thieren vorkommt. Simpson nahm an, dass auch dem Menschen — wenngleich nur während des Embryonallebens — ein solches Reproductionsvermögen, dessen Resultate um so mangelhafter

1) Die Missbildungen des Menschen. Bd. II. Leipzig 1880.

2) Dublin Journ. of Med. Science. Vol. I. p. 140.

3) Dublin Journal 1836. 9.

4) Vgl. auch Braun (Med. Zeitg. des Vereins für Heilkunde in Preussen 1833. Nr. 3. S. 13).

5) London med. and surg. journ. I. p. 129.

seien, je complicirter der abgetrennte Theil gebaut war, zukomme und am längsten auf den gipfelnden Körpertheilen beharre. Doch blieb mit Recht diese Art, Perobrachier mit Hand- oder Fingerrudimenten als durch amniotische Adhäsionen Amputirte hinzustellen, die vereinzelte Ansicht eines Einzelnen. Leider scheint aber hierdurch die sonst doch scharf genug präcisirte Unterscheidung zwischen spontan amputirter und bildungsgehemmter Peromelie verwischt worden zu sein; wenigstens fand ich in der Literatur nicht wenige Fälle, welche, als Spontanamputation gedeutet, mit nichten hierzu gehören. Als Beispiel erwähne ich nur den Fall von Hebra[1]): ein sonst wohlgebauter Landmann besass rechts nur das Olecranon als einzigen knöchernen Bestandtheil des Unterarms, welcher einen Stumpf bildete und dem fünf Fingerfragmente von der Form und Grösse von Kinderzehen aufsassen. Hebra bezeichnet nun dies als Amputatio intrauterina antebrachii et manus; mit Recht bestreitet Richter[2]) die Berechtigung hierzu; der Fall sei als Bildungshemmung aufzufassen, über deren Pathogenese er uns dann freilich im Dunkeln lässt. Hingegen erweiterte Ahlfeld[3]) den Wirkungskreis der Amniosbänder um eine weitere wohlbegründete Modalität, indem er auf ihren spaltenden Einfluss bei Verdoppelungen von Fingern oder Zehen hinwies: „in einigen Formen dieser Doppelbildungen scheint das Amnion die Trennung zu übernehmen, welches in Form von Fäden die Anlageknospen für die Finger sehr wohl theilen kann, wie ich ein solches Vorkommniss in meinen Beobachtungen registrirt habe. Sonst kann auch der Darm eine gemeinsame Anlage spalten, wie wir dies bei der doppelten Blase beobachten können." Auf Grund nachfolgender Beobachtung, für deren Ueberlassung zur Veröffentlichung ich meinem hochverehrten Chef, Herrn Professor Sonnenburg, allen Dank schulde, glaube ich berechtigt zu sein, den amniotischen Adhäsionen noch eine andersartige Einwirkung auf das Zustandekommen der Peromelie zuschreiben zu dürfen, als Spaltung und Amputation.

Der jetzt 23jährige Porzellanmaler Johann Cherdle[4]) weiss anamnestisch nichts von irgend einer Missbildung bei einem seiner 13 Geschwister oder bei einem sonstigen Blutsverwandten anzugeben. Ebensowenig ist ihm etwas davon bekannt, ob sich bei seiner Geburt etwas Regelwidriges zugetragen habe. Auf die Verbildung seines linken Armes will er erst im 5. Lebensjahre durch Neckereien seiner Spielgenossen

1) Zeitschrift der Gesellschaft der Aerzte zu Wien 1850.

2) Schmidt's Jahrbücher. Bd. LXXI. S. 77.

3) l. c. S. 9 und 10.

4) Der Kranke wurde am 14. November 1892 in der freien Vereinigung der Chirurgen Berlins vorgestellt.

aufmerksam geworden sein; doch war er schon damals so an dieselbe gewöhnt, dass er beim Ankleiden, Essen u. s. w. keine Hülfe nöthig hatte. Nachdem ein Versuch, das Gymnasium zu absolviren, missglückt war, besuchte er $1\frac{1}{2}$ Jahr lang eine Fachschule für Porzellanmalerei; nachdem er noch ein Jahr bei einem Meister gearbeitet hatte, konnte er — nunmehr 15 Jahre alt — in ausreichender Weise sich selbst sein Brod verdienen. Im Frühjahr 1891 stellte sich zuerst bei ihm ein leichter Husten ein, verbunden mit mässigem Auswurf; doch fühlte er sich dabei subjectiv ganz wohl, so dass er erst am 7. April 1892 die innere Abtheilung des städtischen Krankenhauses Moabit aufsuchte, wo eine Infiltration der rechten Lungenspitze und Tuberkelbacillen im Sputum nachgewiesen wurden. Im August desselben Jahres wurde der Kranke wegen einer completen Mastdarmfistel auf unsere Abtheilung verlegt und die Spaltung durch den Sphinkter vorgenommen. Nach vollendeter Wundheilung wieder der inneren Abtheilung überwiesen und von dieser aus bald darauf auf seinen Wunsch entlassen, befindet er sich zur Zeit im städtischen Krankenhause im Friedrichshain; zu seiner Lungenphthise hat sich — wie schon in unserer Anstalt festgestellt wurde — noch Kehlkopftuberculose hinzugesellt.

Der Kranke ist von schlanker Statur (1,74 Meter) und gracilem Knochenbau; er ist sonst im Allgemeinen wohlgebildet, insonderheit bestehen keine weiteren Missbildungen (Lippen, Gaumen u. s. w.).

Schon am Gürtel der oberen Extremität lässt sich ein Unterschied zwischen der rechten und der linken feststellen. Bei gleichmässiger Haltung derselben entspricht die rechte Schulterblattspitze etwa dem 8., die linke nur dem 6. Brustwirbeldornfortsatze; die Länge der Basis scapulae beträgt daher links nur 13 Cm. gegen 16 Cm. rechts. Sonst sind weder durch das Auge, noch durch das Gefühl weitere Abnormitäten des linken Schulterblattes nachzuweisen, ebenso keine Verschiedenheit im Bau der beiden Schlüsselbeine.

Alle Bewegungen im linken Schultergelenk erfolgen in völlig normaler Weise. Der linke Oberarm erscheint nach dem Augenmaass um ein Geringes kürzer, als der rechte, was aber mehrfach vorgenommene Messungen nicht bestätigen konnten. Auch ist der Umfang desselben nur um $1\frac{1}{2}$ Cm. geringer als der rechte. Am Humerus sind keine Besonderheiten zu tasten; nur die Fossa olecrani ist vielleicht etwas tiefer als am rechten Arm.

Dagegen ist der linke Vorderarm in einen 10 (mit Einschluss des Handanhängsels 11) Cm. langen und 21 Cm. Umfang haltenden Stumpf verwandelt, während der normal gebildete rechte Unterarm 26 Cm. misst und 23 Cm. grössten Umfang aufweist. Dieser Stumpf ist im Ellbogengelenk gut gegen den Oberarm beweglich, so dass der Kranke mit Leichtigkeit nach Art der Jongleure zwischen Stumpf und Biceps allerlei Gegenstände — so in seinem Gewerbe die Porzellanteller, aber auch ganz dünne Sachen, wie beispielsweise Spielkarten — längere Zeit fixiren kann, während Pronation und Supination nur in soeben wahrnehmbarer Ausdehnung möglich sind. In diesem Vorderarmstumpf lassen sich Ulna und Radius als zwei unverhältnissmässig massige Knochen getrennt abtasten. Die Processus styloidei beider Knochen sind deutlich durchzufühlen; der-

jenige der Ulna erscheint mehr spitz, derjenige des Radius mehr abgerundet. Das Olecranon ist in auffällig guter Entwicklung vorhanden.

Hieran schliesst sich an Stelle der Hand ein kurzes, nur 1 Cm. langes und 5 Cm. breites, anscheinend rein häutiges Gebilde an, in dem Knochen oder Knorpel eben nicht durchzufühlen sind. Am radialen Rande desselben sitzen zwei scheinbar nur eingliedrige und mit Nägeln versehene Fingerchen von 8 und 6 Mm. Länge; wenigstens fehlen Einkerbungen oder Hautfurchen, welche eine Gliederung in Phalangen andeuten könnten, auch lässt sich bei ihnen kein Knorpel oder Knochen durch den Tastsinn nachweisen. Ulnarwärts von ihnen befinden sich noch drei kleine, rundliche, polsterartige Höckerchen von Stecknadelkopfgrösse, welche wenig hervorragen, und deren Haut völlig glatt ist. Auf der Beugeseite und an der Grenze zwischen Vorderarmstumpf und diesem Handrudiment zeigt sich in der Haut, etwas ulnarwärts vom Processus styloideus radii, eine blind endigende, trichterförmige Grube; die Haut ist dort völlig verschieblich und in keiner Weise etwa dem Knochen adhärent. Von diesem Trichter aus zieht eine flache Rinne zwischen dem am meisten ulnarwärts gelegenen der drei Fingerhöckerchen und einer dem Processus styloideus ulnae entsprechenden, mamillenähnlichen Prominenz bis auf die Streckseite des Unterarmes, wo sie sich in die übrige, sonst völlig glatte und normale Haut verliert.

Im Sulcus bicipitalis ist die Arteria brachialis deutlich pulsirend zu fühlen, dann aber nichts mehr von den Gefässverhältnissen zu ermitteln. Die Sensibilität ist überall eine völlig normale. Die elektrische Untersuchung ergiebt isolirt am Vorderarm auftretende Contractionen von besonders am Radius anschwellenden Muskelmassen. Hierbei, wie auch bei activer Flexion des Unterarmes, welche der Kranke mit solcher Kraft ausführen kann, dass es bei dem kurzen Hebelarm kaum möglich ist, dieselbe zu verhindern, vertieft sich etwas jene oben beschriebene trichterförmige Grube.

Unsere beiden Abbildungen zeigen den Kranken mit gestrecktem und mässig gebeugtem Unterarm; durch *r* ist die Stelle der Rinne, durch *g* diejenige der Grube bezeichnet.

Mir will scheinen, dass die Deutung unseres Befundes und die Herleitung der Pathogenese dieser Perobrachie eine leichte ist. Den Schlüssel zur Erklärung liefert jene trichterförmige Grube mit der sich ihr anschliessenden Rinne. In diesem Trichter dürfte ein amniotisches Band inserirt und sich in der Richtung der Rinne um den Rand der einstigen „schaufelförmigen Fingerknospe" herum auf die Streckseite der damaligen Armanlage geschlagen haben, um dann durch die freie Eihöhle bis zu seinem anderen Ansatzpunkte zu ziehen, den wir wohl an eine benachbarte Stelle des Amnios verlegen dürfen. Sein Einwirken auf das Wachsthum der linken oberen Extremität äusserte sich nun am auffallendsten bei der Entwicklung der Hand, wo es in mehr als einer Ebene — besonders stark, wie die geringere Entwicklung der drei dortigen Finger im Vergleich zu den beiden

mehr radialwärts gelegenen wahrscheinlich macht, an der ulnaren Seite — dieselbe hemmend beeinflussen konnte, während die am Vorderarm eintretende Störung eine so viel geringgradigere wurde, dass dort ein en miniature gebildeter, sonst aber fast normaler, wenn auch etwas plumper Unterarm entstehen konnte. Hier war jenem Bande eben nur in einer, in der der Wachsthumsrichtung des Gliedes diametral entgegengesetzten Richtung eine Hemmungswirkung möglich; dies tritt besonders zu Tage bei Betrachtung der beiden Röhren-

Fig. 1.

knochen des Vorderarmstumpfes. Dieselben sind auffallend voluminös und keineswegs „en miniature" zierlich; man gewinnt unschwer die Vorstellung, als ob dieselben durch eine in ihrer Längsrichtung wirkende Kraft gewissermaassen in sich zusammengeschoben und so ihre schlanke Säule in massige, kurze Pfosten verwandelt worden wäre. Diesem Eindruck entspricht auch der im Vergleich zur Länge auffallend erhebliche Umfang des linken Vorderarmstumpfes (21 : 10 gegen 23 : 26 rechts).

Secundär ist wohl erst entstanden die aus der nur im geringsten Grade mögliche Pronation und Supination erfahrungsgemäss anzunehmende Verwachsung zwischen Ulna und Radius. Es ist wohl ohne

Weiteres klar, dass hier von einer Spontanamputation im eigentlichen, strengen Sinne nicht die Rede sein kann. Amputirt ist eben überhaupt nichts; Vorderarm und Hand sind da, nur hypoplastisch, weil, und zwar in verschiedenem Maasse, beeinflusst und in ihrer Entwicklung gehemmt durch eine Gewalt, von der uns eine greifbarere Vorstellung selbst im höheren Lebensalter des Perobrachius zu machen die glücklicher Weise vorhandene Grube und Rinne erlauben.

Solche Fälle wie der beschriebene sind nun keineswegs selten, vielleicht ebenso häufig wie die wahren Spontanamputationen. Der Zufall wollte, dass etwa 5 Monate nach der Entlassung unseres Patienten ein 16jähriger Junge wegen Unterschenkelbruchs unserer

Fig. 2.

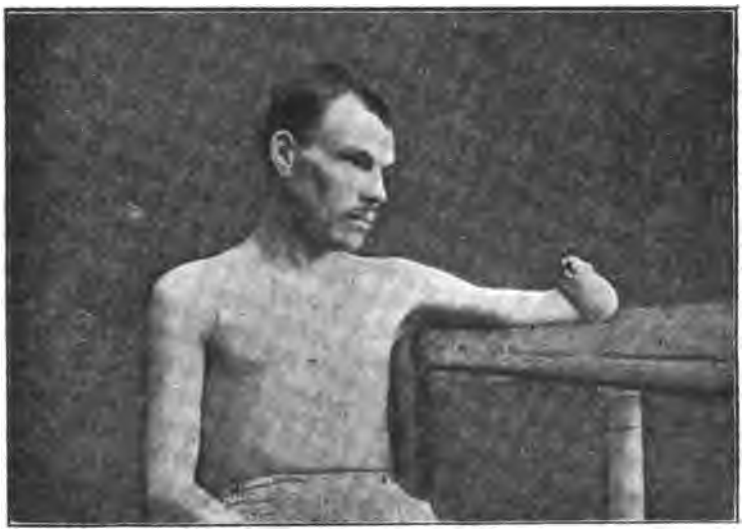

Krankenhausabtheilung zugeführt wurde, welcher an seinem rechten Vorderarm fast dieselben Verhältnisse wie die eben erwähnten darbot, nur dass das häutige Handrudiment keinerlei Andeutung von Fingeransätzen aufwies, und dass jeglicher Anhaltspunkt für den früheren Ansatz eines amniotischen Fadens fehlte; die Haut war überall glatt und zart. Dass alsdann der Gedanke an eine derartige causa efficiens ferner liegt, ist nicht zu verwundern. Es ist dann sogar nöthigen Falls eine genauere Erwägung geboten, ob die vorliegende Bildungshemmung zu erklären sei durch Einflüsse der Blut- oder Nervenbahn — also Hypoplasie infolge primärer Obliteration eines Hauptgefässes oder nach primären Veränderungen der Spinalwurzeln des

Rückenmarks und der Grosshirnganglien — oder ob trotz des Fehlens nachweisbarer Anhaltspunkte doch am wahrscheinlichsten amniotische Adhäsionsbildung im Spiele gewesen sei. Dennoch muss es überraschen, bei Durchsicht der ja in recht stattlicher Zahl veröffentlichten Beobachtungen von Peromelien besonders unter den sogenannten Spontanamputationen nicht wenige zu finden, auf welche das vorher erwähnte Urtheil Richter's über den Hebra'schen Fall passt. Und nur bei den wenigsten Fällen von Bildungshemmung lässt uns der Beschreiber nicht darüber im Unklaren, dass er hierunter eine Hemmung der Entwicklung durch amniotische Fäden versteht; nirgends aber findet sich eine Andeutung darüber, wie diese Einwirkung mechanisch aufzufassen sei.

So lesen wir bei J. Geoffroy St. Hilaire[1]) wohl eine breite Darstellung der von seinem Vater mitbegründeten Lehre vom Einfluss der lames ou brides placentaires, welche nicht nur durch Unterdrückung des Kreislaufs die Entwicklung hindern, sondern auch durch Zuführung neugebildeter Blutbahnen excessiven Wuchs — also Akromegalie wie Gigantosomie — verursachen könnten, aber wir vermissen völlig eine scharfe Unterscheidung von Hemmung und Abschnürung, so dass er folgende interessante Beobachtung, welche combinirt Spaltbildung im Ahlfeld'schen Sinne und die von mir an obigem Falle dargelegte Hemmungswirkung amniotischer Fäden aufs Deutlichste aufweist, ohne Weiteres als Spontanamputation registrirt: „je dois à mon père l'observation et le portrait d'un jeune homme, peintre en batimens à Caen, dont le membre superieur gauche présente un vice de conformation très-rémarquable. L'humerus est complet et forme, à son extrémité inférieure, une sorte de coude très-saillant, après lequel il semble que la main vienne immédiatement; tant l'avant-bras est peu développé. Cette main se termine par deux doigts bien distincts, bien séparés et dont chacun, pourvu de muscles propres, peut se mouvoir indépendamment de l'autre. L'un des doigts, l'externe, présente une conformation normale, l'autre, interne, simple d'abord, est terminé par deux phalanges onguéales, pourvues chacune d'un petit ongle alongé". Diese Beschreibung und die beigegebene Abbildung machen es mehr als wahrscheinlich, dass hier amniotische Fäden, mindestens zwei an Zahl, die Spaltbildung von Finger und Hand und die Bildungshemmung des Vorderarms zu Wege gebracht haben. Dennoch lässt sich Geoffroy St. Hilaire die Gelegenheit

1) Histoire générale et particulière des anomalies etc. Bruxelles 1837. II, 481 u. III, 373.

entgehen, seinen brides placentaires einen neuen Wirkungskreis zuzuweisen.

Des Weiteren sah Heller[1]) einen 4½ monatlichen Fötus, bei welchem der eine Fuss im Fussgelenk stark gebeugt und durch ein dickes Convolut von Membranen, die vom Nabelstrang abgingen, an den Unterschenkel geheftet war. Natürlich war in diesem Falle die Hemmung der Entwicklung noch nicht so in die Augen springend; ich erwähne diese Beobachtung nur deswegen, weil Hohl[2]) sie im Kapitel der Spontanamputation aufführt, ohne auf den wesentlich andersartigen Hemmungsmodus aufmerksam zu machen. Ferner sind zu erwähnen die Beobachtungen von Härdtl, Grenser und Kormann. Die erstere[3]) betrifft ein 3 tägiges Kind. Der eine Vorderarm ist, vom Ellbogenhöcker an gemessen, 1″ 6‴ lang; beide Vorderarmknochen sind vorhanden, enden mit abgerundeter Spitze in den Weichtheilen, sind gesondert und im geringen Grade auch von einander verschieblich; das Ellbogenbein ist etwas länger als die Speiche. Die Weichtheile enden in einen abgerundeten Hautstumpf. Gerade an der Stelle, wo die freibewegliche Spitze der Ulna an die Haut stösst, ist eine narbige Einziehung derselben in einer Länge von 3‴ zu bemerken. Nach innen von dieser sitzt auf dem Stumpf ein halbkugeliger Hautwulst von 4‴ Durchmesser auf, der 2‴ hoch und von einer kreisförmigen Hautfalte, die sich jedoch ganz ausgleichen lässt, umgeben ist. Aus diesem Hautwulst entspringen fünf, von aussen nach innen an Grösse zunehmende, ½—1‴ hohe und ebenso breite, stumpfkegelförmig mit dem Grunde aufsitzende, halbkreisförmig gestellte, weiche Erhabenheiten. Knorpelkerne sind nicht durchzufühlen, und von den Handwurzelknochen fehlt jede Spur. Es fehlt aber auch jede Andeutung darüber, ob und wie Härdtl diesen Fall von den wahren Spontanamputationen getrennt wissen will, zu denen ihn zu rechnen die vorhandenen Hand- und Fingerreste auf das Entschiedenste verbieten. Mir scheint die in der Schilderung hervorgehobene, als narbig bezeichnete Einziehung sehr dafür zu sprechen, dass dort ein amniotischer Strang inserirt und seiner Zeit in ähnlicher Weise, wie in meinem Falle, seines Amtes gewaltet habe. Ein merkwürdiges Schicksal hat den Grenser'schen[4]) Fall betroffen. Die Frau, um die es sich handelte, bot folgende Verhältnisse: Olecranon und ein Stück Ulna erhalten; dann

1) Beiträge zur pathol. Anatomie. Stuttgart 1835.
2) Die Geburten missgestalteter, kranker und todter Kinder. Halle 1850. S. 139.
3) Zur Entwicklungsgeschichte der sogenannten spontanen Amputationen. Zeitschrift der Wiener Aerzte 1852.
4) Schmidt's Jahrbücher. Bd. LXXI. S. 77.

endet der Vorderarm in einen kurzen Stumpf, und auf diesem sitzen zwei kleine, mit Nägeln versehene, warzenähnliche Finger. Dieser Befund macht es mir unmöglich, diese Beobachtung zu den wahren Spontanamputationen zu rechnen, während ich andererseits natürlich nur mit einer gewissen Reserve dafür plaidiren kann, ihn trotz nicht erwähnter Anhaltspunkte für amniotische Adhäsionsbildung als Analogon des von mir beschriebenen Perobrachiers aufzufassen. Wie aber wurde er gedeutet? „Jene Beobachtungen von Hebra, Grenser, Härdtl", sagt der Referent, „in welchen keine Ligamente in der Nähe der abgesetzten Glieder, aber Nagelbildungen an den Amputationsnarben angetroffen wurden, schliessen eine Spontanamputation nicht aus, da wir wissen, dass nach chirurgischen Amputationen Erwachsener[1]) auch zuweilen Nagelbildungen an den Amputationsnarben vorkommen." Ich glaube nicht, dass es gerechtfertigt ist, aus dieser pathologischen Seltenheit einen so weitgehenden, allgemeinen Rückschluss zu ziehen.

Indem ich es mir versage, aus der ungemein reichen Literatur über Spontanamputation alle Fälle — so allein einige zwanzig aus dem Förster'schen Handbuch — aufzuführen, die, sicher keine Spontanamputationen, vielleicht in der an der Hand meines Falles dargelegten Weise zu deuten wären, wofür ich aber den nachträglichen Beweis nicht erbringen könnte, erübrigt es mir noch, auf die Kormann'sche Arbeit einzugehen. Kormann[2]) scheidet mit aller wünschenswerthen Schärfe von der Spontanamputation, welche sich wiederum aus den beiden Gruppen der eigentlichen Abschnürungsdefecte und der (auch nach Fractur entstehenden) Branddefecte zusammensetzt, die Kategorie der Bildungsdefecte. Als solche sieht er alle Peromelien ohne Narben an und setzt sie in Analogie mit angeborenem Mangel des Humerus oder Radius, der angeborenen Hüftluxation u. s. w. Als Ursache derselben sei bisweilen Trauma, bisweilen Entzündung (documentirt durch Verwachsung von Ulna und Radius), bisweilen nichts nachgewiesen. Zur letzteren Art rechnet Kormann seine eigenen acht Fälle und sieht besonders den vierten und achten als unwiderlegliche Beweisstücke für Bildungshemmung an. Das sind sie denn auch, aber sie sind nach meinem Dafürhalten ebenso unwiderlegliche Beweisstücke für Bildungshemmung, verursacht durch amniotische Fäden, was ich von den übrigen 6 Fällen nicht nachweisen kann. In hervorragendem Grade gilt dies

1) Bruns, Schmidt's Jahrbücher. Bd. LXXX. S. 285.

2) Ueber intrauterin entstandene Defectbildungen der Extremitäten und ihr Verhältniss zur Spontanamputation. Jahrb. f. Kinderheilk. Neue Folge. Bd. XV. S. 410. 1880.

von Kormann's viertem Fall. Bei dem 1½ jährigen Knaben ist die rechte Hand verstümmelt. Auf der Dorsalseite derselben finden sich drei Erhebungen, welche ½ Cm. lang und auf denen drei grosse Nägel sitzen, deren dritter durch eine Längsfurche in 2 Nägel getheilt ist. Etwa 1 Cm. hinter dem zweiten und dritten Nagel ist eine längliche, narbenähnliche Einziehung zu sehen. Auf der Volarfläche sieht man einen vollständig ausgebildeten Daumenballen stark in die Vola manus hineingedrückt und hier mit der ganzen Fläche verwachsen, sowie einen annähernd normalen Kleinfingerballen. Zwischen beiden eine tiefe, narbenähnliche Einziehung. Am vordersten Ende der Hand erheben sich vier kleine, runde, durch seichte Furchen von einander getrennte, in einer Reihe neben einander stehende Wülste, auf deren Rückseite die oben beschriebenen Nägel sitzen. Der Daumenballen läuft in den ersten, der Kleinfingerballen in den letzten Nagelwulst aus. Handgelenk und Carpus normal, hingegen existiren nur 3 Metacarpi, an die sich je eine Phalanx anschliesst. Ich denke, wir haben nicht nöthig, mit Kormann ein unbekanntes X als Ursache dieser Entwicklungshemmung anzusehen. Die beiden beschriebenen Gruben, die Spaltbildung des einen Nagels weisen gebieterisch auf die Wirkung amniotischer Fäden hin; die auf drei reducirte Zahl der Metacarpi und Phalangen zwingen zu der weiteren Annahme, dass die Bandmassen in diesem Falle nicht nur in einer der Wachsthumsrichtung diametral entgegengesetzten, sondern auch in einer zu derselben senkrechten Richtung bildungsstörend eingewirkt haben. Auch in Kormann's 8. Fall deutet die Spaltbildung der Mittelhand, wenn auch Gruben nicht erwähnt werden, auf die gleiche Entstehungsart hin: direct an Ulna und Radius des bis dahin normalen rechten Armes setzen sich ohne Vermittlung von Carpalknochen zwei articulirende Metacarpi an, welche divergiren, und von denen derjenige des Radius noch ein zweites, mit ihm articulirendes Knochenstück trägt. So entsteht eine in 2 Zacken gespaltene Mittelhand. Vielleicht dass hier nicht, wie in den bisher erwähnten Fällen, ein ovofötales oder rein fötales, sondern ein rein amniotisches Adhäsionsband vorlag — ist es doch nicht ausgeschlossen, dass Stränge letzterer Art auch in solchen Fällen von Entwicklungshemmung eingewirkt haben, wo nicht nur Gruben und Rinnen, sondern auch Spaltbildungen fehlen und daher ohne Untersuchung der Nachgeburt die Deutung mit Sicherheit nicht möglich ist, sobald nicht unzweideutig primäre Störungen der Blutbahn und des Centralnervensystems nachzuweisen sind.

Als Ergänzung dieser Erörterungen möchte ich noch einer Mit-

theilung von Heusinger[1]) gedenken, welche uns eine Art von Fernwirkung amniotischer Fäden zeigt: bei wahrer Spontanamputation des rechten Unterschenkels war der rechte Oberschenkel kürzer als der linke (9,4 : 11 links) und ging der Hals des Femur fast im rechten Winkel vom Schenkelkopf ab. Diese Fernwirkung, zumal mit Ueberspringen eines Gelenkes, ist selten, wie schon v. Ammon[2]) hervorhebt: „Missbildungen der oberen Extremitäten, selbst wenn sie sehr bedeutend sind und ein Stehenbleiben auf tiefer Stufe der Entwicklung bedingten, sind in der Regel nicht mit Missbildungen ihrer nächsten knöchernen Stützen am Truncus und der entsprechenden Gelenkpfanne verbunden; selten beobachtet man dies bei ähnlichen angeborenen Deformitäten der unteren Extremitäten." Auch mein Perobrachius zeigte ja keine Abnormitäten am Ellbogen- und Schultergelenk; vielleicht wäre — was aber ohne anatomische Untersuchung schwer zu entscheiden — die anscheinend geringere Entwicklung des linken Schulterblattes so zu erklären. Endlich möge nicht unerwähnt bleiben, dass, wie bei der wahren Spontanamputation, so auch bei mechanisch bedingter Bildungshemmung die Nabelschnur in seltenen Fällen die Rolle der Simonart'schen Ligamente übernehmen kann. So berichtete Henoch[3]) in der Sitzung der Gesellschaft der Charitéärzte vom 28. Juli 1892: „in einem meiner Fälle war ich auch im Stande, die Ursache der Hemmungsbildung nachzuweisen. Es hatte sich nämlich die Nabelschnur derartig um den Unterschenkel des Kindes gelegt, dass eine starke Compression die Folge gewesen war, die man nach der Geburt noch deutlich wahrnehmen konnte. Der ganze Unterschenkel und der Fuss blieben in der Entwicklung erheblich gegen die andere Körperhälfte zurück."

Es liegt mir nun natürlich fern, etwa jeden Fall von Peromelie, sofern er sich nicht durch das vollständige Fehlen der peripher von der Absetzungsstelle gelegenen Theile als zur wahren Spontanamputation gehörig erweist, in der Weise deuten zu wollen, dass ein amniotisches Band das Hinderniss für die Entwicklung gewesen wäre. Ich glaube allerdings für den dieser Arbeit zu Grunde liegenden Perobrachius, sowie die aus der mir zugängigen Literatur mitgetheilten Peromelien gezeigt zu haben, dass die Simonart'schen Ligamente auch noch in anderer Weise verstümmeln können, als durch Abschnüren und Absetzen, nämlich durch der Wachsthumsrichtung ent-

1) v. Ammon, Die angeborenen chirurgischen Krankheiten des Menschen. Berlin 1842. S. 132.

2) l. c. S. 128.

3) Berliner klin. Wochenschrift 1893. Nr. 16.

gegengesetzten, andauernden Druck, welcher durch wesentliche Beschränkung des Kreislaufs in den betroffenen Bezirken zur Hypoplasie der betreffenden Extremitätentheile führt. Zwischen diesen beiden Extremen sind selbstredend Uebergänge möglich und auch mehrfach beobachtet: Umschlingung der betreffenden Extremität durch einen amniotischen Strang (oder die Nabelschnur) bewirkt zwar keine Abschnürung, aber durch Druck auf ein Hauptgefäss starkes Zurückbleiben der peripher gelegenen Theile, gegebenen Falls auch Abknickungen des betroffenen Gliedes, sei es in einem Gelenk, sei es direct in der Längsaxe.[1]) Ein solcher Peromelus wird also ausser einer proximal gelegenen Schnürfurche Hypoplasie der distal befindlichen Theile aufweisen. Wie wir sehen, erklären die so mannigfach möglichen Einwirkungen amniotischer Fäden wohl den grössten Theil der beobachteten Fälle von Peromelie in ungezwungener, mechanisch klarer Weise, und Jeannel's[2]) Ansicht, congenitale Furchenbildungen und die daraus entstehenden Spontanamputationen seien nicht als mechanische Einwirkungen von Einschnürungen durch Nabelstrang oder amniotische Adhärenzen aufzufassen, sondern beruhten auf trophischen Läsionen (Sclerodermie), wird wohl den Meisten als gesucht und bizarr, sicher aber als durchaus noch nicht als das Primäre erwiesen erscheinen.

Immerhin wird eine Anzahl von gut beobachteten Peromelien übrig bleiben, wo wir weder eine abschnürende noch eine circulär oder tangential angreifende, entwicklungshemmende Wirkung von Amniosfäden nachweisen können, wo wir vielleicht sogar im Gegentheil, wenn Placenta und Eihäute gleichfalls zur Untersuchung kamen, dieselbe als unwahrscheinlich bezeichnen müssen. Zur Erklärung solcher Verbildungen sind seit Alters primäre Entwicklungshemmungen angenommen und durch primäre Alterationen der Blut- oder Nervenbahn zu begründen versucht worden; es ist billig, dass wir auch diesen, leider nur zu selten durch Thatsachen belegten Anschauungen gerecht zu werden uns bemühen.

Was nun Peromelie, bedingt durch Vermittlung der Gefässe, anbelangt, so brauche ich wohl kaum zu betonen, dass auch die Simonart'schen Stränge durch Einwirkung auf die Gefässe amputiren oder die Bildung hemmen. Hier aber handelt es sich um primäre Obliteration eines Hauptgefässes, und eine solche ist meines Wissens noch niemals erwiesen; es müsste schon eine etwa durch constitutionelle

1) Vgl. auch den am Schluss mitgetheilten Fall von Fürst.

2) Contribution à l'étude des sillons congénitaux et des amputations spontanées. Gaz. hebd. de Méd. et Chir. 1886. Nr. 35 u. 36. Virchow-Hirsch 1886. I. S. 270.

Erkrankungen bedingte Endarteriitis obliterans sein. Hingegen lehrte mich die Literatur zwei Möglichkeiten kennen, wie aus anderen Ursachen noch durch Vermittlung der Blutbahn Missbildungen der Extremitäten secundär zu Stande kommen könnten. Barkow[1]) war der Ansicht, dass bei Omphalostenose marantische Thrombosen Gangrän und Spontanamputation hervorrufen könnten. Wichtiger und den gewöhnlichen Verhältnissen besser Rechnung tragend erscheint mir eine Mittheilung aus der Dohrn'schen Klinik. Birnbacher[2]) macht in seiner Inauguraldissertation darauf aufmerksam, dass bei der normalen Lage der Frucht im Uterus mit über die Brust gekreuzten und im Ellbogengelenk gebeugten Armen die Arteria radialis wegen ihres Verlaufs an der medianen Flexionsseite des gebeugten Armes sehr leicht einer Compression ausgesetzt sei, und dieses um so eher, wenn der Druck auf diese Theile, sei es wodurch es sei, über das gewöhnliche Maass hinaus gesteigert werde. Auf die Arteria ulnaris sei ein solcher Druck ohne Einfluss, eine Obliteration derselben, bedingt durch Compression, also gewöhnlich auszuschliessen. Birnbacher sucht so, wie man sagen muss, in sehr ansprechender Weise die Genese des congenitalen Radiusdefectes zu erklären, sowie zu begründen, warum derselbe über den Ulnardefect so weitaus überwiege.

Die Ableitung der Peromelie von Veränderungen im Nervensystem endlich unterliegt der Schwierigkeit, vorgefundene Anomalien desselben als primäre zu erweisen; aus Untersuchungen des Centralnervensystems von in nicht zu hohem Alter chirurgisch Amputirten wissen wir ja, dass man stets Schwund der Rückenmarkssubstanz der betreffenden Nervenbahnen, besonders in den grauen Partien, zu erwarten hat. Auch von Perobrachiern sind genauere Untersuchungen des nervösen Systems gemacht, die gewonnenen Befunde aber recht verschieden erklärt worden. So fand Troisier[3]) bei angeborenem Mangel einer Hand und im Wachsthum zurückgebliebenen Vorderarmknochen keine Atrophie der vorderen und hinteren Wurzeln, auf Rückenmarksschnitten hingegen eine Verschmälerung der der Bildungshemmung entsprechenden Seite, kurz oberhalb der Halsanschwellung beginnend; ferner beträchtliche Atrophie an den grauen Hörnern, vorn wie hinten. Während Troisier diese Veränderungen als secundär auffasst, erklärt Leyden[4]) dieselben für primäre, weil sich in der

1) Beiträge zur pathologischen Entwicklungsgeschichte. III.
2) Drei Beobachtungen über Verkümmerung der oberen Extremitäten. Inaug.-Dissert. Königsberg 1891.
3) Arch. de physiol. IV. p. 72. 1871.
4) Klinik der Rückenmarkskrankheiten. Bd. II.

Medulla oblongata ein abgekapselter käsiger Herd vorfand, welchen Leyden in die Fötalperiode verlegen zu können glaubt. Edinger[1]) untersuchte folgenden Perobrachius anatomisch: Fehlen der linken Hand und eines grossen Theiles des linken Unterarms. An den Oberarm setzt sich, durch ein Ellbogengelenk verbunden, ein etwa kinderfaustgrosser Stummel an, welcher am unteren Ende eine bohnengrosse Prominenz zeigt, auf der zwei kleine Höckerchen erkannt werden. Edinger fand nun, dass weder Ulna noch Radius an ihrem unteren Ende einen Processus styloideus oder einen Knorpelüberzug hatten, und fasste deswegen diesen Fall als wahre Spontanamputation auf, worüber sich immerhin noch streiten lässt. Im Centralnervensystem zeigte sich Atrophie der den in Frage kommenden Nerven angehörigen Wurzeln und der weissen Rückenmarkssubstanz im Bereich der letzteren, sowie Atrophie des Vorderhorns und Zurückbleiben der motorischen Rindenzone des Gehirns im Wachsthum. Wohl mit Recht fasst Edinger alle diese Degenerationsvorgänge als secundär auf; liegt doch kein Grund vor, ein primäres Atrophiren der motorischen Rindenzone anzunehmen. Dagegen kommt Davida[2]) in seinem Falle zu entgegengesetzten Anschauungen. Es handelte sich bei ihm um einen 40jährigen Perobrachius, den er folgendermaassen skizzirt: Oberarm normal. Der Vorderarm ist ein kurzer Stumpf, welcher flectiren, aber nicht proniren oder supiniren kann; Ulna und Radius erwiesen sich denn auch als mit einander verwachsen. An diesen Stumpf schliesst sich ein weiches, elastisches Gebilde mit fünf kurzen Fingern. Davida gelangte nun im Verlauf seiner Untersuchungen zu dem Ergebniss, Factoren wie intrauterine Amputation oder Aehnliches seien als das Primäre auszuschliessen, da sich sonst nicht erklären liesse, warum hintere wie vordere Spinalwurzeln derjenigen Nerven, welche zu der mit Peromelie behafteten Extremität gingen, consequent aus einer geringeren Zahl von Wurzelfäden beständen und um beinahe die Hälfte dünner seien, als auf der gesunden Seite; gegen diese Ansicht spräche auch die rudimentäre Hand. Das Vorhandensein der letzteren widerspricht nun allerdings der Annahme einer wahren Spontanamputation, nicht aber derjenigen einer anders wie mechanisch bedingten Entwicklungshemmung. Im Uebrigen erscheint mir auch in diesem Falle der Nachweis einer primären neuropathischen Affection nicht mit aller Sicherheit erbracht, so dass, wenn

1) Rückenmark und Gehirn in einem Falle von angeborenem Mangel des Vorderarms. Virchow's Archiv. Bd. LXXXIX. S. 46. 1882.

2) Ueber das Verhalten der Spinalwurzeln und Spinalganglien der Halsnerven in einem Falle von Perobrachie. Virchow's Archiv. Bd. LXXXVIII. S. 99.

die Möglichkeit einer nach im frühesten Embryonalleben entstandenen Veränderungen des Centralnervensystems secundär auftretenden Peromelie noch keineswegs als a priori unmöglich hingestellt sein soll, dennoch betont werden muss, dass ihr thatsächliches Vorkommen bisher ebensowenig sicher erwiesen ist, als das von fötalen, primären Gefässobliterationen.

Wir würden demnach über die Entstehungsarten der Peromelie etwa folgende schematische Eintheilung aufstellen können:

I. Entwicklungs(oder Bildungs-)hemmung

1. durch amniotische Adhäsionen oder die Nabelschnur
   a) vermittelst circulären Druckes und secundärer Hypoplasie der peripher gelegenen Theile,
   b) vermittelst peripheren Druckes, entgegengesetzt der Wachsthumsrichtung;
      α) reine Hypoplasie der gipfelnden Theile,
      β) Spaltbildung,
      γ) Abknickung im Gelenk oder in der Continuität der Längsaxe [1]);
2. durch primäre Obliteration von Blutbahnen (?);
3. durch primäre Anomalien oder Degenerationsprocesse im Centralnervensystem (?).

II. Wahre Spontanamputation

1. durch abschnürende Amniosstränge oder die Nabelschnur;
2. durch Gangrän der gipfelnden Theile
   a) nach Trauma (intrauterine Fractur),
   b) nach Thrombose.

Diese Ordnung unterscheidet sich von anderen Rubricirungen durch das Fehlen zweier, sonst meist mit aufgeführter ursächlicher Momente: der narbigen Schrumpfung infolge von Hautentzündung als Ursache von Spontanamputation und der „unbekannten primären Ursachen" der Bildungshemmung. Die erstere erscheint mir doch noch nicht über jeden Zweifel hinaus erwiesen zu sein; Rédard [2]), welcher angeborene Einschnürungen operativ beseitigte, fand dabei subcutan gelegenes Narbengewebe, so dass dieser oft erwähnte Fall eher gegen jene Annahme spricht. Desgleichen möchte ich mich nicht Ausführungen anschliessen, die wie Erlich [3]) und Koster [4]) sich mit der ein-

1) Natürlich sind Combinationen dieser drei Unterarten häufig.
2) Sillon congénital du membre inférieur gauche. Gaz. de Paris 1889. No. 28.
3) Virchow's Archiv. Bd. C.
4) Anatomisch onderzoek eener angeborene misforming der linken bovenste extremiteit. Nederl. Weekblad vor Geneeskund. 1856. No. 13 u. 14. — Canstatt's Jahrb. 1857. IV. S. 16.

fachen Feststellung einer primären Bildungshemmung begnügen, statt „nach den Ursachen zu forschen, wodurch eine Hemmung in der Entwicklung herbeigeführt worden und in welcher Weise durch die Hemmung eine Modification in der Weiterentwicklung des Organs eintreten musste". [1]) Koster z. B. liefert die höchst genaue anatomische Beschreibung einer Perobrachia. Klinisch betrachtet, musste man den Fall wohl zur wahren Spontanamputation zählen. Es zeigte sich jedoch, dass die Vorderarmmusculatur sich mit wirklichen Sehnen an die Knochenenden oder Hals und Fascie anhefteten, somit ganz (?) vorhanden und nur in ihrer Entwicklung zurückgeblieben waren. Koster stellt sich nun die Entstehung solcher Defecte so vor, dass die bildende Kraft am Endpunkt des Gliedes am geringsten sei; daher rühre der völlige Mangel der Hand, während im Vorderarm wohl eine so zu sagen quantitativ verminderte, aber im Charakter nicht veränderte Entwicklung stattgehabt hätte. Mir liegt es näher, hier eine doppelte Wirkung im Handgelenk angreifender, amniotischer Bandmassen anzunehmen: einmal eine durch circulären Druck die Hand amputirende, dann aber auch eine durch peripheren, der Wachsthumsrichtung diametral entgegengerichteten Druck die Vorderarmsentwicklung hemmende, so dass der Unterarm nur eine Länge von 7 1/2 Zoll erreichen konnte. Hingegen führt als neues ursächliches Moment für die Entstehung von bildungsgehemmten Peromelien obige Eintheilung den pepripher angreifenden Druck auf, den ausser der Nabelschnur auch die Amniosstränge zur Geltung bringen können; derselbe dürfte — ganz abgesehen von den Spaltbildungen im Ahlfeld'schen Sinne — durch den von mir beschriebenen und die aus der Literatur zu entnehmenden, bisher falsch gedeuteten Fälle hinlänglich erwiesen sein. Von allen mir zugänglichen Veröffentlichungen über unseren Gegenstand fand ich nur in den Arbeiten von Miram [2]) und v. Holst [3]) Eintheilungen aufgestellt, welche eine Rubrik enthielten, die dem Wortlaut nach die von mir hervorgehobene Entwicklungshemmung mit enthalten könnte; jedoch fehlte in den vorhergehenden Erörterungen jede Andeutung, dass jene Autoren diesen Modus gekannt hätten.

Ich erachte es als über den Rahmen dieser Arbeit hinausgehend, noch auf die Pathogenese der amniotischen Stränge selbst, auf ihre Aetiologie und den Streit über fötale, amniotische und ovoamniotische

1) Ahlfeld, l. c. S. 147.

2) Zur Casuistik der spontanen Amputationen und ihrer Folgezustände. Inaug.-Dissert. Dorpat 1877.

3) Zur Lehre von der Selbstamputation. Inaug.-Dissert. Dorpat 1863.

Adhäsionsbildung eingehen zu wollen. Doch möchte ich es mir nicht versagen, noch kurz die therapeutische Seite der Peromelie wenigstens andeutungsweise zu berühren; wenn auch unser Perobrachius sich seit seinem 15. Lebensjahr selbst sein Brod verdienen konnte und zu operativem Einschreiten gar keine Veranlassung bot, so liegt doch die in Frage kommende Behandlung lediglich auf chirurgischem Gebiet und mag daher noch kurz besprochen werden.

Der durch Rédard vollführten Entfernung angeborener Einschnürungen an Händen und Füssen gedachte ich schon früher. Abgesehen hiervon ist seit jeher vielfach geübt worden die Entfernung nicht völlig spontan amputirter Finger- und Zehenreste, sowie die Durchtrennung zwischen einzelnen Phalangen bestehender Verwachsungen. Ebenso häufig wird von Entfernung doppeltgebildeter Phalangen oder überzähliger Finger berichtet, wobei als Curiosum erwähnt sein mag, dass einer mit sechs Fingern gesegneten Frau, was durch Verdoppelung des ganzen Kleinfingers bedingt war, der Operateur den Daumen entfernte, natürlich ohne vielen Dank später von seiner Patientin zu ernten. Der einzige mir bekannt gewordene Fall, welcher zu grösserer chirurgischer Thätigkeit Veranlassung gab, ist von Fürst[1]) behandelt und geheilt worden. Bei dem 2jährigen Kinde bestand partielle Abschnürung des linken Daumens; der zugehörige Metacarpus fehlte. Der rechte Arm war etwas verkürzt; seine Ulna in ihrer Mitte in einem Winkel von 130° nach der Radialseite zu geknickt. Der rechte Radius war gleichfalls in seinem unteren Drittel geknickt und dort auffallend dünn. Der Daumen der rechten Hand war nach innen geschlagen und sein Ballen atrophisch und die ganze Hand so nach innen und oben flectirt, dass sie fast parallel mit dem Oberarm lief. Entsprechend dem unteren Theil der Ulna zeigt die Haut zwei flache, grubenförmige Narben und eine ebensolche, 2 Cm. im Durchmesser haltende an der Knickungsstelle der Ulna. Fürst, welcher mit Recht diese ganze Verbildung als ein Werk amniotischer Bandmassen ansieht, entfernte natürlich das Daumenrudiment einfach durch Abbinden; dann aber folgte die subcutane Tenotomie der MM. flexor carpi radialis, abductor pollicis longus und extensor pollicis longus et brevis, Streckung der Hand und Pappschienenverband. Der kosmetische Erfolg war ein befriedigender, die erzielte Function eine gute.

1) Das Amnion in seiner Beziehung zu fötalen Missbildungen. Archiv für Gynäkologie. Bd. II. S. 315.

XXIV.

Aus dem städt. Krankenhause Moabit (Berlin), chirurgische Abtheilung des Herrn Prof. Dr. Sonnenburg.

Zur Aetiologie der Sepsis, Pyämie und Osteomyelitis,

auf Grund bacteriologischer Untersuchungen des Blutes[1])

von

Dr. P. Canon,
Assistenzarzt.

Das Blut ist bei Sepsis, Pyämie und Osteomyelitis verhältnissmässig selten bacteriologisch untersucht worden, meist wurde nur die bacteriologische Untersuchung der localen Krankheitsherde vorgenommen.

Die Untersuchung des Leichenblutes wurde vielleicht deshalb nur selten ausgeführt, weil man dieselbe wegen der schnell eintretenden Fäulniss für anfechtbar hielt.

So sagt Koch[2]), dass er selten Fäulnissbacterien in menschlichen Leichentheilen vermisst habe, trotzdem die Section 15 bis 20 Stunden nach dem Tode gemacht war.

Aehnlich äussert sich Rosenbach[3]), dass man von bacteriologischen Blutuntersuchungen nach dem Tode nicht viel zu halten hätte.

Das Leichenblut wird zur Untersuchung entweder aus dem Herzen oder aus einer oberflächlichen Vene (am besten der Vena mediana) entnommen. Bei der Entnahme aus dem Herzen ist es allerdings möglich, dass man Mikroorganismen im Blute findet, welche nach dem Tode aus den Lungen in das Herz gelangt sind. In einem Fall von Sepsis, bei welchem grosse verfaulte Lungeninfarcte bestanden,

1) Nach einem Vortrage, gehalten in der 60. Sitzung der „freien Vereinigung der Chirurgen Berlins" am 13. November 1893 im Krankenhause Moabit.

2) Untersuchungen über die Aetiologie der Wundinfectionskrankheiten. Leipzig 1878.

3) Mikroorganismen bei den Wundinfectionskrankheiten des Menschen. Wiesbaden 1884.

wurden im Herzblut zahllose Fäulnissbacillen und einige Streptokokken gefunden, während das Armvenenblut frei von Mikroorganismen war. In den Lungeninfarcten fanden sich ebenfalls Fäulnissbacillen und wenige Streptokokken (Fall 45). In diesem Falle waren also keine Fäulnissbacillen kurz vor dem Tode im Blutkreislauf vorhanden gewesen, denn sonst würden dieselben in Armvenenblute der Leiche gefunden worden sein; sie gelangten aber aus den grossen faulenden Lungeninfarcten nach dem Tode ins Herz und wurden im Blute desselben gefunden.

Dagegen hat sich die Untersuchung des Leichenblutes aus der Armvene immer als einwandsfrei erwiesen. Um den Werth dieser Untersuchung festzustellen, wurde zunächst von 50 Leichen, welche nach einander zur Section kamen, das Blut aus der Armvene verimpft; die Impfungen fanden gleich nach dem Tode, 1, 2, auch 3 Tage nach demselben statt. Es wurden niemals Fäulnissbacillen gefunden und nur in solchen Fällen überhaupt Mikroorganismen, in denen durch die Krankheit der betreffenden Patienten ein solcher Befund erklärt war.

Diese Untersuchungen sind dann später sehr häufig gemacht worden und haben sich immer einwandsfrei gezeigt. Grosse Fäulnissbacillen fanden sich nur einmal in Armvenenblute einer Leiche (Fall 21), aber in diesem Fall bestand jedenfalls bereits während des Lebens eine Allgemeininfection des Blutes mit Fäulnissbacillen, welche vom Darm aus eingedrungen waren.

Die Untersuchung des Blutes aus der Armvene wurde so vorgenommen, dass zunächst die Haut nach gründlicher Desinfection mit einem geglühten Messer durchschnitten wurde, darauf die Vene; das Blut wurde nun aus der Tiefe der Wunde ohne Berührung der Haut mit einer Platinöse entnommen und auf Agargläser ausgestrichen; ich impfte jedesmal 4—6 Gläser, in jedes 6—8 Tropfen; die Menge des Blutes entsprach ungefähr derjenigen, welche beim Lebenden aus der Fingerstichwunde verimpft wurde.

Verunreinigungen sind nicht zu fürchten, man erhält die betreffenden Mikroorganismen in Reincultur. Es wurden niemals 2 Arten von Eiterkokken im Armvenenblute gefunden; dies beruht wohl nur auf einem Zufall.

Die Zahl der aufgehenden Colonien ist fast immer eine grosse; Streptokokken scheinen im Allgemeinen in grösserer Zahl, als Staphylokokken zu wachsen; die ersteren wuchsen häufig in dicht gedrängten Colonien. Wenn die Untersuchungen längere Zeit nach dem Tode gemacht werden, etwa 24—48 Stunden nachher, so nimmt

die Zahl der Colonien bedeutend zu; schon aus diesem Grunde ist es nöthig, möglichst bald nach dem Tode zu impfen.

Wegen der grösseren Anzahl von Mikroorganismen, welche nach dem Tode im Blute vorhanden sind, ist auch die Untersuchung des Leichenblutes durch Blutpräparate am Platze, in einigen Fällen ist dieselbe nothwendig (wie im Fall 37). Im lebenden Blute ist es bei Sepsis gewöhnlich nicht möglich, in Blutpräparaten Mikroorganismen zu finden (siehe Fall 2 und 22).

Wenn im Armvenenblute der Leiche Bacterien gefunden werden, so sind dieselben auch während des Lebens dort vorhanden gewesen; es ist mit diesem Befunde die Allgemeininfection, die Sepsis, erwiesen. In den inneren Organen findet man dieselben Mikroorganismen (in Fall 2, 3, 19 und in 2 Fällen von septischer Diphtherie wurden die inneren Organe untersucht und in ihnen dieselben Mikroorganismen, wie im Armvenenblute, in reichlicher Menge gefunden).

Es fragt sich andererseits, ob ein negativer Befund im Armvenenblute auch darauf schliessen lässt, dass das übrige Blut von Mikroorganismen frei ist. Kurz vor dem Tode und nach demselben vermehren sich die Bacterien im Blute sehr schnell, sie werden deshalb immer in grösserer Menge im Armvenenblute der Leiche nachgewiesen. Sind hier gar keine Bacterien vorhanden, so erscheint der Schluss gerechtfertigt, dass auch das übrige Blut frei ist von Bacterien oder nur so wenige enthält, dass diese nicht weiter ins Gewicht fallen. Unterstützt wird diese Annahme durch die bacteriologischen Untersuchungen in Fall 38, 41 und 53; in diesen Fällen bestand ein Verdacht auf Allgemeininfection, aber die Impfungen des Leichenblutes waren negativ; ebenso wurden in den inneren Organen keine oder nur ganz spärliche Mikroorganismen gefunden. Aus diesem Grunde wurde in den Fällen, in welchen das Armvenenblut der Leiche keine Mikroorganismen enthielt, eine Allgemeininfection des Blutes ausgeschlossen.

Die Untersuchung des Leichenblutes aus der Armvene ist wichtig in jedem Falle, bei dem irgendwie Verdacht auf Sepsis vorliegt.

In zwei Fällen von Phthisis pulmon., einem Falle von Uteruscarcinom (Nr. 15), einem Falle von Verbrennung (Nr. 3), ferner in Fall 13 und einigen anderen wurde erst durch diese Untersuchung die Aufmerksamkeit auf die vorliegende Sepsis gelenkt.

Die Untersuchung des lebenden Blutes ist dadurch erschwert, dass trotz gründlicher Desinfection der Haut in deren Poren Haut-

staphylokokken lebensfähig bleiben und auf den mit Blut geimpften Gläsern Colonien bilden können, welche aus dem Blut gewachsen zu sein scheinen. Diese Hautkokken unterscheiden sich zwar meist von den pathogenen Eiterkokken — sie sind gewöhnlich grösser und verflüssigen langsamer die Gelatine —, aber zuweilen gleichen sie denselben völlig.

Die Gefahr der Verunreinigung durch die Hautstaphylokokken ist verschieden gross, je nach der Art der Blutentnahme. Das Blut wurde durch Stich in die Fingerkuppe oder aus einer oberflächlichen Vene (Vena mediana) mittelst einer sterilen Spritze entnommen. Bei der letzteren Methode sind die Hautkokken weniger zu fürchten, auch gewinnt man mit ihr mehr Blut. Andererseits ist es bei fettreichen Personen oft schwer, mit der Canüle der Spritze in die Vene zu kommen, und dann sind vielleicht im Venenblute im Verhältniss weniger Mikroorganismen vorhanden, als im Capillarblute, weil dieselben in den Capillaren sich festsetzen können.

Wenn das Blut aus der Fingerstichwunde entnommen wurde, so wurde vor Allem darauf geachtet, möglichst viel Blut zu erhalten; es wurden meist 30—40 Oesen Blut verimpft (s. meine Mittheilungen über bacteriologische Blutuntersuchungen bei Sepsis. Deutsche med. Wochenschr. 1893. Nr. 43).

Beide Methoden, besonders die Impfung aus der Stichwunde, erfordern Controluntersuchungen. Zu diesen gehört häufige Wiederholung der Blutuntersuchung, genaue Vergleichung der im Blut gefundenen Mikroorganismen mit den im Eiter befindlichen und die Untersuchung des Leichenblutes, wenn die Patienten starben.

Letztere Controluntersuchung ist die wichtigste; ist sie nicht möglich, so ist grössere Vorsicht geboten.

Diese Controluntersuchungen wurden anfangs nicht immer vorgenommen, weil erst im Laufe der Zeit das Bedürfniss derselben sich herausstellte; infolgedessen wurden später eine Anzahl von Befunden im lebenden Blut gestrichen, bei denen Controluntersuchungen fehlten; in einigen dieser Fälle war bei mehreren Impfungen der Staphyloc. alb. in Reincultur gewachsen.

In der Literatur finden sich auch zuweilen solche Blutbefunde ohne jede Controle verzeichnet, fast immer handelt es sich dann um den Staphylococc. alb.; Streptokokken habe ich selbst niemals als Verunreinigung gefunden.

Die grösste Mehrzahl der veröffentlichten Blutbefunde bei Sepsiskranken ist jedoch durch Controluntersuchungen gestützt.

Bereits Rosenbach (l. c.) hat mehrmals Blutimpfungen bei Sepsis-

kranken vorgenommen, meist mit negativem Erfolge, in einem Falle mit positivem; hier fand er mehrmals Steptokokken und Staphylokokken im Blute, zum ersten Male 7 Tage vor dem Tode.

Dann hat Garré[1]) in drei Fällen bei Osteomyelitis Staphyloc. aur. im Blute gefunden, einmal darunter im lebenden (3 Tage vor dem Tode). v. Eiselsberg[2]) fand bei 10 fiebernden Verletzten im Blute Streptokokken; ein Theil dieser Patienten starb an Sepsis, andere blieben am Leben und hatten zum Theil gar keine septischen Erscheinungen. Derselbe Forscher[3]) veröffentlichte später vier Fälle, bei welchen diagnostisch die positiven Befunde im lebenden Blute wichtig waren; drei dieser Patienten starben, im Leichenblute fanden sich dieselben Mikroorganismen, welche im lebenden Blute gefunden worden waren. Ferner fand v. Eiselsberg[4]) in einem Fall von acuter Osteomyelitis im lebenden Blute den Staphyloc. aur.

Czerniewsky[5]) fand im Blute von fünf septischen Wöchnerinnen Streptokokken; in den Organen der Leichen fanden sich dieselben Kokken.

Marie Raskin[6]) hat 2mal im lebenden Blut, 2mal an der Leiche nach Scharlach Streptokokken gefunden.

Sänger[7]) fand 2mal bei Osteomyelitis und 2mal bei Endocarditis im lebenden Blute, welches er aus der Vene mit einer Spritze entnahm, Staphylokokken; alle vier Patienten starben.

Brunner[8]) hat in einem Falle von chronischer Pyämie bei häufigen Untersuchungen den Staphyl. alb. u. aureus im lebenden Blute gefunden; im Leichenblut und Eiter fanden sich dieselben Mikroorganismen.

Dann beschreibt Blum[9]) zwei Fälle von kryptogenetischer Sepsis, bei welchen im lebenden und im Leichenblute der Staphyloc. alb. nachgewiesen wurde.

---

1) Zur Aetiologie acut eitriger Entzündungen. Fortschritte der Medicin 1885. Nr. 6.

2) Kokken im Blute fiebernder Verletzter. Wiener med. Wochenschr. 1886.

3) Wiener klin. Wochenschr. 1890. Nr. 38.

4) Nachweis von Eiterkokken im Schweisse eines Pyämischen. Berliner klin. Wochenschr. 1891. Nr. 23.

5) Archiv f. Gynäkologie. Bd. XXXIII. 1888.

6) Aetiologie der wichtigsten Complication des Scharlachs; ref. im Centralbl. für Bacter. Bd. V. 1889.

7) Deutsche med. Wochenschrift 1889. Nr. 8.

8) Wiener klin. Wochenschrift 1891.

9) Zur Casuistik der kryptogenen Sepsis. München. med. Wochenschr. 1893. Nr. 16 u. 17.

Jordan[1]) fand in einem Falle von Sepsis nach Maschinenverletzung des Vorderarms bereits 14 Tage vor dem Tode Streptokokken im Blute; im Eiter und an der Leiche wurden ebenfalls Streptokokken gefunden.

Einen besonderen Bacillus fand Levy[2]) im Blute eines an Mittelohreiterung und Sinusthrombose leidenden Patienten; derselbe Bacillus wurde im Eiter und in den Thromben der Leiche gefunden; er scheint mit dem in Fall 19 beobachteten Bacillus Aehnlichkeit zu haben.

Im Leichenblute allein, ohne Untersuchung des lebenden Blutes, sind bei Sepsis, Pyämie und Osteomyelitis ebenfalls häufig Mikroorganismen gefunden worden.

Eiselsberg hat bei diesen Krankheiten nach dem Tode fast immer Eiterkokken im Blute gefunden.

Gärtner[3]) fand in vier Fällen von einschlägiger Puerperalerkrankung Strepto- oder Staphylokokken im Leichenblut.

Pfuhl[4]) beschreibt einen Fall von Allgemeininfection durch Streptokokken nach Hauterysipel.

Aehnliche Fälle haben Hartmann[5]) und Martin Hahn[6]), beobachtet.

Chautemesse[7]), Widal und Legoy fanden in einem Fall von Peritonitis das Bacterium coli commune im Leichenblut.

Den Bacillus pyocyaneus fand Karlinsky[8]) im Leichenblut und der Milz bei einer Sepsis nach Phlegmone.

Chiari[9]) fand bei einem septischen Empyem im Blute und im Eiter das Bacterium coli commune.

Marchia fava[10]) und Bignami fanden Pneumokokken im Leichenblut in einem Fall von Colitis dysenteria, Phlegmone coeci, Peritonitis, Pleuritis fibrinosa, Meningitis embolica.

Einen besonderen, bisher nicht näher beschriebenen Mikroorganismus fanden Foa und Bonome[11]); es handelte sich um einen „Fall

---

1) Die acute Osteomyelitis und ihr Verhältniss zu den pyogenen Infectionen. Beiträge zur klin. Chirurgie 1883. X, 3.

2) Centralblatt für klin. Medicin. XI, 4. 1890.

3) Archiv f. Gynäkologie. 1893. Heft 2.

4) Zeitschr. f. Hygiene 1892. XII, 4.

5) Archiv f. Hygiene 1887.

6) Virchow's Archiv. CXXIII. 1891.

7) Des infections par le Coli-bacille. Le Bullet. médical 1891.

8) Centralblatt f. Bacterienkunde 1891.

9) Prager med. Wochenschrift XVIII. 1. 1893.

10) Rif. med. VII. Nr. 252. 1891.

11) Zeitschrift für Hygiene. Bd. V. 1887. S. 403.

von Septicämie mit Kennzeichen der Milzbrandaffection"; es wurden im Leichenblute und in allen Organen Bacillen gefunden, die einige Aehnlichkeit mit den Milzbrandbacillen hatten, aber keine Milzbrandbacillen waren.

Auf die negativen Blutbefunde bei Sepsis und Pyämie in der Literatur wird später zurückgekommen werden.

Eigene bacteriologische Blutuntersuchungen wurden in circa 70 Fällen von Sepsis, Pyämie und Osteomyelitis vorgenommen. Die Fälle liessen sich nach dem bacteriologischen und klinischen Befunde, zu denen in den Fällen, welche mit dem Tode endigten, noch der Sectionsbefund kam, in 3 Gruppen theilen.

Bei der ersten Gruppe wurden Mikroorganismen im Blute gefunden, es bestanden keine Metastasen; bei der zweiten war der Blutbefund ebenfalls positiv, es bestanden Metastasen; bei der dritten Gruppe von Fällen waren keine Mikroorganismen im Blute nachweisbar, aber es waren Metastasen vorhanden.

Erste Gruppe

mit positivem Blutbefund ohne Metastasen.

Hierzu gehören zunächst 19 Fälle von Mischinfection, bei Diphtherie, Phthisis pulm. und nach Scharlach; in allen 19 Fällen wurden Streptokokken im Blute gefunden, bei den 15 Diphtheriefällen und den 2 Fällen von Phthisis pulm. im Leichenblute, bei den beiden Scharlachfällen bereits im lebenden; diese beiden Fälle werden genauer beschrieben.

Bei der Beschreibung der Fälle wird zuerst ein Auszug der Krankengeschichte mitgetheilt — derselbe wird in den Fällen, welche auch praktisches chirurgisches Interesse haben, ausführlicher gegeben —, dann folgt der Sectionsbefund, wenn der Patient starb und seciert wurde.

Zuletzt wird der bacteriologische Befund mitgetheilt. Das lebende Blut ist aus der Fingerstichwunde, das Leichenblut aus der Armvene entnommen, wenn nicht ausdrücklich eine andere Art der Impfung hervorgehoben wird. Bei den Impfungen des lebenden Blutes und des Leichenblutes ist nach Möglichkeit gleich viel Blut verwandt worden. Die Untersuchung des Leichenblutes wurde möglichst früh nach dem Tode vorgenommen, gewöhnlich bis spätestens 24 Stunden nach demselben. Die Mikroorganismen wuchsen aus dem Blute immer in Reincultur, wenn keine anderen Angaben gemacht sind.

Die Zeitdauer der septischen Erkrankung wird in allen Fällen,

in denen sich der Anfang der Infection des Blutes feststellen liess, hervorgehoben.

Fall 1. Knabe S., 7 Jahre alt. Aufnahme 22. November 1892 wegen Scarlatina.

Am 1. December zeigt sich ein apfelgrosser Drüsentumor links am Halse; Abschuppung beginnt. Temperatur, welche bereits gefallen war, steigt wieder an, 39,5°.

2. December. Temperatur zwischen 39,5 und 40°.

6. December. Incision des Halsdrüsenabscesses. Auftreibung und Schmerzhaftigkit des Leibes, welche immer mehr zunimmt. Temperatur andauernd zwischen 38 und 39°.

16. December. Gestorben.

Autopsie: Milz um das Doppelte vergrössert, Nieren vergrössert und trübe; im Abdomen geringe Mengen seröser Flüssigkeit.

Bacter. Befund: Im Blut 12 Stunden vor dem Tode Streptokokken (7 Colonien wachsen auf 20 Oesen Blut).

Fall 2. Mädchen S., 3 Jahre alt. Aufnahme 16. Juni 1892. Gestorben 23. Juni 1892.

Vor 3 Wochen Scharlach, jetzt geringes Oedem, Urin enthält ½ Volumen Eiweiss. Temperatur unregelmässig, meist zwischen 38 und 40°. Vor dem Tode 24stündige Anurie. (Urämie.)

Autopsie: Oedeme, geringer Hydrothorax beiderseits, Milz etwas vergrössert, Rinde der Nieren verbreitert und trübe.

Bacter. Befund. Blutimpfung am Tage vor dem Tode: auf 3 Gläsern zusammen 7 Colonien von Streptokokken; unmittelbar nach dem Tode auf jedem Glase circa 10 Colonien von Streptokokken.

In Nieren und Milz ebenfalls Streptokokken.

In 9 Blutpräparaten, welche am Tage vor dem Tode zugleich mit der Impfung des Blutes angefertigt und mit dem verschiebbaren Objecttisch genau durchsucht worden waren, wurden nur zwei neben einander liegende Kokken gefunden.

Der bacteriologische Befund im Fall 2 (zusammen mit dem Befunde in Fall 22) zeigt deutlich, wie wenig Aussicht man hat, im lebenden Blute bei Sepsis durch Untersuchung von Präparaten Mikroorganismen zu finden. Ferner fällt die Vermehrung der Streptokokken im Blute am letzten Tage vor dem Tode in die Augen; es wuchsen 24 Stunden vor dem Tode 2—3 Colonien auf 5—6 Oesen Blut, unmittelbar nach dem Tode gegen 10 Colonien aus einer gleichen Menge Blutes. Die Platinöse war bei beiden Impfungen dieselbe.

Es werden jetzt die Befunde der anderen Fälle von Gruppe 1 mitgetheilt.

Fall 3. W., Arbeiter, 31 Jahre alt. Aufnahme 5. October 1893. Patient fiel in eine Kalkgrube beim Löschen von Kalk und zog sich

dabei ausgedehnte Verbrennungen beider Beine, des Bauches, Rückens und der Arme zu.

Patient wird in schwerem Collaps ins Krankenhaus eingeliefert; deshalb nur oberflächliche Reinigung; zahlreiche Hautfetzen und Blasen werden abgetragen. Verband mit sterilem Mull und Holzwollekissen.

Temperatur zwischen 38 und 39°.

7. October. Erneuerung des Verbandes, gründliche Desinfection der verbrannten Theile mit Holzwollbäuschen, Wasser und Seife und Aether. Verband.

8. October. Temperatur zwischen 39 und 39,8°.

9. October. Temperatur zwischen 39,2 und 40,2°.

11. October. Gestorben.

Autopsie: Milz stark vergrössert; Hämorrhagien in den inneren Organen, auch im Gehirn.

Bacter. Befund. Auf der verbrannten Haut des Beines Streptokokken neben zahlreichen anderen Mikroorganismen, darunter Bac. pyocyaneus. Im Leichenblut zahlreiche Streptokokken.

Dauer der Sepsis 4—6 Tage.

Ob bereits in anderen Fällen von Verbrennung im Blute Mikroorganismen gefunden worden sind, ist mir nicht bekannt; dieser Fall fordert jedenfalls dazu auf, bei schweren Verbrennungen auf Mikroorganismen im Blute zu achten. Es ist übrigens nicht ausgeschlossen, dass der Eintritt der Sepsis durch die gründliche Reinigung des Patienten am 2. Tage nach der Verbrennung, durch welche zahlreiche Mikroorganismen in die geöffneten Lymphbahnen hineingedrängt worden sind, begünstigt worden ist; es würde diese Annahme für die Bädertherapie bei Verbrennungen sprechen.

Ebenfalls ein besonderes Interesse bietet der 4. Fall, weil es sich um eine Sepsis im Anschluss an ein kleines Erysipel handelt; ähnliche Fälle haben Hartmann, Martin Hahn und Pfuhl beschrieben.

Fall 4. Reichert, Frau, 36 Jahre alt. Aufnahme 16. October 1893. Gestorben 19. October 1893.

Am 12. October plötzlich eintretendes Fieber. Temperatur 40° (später Schwankungen zwischen 38,5 und 41°). Puls 120.

Ueber dem rechten äusseren Malleolus zwei geschwürige Ulcera cruris (zwei-, resp. fünfmarkstückgross), bis zur Mitte des Unterschenkels Röthung und Schwellung (Erysipel); Leistendrüsen rechts bohnengross, schmerzhaft. Milz unter dem Rippenbogen fühlbar.

Autopsie: Milz gross, schlaff; geringe parenchymatöse Trübung der Nieren und der Leber; sonst nichts.

Bacter. Befund: In der Umgebung des Ulcus, in dem erysipelatösen Unterhautzellgewebe zahlreiche Streptokokken. Im Leichenblut Streptokokken. — Dauer der Erkrankung 7 Tage.

Es folgen jetzt 5 Fälle von Streptokokken-Sepsis im Anschluss an Phlegmonen.

Fall 5. P., Mann, 30 Jahre alt. Aufnahme 8. October 1890.

Patient kommt mit dunkelblaurothem, stark geschwollenem Unter- und Oberschenkel ins Krankenhaus, den Lymphbahnen entsprechend zeigen sich grosse landkartenähnliche, schwarzblaue Flecken.

Benommenheit, trockene Zunge, starkes Erbrechen. Temperatur 38,6° Morgens, Abends 40,6°.

9. October. Einige grössere Entspannungsschnitte entleeren jauchige Flüssigkeit, permanente Irrigation.

10. October. Gestorben.

Autopsie: Endocard ist blutig gefärbt, gut erbsengrosse Auflagerungen finden sich auf den freien Rändern der Aortenklappen, kleinere auf denen der Mitralis. Milz und Nieren stark vergrössert (trübe Schwellung); ebenso Leber.

Bacter. Befund: Im Leichenblut Streptokokken.

Mit diesen Streptokokken sind eine Anzahl Thierversuche angestellt worden, welche in meiner Dissertation „Einige Versuche über künstliche Sepsis, Leipzig 1890" näher beschrieben sind; es sind die Versuche 9, 12, 16, 18, 19, 20, 21 und 22. Aus diesen Versuchen geht die sehr starke Virulenz der in diesem Fall im Blute gefundenen Streptokokken hervor.

Fall 6. Sch., Mädchen, 10 Jahre alt. Aufnahme auf die innere Station 29. October 1891. Gestorben 5. November 1891.

Vor 1/4 Jahre wurde Schwellung der Leber und Milz nachgewiesen. Seit 3 Tagen Fieber, Bewusstlosigkeit, Leib stark aufgetrieben, Leber reicht fast bis zum Nabel, Milz ist fühlbar.

Temperatur schwankt täglich in den Grenzen zwischen 37 und 41°.

Spaltung einer Phlegmone der Hand.

4. November. Decubitus am Kreuzbein und an den Hacken.

5. November. Gestorben.

Autopsie: Im Pericard etwas blutig-seröse Flüssigkeit. Milz um das Vierfache vergrössert, Leber um ein Geringes.

Enteritis. Sepsis.

Bacter. Befund: Im Leichenblut zahlreiche Streptokokken.

Dauer der Erkrankung 9 Tage.

Fall 7. P., Mann, 45 Jahre alt. Aufnahme 29. November 1892.

Ausgedehnter Bubo axillaris sin., welcher seit 8 Tagen besteht; Röthung und Schwellung erstreckt sich fast bis zur Linea sternalis nach innen, nach oben bis in die Fossa supraclavicularis und auf den Oberarm bis zum Ansatz des Musc. deltoideus, nach unten etwa bis zur 6. Rippe.

Ausgiebige Spaltung des Abscesses. Temperatur 39°. Gestorben am folgenden Tage.

Autopsie: In der Umgebung des Abscesses findet sich weitverbreitetes purulentes Oedem; Milz gering vergrössert, sehr weich.

Bacter. Befund: Im Leichenblut Streptokokken.

Fall 8. L., Frau, 42 Jahre alt. Aufnahme 21. Januar 1893. Gestorben 26. Januar 1893.

Verletzung am linken Zeigefinger beim Scheuern; nach einigen Tagen Anschwellung der Hand, deshalb Aufnahme ins Krankenhaus.

22. Januar. Handrücken, die Streckseite der Finger und des Unterarmes stark geschwollen und geröthet, an den Fingern mehrere schmutzig gefärbte Blasen. Ausgedehnte Incisionen bis zur Mitte des Unterarmes. Temperatur zwischen 38 und 39°.

24. Januar. Delirium, Zunge trocken, geringer Icterus. Entspannungsschnitte in die obere Hälfte des Vorderarmes.

25. Januar. Amputation des Oberarmes.

26. Januar. 8 Uhr Morgens Temperatur 40,6°; 10 Uhr gestorben.

Autopsie: Kleine Milz; Hyperplasie der Pulpa.

Amputationswunde ohne Eiter.

Bacter. Befund: Im Eiter Streptokokken.

Blutimpfungen: 24. Januar negativ, nach dem Tode Streptokokken.

In diesem Fall war also noch 2 Tage vor dem Tode die Blutimpfung negativ.

Fall 9. C., Frau, 46 Jahre alt. Hernia crur. dextr. incarcerata gangraenosa. 26. October 1891 Aufnahme und Operation (Abtragung eines 20 Cm. langen, gangränösen Darmstückes). Der Koth entleert sich gut, Leib nicht aufgetrieben; am 1. November Schüttelfrost; subnormale Temperatur, sonst Temperatur annähernd normal bis auf den Tag vor dem Tode (38,5°). Gestorben 4. November 1891.

Autopsie: Wunde und die in der Wunde fixirten Darmlumina sehen schmierig aus, ebenso das subcutane Gewebe in der Umgebung (Phlegmone). Anheftungsstelle des Darmes ist vom Magen circa 3½ Cm. entfernt. Keine Peritonitis.

Bacter. Befund: Im Leichenblut zahlreiche Streptokokken.

Dauer der Erkrankung 8 Tage.

In diesem Falle war die Phlegmone in der Umgebung der Bruchpforte der Ausgangspunkt für die Sepsis, es bestand hier keine Peritonitis; ebenso keine Kothstauung.

Bei Fall 10 handelt es sich um eine Sepsis im Anschluss an eine Resection des Hüftgelenkes.

Fall 10. H., Mann, 20 Jahre alt. Aufnahme 8. März 1893 auf die innere Station wegen Gelenkrheumatismus, Verlegung am 18. März auf die äussere.

Seit Anfang März Reissen, besonders in der rechten Hüfte.

Temperatur vom 8.—18. März meist zwischen 38 und 39°. Puls 118.

18. März. Rechte Hüftgegend ist besonders an der Aussenseite stark vorgewölbt, ebenso die Glutäalgegend stark geschwollen.

Operation: Unter dem Periost auf der rauhen Aussenfläche des Darmbeins wird ein grosser Abscess gefunden und eröffnet; der Abscess führt durch das Foramen ischiadicum maius in das Beckeninnere und an der Innenfläche des Darmbeins nach abwärts. Tamponade.

Allgemeinzustand bessert sich nach der Operation. Temperatur fällt etwas; starke Secretion.

22. März. Permanentes Bad.

25. März. Eiterung aus dem Foramen ischiadicum erwies sich bei jedem Verbandwechsel als sehr stark. Vom Mastdarm aus palpirt ist die innere Kleinbeckenwand mässig geschwollen und druckempfindlich.

Resection des Hüftgelenkes mit dem v. Langenbeck'schen Schnitt. Femurkopf unverändert; Pfanne etwas usurirt. Die Pfanne wird durchtrepanirt und ein Drain nach der ursprünglichen Abscesshöhle durchgeführt. Temperatur Abends 40°.

26. März. Allgemeinzustand sehr schlecht, Zunge trocken.

27. März. Temperatur Abends 40,5°.

28. März. Gestorben.

Autopsie: Durch das Foramen ischiadicum gelangt man in eine apfelgrosse, besonders nach hinten sich erstreckende Höhle, welche mit Granulationsmassen ausgekleidet ist. Am herausgenommenen Becken erweist sich die äussere Darmbeinwand zwischen Acetabulum und For. ischiadic. rothbraun gefärbt, ohne Periost, rauh. In beiden Pleuren geringer blutig-seröser Erguss.

Sepsis, Periostitis acuta ossis ilei dextri.

Bacter. Befund: Im Eiter anfänglich Staphyloc. aur. in Reincultur, später nach der Resection auch Streptokokken.

Im Blute 27. März Streptokokken, circa 30 Colonien auf 30 Oesen Blut, nach dem Tode zahlreiche Streptokokken.

Dauer der Erkrankung 3 Tage, wenn wir die Resection des Hüftgelenks als den Zeitpunkt des Eindringens der Streptokokken ins Blut annehmen.

Bei diesem Fall ist hervorzuheben, dass die Staphylokokken, welche ebenfalls im Eiter vorhanden waren, nicht, wie die Streptokokken, im Armvenenblut gefunden wurden.

Eine gleiche Beobachtung wurde gemacht bei

Fall 11. B., Mann, 53 Jahre alt. Aufnahme 30. Juli 1891. Gestorben 25. August 1891.

Empyema necessitatis dextr., Rippenresection am 30. Juli 1891.

Andauerndes remittirendes Fieber.

Autopsie: An der hinteren, inneren Seite des rechten Unterlappens findet sich zwischen der Pleura pulm. und der Wirbelsäule ein etwa hühnereigrosser, mit grünlichem Eiter gefüllter Abscess; sonst kein Eiter in der Pleura; der grösste Theil des Unter- und Mittellappens der rechten Lunge ist hepatisirt.

Milz mässig vergrössert.

Bacter. Befund: Im Empyemeiter Streptokokken und wenige Staphylok. (aur.). Im Blute, nach dem Tode, Streptokokken.

Ausser Fall 11 wurde noch in zwei anderen Fällen (12 und 13) Sepsis bei Empyem festgestellt:

Fall 12. H., Frau, 52 Jahre alt. Aufnahme 1. December 1891. Gestorben 4. December 1891.

Pleuritis exsudat. dextra nach Influenza.

Autopsie: In der rechten Pleura 1 Liter serös-fibrinöser Flüssigkeit, Pleura costalis und pulmonalis mit dicken Fibrinmassen bedeckt. Bronchien voll eitriger Flüssigkeit. Im hinteren Theil des rechten Oberlappens eine bronchopneumonische Infiltration.

Bacter. Befund: Im Leichenblute, Streptokokken.

Fall 13. M., Bureaudiener, 50 Jahre alt. Aufnahme 10. October 1891. Gestorben 12. October 1891.

Seit circa 6 Wochen heiser, am 9. October Schüttelfrost; Patient hat bis zu seiner Aufnahme noch Laufdienst gethan; linksseitige Recurrenslähmung (Druck durch Tumor?).

Temperatur 38,2—39,5°.

Dämpfung und Rasseln in den unteren Partien beider Lungen.

Autopsie: In beiden Pleuren circa 100 Grm. Eiter, im Pericard circa 50 Grm., ausserdem fibrinöse Beläge auf dem Pericard. Am Aortenbogen links von der Trachea ein fast hühnereigrosser harter Tumor (Carcinom, mikroskopische Untersuchung), welcher mit dem Pericard verwachsen ist. Aehnliche kleinere Drüsentumoren am rechten Hilus, ein gleicher, gut wallnussgrosser Herd im rechten Oberlappen. Carcinoma pulmonis et glandul. bronch.

Bacter. Befund: Im Blute nach dem Tode Streptokokken.

Dauer der Erkrankung 3 Tage; in diesem Falle lässt sich dieselbe ganz genau feststellen.

Der Fall ist klinisch interessant: Der ursprüngliche Ausgangspunkt der plötzlich einsetzenden und in 3 Tagen zum Tode führenden Sepsis war ein Lymphdrüsencarcinom, welches in das Pericard wucherte und eine eiterige Pericarditis und Pleuritis erzeugte.

Diesen 3 Fällen von Sepsis nach Empyem stehen 2 gegenüber, bei denen ebenfalls ein Streptokokkenempyem bestand, welches tödtlich verlief, bei welchen aber keine Streptokokken im Blute gefunden wurden.

Immerhin scheinen die eiterigen Entzündungen der serösen Häute besonders leicht eine Allgemeininfection hervorrufen zu können, denn auch in 5 Fällen von eiteriger Peritonitis wurde dieselbe festgestellt (Fall 14, 15, 16, 17 und 21).

Fall 14. H., Knabe, 16 Jahre alt. Aufnahme 24. September 1893. Gestorben 18. October 1893.

Patient leidet an einer Peritonitis circumscripta perforativa nach Perityphlitis.

27. September. Durch Operation wird ein grosser Abscess entleert, welcher den Proc. vermiformis umspült; der Abscess geht nach links vor der Blase vorbei weiter, Gegenöffnung auf der linken Seite des Bauches; Drainage.

Temperatur, welche in den ersten Tagen sich zwischen 36 und 38° hielt, schwankt seit dem 5. October zwischen 37 und 39°.

Allgemeinbefinden verschlechtert sich immer mehr, Puls wird kleiner und schneller, Icterus stellt sich ein.

18. October. Gestorben.

Autopsie: Ueber dem oberen rechten Wundwinkel findet sich hinter der Gallenblase ein apfelgrosser uneröffneter, grünlicher, stinkender Abscess; ähnliche, noch uneröffnete Abscesse finden sich unter dem linken Leberlappen neben der linken Niere; Milz vergrössert, schlaff.

Bronchopneumonia lobul. infer. pulmonum.

Bacter. Befund: Im Eiter Streptokokken überwiegend. Blutimpfung am 28. September negativ, nach dem Tode zahlreiche Streptokokken.

Bis jetzt waren in allen Fällen Streptokokken im Blut gefunden, zusammen in 31 Fällen, mit denen von Diphtherie und Phthisis pulm.; es folgen noch einige zur ersten Gruppe gehörigen Fälle, bei denen andere Mikroorganismen im Blute sich fanden.

Fall 15. K., Frau, 48 Jahre alt. Aufnahme 27. Juni 1891. Gestorben 30. Juni 1891. Carcinoma uteri et vaginae.

Temperatur zwischen 36,5 und 38°.

Autopsie: Darmschlingen verklebt, 300 Grm. eitriger Flüssigkeit im Abdomen; 30 Cm. oberhalb der Bauhin'schen Klappe ist der Dünndarm mit dem Uterus verklebt. Oberhalb starke Aufblähung des Ileum. An Stelle der Cervix Krebsmassen, welche auf die Scheide übergreifen; linke Tube enthält Eiter, linkes Ovarium auf das Fünffache vergrössert, carcinomatös.

Bacter. Befund: Im Blute nach dem Tode Pneumokokken. 2 Mäuse, denen diese Pneumokokken injicirt werden, sterben innerhalb 24 Stunden. Im Blute der Thiere finden sich zahlreiche Pneumokokken.

Fall 16. Z., Mann, 36 Jahre alt. Aufnahme 24. April 1893. Gestorben 29. April 1893.

Seit 14 Tagen krank, Erbrechen, Leibschmerzen, Fieber; Leib aufgetrieben, druckempfindlich, Dämpfung über den abhängigen Theilen.

Autopsie: Eitriges Exsudat mit kothigen Beimengungen in der Bauchhöhle; 30 Cm. oberhalb der Bauhin'schen Klappe eine erbsengrosse Perforation, an der Stelle ein typhöses Geschwür. Perforationsperitonitis nach Typhus.

Bacter. Befund: Im Leichenblut Bacterium coli commune; es wuchsen sehr zahlreiche Colonien.

Es folgt jetzt die Beschreibung von 2 Fällen, bei denen der Staphyloc. alb. im Blute gefunden wurde; der erste gehört noch den Fällen von Peritonitis an.

Fall 17. M., gravida, 20 Jahre alt. Aufnahme 30. December 1891. Gestorben 19. Februar 1892.

Patientin hat starken Fluor albus. 19. Januar. Abtragung zahlreicher spitzer Condylome am After und den Labien mit dem Paquelin; die Wundflächen bleiben schmierig.

Wohlbefinden bis 11. Februar 1892; an diesem Tage plötzlicher Temperaturanstieg bis 39,5°; Leib schmerzhaft, Temperatur hoch, mit morgendlichen Remissionen, am 15. Februar Abends 40,8°.

Kindliche Herztöne nicht mehr hörbar.

16. Februar. Spontane Geburt eines todten Kindes. Placenta wird in Narkose durch Credé'sche Expression entfernt. Leib bleibt aufgetrieben. 19. Februar gestorben.

Autopsie: Peritonitis purulenta; Salpingitis purulenta sin.; Abscess. multipl. in ovario sinistr.

Bacter. Befund: Im Blute, nach dem Tode, Staphyloc. alb.

Dauer der Erkrankung 8 Tage, wenn die plötzliche Temperatursteigerung am 11. Februar als Beginn der Infection angesehen wird.

In diesem Fall ist infolge des Fluor albus, der Salpingitis und Oophoritis eine Peritonitis entstanden, welche zur Allgemeininfection führte.

Fall 18. W., Mann, 39 Jahre alt. Aufnahme 6. März 1893. Gestorben 11. März 1893.

Mitte Januar Verletzung der rechten Hand, Entzündung, welche allmählich stärker wurde nach verschiedener Behandlung.

Status: Rücken der rechten Hand und das untere Drittel des Unterarmes stark geschwollen und livide-röthlich verfärbt. Eiterblase auf der Beugeseite des Zeigefingers.

6. März. Ausgiebige Incision bis fast zur Mitte des Unterarmes; das Unterhautzellgewebe ist allenthalben sulzig verfärbt und mit Eiterpfröpfen durchsetzt. Temperatur 39,8°. Tamponade.

7. März. Patient ist etwas benommen, weitere Incisionen, permanente Irrigation.

9. März. Patient willigt heute erst in eine Amputation ein; dieselbe wird im oberen Drittel des Oberarmes vorgenommen; Unterhautzellgewebe am Amputationsstumpf in geringer Weise missfarben. Temperatur andauernd gegen 39°.

10. März. Vollständige Benommenheit; Puls 120, fadenförmig.

11. März. Gestorben.

Autopsie: Amputationsstumpf rein und sauber. Hypostase im rechten unteren Lungenlappen. Nieren leicht getrübt. Milz etwas vergrössert, matsch, zeigt undeutliche Structur. Im Magen zahlreiche Ekchymosen.

Bacter. Befund: Im Eiter Staphyl. alb. in Reincultur.

Im Blut. 7. März Impfung negativ. 9. März Staphyloc. alb. (zahlreiche Colonien). Im Leichenblute Staphyloc. alb.

4 Tage vor dem Tode war die Blutimpfung noch negativ, 2 Tage vorher wurden bereits zahlreiche Colonien von Staphyloc. albus gefunden.

Den Schluss der ersten Gruppe bildet ein Fall von Sepsis bei Meningitis, welche durch einen besonderen Bacillus hervorgerufen wurde.

Fall 19. N., Frau, 26 Jahre alt. Aufnahme 17. October 1892. Gestorben 3. November 1892.

Patientin soll mit dem Kopf gegen einen Ofen gestossen worden sein; continuirliches Fieber, geringer Icterus, Erbrechen, Benommenheit, 3 Tage vor dem Tode Collaps (Temperatur 35°).

Autopsie: Meningitis purulenta des Gehirns und Rückenmarks. Milz leicht vergrössert; an den unteren Extremitäten zahlreiche Hämorrhagien.

Bacter. Befund: Blutimpfung. 28. October. Auf 20 Oesen Blut wachsen circa 150 Colonien eines Bacillus (α), welcher unten näher beschrieben wird.

29. October, auf 8 Tropfen Blut wachsen circa 25 Colonien des Bacillus α.

4. November. Section, dabei Präparate und Impfungen vom Blut, dem Meningualeiter, der Milz und der Leber; überall findet sich in Reinzucht der Bacillus α.

Bacillus α ist ein mässig dicker Kapselbacillus von wechselnder Länge, welcher zuweilen an den Polen stärker gefärbt ist; er ist unbeweglich, färbt sich nach Gram und hat morphologisch sehr grosse Aehnlichkeit mit dem Friedländer'schen Bacillus; er wächst auf Agar als wässeriger grau-weisslicher Rasen, in Gelatine längs des ganzen Impfstichs gleichmässig, ohne seitliche Fortsätze und ohne Auflagerung an der Oberfläche; die Gelatine wird nicht verflüssigt; die Bouillon wird getrübt, unten findet sich ein Satz. 1 Ccm. einer Bouilloncultur dieser Bacillen werden je 1 Meerschweinchen in die Bauchhöhle und 1 Kaninchen in die Ohrvene gespritzt. Die Thiere sterben am Tage nach der Injection; in ihrem Blute finden sich zahlreiche dieser Bacillen in Reincultur.

Fall 20. D., Frau. Kurz nach der Aufnahme am 22. November 1893 gestorben.

Vor 3 Wochen in einem Gebärhause entbunden.

18. November. Starke Blutung, Entfernung von Nachgeburtsresten ausserhalb eines Krankenhauses.

21. November. Schüttelfrost.

Autopsie: Milz gross, schlaff. Uterus in statu puerp., auf der Oberfläche einige leichte eitrige Beläge; Placentarstelle missfarbig, diphtherisch belegt.

Bacter. Befund: Im Leichenblute zahlreiche Streptokokken neben wenigen anderen Colonien, welche als zufällige Verunreinigungen angesehen werden.

Die Infection ist in diesem Falle wahrscheinlich erst am 18. November bei Gelegenheit der Auskratzung des Uterus erfolgt oder acut geworden. Für eine kurze Dauer der Erkrankung spricht unter Anderem das Fehlen jeglicher Metastasen.

Zweite Gruppe

mit positivem Blutbefund und Metastasen.

Die zweite Gruppe umfasst 20 Fälle.

Zunächst gehört ein bereits früher erwähnter Fall in diese Gruppe, bei welchem Fäulnissbacillen im Blute gefunden wurden.

Fall 21. G., Mann, 40 Jahre alt. Gestorben 4. November 1893. Aufnahme des benommenen, septischen Patienten erfolgt am Tage vor dem Tode.

Autopsie: Peritonitis purulenta nach Perityphlitis. Linke Pleura hat dicken eitrigen Belag; parenchymatöse Entzündung der Nieren und der Leber. Milz matsch; in der linken Achselhöhle grosse verjauchte Drüsenmassen.

Bacter. Befund: circa 30 Stunden nach dem Tode:

Im Eiter des Peritoneums
Im Eiter der Achseldrüsen
Im Armvenenblute
} zahllose grosse, üppig wachsende Bacillen.

Die Eiterung in der Achselhöhle ist in diesem Falle als Metastase aufzufassen. Derselbe ist ferner der einzige, bei welchem im Armvenenblute Fäulnissbacillen gefunden waren.

Der Eiter der Bauchhöhle und des Armes und das Blut wurden mikroskopisch und culturell untersucht, und nirgends fanden sich Eiterkokken, sondern überall nur grosse Bacillen; demnach erscheint es wahrscheinlich, dass die Peritonitis und Sepsis nicht durch Eiterkokken hervorgerufen worden ist, sondern durch die grossen Bacillen, welche aus dem Darm stammten. Dieselben sind also bereits während des Lebens im Blute vorhanden gewesen.

Ferner gehört ein anderer Fall von Perityphlitis in Gruppe 2, bei welchem eine Sepsis ohne Peritonitis den Tod herbeiführte.

Fall 22. Schn., Mann, 30 Jahre alt. Aufnahme 20. August 1892. Gestorben 5. September 1892.

1881 zum ersten Male Perityphlitis, seit 25. Juli 1892 wieder Erscheinungen von Perityphlitis; rechts im unteren Theil des Bauches ein fluctuirender Tumor.

20. August. Operation. Es wird eine über faustgrosse Höhle eröffnet, aus welcher sich jauchiger Eiter entleert.

Temperatur 38,3°, Tamponade, täglicher Verband.

23. August. Temperatur Abends 39°, am 24. August Mittags 40,5°. Wunde sieht dabei gut aus, keine Eiterretention.

Temperatur hält sich von jetzt bis zum Tode dauernd zwischen 39 und 40°.

28. August. Euphorie, Puls schlechter, keine Dämpfung über den Lungen.

30. August. In der Wunde reichlich dünnflüssiger Stuhlgang; linke Pupille eng, pericorneale Injection.

31. August. Leichte Benommenheit, Zunge trocken, linke Hornhaut zeigt zahlreiche streifenförmige Trübungen, vordere Kammer trübe, Iris schmutzig verfärbt. Auf der vorderen Linsenkapsel im Centrum ein graues Exsudat. Panophthalmitis. Multiple punktförmige Hämorrhagien auf der Haut.

3. September. Benommenheit, Puls 120.

5. September. Gestorben.

Autopsie: Panophthalmitis sin. Nephritis parenchymatosa. In beiden Pleuren und dem Pericard geringer seröser Erguss. Die Abscesshöhle liegt hinter dem Coecum, ist gegen die Bauchhöhle vollkommen abgeschlossen.

Bacter. Befund. Blutimpfung am 1. September. Circa 30 Oesen auf 4 Gläsern ergiebt Streptokokken, auf den 4 Gläsern zusammen 12 Colonien.

Blutimpfung am 4. September (circa 15 Oesen) ergiebt 35 Colonien von Streptokokken. Im Leichenblute Streptokokken. In 5 Blutpräparaten (am 1. und 4. angefertigt) werden mit dem verschiebbaren Objecttisch keine Kokken gefunden.

Dauer der Erkrankung 15 Tage.

Der negative Befund in den Blutpräparaten des lebenden Blutes bestätigt die bereits bei Fall 2 gemachte Beobachtung, dass die Untersuchung von Präparaten des lebenden Blutes bei Sepsis im Allgemeinen keinen Werth hat.

Ebenso spricht der bacteriologische Befund in diesem Falle für eine Vermehrung der Mikroorganismen im Blute von Sepsiskranken: 4 Tage vor dem Tode wächst durchschnittlich aus 2½ Oesen Blut 1 Kolonie von Streptokokken, 1 Tag vor dem Tode wuchsen aus der gleichen Menge Blutes ungefähr 6 Colonien. Die Platinösen waren bei beiden Impfungen dieselben.

Es folgen 3 Fälle von Sepsis nach Phlegmonen.

Fall 23. G., Mann, 66 Jahre alt. Aufnahme 19. Juni 1893. Gestorben 21. Juni 1893.

Temperatur 39°, schmerzhafte Anschwellung beider Kniee, Anschwellung der Hand, Benommenheit.

Autopsie: Icterus. Carcinoma pylori. Phlegmone manus. Arthritis suppur. gen. sin.

Bacter. Befund:

Im Eiter des Knies
Im Leichenblut } Streptokokken.

Fall 24. R., Mann, 68 Jahre alt. Aufnahme 10. Januar 1893. Gestorben 18. Januar 1893.

Seit 4 Wochen Schmerzhaftigkeit des linken Knies, ausserhalb des Krankenhauses Operation des Knies; seit 3 Wochen auch das rechte Knie geschwollen.

Schwächlicher alter Mann. Temperatur 38°.

In der linken Kniebeuge ein markstückgrosser Hautdefect, aus dem sich Blut und Eiter entleert. Communication mit dem Gelenk nicht nachweisbar. Vor der rechten Patella und an der Vorderseite des rechten Oberschenkels Haut geröthet, deutliche Fluctuation.

10. Januar. Spaltung der Phlegmone in der linken Kniebeuge und an der Vorderfläche des rechten Knies. Temperatur Abends immer gegen 39°.

13. und 14. Januar. Incisionen am rechten Oberschenkel; Puls klein, Zunge trocken, rissig; Benommenheit.

18. Januar. Gestorben.

Autopsie: Pneumonia catarrh. lob. inf. dextr. Phlegmone femoris dextr. et region. popliteae sin. Eiterherde sind in ganzer Ausdehnung eröffnet, Kniegelenke frei; parenchymatöse Trübung der Leber und der Nieren.

Bacter. Befund. Im Blute 14. Januar Streptokokken,
" " 17. " "
" Leichenblute — — "

Es ist dieser Fall deshalb zur 2. Gruppe gerechnet, weil die Erkrankung am rechten Knie als Metastase aufgefasst wird.

Fall 25. H., Mann, 19 Jahre alt. Aufnahme 1. Februar 1893. Gestorben 1. März 1893.

Seit 14 Tagen krank, seit 3 Tagen mit starker Schmerzhaftigkeit des linken Kniegelenkes und hohem Fieber. (Verlegung nach der äusseren Station.)

5. Februar. Operation einer Phlegmone des linken kleinen Fingers. Eröffnung des linken Kniegelenkes. Temperatur andauernd 39—40° mit morgendlichen Remissionen.

7. Februar. Schmerzhafte Anschwellung in der rechten Schulter, Abscess in der linken Infraclaviculargrube.

15. Februar. Entwicklung eines Decubitus am Kreuzbein.

20. Februar. Eröffnung eines Abscesses in der rechten Glutäalgegend.

Autopsie: Multiple Abscesse in den Nieren.

Bacter. Befund. Im Eiter der rechten Schulter und der Glutäen: Streptokokken in Reincultur.

Blutimpfungen: 7. Februar negativ,
10. " "

17. Februar: es wachsen 3 Colonien von Streptokokken,
28. " negativ,
nach dem Tode: Streptokokken (spärliche Colonien).

Dauer der Erkrankung ungefähr 4 Wochen.

Der primäre Herd in Fall 25 ist wahrscheinlich die Phlegmone am linken kleinen Finger gewesen. Die Erkrankung des Kniegelenkes und die 3 verschiedenen Abscesse sind Metastasen. Der Fall würde klinisch als Pyämie bezeichnet werden. Schüttelfröste wurden nicht beobachtet.

Die nächsten 3 Fälle sind Fälle von Sepsis nach Partus oder Abort.

Fall 26. S., Frau, 30 Jahre alt, gleich nach der Aufnahme gestorben am 14. September 1891. Temperatur 41,6°.

Autopsie: Pleuritis serofibrinosa duplex, keilförmige Abscesse in den Lungen bis Haselnussgrösse. Aehnliche Abscesse in der Milz und den Nieren; Uterus etwas vergrössert, im Innern ein Blutgerinnsel, das reichliche, gelbe Eiterpunkte zeigt; in der Musculatur des Uterus eine Reihe bis linsengrosser Abscesse, am Orificium extern. eine Ulceration. In den Ovarien ebenfalls kleine Abscesse.

Bacter. Befund.
In den Lungenabscessen Staphyloc. aur. in Reinzucht,
im Leichenblute " " —

Fall 27. M., 18 Jahre alt. Sepsis post abortum. 4 Wochen vor der Aufnahme erkrankt. 1 Tag in der Anstalt, hohes Fieber, Benommenheit. Gestorben 24. Mai 1893.

Autopsie: Uterus faustgross, im Innern eine thalergrosse diphthergangränöse Auflagerung. Haselnussgrosse Infarcte im Mittel- und Unterlappen der rechten Lunge; Milz um das Doppelte vergrössert, weich.

Nephritis et Hepatitis parenchymatosa.

Bacter. Befund. Im Uterusbelage Staphyloc. aur.
in den Lungenabscessen " "
im Blute, nach dem Tode " "

Dauer der Erkrankung circa 30 Tage.

Fall 28. K., Frau, 41 Jahre alt. Partus 18 Tage vor der Aufnahme; Aufnahme 10. Juni 1893 unter septischen Erscheinungen, Temperatur zwischen 38 und 39,5°, Struma. Gestorben am 13. Juni 1893.

Autopsie: Haselnussgrosse Abscesse in der Struma, die Eiterung setzt sich von der Struma in das retropharyngeale Bindegewebe fort; längliche Abscesse im Mark der Nieren, kleine Abscesse im linken Ovarium und linken Ligament. latum.

Uterus kleinfaustgross, Placentarstelle normal.

Bacter. Befund. In den Nierenabscessen Pneumokokken.

Blutimpfung: 12. Juni negativ, Blutimpfung nach dem Tode ergiebt

zahlreiche Pneumokokken. 2 Mäuse, welchen die Kokken injicirt werden, sterben innerhalb 30 Stunden; in ihrem Blute finden sich zahlreiche Pneumokokken.

Dauer der Erkrankung circa 21 Tage.

Bemerkenswerth an diesem Fall ist, dass noch am Tage vor dem Tode die Blutimpfung negativ war.

Ferner sehen wir, dass bei dieser Pneumokokkensepsis ebenso wie in vielen Fällen von Staphylokokkensepsis metastatische Abscesse in den Nieren entstanden sind.

Dann gehören in die 2. Gruppe 2 Fälle von Endocarditis ulcerosa.

Fall 29. E., Frau, 36 Jahre alt. Aufnahme 24. September 1890. Gestorben 19. October 1890.

Gravida im 8. Monat, seit 3 Wochen öfter Fieber, Schüttelfröste; letztere mehrmals im Krankenhaus. Temperatur bis 41°, am 29. September Entbindung, das unregelmässige Fieber dauert an, seit 6. October Lähmung der ganzen rechten Seite, Decubitus.

Autopsie: Endocarditis ulcerosa an der Mitralis, Erweichungsherd am rechten Corpus striatum. Uterus in normaler Rückbildung begriffen. Milz vergrössert, fest.

Bacter. Befund. In den Wucherungen an der Mitralis Staphyloc. alb. Im Blute, nach dem Tode, Staphyloc. alb.

Dauer der Erkrankung mindestens 20 Tage.

Fall 30. H., Mann, 26 Jahre alt. Aufnahme 10. Juni 1893. Gestorben 13. Juni 1893.

Seit 8 Tagen Fieber, Erbrechen, heftige Gelenkschmerzen. Temperatur andauernd gegen 39°, Benommenheit; systolisches Geräusch an der Spitze. Milz nicht vergrössert. Sputum enthält blutige Beimengungen.

Temperatur kurz vor dem Tode 41,2°.

Autopsie: Mitralis verengt, am freien Rande zahlreiche, frische, rothgraue Wucherungen. Milz vergrössert, matsch, hat mehrere keilförmige Infarcte; Infarcte in Nieren und Leber.

Bacter. Befund. In den Niereninfarcten und im Leichenblute Staphyloc. aur. in Reincultur.

Dauer der Erkrankung 11 Tage.

In diesen 2 Fällen von Endocarditis ulcerosa ist die Eingangspforte der Staphylokokken nicht sicher festzustellen gewesen. Dasselbe gilt für die beiden nächsten Fälle.

Fall 31. M., Knabe, 4 Jahre alt.

Der Knabe, welcher Cholera gehabt hatte und als geheilt entlassen worden war, kommt wieder ins Krankenhaus mit Zeichen von Sepsis; er hat einen Halsdrüsenabscess, welcher am 31. September operirt wird. Gestorben 2. October 1893.

Autopsie: Ekchymosen auf dem Pericard und den Pleuren; kleine erweichte Infarcte in den Lungen; Hepatitis et Nephritis parenchyma-

tosa. Im Darm oberhalb der Ileocöcalgegend geschwollene Peyer'sche Plaques und vernarbte längliche Geschwüre.

Bacter. Befund. Im Eiter des Halsdrüsenabscesses Staphyloc. albus in Reincultur. Im Blute am 30. September 1893 (aus Armvene) wachsen 3 Colonien von Staphyloc. albus. Im Leichenblute Staphyloc. albus. Die Staphylokokken des Eiters und des lebenden Blutes stimmen mikroskopisch und culturell vollkommen überein.

Es ist in diesem Falle zweifelhaft, ob der Halsdrüsenabscess als Ursache der Sepsis oder nur als Metastase aufzufassen ist; vielleicht lassen die Narben im Darm einen Rückschluss auf die Eingangspforte zu.

Der vierte Fall von Sepsis, bei welchem der Ursprung sich nicht feststellen liess, ist

Fall 32. P., Mann, 16 Jahre alt. Aufnahme am 20. Januar 1893 auf die innere Station. Gestorben 23. Januar 1893.

Benommenheit, Temperatur 40°, Puls 120, geringe Druckempfindlichkeit des rechten Hüftgelenkes.

Autopsie: Miliare Nierenabscesse in mässiger Zahl; haselnussgrosse Lungeninfarcte. Spärliche Hämorrhagien am Pericard.

Bacter. Befund. Impfung des Leichenblutes ergiebt zahlreiche Colonien von Staphyloc. aur.

In diesem Falle konnte der Ursprung der Sepsis nicht festgestellt werden. Es wurde die Diagnose Osteomyelitis in Betracht gezogen, dieselbe wurde jedoch nicht nachgewiesen.

Die folgenden 5 Fälle sind sichere Fälle von Osteomyelitis.

Osteomyelitis.

Fall 33. T., Knabe, 11 Jahre alt. Aufnahme 8. October 1892. Vor 4 Tagen Schmerzen im rechten Bein (nach längerem Knieen). Temperatur 41,4°, Puls 140, mässige Benommenheit, Urticaria-ähnliches Exanthem. An der Innenseite des rechten Unterschenkels am inneren Tibiadrittel Schwellung und Röthung, am unteren Winkel der gerötheten Stelle eine kleine Hautabschürfung.

9. October. Schüttelfrost. Operation. Aus einer unter dem Periost liegenden Höhle, zwischen hinterer Tibiafläche und Wadenmusculatur entleert sich reichlich dünnflüssiger brauner Eiter, vorn unterhalb der Tuberositas tibiae eine schmutzig verfärbte Stelle am Knochen; Allgemeinzustand schlecht, Temperatur heute dauernd über 40°.

10. October. Aufmeisselung der Tibia, Knochenmark im oberen Drittel schmutzig, fast schwarz verfärbt. Temperatur zwischen 39,5° und 40,5°.

11. October. Verschlechterung des Allgemeinbefindens. Temperatur stetig, Morgens 39,2°, Abends 38,3°.

12. October †. Section verweigert.

Bacter. Befund. 10. October Blutimpfung: auf circa 20 Oesen Blut wachsen 12 Colonien von Staphyloc. aur.

13. October, nach dem Tode: auf 5 Oesen Blut aus der Vena mediana wachsen circa 30 Colonien von Staphyloc. aur.

Dauer der Erkrankung 8 Tage; wenn jedoch der osteomyelitische Herd an der Tibia als eine Metastase einer früheren unbekannten Infection angesehen wird, so ist die Zeit unbestimmt.

Fall 34. St., Mann, 41 Jahre alt. Aufnahme 25. September 1893. Vor 3 Jahren wegen Osteomyelitis der linken Tibia 6 Monate im Krankenhaus behandelt und als geheilt entlassen. Jetzt, vor 8 Tagen, Schmerzen im linken Unterschenkel, mehrmals Schüttelfröste. Patient macht den Eindruck einse Sehwerkranken, ist ikterisch; Temperatur ist andauernd um 40°, Puls klein, 100; Unterschenkel, Knie und der untere Theil des Oberschenkels stark geschwollen und geröthet.

27. September. Operation. Aufmeisselung der Tibia in grosser Ausdehnung, Auskratzung zahlreicher Eiterherde, die anscheinend mit dem Kniegelenk nicht communiciren.

Temperatur fällt etwas, hält sich um 39°.

1. October. Probepunction des Kniegelenks ergiebt Eiter. Eröffnung des Gelenkes durch zwei seitliche Incisionen.

2. October. Patient macht einen septischen Eindruck. Amputation in der Mitte des Oberschenkels; die Temperatur, welche anfänglich zurückging (37°—38,8°) steigt nach einigen Tagen wieder und erreicht am 12. October 40,8°. Patient hustet viel, hat viel schleimig-eitrigen Auswurf; über der linken Lunge hinten unten geringe Dämpfung und Rasselgeräusche (Lungeninfarct?). Stumpf sieht gut aus. Temperatur jetzt gewöhnlich Morgens 37,5°, Abends 39—39,5°.

20. October Erscheinungen vnn Seiten der Lungen fast ganz verschwunden. Stumpf mit guten Granulationen bedeckt; Fieber dauert an.

25. October. Spaltung eines Abscesses in den Glutäen (Temperatur 40°), jetzt allmähliche Entfieberung. Heilung.

Bacter. Befund. Im Eiter Staphyloc. albus in Reincultur,
" Sputum zahlreiche Staphylokokken, keine Tuberkelbacillen.

Blutimpfungen. Das Blut wurde mit einer Spritze aus der Vena mediana entnommen.

28. September 1893 negativ,
5. October " Staphyloc. alb. (ganz spärliche Colonien),
9. " " negativ,
12. " " mässig viel Colonien von Staphyloc. alb.,
23. " " (Blutentnahme mit Spritze und aus der Fingerstichwunde.) Staphyloc. alb. (ganz spärliche Colonien).

Die Staphylokokken des Eiters und des Blutes stimmten vollkommen mikroskopisch und culturell überein.

Es handelt sich in diesem Falle um eine chronische Osteomyelitis, welche plötzlich wieder acut wurde und septische Erscheinungen machte.

Die Diagnose „Lungeninfarct" wurde bei diesem Patienten durch die bacteriologische Untersuchung des Sputums unterstützt.

Fall 35. W., Knabe, 7 Jahre alt. Aufnahme 24. April 1893. Seit 8 Tagen krank; Fieber, Schmerzen im linken Knie, der linken Hüfte und in der rechten Schulter. Der Knabe macht den Eindruck eines sehr schwer Kranken, er phantasirt viel, Temperatur am 25. April während des ganzen Tages gegen 40,5°. Puls 120 Schläge. In Narkose ist am linken Bein keine Veränderung wahrnehmbar, die Fossa supraclavicularis dextra ist stark geschwollen und geröthet, Eröffnung eines grossen Abscesses durch Schnitt unterhalb der Clavicula; die inneren zwei Drittel der Clavicula liegen von Periost entblösst in der Abscesshöhle; am hinteren oberen Ende der Höhle am Rande des Cucullaris eine Gegenöffnung.

26. April. Eröffnung eines haselnussgrossen Abscesses hinter dem Sternoclaviculargelenk; in der Tiefe der Fossa iliaca fühlt man in Narkose eine Resistenz, die sich bei Untersuchung vom Mastdarm aus als oberhalb der Pfannengegend gelegen erweist.

Probepunction der Fossa iliaca negativ. Extension des linken Beines. Temperatur in den nächsten Tagen zwischen 38° und 39,5°. Appetit und Schlaf werden etwas besser.

12. Mai. Allgemeinbefinden hat sich weiter gebessert, das Scarpasche Dreieck links etwas vorgewölbt; trotz dauernder Extension ziemlich starke Flexion und Adduction des Hüftgelenks.

15. Mai. Incision am Beckenrand, entsprechend der Spina ant. sup.; Abhebelung des Periosts vom Darmbein; aus der Tiefe wird circa ein Weinglas dicken Eiters entleert. Temperatur geht herunter.

17. Mai. Clavicula liegt locker in der Wunde und wird in ihrer ganzen Diaphyse entfernt. Temperatur ist wieder angestiegen und ist Abends 40—40,5°. Punction des Gelenkes ergiebt Eiter.

25. Mai. Durchführung einer gebogenen Kornzange von der Beckenwunde hinter den Mastdarm herum zum Tuber der anderen Seite; daselbst Contraincision und Durchführung eines Drains; permanentes Bad.

31. Mai. Resection des Hüftgelenks, welches ziemlich viel Eiter enthält; Knorpel des Kopfes ist völlig zerstört; Pfanne an mehreren Stellen rauh und morsch, der Process setzt sich über den hinteren Pfannenrand auf das Darmbein fort, es wird eine Verbindung mit der früheren Darmbeinwundhöhle hergestellt. Die kranken Stellen werden ausgekratzt, wobei die Pfanne perforirt wird; Durchführung eines Drains von der Hüfthöhle nach der Darmbeinhöhle.

11. Juni. Bei anhaltendem hohen Fieber in den letzten Tagen Oedem des linken Beins; Incision eines paraarticulären Abscesses in der Gegend der grossen Gefässe.

Temperatur bleibt eine Zeit lang niedrig, hält sich dann lange Zeit zwischen 38° und 39°; seit 27. September, mit Ausnahme weniger Tage, zwischen 37° und 38°. Patient ist noch in Behandlung.

Bacter. Befund. Im Eiter des Schlüsselbeins und des Beckens Staphyloc. aur. in Reincultur.

Im Blute: 24. April Staphyloc. aur. (2 Colonien),
26. " " " (3 Colonien).

Die Kokken stimmen mikroskopisch und culturell genau mit den im Eiter befindlichen überein.

8. Mai. Blutimpfung negativ.

Fall 36. Sch., Dienstmädchen, 22 Jahre alt, Aufnahme 22. September 1892. Seit 18. September 1892 schmerzhafte Anschwellung beider Knöchel des linken Beins.

24. September. Operation. Bogenschnitt am äusseren Knöchel, Schnitt an der Innenseite der Crista tibiae, Entleerung reichlichen Eiters, Tibia in ihrer unteren Hälfte von Periost entblösst, mit Ausnahme eines schmalen Streifens an der Hinterseite.

Temperatur meist zwischen 38° u. 39°.

25. September. Weitere Verlängerung der Schnitte nach oben bis zur Tuberositas tibiae, vorn wird eine breite aus Haut und Musculatur bestehende Brücke von der Tibia abgehoben. Im Fussgelenk Eiter. Allgemeinbefinden verschlechtert sich.

1. October. Absägung des unteren Gelenkendes der Tibia, äussere Malleolus wird von seinen Bändern abgetrennt, Drainage des Gelenks.

6. October. Entleerung einer Eiterhöhle an der Tuberositas tibiae; von jetzt an geht das Fieber zurück, und die Temperatur hält sich nach einigen Tagen zwischen 37° und 38°.

28. October. An der Aussenseite der Tuberositas tibiae wird ein Eiterherd freigelegt.

14. December. Loslösung eines grossen Sequesters, welcher den ganzen Tibiaschaft bis zwei Querfinger unterhalb der Tuberositas tibiae umfasst.

3. Januar 1893. In der Gegend der früheren Crista tibiae ein fester breiter neugebildeter Knochenstreifen.

1. März. Heilung schreitet schnell vorwärts.

3. Mai. Es bestehen noch 3 Fisteln, welche zur oberen Epiphyse und auf rauhen Knochen führen, sonst Heilung. Patientin geht mit einem Schienenapparat umher. Sie wird auf ihren Wunsch entlassen.

20. September. Wiederaufnahme. Patientin ist fieberlos.

22. September. Nachoperation. Entfernung eines 3 Cm. breiten und 2 Cm. langen Sequesters aus der Tibia.

25. October. Oberhalb der bisherigen Operationswunde wird nekrotischer Knochen abgetragen. Heilung.

Bacter. Befund. Im Eiter: Staphyloc. aur.

Blutimpfungen: 5. October 1893 " "
15. " " negativ,

31. October 1893 negativ,
4. November " "

Im Fall 34, 35 und 36 wurden im Blute Staphylokokken nachgewiesen; die betreffenden Patienten genasen. Auch ohne die Controle der Leichenblutuntersuchung halte ich in diesen Fällen den Befund im lebenden Blute für sicher, da andere Controluntersuchungen vorhanden sind.

Während in diesen Fällen Staphylokokken die Osteomyelitis verursachten, ist im nächsten Falle ein anderer Mikroorganismus die Ursache derselben.

Fall 37. B., Knabe, 9 Jahre alt. Seit 10 Tagen krank, damals grosser Abscess am rechten Unterkiefer, welcher nach innen und aussen durchbrach; seit 8 Tagen Anschwellung des linken Oberschenkels, nach einem Stoss.

Stat. praes. Rechte Unterkiefergegend stark angeschwollen, im rechten Unterkiefer mehrere cariöse Zähne, welche von Eiter umspült sind; starker Foetor ex ore. Linker Oberschenkel in der Mitte und unten stark geschwollen und geröthet, Fluctuation.

Temperatur 40°, Puls 160, klein.

14. Juni. Operation, Extraction einiger cariöser Zähne. Eröffnung des Unterkieferabscesses; es entleert sich jauchiger Eiter, Unterkiefer nekrotisch. Am Femur wird eine über faustgrosse subperiostale Höhle eröffnet, aus welcher sich jauchiger, missfarbener Eiter entleert, welcher den Geruch der cariösen Zähne hat. Kniegelenk frei; ein eigentlicher Knochenherd wurde nicht gefunden.

15. Juni. Hohes Fieber, schwerer Allgemeinzustand. Temperatur zwischen 39°—40°.

16. Juni gestorben.

Autopsie: Beiderseits leichte Pleuritis fibrinosa; am rechten Unterlappen ein circa kirschkerngrosser Abscess mit schmierig jauchigem Inhalt.

Das Knochenmark des Femur ist schmutzig grün gefärbt, sehr blutarm, ohne deutlichen Abscess; keine Fistel führt in das Innere des Knochens.

Bacter. Befund: Im Eiter des Unterkieferabscesses zahllose kleine Diplokokken, bei Weitem überwiegend, daneben einige andere Mikroorganismen; die Diplokokken sind Kapselkokken und den Pneumokokken ähnlich, aber kleiner als dieselben, und wachsen nicht auf Agar im Brutschrank. Im Eiter des Oberschenkels dieselben kleinen Mikroorganismen in grosser Menge, anscheinend rein; auch hier kein Wachsthum derselben auf Agar.

Blutimpfungen: 14. April negativ
16. " vor dem Tode negativ
16. " nach dem Tode negativ.

In Präparaten von Leichenblut aus der Armvene finden sich dieselben kleinen Mikroorganismen, wie im Eiter, meist in kleinen Haufen

beisammen liegend; sie sind in den Präparaten auch ohne verschiebbaren Objecttisch leicht zu finden.

Dauer der Erkrankung 13 Tage.

Die Mikroorganismen, welche hier die Sepsis hervorriefen, stammen wahrscheinlich aus der Mundhöhle; sie verursachten den Kieferabscess, die Sepsis und den metastatischen osteomyelitischen Herd. Im Blute wurden sie erst durch Untersuchung von Blutpräparaten, welche aus der Armvene des Leichenblutes angefertigt waren, nachgewiesen. Impfungen blieben steril; der Fall zeigt, wie wichtig die Untersuchung des Blutes durch Blutpräparate nach dem Tode sein kann.

Ausser in diesen 5 Fällen von schwerer Osteomyelitis wurde noch in drei anderen das Blut untersucht, jedoch hier mit negativem Erfolge; im Eiter fanden sich auch in diesen Fällen Staphylokokken; die drei Patienten genasen, einer von ihnen hatte eine Zeit lang schwere septische Erscheinungen.

Immerhin scheint aus den Blutbefunden hervorzugehen, dass gerade bei Osteomyelitis sich verhältnissmässig leicht Eiterkokken im lebenden Blut nachweisen lassen. Die Osteomyelitiskranken in Fall 30, 31 und 32 waren die einzigen Patienten, welche am Leben blieben, obwohl in ihrem Blute Eiterkokken nachweisbar waren — sie konnten einer energischen chirurgischen Behandlung unterzogen werden. Die übrigen 13 Patienten, bei welchen im lebenden Blute Mikroorganismen gefunden wurden, starben alle. Wenn hier nicht ein Zufall mitspielt, ergiebt sich daraus, dass bei der Osteomyelitis durch rechtzeitige Therapie noch am ehesten die Erscheinungen der Sepsis zum Stillstand gebracht werden können.

Die Osteomyelitis ist zu dieser 2. Gruppe gerechnet worden, weil bei ihr in den meisten schweren Fällen eine Allgemeininfection mit Metastasenbildung besteht.

Jordan[1]) hat neuerdings die acute Osteomyelitis eine pyämische Erkrankung der Entwicklungsperiode genannt, wobei er betont, dass sehr häufig eine Sepsis bei der Pyämie im Spiele ist; er erkennt einen principiellen Unterschied zwischen primärer und secundärer Osteomyelitis nicht an und meint, „dass die primäre Osteomyelitis nur scheinbar als spontane Erkrankung auftritt und in Wirklichkeit einer secundären Kokkenstationirung ihre Entwicklung verdankt".

Meine Untersuchungen widersprechen dieser Auffassung im Allge-

1) Die acute Osteomyelitis. Beiträge zu klin. Chirurgie. 1893. X, 3.

meinen nicht, besonders scheint Fall 33 dafür zu sprechen. Es handelt sich hier um eine Osteomyelitis des Femur bei einem 9jährigen Knaben; der primäre Herd ist ein Kieferabscess, welcher durch Eindringen irgend eines pathogenen Mikroorganismus von cariösen Zähnen aus entstanden ist; die Metastasen sind eine Osteomyelitis des Femur und ein Lungenabscess. Dieser Fall ist im Sinne von Jordan als „pyämische Erkrankung der Entwicklungsperiode" aufzufassen.

Andererseits ist in einigen anderen meiner Fälle ein primärer Herd nicht nachzuweisen gewesen; die Möglichkeit, dass er bestanden hat, ist nicht von der Hand zu weisen. Auch in anderen Fällen von Sepsis und Pyämie, bei welchen es sich nicht um eine Osteomyelitis handelt, ist der Ursprung der Erkrankung oft unbekannt und auch durch die Section nicht zu erweisen (Fall 29, 30, 31 und 32).

Jedoch erscheint mir durch die Ausführungen Jordan's noch nicht völlig erklärt, warum gerade Staphylokokken bei der Osteomyelitis hauptsächlich im Spiel sind. Bei der gewöhnlichen Pyämie (der Erwachsenen) finden wir Staphylokokken und Streptokokken, um hier von den anderen Mikroorganismen abzusehen, ungefähr gleich häufig, eher scheinen die Streptokokken zu überwiegen. Bei der Osteomyelitis, der Pyämie der Entwicklungsperiode nach Jordan, finden wir fast ausschliesslich Staphylokokken, meist den Staphyloc. aur., und doch sind jugendliche Individuen in dieser Beziehung den gleichen Bedingungen unterworfen, wie Erwachsene, und einer Infection durch Streptokokken im Allgemeinen gleich häufig ausgesetzt, wie einer Staphylokokkeninfection. Warum werden bei der Osteomyelitis also Streptokokken nicht ebenso häufig gefunden, wie Staphylokokken?

Wir müssen wohl annehmen, dass die Staphylokokken besonders geeignet sind, Erkrankungen des Knochenmarks zu machen, während die Streptokokken weniger leicht eine Osteomyelitis verursachen und auch bei Kindern die gewöhnlichen septischen und pyämischen Erkrankungen hervorrufen, bei welchen selten Metastasen im Knochenmark auftreten.. Eine grössere Statistik, in der Staphylokokkenpyämien der Entwicklungsperiode den Streptokokkenpyämien dieser Periode mit besonderer Berücksichtigung der Knochenmetastasen gegenüber gestellt sind, würde zur Klärung dieser Frage beitragen.

Unter den von mir untersuchten Sepsis- und Pyämiekranken sind nur wenige jugendliche Individuen. Ich sehe hier ab von den Fällen von Streptokokkensepsis bei Diphtherie und Scharlach; der Tod tritt bei diesen Krankheiten gewöhnlich so schnell ein,

dass Metastasen sich selten bilden können. Unter den übrigen Fällen der Entwicklungsperiode finden sich 6 mal Staphylokokkeninfectionen mit Knochenmetastasen (Osteomyelitis), Fall 33, 35, 37 und 3 nicht näher beschriebene Fälle; 1 mal eine Staphylokokkensepsis (Staphyloc. albus) ohne Knochenmetastasen (Fall 31), 2 mal Streptokokkenpyämien, bei welchen im Knochenmark keine localen Herde vorhanden waren (Fall 42 und 47). Eine Streptokokkenosteomyelitis wurde nicht beobachtet.

Diese Zusammenstellung umfasst nur wenige Fälle, aber wahrscheinlich würde auch aus einer grösseren Statistik sich ergeben, dass unter den Staphylokokkenpyämien der Entwicklungsperiode die grösste Mehrzahl Osteomyelitiden sind, und unter den Streptokokkenpyämien nur ein verschwindend kleiner Theil.

Ich möchte also die Jordan'sche Auffassung von der Osteomyelitis dahin ausdehnen, dass es sich bei dieser Krankheit im Wesen um eine Staphylokokkenpyämie der Entwicklungsperiode handelt; dabei ist hervorzuheben, dass häufig auch septische Erscheinungen vorhanden sind, dass auch ausnahmsweise andere Mikroorganismen eine Osteomyelitis verursachen können, und dass auch bei Erwachsenen Osteomyelitis vorkommt. Warum gerade die Staphylokokken in enger Beziehung zur Osteomyelitis stehen, bleibt unaufgeklärt.

Cholelithiasis.

Die letzten Fälle der zweiten Gruppe sind Fälle von Cholelithiasis; in drei solcher Fälle wurden Mikroorganismen im Blute gefunden:

Fall 38. W., Frau, 67 Jahre alt. Aufnahme 25. August 1891. Seit Juli 1891 Gelbsucht. Leber vergrössert, hochgradiger Icterus, anfänglich fieberfrei; vom 8. November an Fieber, tägliche Höhe gegen 39°, oft fieberfreie Tage dazwischen, mehrere Male Schüttelfrost. Vom 27. November an kein Fieber, zuweilen subnormale Temperatur. Am 9. December gestorben.

Autopsie ergiebt Gallensteine, Verstopfung des Ductus choledochus, in der Leber zahlreiche Gallengangsabscesse.

Bacter. Befund: Blutimpfungen während des Lebens:

13. November nach einem Schüttelfrost, Temperatur 40°; aus 12 Tropfen Blut wachsen 30 Colonien von Pneumokokken.

16. November Temperatur 39,5°; Impfung negativ.

23. November nach einem Schüttelfrost, Temperatur 39°, wenige Colonien Pneumokokken.

30. November subnormale Temperatur, 35,5°, wenige Colonien Pneumokokken.

Nach dem Tode: 2mal Impfung aus der Armvene, beide Male negativ.

Impfung aus der Milz negativ.

Im Eiter der Leberabscesse finden sich Pneumokokken in Reincultur.

Die aus dem lebenden Blute und dem Eiter gewonnenen Kokken werden 2 Mäusen injicirt; die Mäuse sterben innerhalb 24 Stunden; im Blute beider finden sich zahlreiche Pneumokokken.

Dieser Fall ist von besonderer Wichtigkeit; er ist der einzige, bei welchem Mikroorganismen im lebenden Blute nachgewiesen wurden, während sie im Blute der Leichen sich nicht fanden. Trotzdem halte ich diese Befunde im lebenden Blute aufrecht, 1. weil niemals Pneumokokken als Verunreinigung gefunden wurden, 2. weil die Kokken dreimal im lebenden Blute nachgewiesen wurden, 3. weil in den Leberabscessen dieselben Mikroorganismen in Reincultur sich fanden, 4. weil nach der letzten positiven Impfung des lebenden Blutes noch 9 Tage bis zum Tode verstrichen.

Die Patientin ist nicht an einer Allgemeininfection durch die Pneumokokken gestorben, das beweisen die negativen Befunde im Leichenblute; sie hatte auch in den letzten 10 Tagen ihres Lebens kein Fieber und keine septischen Erscheinungen. Der Tod ist hauptsächlich wegen Entkräftung eingetreten. Wie sind nun die positiven Befunde des lebenden Blutes zu erklären? Es ist wahrscheinlich, dass die Pneumokokken von den Leberabscessen aus ins Blut eingedrungen sind, aber nur gewisse Zeit in demselben lebensfähig blieben; sie verschwanden dann wieder aus dem Blute, so dass das Leichenblut frei von ihnen war.

Weiterhin besteht die Thatsache, dass die Pneumokokken zweimal nach einem Schüttelfrost im Blute gefunden wurden. Es ist daher nicht ausgeschlossen, dass die Schüttelfröste durch Eindringen dieser Kokken ins Blut hervorgerufen wurden.

Fall 39. K., Frau, 28 Jahre alt. Aufnahme 15. September 1891. Gestorben 11. October 1891.

Starker Icterus, Leber reicht bis handbreit unter den Nabel, intermittirendes Fieber bis 40,7°; zahlreiche, ganz unregelmässige Schüttelfröste.

Autopsie: In beiden Pleurahöhlen viel seröse Flüssigkeit. Leber fast um das Dreifache vergrössert, ganz durchsetzt von zahlreichen, bis kirchkerngrossen, gelblichen Herden, aus denen gelber Eiter fliesst. Gallenblase prall gefüllt mit bis haselnussgrossen Gallensteinen.

Gewicht der Leber 4000 Grm.

Bacter. Befund: Im Eiter der Gallengangsabscesse der Friedländer'sche Bacillus in Reinzucht.

Im Leichenblute der Friedländer'sche Bacillus (sehr zahlreiche Colonien).

Mit den Culturen vom Blut und Eiter werden 2 Mäuse geimpft; beide starben am nächsten Tage; im Blute beider zahlreiche Bacillen (Friedländer) mit deutlichen Kapseln.

Fall 40. B., Frau, 49 Jahre alt. Aufnahme 20. Juni 1893. Gestorben 22. Juni 1893.

Vor 10 Tagen erkrankt mit Erbrechen und Leibschmerzen. Temperatur subnormal, Puls klein, Benommenheit. Zu beiden Seiten des Gesichts vor den Ohren eine schmerzhafte, teigige Anschwellung.

Autopsie: Icterus, Milz vergrössert. Leber vergrössert, ikterisch, Gallengänge erweitert, mit gelbem Eiter angefüllt. Gallenblase enthält einen kleinapfelgrossen Gallenstein; Wand der Gallenblase mit wenig Eiter bedeckt; beiderseitige eitrige Parotitis.

Bacter. Befund: Im Eiter der Parotis, Im Eiter der Gallenblase, Im Blute nach dem Tode } Staphyloc. aur.

In diesem Falle ist die beiderseitige Parotitis wohl als Metastase der Cholecystitis anzusehen.

In dem 4. Falle von Cholelithiasis waren Blutimpfungen vor und nach dem Tode negativ; in den Gallengangsabscessen fand sich das Bacterium coli commune überwiegend.

In den 4 Fällen von Cholelithiasis waren also vier verschiedene Mikroorganismen in den Leberabscessen und zum Theil im Blute vorhanden: Pneumokokken, der Friedländer'sche Bacillus, der Staphyloc. aur. und das Bacterium coli. Die Verschiedenartigkeit der Mikroorganismen ist daraus zu erklären, dass dieselben wahrscheinlich vom Darm aus in die Gallengänge der Leber eingedrungen sind.

Bei Cholelithiasis ist bereits öfter Sepsis oder Pyämie festgestellt worden.

Brieger[1]) beschreibt einen Fall, bei welchem sich Metastasen im Gehirn und Rückenmark gebildet hatten; in den Metastasen wurde der Staphyloc. aureus gefunden.

Netter[2]) unterband zunächst Kaninchen und Meerschweinchen den Ductus choledochus und fand im Blut der Thiere den Staphyloc. aur. und einen Bacillus. Dann untersuchte er das Blut von Patienten, welche an Cholelithiasis litten, und fand 2mal den Staphyloc. aur.

1) Zeitschrift für klin. Medicin. 1886.

2) Progrès médical. 13. XI. 86.

allein und 1 mal den Staphylok. aur. und einen Bacillus im lebenden Blute und in der Leber.

Bozzollo[1]) beschreibt einen Fall von Cholelithiasis und Meningitis, bei welchem er die Leber des Kranken punctirte und in der Punctionsflüssigkeit Pneumokokken nachwies. Die Section ergab Gallensteine mit Bildung kleiner Abscesse in der Leber, Meningitis und acute Endocarditis; es ist anzunehmen, dass in diesem Falle die chronische Lebererkrankung, die Leberabscesse, der Ursprung der Pneumokokkensepsis waren und metastatisch die acute Meningitis und Endocarditis entstanden.

Der Fall ist meinem Falle 38 an die Seite zu stellen: in beiden fanden sich Pneumokokken bei Cholelithiasis in den Leberabscessen und im Blut.

Diese Blutbefunde bei Cholelithiasis sind nicht ohne Wichtigkeit für die Deutung einiger Symptome dieser Krankheit. Häufig besteht ganz unregelmässiges Fieber, besonders einige Zeit vor dem Tode; es wechseln Schüttelfröste mit fast fieberfreien Tagen in ganz unregelmässiger Weise. Zur Erklärung der Schüttelfröste sind nervöse Einflüsse geltend gemacht worden (Schmitz[2]); diese sind wohl am Beginn der Krankheit, wenn die Steine sich einklemmen, von Wichtigkeit. Später, wenn die Einklemmung vollzogen und der Ductus choledochus verstopft ist, kommen diese Einflüsse nicht mehr in Betracht. Bei der Section finden wir in diesen Fällen gewöhnlich Eiter in der Gallenblase und zahlreiche kleine Abscesse in der Leber. Diese Abscesse machen Fieber, aber dies Fieber unterscheidet sich etwas von dem Fieber, welches sonst bei Abscessen beobachtet wird; besonders passen die meist unregelmässig auftretenden Schüttelfröste nicht ganz zu dem Bilde des gewöhnlichen Eiterfiebers.

Vielleicht lassen sich diese Schüttelfröste dadurch erklären, dass von den zahlreichen kleinen Leberabscessen aus, in unregelmässigen Zeitabschnitten, zuweilen vielleicht infolge Durchbruchs eines dieser Abscesse, schubweise Eiter und Bacterien ins Blut gelangen. Dadurch können Metastasen entstehen und, wenn die Einschleppung häufiger erfolgt, eine Sepsis. Dieser Auffassung sprechen die Blutbefunde in den 8 zusammengestellten Fällen das Wort, besonders in den Fällen von Netter und in Fall 34, bei welchen im lebenden Blute einige Zeit vor dem Tode Mikroorganismen gefunden wurden; die Blutuntersuchungen fanden in Fall 34 gleich nach Schüttelfrösten statt.

1) Riform. medic. 1889. No. 45.
2) Berliner klinische Wochenschr. 1591. Nr. 37.

Aehnlich erklären Charcot[1]) und Schüppel[2]) die Schüttelfröste bei Gallensteinen; auch Renvers[3]) hält die heftigen Fieberanfälle bei Cholelithiasis für den Ausdruck einer Infection der Gallenwege.

Während in den bisher beschriebenen 40 Fällen Mikroorganismen im Blute nachweisbar waren, sind in der 3. Gruppe einige Fälle zusammengestellt, bei welchen Metastasen bestanden und der Blutbefund ein negativer war.

Dritte Gruppe

mit negativem Blutbefund und Metastasen.

Fall 41. W., Frau, 40 Jahre alt. Aufnahme 4. August 1891. Gestorben 10. October 1891.

Am 16. Juli Verletzung am linken Daumenballen. 4. August linke Hand und Vorderarm stark geschwollen und geröthet. Incisionen, welche eine Menge Eiter zu Tage fördern. Temperatur Abends 40,8°.

6. August. Exarticulation des Daumens und Zeigefingers, Sehnenscheide der Flexoren wird weiter nach oben gespalten. Sclera gelblich.

11. August. Oberarmamputation; Puls 140.

18. August. Da die Amputationswunde sich nicht reinigt, das Allgemeinbefinden andauernd schlecht bleibt, Exarticulation des Oberarmes.

Temperatur meist Morgens gegen 37°, Abends gegen 39° bis zum 28. August; dann mehrere Tage Maximum der Temperatur 38°; einige Tage ganz fieberfrei; Allgemeinbefinden hat sich gebessert, Puls ist gut, Appetit stellt sich ein, Stumpf sieht gut aus; vom 4. bis 7. September Temperatur wieder 39 bis 39,8°.

8. September. Spaltung eines faustgrossen Abscesses in der rechten Glutäalgegend.

Temperatur fällt jetzt, erreicht selten 39°. Allmählicher Kräfteverfall.

10. October. Gestorben.

Autopsie: Pneumonia hypostatica dextr. Beide Cruralvenen vom Schenkelkanal bis zur Mitte des Oberschenkels fest. Die Thromben sind von rother Farbe; der eine hat in seinem Innern einen weisslichen Herd. Keine Abscesse in den inneren Organen.

Bacter. Befund: Impfungen des Leichenblutes der Milz und der Nieren sind negativ. Dauer der Erkrankung: 66 Tage. Die Patientin ist nicht an Sepsis gestorben, sondern wegen des allmählichen Kräfteverfalls und an der hypostatischen Pneumonie; die anfänglich bestehenden septischen Erscheinungen, welche Patientin darbot, waren zurückgegangen; sie war mehrere Tage lang fieberfrei und wurde bereits in einem Fahrstuhl im Garten umhergefahren, da

1) Leçons sur la maladie du foie et des reins. Paris 1877.
2) v. Ziemssen's Handbuch.
3) Charité-Annalen 1892.

entwickelte sich der metastatische Glutäalabscess, sie bekam eine Pneumonie und starb.

Fall 42. B., Knabe, 1½ Jahr alt. Aufnahme 2. October 1893. Gestorben 19. November 1893.

Vor 7 Wochen Halsentzündung; einige Zeit darauf Schwellung der linken Hüfte, welche allmählich zunahm.

Temperatur anfänglich zwischen 38 und 39°, dann nahe um 38°, 6 Tage vor dem Tode Schwankungen zwischen 37 und 40°.

2. October. Operation eines grossen Abscesses an der linken Hüfte.

10. October. Resection des Hüftgelenkes.

23. October. Operation dreier tiefliegender, um die Wirbelsäule gruppirter Abscesse im Nacken.

10. November. Oedem des Praeputium. Operation einer Phimosis congenita. Im Urin Albumen und Cylinder.

13. November. Erysipel am Penis.

17. November. Penis etwas abgeschwollen. Cystitis.

Autopsie: Wundhöhle am linken Hüftgelenk etwas schmierig belegt, ohne Eiter. In den Bronchien mässig viel eitriges Secret. Blasenschleimhaut stark injicirt, am Fundus eine circa 50-pfennigstückgrosse Stelle mit schmierigem, abziehbarem Belag. Am Penis eine schmierig belegte Wundfläche am Dorsum des Praeputium.

Cystitis acuta.

Bacter. Befund: Im Eiter der Hüftabscesse, = = des Hüftgelenkes, = = der Halsabscesse } Streptokokken in Reincultur.

= Urin Streptokokken neben anderen Mikroorganismen.

Blutuntersuchung während des Lebens negativ

= nach dem Tode =

Dauer der Krankheit wenigstens 60 Tage. Das Kind hat eine Halsentzündung ausserhalb des Krankenhauses gehabt, damit sind wahrscheinlich die am 30. October operirten tiefen Nackenabscesse in Verbindung zu bringen, während die Erkrankung des Hüftgelenkes als Metastase angesehen wird.

Fall 43. S., Frau, 31 Jahre alt. Aufnahme 19. März 1893.

Entbindung am 9. März; am 10. März Schüttelfrost, am 13. manuelle Entfernung der Placenta, Schüttelfrost. Vom 13. März bis heute Hitze; stinkender Ausfluss, Schwellung und Schmerzhaftigkeit des linken Armes und des rechten Vorderarmes. Temperatur 40°, Puls klein, 144. Am 20. März Schüttelfrost. Temperatur andauernd zwischen 39 und 40°.

Verlegung nach der äusseren Station.

26. März. Schnitt an der Aussenseite des linken Ober- und Unterarmes, es entleert sich stinkender, mit Gasblasen vermischter Eiter.

27. März. Eröffnung eines grossen Abscesses unterhalb der linken Spina scapulae und eines anderen an der Streckseite des rechten Ober- und Unterarmes.

Temperatur seit dem 25. März zwischen 37 und 39°.
28. März. Gestorben.
Section verweigert.

Bacter. Befund. Im Eiter: Streptokokken.
Blutimpfungen: 25. März negativ.
26. = =
27. = =

Krankheitsdauer: 19 Tage.

Da in diesem Falle das Leichenblut und die inneren Organe nicht untersucht wurden, so ist es nicht sicher, ob Streptokokken darin vorhanden waren. Da aber an den drei aufeinanderfolgenden Tagen vor dem Tode die Blutimpfungen negativ waren — es war besonders viel Blut zu einigen Impfungen verwendet worden —, so ist anzunehmen, dass auch gleich nach dem Tode keine, oder nur ganz vereinzelte Streptokokken im Blute sich gefunden haben.

Dieser Fall ist ein typischer Fall von Puerperalpyämie, mit zahlreichen Schüttelfrösten. Abgesehen von der Cholelithiasis sind verhältnissmässig selten Schüttelfröste in unseren Fällen beobachtet worden (z. B. in Fall 29 und 43); auch in Fällen von ausgesprochener Pyämie waren Schüttelfröste nicht immer vorhanden (z. B. nicht in Fall 25 und 45).

Ein anderer Puerperalfall, bei welchem ebenfalls keine Mikroorganismen im Blute gefunden worden sind, ist:

Fall 44. A., Frau, 25 Jahre alt. Aufnahme 2. Februar 1893. Gestorben 21. Februar 1893.

Nach Abort und Auskratzung Schüttelfröste. Temp. 39,8°, Puls 100.

Diphtherische Geschwüre an der Vulva, fortdauernde Temperaturschwankungen zwischen 36,5 und 41°.

10. Februar. Abdomen überall druckempfindlich; Puls klein, 140.

Autopsie: Metritis (Abscesse). Parametritis. Peritonitis suppurativa, Abscessus pulmonis dextr., Pleuritis purulenta-fibrinosa dextra.

Bacter. Befund: Impfung von Leichenblut ist negativ.

Dauer der Krankheit 20 Tage.

Der nächste Fall ist eine complicirte Fractur des Unterschenkels; die ausgedehnte, zerquetschte und inficirte Wunde gab zu schweren Embolien, besonders in den Lungen, Veranlassung.

Fall 45. T., Mann, 33 Jahre alt. Aufnahme 29. Juni 1893. Gestorben 7. August 1893.

Patient rollte ein 3½ Centner schweres Firnissfass eine Kellertreppe hinab; das Fass fiel ihm dabei auf den rechten Unterschenkel und zerquetschte denselben. Der Unterschenkel ist stark geschwollen, an der Grenze zwischen oberem und mittlerem Drittel Fluctuation. Von der betreffenden Tibia zieht nach der Innenseite des Unterschenkels zu, ungefähr bis zur

Mitte desselben, eine Hautwunde mit unregelmässigen gequetschten Rändern; die Wunde klafft bis auf etwa 2 Querfingerbreite. 1½ Querfinger unterhalb der Tuberos. tibiae ein schräg verlaufender Bruch der Tibia.

29. Juni Abends. Sorgfältige Desinfection, Tamponade der Wunde mit Jodoformgaze, Verband, Oberschenkelschiene; Elevation.

30. Juni. Verbandstoffe, von Blut durchtränkt, riechen eigenthümlich widerlich. Débridement durch Längsschnitt auf der Tibia. Etwa 2 Cm. unter der Tub. tibiae ein Schrägbruch mit Absplitterung kleinster Fragmeente (Entfernung derselben), in gleicher Höhe ein Bruch der Fibula. Gegenöffnungen an der Innen- und Aussenseite des Unterschenkels; Drainage, Jodoformgaze, Tamponade.

2. Juli. Delirien, Verbandwechsel, Wunde im Allgemeinen gut aussehend. Temperatur Morgens 41°, am Abend vorher 39,7°.

3. Juli. Puls frequent, 120. Zunge stellenweise trocken. Patient völlig benommen, delirirend, leicht ikterisch.

Amputation im unteren Oberschenkeldrittel; täglicher Verbandwechsel, allmähliche Reinigung der Amputationswunde. Temperatur in den nächsten Tagen Morgens gegen 37,5°, Abends 39 bis 39,5°.

22. Juli. Breite Eröffnung des rechten Schultergelenkes, welches vereitert ist.

24. Juli. Entfernung schmieriger, zerfallener Markmassen aus dem Femurschaft.

25. Juli. Exarticulation des Femurstumpfes.

26. Juli. Eröffnung eines kindskopfgrossen Abscesses am Kreuzbein und den linken Nates.

28. Juli. Permanentes Bad.

29. Juli. Incision eines grossen Abscesses auf den rechten Nates. Allgemeinbefinden verschlechtert sich, Puls wird frequenter und kleiner. Husten, Dyspnoe.

7. August. Gestorben.

Autopsie: Beide Lappen der linken Lunge vollkommen hepatisirt, missfarben, mehrere wallnussgrosse Abscesse in der linken Lunge, einige deutliche grosse in Fäulniss übergegangene Infarcte.

Bacter. Befund. Im Eiter des Beines: Streptokokken und ganz spärliche Staphyloc. alb.

Im Eiter der Schulter: Streptokokken in Reinzucht.

Im Eiter der beiden Kreuzbeinabscesse: Streptokokken in Reinzucht.

Im Eiter eines Lungenabscesses: Streptok. und Fäulnissbacillen.

Blutimpfungen, mit Spritze

11. Juli negativ

29. = =

Nach dem Tode: Impfung aus einer Armvene (viel Blut) negativ.

Im Blute des Herzens zahllose Fäulnissbacillen, wenige Streptokokken.

Dauer der Krankheit: 40 Tage.

Die negativen Blutimpfungen aus dem Armvenenblut der Leiche beweisen in diesem Falle, dass die im Herzblut vorhandenen Fäulnissbacillen während des Lebens nicht im Blute gekreist haben — sie würden sonst sicher auch im Armvenenblute der Leiche gefunden worden sein —, sondern es ist anzunehmen, dass die Fäulnissbacillen aus den grossen, verfaulten Lungeninfarcten nach dem Tode ins Herzblut gedrungen sind, ebenso wie in der Nähe des Darmes liegende Leichentheile nach dem Tode leicht mit Darmbacillen überschwemmt werden. Im Herzblut fanden sich in diesem Falle neben den Fäulnissbacillen Streptokokken; auch diese sind wahrscheinlich erst nach dem Tode ins Herz gelangt, obwohl es nicht ausgeschlossen ist, dass vereinzelte Streptokokken auch vor dem Tode im Blute vorhanden gewesen sind. Der Tod ist in diesem Falle durch die schweren Metastasen verursacht worden, besonders durch die metastatische Pneumonie. Schüttelfröste wurden nicht beobachtet.

Den Schluss der Fälle der dritten Gruppe bilden drei Fälle von schweren Pyämien, welche zur Heilung kamen.

Fall 46. J., Mann, 21 Jahre alt. Aufnahme 5. Juni 1893.

Complicirte Fractur der linken kleinen Zehe; im Anschluss daran entsteht eine schwere Phlegmone mit hohem Fieber. Nachdem bereits Besserung eingetreten war, Vereiterung des Talocruralgelenkes.

11. Juli. Eröffnung des Gelenkes durch zwei seitliche Schnitte, Drainage, Incisionen bis zur Mitte des Unterschenkels hinauf. Temp. 40,3°. Puls klein und schlecht, 150.

16. Juli. Deutliches Erysipel, welches fast das Knie erreicht hat. Zustand des Patienten sehr bedenklich, Puls sehr klein. Temperatur 40°. Patient sieht verfallen aus.

In leichter Aethernarkose Amputation des Oberschenkels in der Mitte, nach Einwicklung des Unterschenkels mit Sublimatbinden. Da der Puls kaum fühlbar ist, Infusion von 1800 Ccm. Kochsalzlösung unter die Brusthaut. Puls hebt sich. Das Erysipel geht am Stumpf nicht weiter, der Allgemeinzustand des Patienten bessert sich in den nächsten Tagen. Temperatur meist zwischen 38 und 39°. Am Stumpf schreitet an der Aussenseite die Eiterung fort.

20. und 23. Juli tiefe Incisionen in den Stumpf bis in die Glutäen hinauf; Gegenöffnung weiter oben, Drainage.

25. Juli. Spaltung eines kleinen Abscesses am linken Ellbogen.

28. Juli. Spaltung eines grossen Abscesses am Kreuzbein.

Temperatur jetzt zwischen 37 und 38°.

Das grosse Drain in den Glutäen wird entfernt, nachdem in dem Secret keine Streptokokken, welche die Eiterung verursacht hatten, mehr nachweisbar waren; später Reamputation. Heilung.

Bacter. Befund. Im Eiter des Beines anfänglich überwiegend Streptokokken, daneben Staphyloc. aur. und alb., später, kurz vor der Amputation, Streptokokken allein; im Eiter des Stumpfes anfänglich

Streptokokken allein, dann zusammen mit dem Bac. pyocyan., schliesslich Bac. pyocyan. allein.

Im Eiter des Armabscesses: Streptokokken in Reincultur.

Im Eiter des Kreuzbeinabscesses: Streptokokken in Reincultur.

Blutimpfungen 14. Juni negativ
16. = =
12. Juli =
15. = =
22. = = (aus Vena med. mit Spritze).

In diesem Fall sind zwei Abscesse entfernt vom primären Herd entstanden, in beiden fanden sich Streptokokken in Reincultur; dieselben Mikroorganismen hatten auch die primäre Phlegmone verursacht. Der Abscess am Kreuzbein ist vielleicht durch directe Fortleitung vom Stumpf her entstanden, der Abscess am Ellbogen wird als Metastase angesehen.

Wichtig ist ferner die Entstehung des Erysipels; ob dies durch die bereits vorhandenen Streptokokken hervorgerufen wurde oder durch eine Neuinfection, bleibt dahingestellt. Der Erysipel ging nach der Amputation nicht weiter, dagegen die Eiterung in der Tiefe.

Fall 47. M., Mädchen, 15 Jahre alt. Aufnahme 11. October 1892. Gebessert 28. Februar 1893.

Im August Exstirpation einer Halsdrüse ausserhalb des Krankenhauses; wenige Tage darauf Schüttelfrost und später andauerndes Fieber; die Wunde eiterte stark. Mitte September Schmerzen in fast allen Körpergelenken, die rasch verschwanden und nur im linken Fussgelenk andauerten; 8 Tage später heftige Schmerzen im linken Knie, Röthung und Schwellung desselben, Incisionen entleerten Eiter. 14 Tage später starke Schmerzen im linken Hüftgelenk. Aufnahme ins Krankenhaus.

11. October. Ausserordentlich anämisches, sehr abgemagertes Mädchen. Untersuchung in Narkose ergiebt verminderte Beweglichkeit des linken Hüftgelenks, besonders bei Abduction; bei stärkeren Bewegungen deutliche Crepitation im Gelenk; Schwellung der vorderen seitlichen Theile der Hüfte. Das linke Knie ist spindelförmig verdickt; Contouren sind verwischt, undeutliches Fluctuationsgefühl; das Knie ist gestreckt. Fuss steht in Spitzfussstellung, Gelenk mässig geschwollen. Bewegungen in allen drei Gelenken sind sehr schmerzhaft.

Therapie: Lagerung auf Volkmann'scher Schiene, Kamillenbäder, Liqu. ferri albuminat. Temperatur ist ausserordentlich unregelmässig, Temperaturen bis 39° wechselten mit völlig normalen; keine Schüttelfröste.

22. October. Hüftgelenk heute stärker geschwollen, Fluctuation in der Gegend des Trochanter, Probepunction ergiebt graurothe Flüssigkeit.

28. October. Erneute Punction mit demselben Resultat.

30. December. Gutes Allgemeinbefinden, dauernde Zunahme des Körpergewichts, dauernd fieberfrei. Fortgesetzte Extension. Leichte Bewegungen in den Gelenken ohne Schmerzen ausführbar.

28. Februar 1893. Patientin geht auf einem Stützapparat, welcher zugleich streckt, ohne Beschwerden umher. Knie bedeutend abgeschwollen, activ sind Bewegungen nicht zu erzielen, Knie fest in geradliniger Streckung, Hüfte fast vollkommen normal, Bewegungen in ausgedehntem Maasse ausführbar.

(Die bacteriologischen Untersuchungen hat in diesem Falle Herr Dr. Finkelstein gemacht; derselbe hat mir die Befunde zur Veröffentlichung gütigst überlassen.)

Bacter. Befund. In dem am 22. und 28. October aus der Hüfte durch Punction genommenen dünnen Eiter fanden sich Streptokokken in Reincultur. 2 Grm. des Eiters werden einem Kaninchen in die Ohrvene gespritzt, einem anderen 1 Grm. einer Bouilloncultur der aus dem Eiter gewonnenen Streptokokken. Beide Thiere bleiben gesund.

14. October 1892. Blutuntersuchung hat negatives Ergebniss.

Wir werden nicht fehlgehen, wenn wir die Erkrankungen der drei Gelenke des linken Beines als Metastasen der Eiterung nach der Halsdrüsenexstirpation auffassen.

Ferner ist in diesem Fall die geringe Virulenz der Streptokokken von Interesse: Trotzdem im Hüft- und Kniegelenk Streptokokken sich fanden, wird eine Heilung der Gelenkerkrankungen ohne Eröffnung der Gelenke, durch Schienenverbände herbeigeführt. Diese Heilung war deshalb möglich, weil die Streptokokken sehr geringe Virulenz hatten. Auch aus den Thierversuchen geht die geringe Virulenz der Streptokokken hervor.

Fall 48. Z., Frau, 30 Jahre alt.

10. Januar 1893. Schüttelfrost und Ohrenschmerzen.

11. Januar. Ohrenlaufen links; es entleert sich eine Menge stinkenden Eiters.

17. Januar. Schmerzen und Anschwellung am rechten Oberarm und rechten Unterschenkel.

18. Januar. Röthung und Anschwellung des linken Oberarmes und linken Unterarmes.

Aufnahme 19. Januar. Milzdämpfung verbreitert; continuirliches hohes Fieber über 39° bis 27. Januar (Verlegung zur chirurgischen Station).

28. Januar. Spaltung grosser Abscesse an der Streckseite beider Oberarme und am rechten Unterschenkel, am linken Unterarm wird kein Eiter gefunden (druckempfindliche Stelle am unteren Viertel des Radius). Temperatur von jetzt bis 17. März gewöhnlich zwischen 38 und 39°.

4. Februar. Teigige Schwellung über dem rechten Trochanter.

14. Februar. Fünfmarkstückgrosser Decubitus am Kreuzbein.

16. Februar. Spaltung eines tiefen Abscesses an der Innenfläche des linken Unterschenkels im unteren Drittel.

19. Februar. Spaltung eines intramusculären Abscesses am linken Vorderarm, in den beiden oberen Dritteln derselben gelegen. Tamponade aller Abscesse mit steriler Gaze.

26. Februar. In beiden Kniegelenken ein seröser Erguss (besonders links).

20. März. Spaltung eines Abscesses am rechten Oberschenkel.

Temperatur vom 18. März bis 2. April zwischen 37 und 38°, vom 2. April an normal.

10. April. Spaltung eines kleinen Abscesses über dem rechten Trochanter major.

16. Mai. Geheilt entlassen.

Bacter. Befund. Im Eiter des linken Unterarmabscesses am 19. Februar Streptokokken (Reincultur).

Blutimpfungen: 26. Januar negativ.
30. „ „
1. Februar „
3. „ „

Krankheitsdauer bis zur Bildung des letzten metastatischen Abscesses 3 Monate. Dieser Fall ist ein Fall von schwerer Pyämie, bei welchem sich nach einander 8 Abscesse an verschiedenen Körperstellen bildeten; der primäre Herd ist jedenfalls die Mittelohreiterung gewesen. Die Kranke wurde geheilt. Der Fall hat Aehnlichkeit mit dem Puerperalfall Nr. 43, in beiden sind Streptokokken die Krankheitserreger, in beiden sind zahlreiche ausgedehnte metastatische Eiterungen an den Extremitäten vorhanden; ganz verschieden sind die primären Herde, im Fall 43 der inficirte, puerperale Uterus, im Fall 47 die Mittelohreiterung.

Sepsis und Pyämie.

Wenn wir die beschriebenen Fälle noch einmal betrachten, so finden wir in der ersten und zweiten Gruppe, in welchen Mikroorganismen im Blute gefunden wurden, fast nur Fälle, welche wir als Fälle von Sepsis bezeichnen; in der dritten Gruppe mit negativem Blutbefund finden sich hauptsächlich Fälle, welche wir Pyämie nennen; wir haben im Allgemeinen in der ersten Gruppe Fälle von Sepsis ohne Metastasen, in der zweiten Gruppe Fälle von Sepsis mit Metastasen, in der dritten Fälle von Pyämie.

Unterschiede in den 3 Gruppen können wir ferner suchen 1. in der Dauer der Krankheit; 2. in der Metastasenbildung; 3. in der Art der Mikroorganismen; 4. in der Art und Weise des Vorkommens derselben.

In der Dauer der Krankheit unterscheiden sich thatsächlich die 3 Gruppen von einander; die Dauer der Erkrankung ist bei den Fällen, bei welchen sich annähernd der Beginn der Infection des Blutes feststellen liess, mitgetheilt worden.

In den Fällen der ersten Gruppe schwankt die Dauer zwischen 3 Tagen (Fall 10 und 13) und 9 Tagen, in der zweiten zwischen 12 und 30 Tagen, in der dritten zwischen 19 Tagen und mehreren Monaten. Eine Ausnahme macht nur in der zweiten Gruppe ein Osteomyelitisfall (33), welcher bereits in 8 Tagen tödtlich verlief. In diesem Fall ist das Auftreten des ersten osteomyelitischen Knochenherdes als Beginn der Blutinfection gerechnet. Betrachten wir diesen Heerd aber als eine Metastase einer unbekannten früheren Infection, so ist auch in diesem Fall die Zeitdauer eine längere. Die Dauer der Erkrankung ist also im Allgemeinen in der ersten Gruppe eine kurze, in der zweiten eine längere, in der dritten Gruppe oft eine recht lange.

Die Metastasen weiterhin fehlten bei der ersten Gruppe, bei der zweiten und dritten finden sie sich ohne wesentlichen Unterschied in ihrer grossen Verschiedenartigkeit. Die Verschiedenartigkeit der Metastasen wird erklärt durch die Art ihrer Entstehung; sie entstehen dadurch, dass Mikroorganismen im Blute kreisen, sich an irgend einer Stelle festsetzen und Entzündungen hervorrufen. Die Mikroorganismen können entweder einzeln oder in kleinen Haufen verschleppt werden — ich habe derartige Haufen von Influenzabacillen im Blute gesehen[1]) —, oder aber sie sind an Thromben oder Gewebsbestandtheile geheftet und bilden mit diesen zusammen grössere Emboli.

Im ersteren Falle dauert es länger, ehe es zur Abscessbildung kommt, es wird sich meist nur um kleinere Abscesse, z. B. in den Nieren, handeln, im anderen Falle werden durch die grösseren Emboli grössere Gefässe verstopft, es bilden sich grosse Abscesse, grosse septische Lungeninfarcte und dgl. Die Zeit, in welcher sich in diesem Falle eine sichtbare Matastase bildet, wird eine verhältnissmässig kurze sein. In jedem Falle ist aber eine gewisse Zeit zur Bildung einer Metastase nöthig. Die Dauer der Erkrankung in unserer ersten Gruppe war, wie wir gesehen haben, eine kurze; sie war zu kurz, als dass sich Metastasen bilden konnten; es kreisten in diesen Fällen wahrscheinlich nur kleinere Ansammlungen von Mikroorganismen im Blute, es konnten nur kleinere Gsfässe verstopft werden, und es wäre längere Zeit nöthig gewesen zur Bildung sichtbarer Metastasen. Der Hauptunterschied zwischen der reinen Sepsis und der Sepsis mit Metastasen wird also in der Verschiedenheit der Krankheitsdauer und in der verschiedenen Grösse der Emboli zu suchen sein.

1) Virchow's Archiv. März 1893.

Der dritte Punkt, welcher zur Unterscheidung der 3 Gruppen herangezogen werden sollte, war die Art der Mikroorganismen.

Wir finden allerhand Mikroorganismen unterschiedslos in allen 3 Gruppen, Streptokokken sind in allen 3 Gruppen vorhanden, Staphylokokken sind in Fällen der beiden ersten Gruppen gefunden worden, nur zufällig wurden sie bei der dritten Gruppe nicht nachgewiesen, sie sind sonst häufig in Fällen ausgesprochener Pyämie beschrieben worden. Wir können also irgend einen Unterschied in den 3 Gruppen, speciell den Unterschied zwischen Sepsis und Pyämie, nicht in der Verschiedenartigkeit der Mikroorganismen suchen.

Vielleicht kommen wir weiter, wenn wir die Art und Weise des Vorkommens der Mikroorganismen im Blute betrachten. Im Beginn der Erkrankung waren die Blutuntersuchungen negativ, meist wurden erst wenige Tage vor dem Tode Mikroorganismen im Blute nachgewiesen (Fall 1, 2, 10, 18, 19, 22, 24, 31 und 33); in den meisten Fällen wurden im Armvenenblut der Leiche die Mikroorganismen gefunden, oft unmittelbar nach dem Tode, und zwar in einer Menge, welche auf eine Vermehrung der Mikroorganismen im lebenden Blute schliessen liess. Für ein Wachsen der Mikroorganismen im lebenden Blute spricht auch der Umstand, dass sie erst in späteren Stadien der Erkrankung nachweisbar waren, kurze Zeit vor dem Tode gelang der Nachweis derselben fast immer. Zahlenmässig wurde die Vermehrung der Mikroorganismen im lebenden Blute festgestellt in Fall 2 und 22 (s. dieselben).

An diese Vermehrung von Mikroorganismen im Blute knüpft sich der Begriff der Allgemeininfection des Blutes. Ein septischer Thrombus, welcher vom primären Herde sich loslöst und irgendwo eine Metastase verursacht, macht nicht ohne Weiteres eine Allgemeininfection des Blutes; es können mehrere derartige Metastasen bestehen ohne eine Allgemeininfection. Die Mikroorganismen sind dann durch das Blut nur durchgeschleppt. Erst wenn ein Wachsen von Mikroorganismen im Blute anzunehmen ist oder nachgewiesen wird, besteht eine Allgemeininfection des Blutes durch Mikroorganismen, eine Sepsis. Ich betone, dass jetzt und auch in den weiteren Ausführungen immer nur von der sogenannten bacteriellen Form der Sepsis die Rede ist; die Toxine werden später berücksichtigt werden.

Wie aus den Blutbefunden weiterhin hervorgeht, scheint überhaupt aus dem Nachweis von Mikroorganismen in geringen Mengen lebenden Blutes bereits auf ein Wachsthum derselben im Blute zu schliessen zu sein. In allen von mir untersuchten Fällen bestand

Sepsis, wenn Mikroorganismen im Blute gefunden wurden, eine Ausnahme macht vielleicht der besondere Fall von Cholelithiasis (Fall 34). Bei 30 schweren Phlegmonen, bei schwerem Wundfieber, wurden zahlreiche Blutuntersuchungen angestellt, die Resultate waren immer negativ. In der Literatur sind in solchen Fällen einige positive Blutbefunde verzeichnet; dieselben sind grosse Seltenheiten. In den Fällen der dritten Gruppe waren die Blutuntersuchungen ebenfalls negativ, mehrmals auch an der Leiche; eine Allgemeininfection des Blutes konnte in diesen Fällen also nicht erwiesen werden; es bestanden Metastasen; diese konnten nur beweisen, dass eine Einschleppung von Mikroorganismen ins Blut stattgefunden hatte.

In diesen Punkten, einerseits in der Vermehrung von Mikroorganismen im Blute, andererseits in der Einschleppung derselben ins Blut ohne Vermehrung, wird der Hauptunterschied zwischen Sepsis und Pyämie im Wesen bestehen.

Bei der ersten Gruppe, bei den Fällen reiner Sepsis, können wir annehmen, dass die Mikroorganismen entweder in so grosser Zahl ins Blut dringen oder eine so starke Virulenz haben, oder auch, dass die Widerstandsfähigkeit des Körpers eine so geringe ist, dass es ihnen gelingt, die bacterientödtende Kraft des Blutes zu überwinden, sich im Blute selbst zu vermehren, im Blute selbst zu wuchern. Wir werden dann im lebenden und im Leichenblute Bacterien finden; im ersteren allerdings meist nur wenige Tage vor dem Tode. Es scheint, dass der Körper ein Wuchern dieser Eiterkokken in seinem eigenen Blute nur kurze Zeit verträgt.

Wir müssen annehmen, dass sich auch in diesen Fällen in den Capillaren Mikroorganismen festsetzen und dass diese Entzündungen verursachen; jedoch ist die Zeitdauer eine zu kurze, als dass sich aus diesen vielleicht mikroskopischen Entzündungen grössere makroskopisch sichtbare Herde, Metastasen, bilden können.

Bei der zweiten Gruppe der Fälle hatten wir eine Sepsis mit Metastasen (eine Septico-Pyämie oder eine Pyämie mit Allgemeininfection). In diesen Fällen dauerte die Krankheit gewöhnlich längere Zeit, infolgedessen kommt es leichter zur Bildung von Abscessen. Andererseits sind die Emboli in diesen Fällen vielleicht grösser, die Abscesse bilden sich schneller. Für diese Annahme spricht z. B., dass bei dem Puerperalfieber die Metastasen sehr häufig sind; in 6 unserer Puerperalfälle waren Metastasen vorhanden, nur einer (Fall 20) verlief ohne dieselben. Aus dem puerperalen Uterus und den thrombosirten Venen in der Umgebung gelangen grössere Thromben ins Blut und machen, wenn sie sich festsetzen, schnell Metastasen.

Bei der dritten Gruppe, den Fällen von Pyämie, handelt es sich im Wesen überhaupt nicht um eine Allgemeininfection in dem Sinne, dass die Bacterien im Blute selbst zur Vermehrung kommen. Sie dringen in das Blut ein und wuchern da, wo sie sich vielleicht mit Hülfe grösserer Emboli festgesetzt haben und wo nun durch die Embolie die Ernährung der Theile beeinträchtigt wird. Gelingt es den Mikroorganismen nicht, einen derartigen für ihre Entwicklung günstigen Nährboden zu finden, so gehen sie bald im Blute zu Grunde; es ist ihnen nicht möglich, im Blute selbst sich zu vermehren. Ich habe solche abgestorbene Mikroorganismen bei Influenzakranken gegen Ende der Krankheit im Blute gesehen und beschrieben; es waren dies Bacillenhaufen, welche nur sehr schwach von dem Methylenblau gefärbt, also abgestorben waren, während ganz in der Nähe, manchmal in demselben Haufen noch einzelne gutgefärbte Exemplare lagen.

Bei der Pyämie ist die Krankheitsdauer meist eine recht lange, es bilden sich oft zahlreiche Abscesse, und von einem Abscess aus können wieder neue an anderen Stellen durch Einschleppung von Mikroorganismen ins Blut gebildet werden.

Doch diese Fälle reiner Pyämie sind ziemlich selten (vielleicht sind hierzu zu rechnen Fall 42, 43, 46, 47 und 48), oft wird auch in Fällen von Pyämie eine Allgemeininfection des Blutes zu irgend einer Zeit bestehen.

Dieselbe kann gleich im Beginne der Erkrankung kurze Zeit bestanden haben, ist jedoch, vielleicht durch rechtzeitige Therapie des primären Herdes, noch zum Stillstand, zur Heilung gebracht worden. Letzteres scheint z. B. bei der Osteomyelitis vorzukommen, wenigstens wurden, wie bereits mitgetheilt ist, bei drei Osteomyelitiskranken, welche genasen, Staphylokokken im Blute nachgewiesen; auch in Fall 41 wurde angenommen, dass anfänglich eine Sepsis bestanden hat, welche zurückgegangen war.

Andererseits kann in späteren Stadien der Erkrankung von irgend einem localen Herde aus durch besondere Zufälligkeiten noch eine Allgemeininfection entstehen; eine Anzahl von Fällen der zweiten Gruppe (z. B. Fall 25) können vielleicht hier als Beispiel angeführt werden.

Endlich ist nicht abzustreiten, dass eine schleichende Sepsis mit der Pyämie einhergehen kann und sich längere Zeit hindurch fortdauernd Mikroorganismen im Blute nachweisen lassen; ein solcher Fall wurde nicht mit Sicherheit beobachtet; der Fall, welchen Brunner (l. c.) beschreibt, gehört vielleicht hierher.

Wie wir sehen, kommen zahlreiche Uebergänge zwischen den

drei Gruppen vor, zwischen der reinen Sepsis, der Sepsis mit Metastasen und der reinen Pyämie. Wenn wir eine grössere Anzahl von hierher gehörigen Krankheitsfällen nach ihrem klinischen, pathologisch-anatomischen und bacteriologischen Befunde neben einander betrachten, so ist es leicht, sie fast ohne merkliche Uebergänge aneinanderzureihen, von den Fällen ausgesprochener Sepsis an bis zu Fällen ausgesprochener Pyämie, während es schwer fällt, sie in bestimmte Gruppen zu theilen. Andererseits besteht klinisch ein so bedeutender Unterschied zwischen den extremen Krankheitsbildern einer solchen Reihe, dass es vom klinischen Standpunkte praktisch erscheint, Sepsis und Pyämie auseinanderzuhalten. Aetiologisch unterscheiden sich Sepsis und Pyämie dadurch, dass bei der Sepsis die Vermehrung von Eitermikroorganismen im Blute das Wesentliche ist, während das Wesen der Pyämie in der blossen Durchschleppung von Eiterkokken auf dem Blutwege und der Metastasenbildung beruht. Bei beiden Krankheiten werden Eiterkokken ins Blut eingeschleppt.

Dabei darf nicht ausser Acht gelassen werden, dass häufig Metastasen bei der Sepsis und eine Allgemeininfection des Blutes bei der Pyämie vorkommen.

Toxine.

Eine wichtige Rolle bei der Sepsis und Pyämie spielen die Toxine der Eiterkokken. Sie machen das Eiterfieber, sie tragen in vielen Fällen von Pyämie zur Entkräftung des Organismus und zum Tode hauptsächlich bei, in Fällen acuter Sepsis schwächen sie die Widerstandsfähigkeit des Körpers und bereiten den Mikroorganismen den Boden im Blute vor, so dass diese im Blute selbst wachsen und hier ihre Toxine ablagern können. In vereinzelten Fällen führen sie allein um Tode, ohne dass Bacterien im Blute gefunden werden. Unter den von mir beobachteten Fällen von Sepsis war keiner, bei welchem mit Sicherheit die Anwesenheit von Bacterien im Blute auszuschliessen war. Anfänglich wurde Fall 49 für eine reine Intoxicationssepsis gehalten.

Fall 49. Th., Frau, 24 Jahre alt. Aufnahme 19. März 1893. Seit 3 Tagen krank; Patientin, vollständig somnolent, ist gravida im 6. Monat. Puls 120 Schläge, klein. Temperatur 35,2°.

Rechte Unterkiefergegend stark geschwollen. Operation Mittags; Extraction mehrerer Zahnwurzeln; Schnitt unterhalb des Unterkiefers und parallel zu demselben, Eröffnung eines apfelgrossen stinkenden Abscesses, welcher sich nach oben bis an die Innenseite des rechten Unterkiefers und bis dicht unter den Boden der Mundhöhle erstreckt. Tamponade. Am Abend trotz starker Excitantien gestorben. — Section verweigert.

Bacter. Befund: Mehrere Impfungen von Leichenblut sind negativ.

Obwohl in diesem Fall der pathologisch-anatomische Befund fehlte, musste auf Grund der klinischen Beobachtung Sepsis als Todesursache angenommen werden, und da Impfungen des Leichenblutes negativ waren, wurde zunächst die Sepsis als eine reine Intoxicationssepsis angesehen.

Kurze Zeit darauf kam der bereits beschriebene Fall 37 zur Beobachtung; dieser Fall war ähnlich dem Fall 49: der primäre Herd war in beiden ein Unterkieferabscess; auch im Fall 37 waren Blutimpfungen negativ, aber in Blutpräparaten der Leiche fanden sich dieselben Mikroorganismen, welche im Eiter vorhanden waren; sie wuchsen nicht auf Agar. Es war nach diesem Befunde nicht ausgeschlossen, dass es sich auch im Fall 49 um einen ähnlichen Mikroorganismus handelte, der aus der Wundhöhle stammte und auf Agar sich nicht entwickelte. Es fehlten andere Culturmethoden und vor Allem die genaue Untersuchung des Leichenblutes in Präparaten, um diesen Fall als Intoxicationssepsis hinstellen zu können. Dasselbe gilt für

Fall 50. St., Frau, 52 Jahre alt. Aufnahme 11. December 1891. Gestorben 16. December 1891.

Seit 8 Tagen Schwellung und Röthung des rechten Fusses, Fieber.

11. December. Incisionen auf dem Fussrücken und Unterschenkel (purulentes Oedem). Temperatur bis zum Tode zwischen 39 — 40°. Sensorium etwas benommen, Lippen trocken, Urin enthält Eiweiss. Amputation verweigert.

13. December. Ikterische Hautfarbe, Puls sehr klein.

14. December. Amputatio femoris im gesunden Gewebe.

15. December. Wunde sieht gut aus. Allgemeinbefinden, wie früher, schlecht.

16. December. Gestorben.

Autopsie: Milz um mehr als das Doppelte vergrössert, matsch, die Pulpa quillt auf der Schnittfläche hervor; Nieren und Leber: Zeichnung getrübt. Amputationswunde sieht rein aus.

Bacter. Befund: Blutimpfungen, 2mal während des Lebens, 1mal nach dem Tode, sind negativ.

In diesem Fall fehlt, wie im Fall 49, leider auch die Untersuchung des Eiters, so dass aus den bacteriologischen Befunden des Eiters nicht darauf geschlossen werden konnte, welche Mikroorganismen im Blute zu erwarten waren. Dass auch andere Mikroorganismen, als die bekannten Eiterkokken, eine Sepsis verursachen können, beweisen meine beiden Fälle 19 und 37, ferner die bereits angeführten Fälle von Levy und Foa und Bonome.

In drei dieser Fälle wuchsen die Mikroorganismen auf Agar, in

dem von mir beschriebenen Fall 37 nicht. Daraus ergiebt sich, wie wichtig es sein kann, Leichenblut auch durch Blutpräparate zu untersuchen, um sicher zu sein, dass es keine Mikroorganismen enthält.

Die beschriebenen Fälle 49 und 50 sind die einzigen Fälle von acuter Sepsis, bei welchen keine Mikroorganismen im Leichenblute gefunden wurden; sie stehen 57 Fällen mit positivem Blutbefunde gegenüber.

Martin Hahn und Brieger haben ebenfalls das Blut oder die Organe einiger Sepsisleichen von Mikroorganismen frei gefunden.

Hahn[1]) hat in 15 Fällen von Sepsis und Pyämie die inneren Organe der Leiche und den Eiter untersucht und hat in 9 Puerperalfällen und 1 Fall von Phlegmone zahlreiche Eiterkokken in den inneren Organen gefunden. Obwohl das Blut nicht untersucht worden ist, so ist aus diesem Befunde, wie Hahn selbst annimmt, auf eine Allgemeininfection zu schliessen. In den fünf anderen Fällen von Phlegmone hat dieser Forscher keine oder nur vereinzelte Eiterkokken in den inneren Organen gefunden; er schliesst daraus, dass in diesen Fällen eine Intoxicationssepsis vorliegt. Obwohl auch hier die Untersuchung des Blutes fehlt, ist eine Allgemeininfection doch wohl auszuschliessen. Wenn nur vereinzelte Mikroorganismen in Milz und Niere gefunden werden, so können diese Befunde als eine Art mikroskopischer Metastase gelten, eine Allgemeininfection des Blutes ist nicht ohne Weiteres anzunehmen; besteht dieselbe, so finden sich die Mikroorganismen in den inneren Organen auch in grösserer Zahl (Fall 3, 19 und 2 Fälle von septischer Diphtherie).

Betrachtet man aber diese fünf von Hahn untersuchten Fälle genauer, so ergiebt sich, dass bei einigen andere Umstände, als eine Intoxicationssepsis, den Tod in erster Linie verschuldet haben können. Bei Fall XII (Phlegmone scroti) handelte es sich um einen Patienten, welcher Trinker war und Delirien hatte. Bei Fall VII bestand eine fibrinöse Pneumonie und Pleuritis. Die Patientin in Fall XIII war 58 Jahre alt, sie hatte eine Phlegmone am Fuss und Decubitus; in diesem Falle spricht das Alter mit. Vielleicht haben diese Umstände in den 3 Fällen mehr zum Tode beigetragen, als die Intoxication. In den zwei übrig bleibenden Fällen fehlt ein Vermerk aus der Krankengeschichte. In allen 5 Fällen bestanden allerdings parenchymatöse Trübungen innerer Organe. Aber die Unbeständigkeit, mit der diese Trübungen bei Sepsis vorkommen — Hahn selbst hat dieselben mehrmals bei schwerer Allgemeininfection vermisst —

1) Virchow's Archiv. CXXXIII 1891. 1.

lässt darauf schliessen, dass sie nicht unbedingten diagnostischen Werth haben. Auch den Milztumor fand Hahn in den 15 Fällen nicht immer.[1])

Während Hahn in allen 9 Fällen von Puerperalfieber, welche zur Untersuchung kamen, eine Allgemeininfection durch Mikroorganismen nachgewiesen hat, und ebenso Czerniewsky (l. c.) in 10 mit dem Tode endigenden Fällen, hat Brieger[2]) in 7 schweren, tödtlich verlaufenden Fällen von Puerperalfieber das Blut untersucht und keine Mikroorganismen gefunden; er kommt zu dem Schlusse, dass bei den schweren Fällen von Sepsis Toxine es sind, welche den Tod bedingen. In 6 dieser 7 Fälle wurde das lebende Blut untersucht, es wird nicht angegeben, wie lange Zeit vor dem Tode die Untersuchung stattgefunden hat. In den von mir untersuchten Fällen wurden gewöhnlich erst am 2.—5. Tage vor dem Tode Mikroorganismen im Blute gefunden; in Fall 8 war die Blutuntersuchung 2 Tage vor dem Tode noch negativ, in Fall 28 einen Tag vor demselben; im Leichenblut fanden sich in diesen beiden Fällen Streptokokken, resp. Pneumokokken. Wenn also in den 6 Fällen von Brieger die Untersuchungen nicht kurze Zeit vor dem Tode vorgenommen worden sind, so ist es nicht ausgeschlossen, dass noch später Mikroorganismen im Blute nachweisbar gewesen wären. Aehnlich verhält es sich mit den Untersuchungen von H. Neumann; derselbe hat in 5 Fällen, welche sich später auf dem Sectionstisch als Fälle von Sepsis oder Pyämie erwiesen, im lebenden Blute keine Mikroorganismen gefunden. Das Leichenblut war in allen diesen Fällen nicht untersucht worden. In seinem 7. Falle hat Brieger das Leichenblut mit einer Spritze aus dem Herzen entnommen und ebenfalls keine Mikroorganismen gefunden; im localen Herde fanden sich Eiterkokken; der pathologisch-anatomische Befund in diesem Falle ergab eine Endometritis, Salpingitis und Peritonitis putrida. Ich möchte diesen Fall nicht als Sepsisfall auffassen; durch Fortschreiten des localen Processes vom Uterus aus war eine Peritonitis entstanden, welche den Tod herbeigeführt hat, ohne dass eine Allgemeininfection des Blutes mit Eiterkokken eingetreten war.

Puerperalfälle.

Es erscheint hier am Platze, meine Befunde bei Puerperalfieber zusammenzustellen. Es kamen im Ganzen 7 Fälle zur Untersuchung.

1) Aus ähnlichen Gründen, und weil die Sectionsprotokolle von vielen verschiedenen Collegen geschrieben sind und infolgedessen nicht einheitlich beurtheilt werden können, ist in dieser Arbeit keine Zusammenstellung der pathologisch-anatomischen Befunde vorgenommen worden.

2) Ueber bacteriol. Untersuchungen bei einigen Fällen von Puerperalfieber. Charité-Annalen. 1886.

In Fall 20 handelt es sich um eine in 4 Tagen tödtlich verlaufende reine Sepsis, im Leichenblute fanden sich Streptokokken.

Fall 26, 27 und 28 sind Fälle von Sepsis mit Metastasen, die Dauer der Erkrankung war 20 bis 30 Tage; im Leichenblut und den Metastasen fanden sich dieselben Mikroorganismen (2 mal Staphylokokken, 1 mal Pneumokokken).

Fall 45 ist ein Fall von ausgesprochener Pyämie mit Schüttelfrösten und zahlreichen metastatischen Abscessen; im Blute wurden keine Mikroorganismen nachgewiesen.

Im Fall 44 bestand eine Peritonitis suppurativa, ein Lungenabscess und eine Pleuritis suppurativa. Im Blute fanden sich keine Mikroorganismen; die Peritonitis und Pleuritis hatten ohne eine Allgemeininfection den Tod herbeigeführt. Da in diesem Fall ein metastatischer Lungenabscess bestand, so ist der Fall zu den Pyämien zu rechnen.

Der letzte Puerperalfall, welcher untersucht wurde, ist

Fall 51. N., Frau, 38 Jahre alt. Aufnahme 4. November 1891. Gestorben 15. November 1891.

Vor 4 Wochen Entbindung, seitdem Fieber, oft Schüttelfröste; im Krankenhause andauerndes Fieber zwischen 38° und 40°.

14. November. Schüttelfrost. Temperatur 41,2°. Leib aufgetrieben. und schmerzhaft.

Autopsie: Peritonitis; Milz normal gross, wenig bluthaltig. Uterus mannsfaustgross, im Innern diphtheritisch belegt; Nephritis et Hepatitis parenchymatosa.

Bacter. Befund: 2 mal Blutimpfungen nach dem Tode haben negatives Resultat.

Wir finden unter diesen Puerperalfällen typische Fälle für die septischen und pyämischen Erkrankungen: die acute, schnell verlaufende Sepsis ohne Metastasen, die langsam verlaufende Sepsis mit Metastasen, die Pyämie, ohne Bacterienbefund im Blute.

Im Fall 51 ist durch directe Fortleitung vom primären Herde eine schwere Localerkrankung (Peritonitis) entstanden und hat ohne Allgemeininfection zum Tode geführt. Dieser Fall gehört deshalb nicht zu den Fällen eigentlicher Sepsis; er gleicht vollkommen dem siebenten Fall von Brieger.

Peritonitis und Empyem.

Die eitrige Peritonitis hat häufig eine Allgemeininfection zur Folge (Fall 14, 15, 16, 17 und 21 sind Beispiele). Die Bedingungen zum Zustandekommen derselben sind günstige, da vom entzündeten Peritoneum aus grössere Mengen von Toxinen und Mikroorganismen ins Blut gelangen.

In anderen Fällen besteht keine Allgemeininfection; fünf solcher Fälle kamen zur Beobachtung, Fall 51, 44 und 3 Peritonitiden nach Perityphlitis. Im Peritonealeiter fanden sich in den letzten 3 Fällen Bacterium coli commune und Streptokokken, Blutimpfungen blieben negativ.

In einem dieser Fälle (Fall 53) waren Blutimpfungen aus der Armvene unmittelbar nach dem Tode und 48 Stunden nachher negativ. Bei der Section, welche 30 Stunden nach dem Tode stattfand, wurden grössere Mengen Blutes aus dem Herzen und Stückchen der Milz verimpft. Im Herzblute und der Milz fand sich ganz spärlich das Bacterium coli, welches im Peritonealeiter fast in Reincultur vorhanden war. Dieser geringe Befund im Herzblut spricht nicht für eine Vermehrung der Mikroorganismen im lebenden Blut; diese Bacterien sind wahrscheinlich während der letzten Herzschläge noch in das Blut gelangt, sind nicht mehr im Blute zu Grunde gegangen und haben sich nach dem Tode in demselben vermehrt.

Es fragt sich: Sollen wir nach dem bacteriologischen Blutbefunde alle diese Fälle von eitriger Peritonitis scheiden, oder sollen wir sie zusammenwerfen, vielleicht unter dem Namen der septischen Peritonitis, ob nun eine Allgemeininfection durch Mikroorganismen statthat oder nicht?

Bei der eitrigen Peritonitis scheint allerdings dieser rein bacteriologische Unterschied von keinem sehr grossen Werthe zu sein, weil klinisch und pathologisch-anatomisch das Bild der Krankheit nicht viel Aenderung erfahren wird, wenn eine Allgemeininfection des Blutes zu der schweren Peritonitis tritt. Aber trotzdem halte ich es für wichtig, schon hier an diesem Unterschied festzuhalten, weil sonst Unklarheit auch weiterhin für andere Krankheiten geschaffen wird. Bei Empyem z. B. bestehen ähnliche Verhältnisse. Es giebt Empyeme mit Allgemeininfection des Blutes (Fall 11, 12 und 13) und andere, welche zum Tode führen, ohne eine Allgemeininfection zu machen; derartige Fälle wurden 2 beobachtet, bei letzteren werden wir hauptsächlich individuelle und mechanische Verhältnisse, z. B. die Compression der Lunge, neben der Resorption der Bacteriengifte, als Todesursache annehmen; für Fälle eigentlicher Sepsis halte ich dieselben nicht.

Weiterhin, wenn wir dem Begriff der Intoxicationssepsis einen zu grossen Spielraum gewähren, müssten wir auch Fälle chronischer Pyämie, bei denen schliesslich die Patienten an Entkräftung infolge des andauernden Eiterfiebers zu Grunde gehen, als Intoxicationssepsis bezeichnen! Denn gerade hier sind es die Toxine der in

den localen Herden wachsenden Mikroorganismen, welche in das Blut dringen, den Körper immer von Neuem schädigen und schliesslich den Tod herbeiführen. Ebenso könnten wir bei altersschwachen Personen, welche einen unbedeutenden Abscess haben, fiebern und sterben, Intoxicationssepsis als Todesursache annehmen, während doch hier die allgemeine Schwäche in erster Linie in Frage kommt.

In Fall 52 werden wir den Blut- und Kräfteverlust bei der Exarticulatio femoris in erster Linie als Todesursache ins Auge fassen müssen.

Fall 52. B., Frau, 57 Jahre alt. Aufnahme 25. August 1891. Gestorben 4. September Abends.

Die schwächliche Patientin kommt mit einer Coxitis suppurativa dextra und einer Phlegmone fem. gangraen. ins Krankenhaus. Temperatur um 39°.

25. August. Incisionen, permanentes Bad.

4. September. Früh Exarticulation des rechten Oberschenkels. Abends gestorben.

Autopsie: Caries ossis ilei et pubis. Phlegmone putrida region. ing. dextr. Nephrit. parenchymat. dupl. Hypertrophia lienis.

Bacter. Befund: Die Impfung des Leichenblutes bleibt steril.

Bei gangränösen Hernien ferner kann durch eine Allgemeininfection von der gangränösen Stelle aus ohne Peritonitis der Tod eintreten (Fall 9), es kann eine Peritonitis entstehen und mit oder ohne Sepsis zum Tode führen, und endlich können die Patienten an der Kothstauung, an den in das Blut dringenden Fäulnissgiften, an einer Intoxication sterben; in solchen Fällen wurden keine Mikroorganismen im Blute gefunden. Hier wird der Tod in erster Linie durch die Intoxication hervorgerufen — daneben kommen die mechanischen Folgen des Darmschlusses und Anderes in Betracht —, aber wir werden diese Fälle nicht als Sepsis bezeichnen, sie sind grundverschieden von der bei gangränösen Hernien vorkommenden eigentlichen Sepsis (Fall 9).

Aus alledem ergiebt sich, dass es rathsam erscheint, die sogenannte Intoxicationssepsis scharf von der eigentlichen Sepsis, der bacteriellen, zu trennen und vielleicht letztere allein als Sepsis zu bezeichnen. Dass in der bei Weitem grössten Mehrzahl der Fälle, welche klinisch und pathologisch-anatomisch als Sepsis gelten, Mikroorganismen im Blute vorhanden sind, glaube ich durch meine Untersuchungen erwiesen zu haben; es steht eine grosse Anzahl positiver Befunde einer verschwindend kleinen negativen gegenüber, und diese wenigen sind noch anfechtbar. Für eine einfache und einwandsfreie Untersuchung, die im Allgemeinen entscheidet, ob Sepsis vorliegt oder nicht, halte ich die Untersuchung

des Blutes einer oberflächlichen Vene bald nach dem Tode; diese Untersuchung sollte in keinem auf Sepsis verdächtigen Falle fehlen.

Dass es Fälle giebt, in denen, ähnlich wie bei Kothstauung bei eingeklemmten Brüchen, die Ptomaine allein den Tod bedingen, ohne dass Mikroorganismen im Blute sich finden, ist erwiesen, diese Fälle sind jetzt selten.

Früher, in der vorantiseptischen Zeit, als es mehr grosse faulende Wunden gab, werden sie öfter vorgekommen sein. Jordan macht in seiner Osteomyelitis-Arbeit auf diesen Umstand bereits aufmerksam. Immerhin ist es wahrscheinlich, dass auch in den Fällen von Intoxicationssepsis, in denen die Ptomaine von grossen faulenden Wundflächen aus das Blut vergiften und schnellen Tod herbeiführen, die Fäulnissbacillen zuweilen selbst ins lebende Blut dringen und sich in demselben vermehren; wenigstens war ein Wuchern von Fäulnissbacillen im Blute in Fall 21 beobachtet worden.

Diesen Ausführungen, in welchen im Allgemeinen hervorgehoben wird, wie wichtig das Vorkommen der Eitermikroben im Blute bei den septischen Erkrankungen ist, kann entgegengehalten werden: die Toxine allein machen die Sepsis, sie gehen in das Blut über und sind die eigentliche Todesursache; wenn einige Zeit vor und nach dem Tode auch Mikroorganismen im Blute sich finden, so ist das nur ein nebensächlicher und zufälliger Befund.

Dem gegenüber betone ich:

1. dass in fast allen Fällen von Sepsis Mikroorganismen im Blute gefunden wurden;

2. dass Mikroorganismen in solcher Zahl gefunden wurden, dass daraus der Rückschluss der Vermehrung derselben im lebenden Blute gestattet war — in einigen Fällen wurde diese Vermehrung zahlenmässig bewiesen;

3. dass die Toxine, welche die Bacterien durch ihr Wachsen im Blute bilden, in besonderer Weise den Körper schädigen, da sie alle vom Körper aufgenommen werden, während die Toxine, welche in den localen Herden gebildet werden, nur zum Theil ins Blut gelangen.

Die Zahl der im Blute gefundenen Mikroorganismen ist allerdings nicht so gross, wie die, welche bei der Sepsis der Thiere häufig gefunden wird, etwa bei der Mäusesepticämie; aber was berechtigt uns, in diesem Punkte ohne Weiteres Mensch und Thier zu vergleichen?

Ich verweise endlich auf die Diphtherie; dieselbe ist bis vor Kurzem für eine reine Localerkrankung angesehen worden; neuer-

dings hat Frosch[1]) in fast allen untersuchten Fällen im Blut und den inneren Organen Diphtheriebacillen nachgewiesen. Diesen Befund konnte ich[2]) mehrmals bestätigen.

Wie weit allerdings der Machtbezirk einerseits der Mikroorganismen selbst, andererseits ihrer Toxine im Blute reicht, ist aus den mitgetheilten Untersuchungen nicht zu ersehen; die Entscheidung dieser Frage muss durch weitere Untersuchungen besonders über die Natur und die Wirkungsweise der Toxine und über die Virulenz der im Blute sich findenden Mikroorganismen angestrebt werden.

So viel geht jedenfalls aus den mitgetheilten Befunden hervor, dass in der weitaus grössten Mehrzahl der Fälle von Sepsis, welche heutzutage in einem Krankenhause zur Beobachtung kommen, Eiterkokken im Blute sich finden. Umgekehrt ergiebt sich, dass in Fällen, in denen kurz vor oder nach dem Tode keine Mikroorganismen im Blute nachweisbar sind, erst die verchiedensten anderen Umstände in Frage gezogen werden müssen, ehe man eine Intoxicationssepsis als Todesursache annehmen kann. Der wirkliche Nachweis der Toxine im Blute ist verhältnissmässig schwierig und wird nur selten versucht. Es wird daher leicht die Diagnose Intoxicationssepsis gestellt, weil der Gegenbeweis schwer zu erbringen ist, dass die Toxine im Blute ihrer Quantität und Qualität nach nicht den Tod verursachen konnten.

Vielleicht lässt sich die Intoxicationstheorie mit den bacteriellen Befunden in der Weise vereinen, dass wir annehmen: wenn wirklich der Tod infolge von Vergiftung durch die Toxine local angesammelter Mikroorganismen hervorgerufen wird, so kommen diese Mikroorganismen auch im Blute selbst zur Vermehrung, nachdem sie mit ihren Toxinen in dasselbe gelangt sind.

Verfolgen wir noch einmal den gewöhnlichen Gang der Infection: Von einem primären Herde gehen die Toxine der in diesem Herde angesammelten Bacterien ins Blut über, vielleicht auch einzelne der Bacterien; letztere gehen zunächst im Blute zu Grunde. Der Patient fiebert, er hat das gewöhnliche, meist remittirende Eiterfieber (im Blute sind keine Mikroorganismen nachweisbar). Wird der Krankheit nicht Einhalt gethan und dringen die Schädlichkeiten weiter ins Blut, so geht die Infection weiter ihren Gang und kann zwei verschiedene Wege einschlagen.

Entweder das Blut verliert schliesslich die Kraft, die eingedrungenen Bacterien zu tödten, dieselben wachsen im Blute, das Fieber

1) Zeitschrift für Hygiene. 1893. VIII.
2) Deutsche medicinische Wochenschrift, 1893. Nr. 43.

wird mehr continuirlich, der Patient stirbt, gewöhnlich in k Zeit, an acuter Sepsis (im Blute finden sich Bacterien; im l den Blute wird ihr Nachweis leichter, je kürzere Zeit vor dem die Untersuchungen gemacht werden); oder aber es bildet sich seltenere reine Pyämie aus:

Die eingedrungenen Bacterien kommen zu keiner Vermehrung Blute; sie bilden jedoch Metastasen an verschiedenen Körperste wo sie auf dem Blutwege hingeschleppt worden sind; der Patient zuweilen Schüttelfröste (im Blute werden nur ausnahmsweise Mi organismen gefunden).

Dazwischen liegen die verschiedenen Uebergangsform aus der reinen Sepsis wird eine Sepsis mit Metastasen, wenn Krankheit längere Zeit dauert oder die Emboli grösser sind; bei Pyämie besteht häufig am Anfang der Krankheit eine Sepsis o dieselbe tritt am Ende der Erkrankung hinzu.

Je nachdem bei diesen Uebergangsformen die Erscheinung der Sepsis oder die der Pyämie klinisch vorherrschen, werden w die Erkrankung zur Sepsis oder Pyämie rechnen; eine streng Scheidung giebt es bei diesen Uebergangsformen nicht.

Die Toxine allein ohne Mikroorganismen im Blut führe bei der Sepsis nur sehr selten zum Tode; wenn die Diagnos „Intoxicationssepsis" gestellt wird, müssen andere Un stände, welche als Todesursache in Betracht komme können, auszuschliessen sein.

Am Schluss sei noch kurz über die praktische Verwerthbar keit der Untersuchungen des lebenden Blutes bei Sepsis berichtet

Für die Differentialdiagnose, z. B. zwischen Typhus und Sepsis kann die Blutuntersuchung von Nutzen sein. Therapeutisch hat si sich bisher nur von geringem Werth gezeigt. Bei circa 30 Phleg monen waren wiederholte Blutuntersuchungen negativ. Acht davo kamen zur Amputation, weil die locale Erkrankung und die Schwäche der Patienten dieselbe forderten; im Blute auch dieser Patienten wurden keine Mikroorganismen gefunden. Wenn in 1 Ccm. Armvenenblut Mikroorganismen nachweisbar sind, so ist es gewöhnlich zur Amputation zu spät; die Patienten sterben dann meist an Sepsis.

Vielleicht können diese Blutuntersuchungen dem Zwecke der Therapie nutzbar gemacht werden, wenn grössere Mengen Blutes zur Untersuchung verwendet werden.

Meinem Chef, Herrn Prof. Dr. Sonnenburg, welcher mir manche Anregung zu diesen Untersuchungen gegeben hat, und Herrn Prof. Dr. Renvers, dem ärztlichen Director der inneren Abtheilung des Krankenhauses, danke ich für die gütige Ueberlassung des Materials.

Berichtigung.

Seite 393, Besprechungen 2. Scheff, Handbuch der Zahnheilkunde Bd. I, II. (Rose) muss es heissen: 2. Scheff, Handbuch der Zahnheilkunde Bd. I, II und III (Zimmer).

Druck von J. B. Hirschfeld in Leipzig.

Fig. 5

Fig. 6

Fig. 7



Fig. 4



Fig.

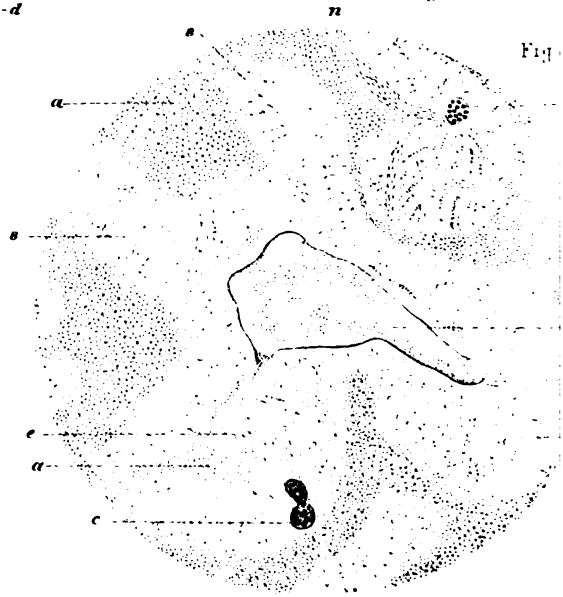

uch, Jodoform.

Verl. E.C.

Fig. 2.

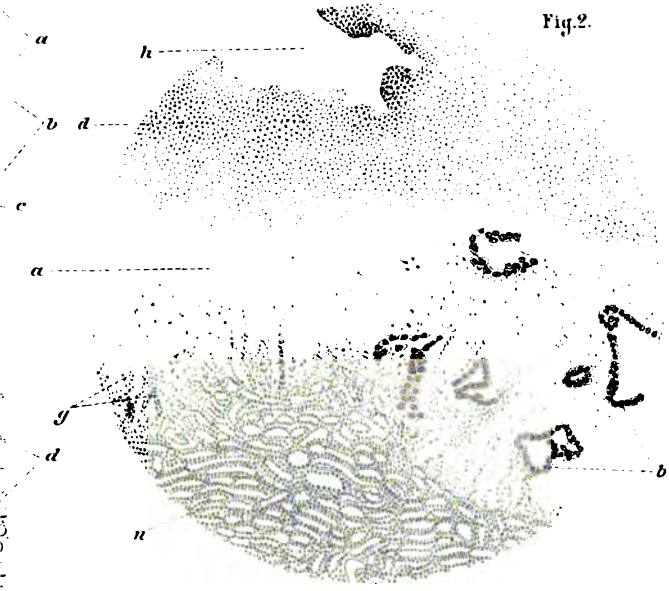

Fig. 1.



Fig. 9.

Fig. 3.



171/25
APR 12 1905
NOV 11 1905

1 gal
84

~~602~~

3 2044 103 049 33